








Centralblatt

für

CHIRURGIE

herausgegeben

von

E. von Bergmann, in Berlin, **F. König,** in Berlin, **E. Richter,** in Breslau.

Neunundzwanzigster Jahrgang.

No. 1—26.

Leipzig,

Druck und Verlag von Breitkopf & Härtel.

1902.

Centralblatt
für
CHIRURGIE

herausgegeben
von

E. von Bergmann, in Berlin. **F. König,** in Berlin. **E. Richter,** in Breslau.

Neunundzwanzigster Jahrgang.

Wöchentlich eine Nummer. Preis des Jahrgangs 20 Mark, bei halbjähriger Pränumeration. Zu beziehen durch alle Buchhandlungen und Postanstalten.

No. 27. **Sonnabend, den 5. Juli.** **1902.**

I.

(Aus der chirurgischen Klinik zu Leipzig.)

Tragfähiger Amputationsstumpf. Bedeckung mit der Achillessehne.

Von

Privatdocent Dr. **Wilms.**

Nachdem Bier auf Grund seiner trefflichen Studien über die Tragfähigkeit der Amputationsstümpfe vorzügliche Resultate mit der osteoplastischen Deckung der Amputationsfläche erzielt hat, ist die Frage der Stumpfbildung und Behandlung bei Amputationen wieder in Fluss gekommen.

Als kleinen Beitrag zu den verschiedenen Methoden, tragfähige Unterschenkelamputationsstümpfe zu bilden, möchte ich darauf hinweisen, dass man bei tiefen Amputationen des Unterschenkels durch

Deckung der Tibiaamputationsfläche mit der Achillessehne einen guten tragfähigen Stumpf erzielen kann.

So sehr ich auch im Allgemeinen die auf langer Erfahrung fußenden Principien der Stumpfbehandlung Bier's anerkenne, so bin ich doch Betreffs des Punktes nicht ganz seiner Meinung, dass die Weichtheildeckung von untergeordneter Bedeutung sei für die Tragfähigkeit der Stümpfe. Nicht bei allen, auf die Prothese sich direkt stützenden Stümpfe gelingt es, die Haut an der Unterfläche durch Massage und Übung zu kräftigen und hypertrophisch zu machen, vielmehr findet man zuweilen auch Druckatrophien der Hautdecke durch die Belastung und den Druck gegen den harten Knochen.

Von dem Gesichtspunkt aus, dass ein elastisches Polster zwischen Knochenstumpf und Haut die Schädigung der Haut durch den Knochen zum Theil beseitigt, deckte ich bei einem 16jährigen jungen Menschen, bei welchem wegen einer Verletzung die Amputation des Unterschenkels etwa handbreit über den Malleolen vorgenommen werden musste, den gewöhnlichen Amputationsstumpf der Tibia mit der Achillessehne. Diese wurde umgeschlagen und an der Vorderfläche der Tibia angenäht.

Nach erfolgter glatter Heilung stand Pat. in der 4. Woche auf. Der Stumpf ist völlig schmerzlos und funktionirt ausgezeichnet.

Ich glaube für ähnliche Fälle eine solche Deckung mit der Achillessehne wohl empfehlen zu können.

II.

Zur Technik der Fufssohlenabdrücke.

Von

Dr. **Bettmann,**
Specialarzt für Chirurgie und Orthopädie in Leipzig.

Bisher war für die Herstellung der Fußsohlenabdrücke wohl ausschließlich das berußte Glanzpapier in Gebrauch in der zuerst von Volkmann angegebenen Jedermann bekannten Technik. Ich habe diese Herstellungsweise der Abdrücke stets als einen Nothbehelf empfunden, und vielleicht dürfte es auch Anderen so ergangen sein. Zunächst ist es immerhin doch mit einiger Unbequemlichkeit und Umständlichkeit verbunden, für jeden Fall sich ein solches Papier immer erst besonders herrichten zu müssen, gar nicht zu gedenken der Belästigung seitens des Rußes und der Beschmutzung der Hände durch diesen und den Lack bei Herstellung und Fixiren des Abdrucks. Ferner lassen diese Bilder, wenn sie auch im Groben alle wünschenswerthen Einzelheiten der Form des Fußes wiedergeben, doch oft die feineren Details der Fußsohle vermissen, auf die wir, da sie uns auch manchen Fingerzeig geben können, nicht immer verzichten wollen. Ein Papier, das frei ist von allen diesen Fehlern, muss

folgende Eigenschaften haben: Es muss fertig zum Gebrauch vorräthig sein, es darf nicht rußen und schmutzen und muss mit einer solch feinen Schicht überzogen sein, dass alle Feinheiten der Sohle zum Vorschein kommen. Bei dem Suchen nach einem solchen Papier, das allen diesen Forderungen entspricht, kam ich auf das gewöhnliche photographische Celluloidin-Kopierpapier, auf das ich seitens des Maschinenmeisters meiner Anstalt, des Herrn Grotjahn, aufmerksam gemacht wurde. Die Technik dieses Verfahrens geschieht einfach auf folgende Weise:

Man bestreicht die Fußsohle am Besten mit etwas Natronlösung, wie zum Fixirbad gebräuchlich, oder mit Thonfixirbadlösung gerade so viel, dass sie eben angefeuchtet ist, und lässt dann den Pat. in der gewöhnlichen Weise auf das Papier für einige Sekunden treten. Setzt man dann das Papier hellem Tageslicht aus, so erscheint schon nach einigen Sekunden der Abdruck außerordentlich scharf, in den äußeren Konturen sowohl, wie in jeder kleinen und kleinsten Hautfurche, und auch jeder kleine Hautkrater kommt scharf zum Vorschein. Man legt dann das Bild ins Thonfixirbad und behandelt es auch weiter so wie jede Kopie. Dann zieht man das Bild auf und fügt es seinen Krankengeschichten und seinen Gutachten bei.

Ein solcher Abdruck übertrifft den Rußabdruck bei Weitem an Sauberkeit, Schärfe und Einfachheit in der Herstellung.

Ich bemerke noch, dass man statt der Natronlösung zum Bestreichen der Fußsohle sicher noch eine ganze Reihe anderer Chemikalien, die Jeder leicht zur Hand hat, nehmen kann. Bei starkem Schweißfuß ist gar nichts weiter nothwendig, der Schweiß allein zersetzt schon die Bromsilberschicht des Celluloidinpapiers. Statt des letzteren kann man auch das billigere Eisenblaupapier, das in jeder Schreibmaterialienhandlung erhältlich ist, verwenden. Man bestreicht dann den Fuß mit Essiglösung, setzt aber das Papier nach dem Abdruck nicht dem Licht aus, sondern legt es gleich in Wasser und lässt es trocknen. Auch hierbei erhält man gute Fußsohlenabdrücke, jedoch die Feinheiten der Fußsohle kommen nicht so scharf zum Vorschein. Das Eisenblaupapier dürfte z. B. sich gut für unsere orthopädischen Schuhmacher eignen, da man den Fußabdruck und gleichzeitig die Konturenzeichnung der Fußsohlen mit Bleistift, wie die Schuhmacher es zu machen pflegen, vornehmen kann. Man erhält so ein sehr anschauliches Bild von der Größe und Form des Fußes.

Was hier vom Fußabdruck gesagt ist, gilt natürlich auch von anderen Abdrücken, z. B. der Hand etc.

---

1) A. Wassermann. Hämolysine, Cytotoxine und Präcipitone.

(Sammlung klin. Vorträge N. F. No. 331. Leipzig, **Breitkopf & Härtel,** 1902.)

In dem Vortrag giebt W. einen Überblick über die Ergebnisse eines in den letzten Jahren experimentell bearbeiteten Forschungsgebietes, das sich mit den nach Einverleibung von Organbestandtheilen eines anderen Thieres auftretenden Reaktionen und Reaktionsprodukten beschäftigt und vielfache Analogien bei den Versuchsresultaten mit den Vorgängen bei der künstlichen und natürlichen Immunität gegenüber Infektionserregern ergeben hat. Wir unterlassen, aus dem reichen Inhalt Einzelnes herauszuheben; der Vortrag soll »als kurze, allgemeine, für den Praktiker berechnete Einführung in das neue Gebiet« dienen und möge desshalb seinem dankenswerthen Zweck entsprechend allseitige Beachtung finden.

Kramer (Glogau).

---

2) E. Joseph. Die Morphologie des Blutes bei der akuten und chronischen Osteomyelitis.

(Beiträge zur klin. Chirurgie Bd. XXXIII. Hft. 3.)

Bei einer Reihe von Blutuntersuchungen an Osteomyelitiskranken fand J., dass die akute Osteomyelitis, so fern keine schwer septischen Symptome bestehen, sich bei frühzeitiger Untersuchung durch bedeutenden Reichthum an eosinophilen Zellen auszeichnet, gelegentlich unter Begleitung von anderen Markelementen, wie Myelocyten. Bei der chronischen Osteomyelitis sind die eosinophilen Zellen vermindert oder fehlen gänzlich. Sie sowohl, wie ein Theil der neutrophilen Leukocyten zeigen Degenerationserscheinungen. Tritt eine frische osteomyelitische Lokalisation ein, so vermehren sich die eosinophilen Zellen wieder. In der Rekonvalescenz ändert sich der Blutbefund später als die klinischen Symptome. Die Degenerationserscheinungen nehmen langsam ab, die Zahl der eosinophilen Zellen und der rothen Blutkörperchen so wie der Hämoglobingehalt nimmt zu. Die hieran anknüpfenden theoretischen Erörterungen über die Bedeutung der Blutbefunde haben, wie Verf. selbst anerkennt, mehr oder weniger den Werth einer Hypothese. Zum Schluss wird empfohlen, bei eitriger Osteomyelitis die Blutuntersuchung zur Unterstützung des therapeutischen Verhaltens namentlich gleich bei Einlieferung und dann vor der geplanten Entlassung der Kranken heranzuziehen. In beiden Fällen würde ein reichlicher Befund an eosinophilen Zellen von günstiger, ein umgekehrtes Verhalten von ungünstiger Vorbedeutung sein.

Honsell (Tübingen).

---

3) E. Fränkel (Hamburg). Über Knochenmark und Infektionskrankheiten.

(Münchener med. Wochenschrift 1902. No. 14.)

Bakteriologische und histologische Knochenmarksuntersuchungen haben F. ergeben, dass sich bei vielen menschlichen Infektionskrank-

heiten, deren Erreger bekannt sind, in gewissen Theilen des Knochenmarks die das Grundleiden bedingenden Mikroben nachweisen lassen. Am konstantesten finden sie sich in dem rothen Mark der Wirbel, viel seltener in dem histologisch gleich beschaffenen Mark der Rippen. Wie es mit dem Mark der Extremitätenknochen steht, bedarf noch der Feststellung; a priori ist man durchaus nicht berechtigt, zu sagen, dass sie dort auch angetroffen werden müssen. Eine Kongruenz der Befunde von Bakterien im Blut und im Knochenmark besteht nicht; es können im Blut viel, im Mark wenig Bakterien vorhanden sein, aber auch das umgekehrte Verhalten wird beobachtet. Nicht bloß bei ihrer Ätiologie nach wohlbekannten allgemeinen Infektionskrankheiten, sondern auch bei den mannigfachsten lokalen Infektionen (Peritonitis verschiedener Ätiologie, Phlegmonen, putride Bronchitis, Otitis media) können, anscheinend am häufigsten, die pyogenen Staphylo- und Streptokokkenarten sich im Knochenmark ansiedeln. Das kommt insbesondere auch bei Fällen ulceröser Lungenschwindsucht vor. — Die in das Mark eingedrungenen Bakterien geben dort zur Entstehung bequem nachweisbarer anatomischer Veränderungen Anlass, welche sich in Form von Hämorrhagien, Pigmentanhäufungen, fibrinösen Exsudaten, myelitischen und nekrotischen Herden präsentiren.

Kramer (Glogau).

---

4) **C. J. White.** Diagnosis by means of the formed elements of the blood.

(Univ. of Pennsylvania med. bull. 1902. April.)

Es giebt keine Erkrankung, die allein mit Hilfe der geformten Elemente des Blutes diagnosticirt werden könnte. Beim Sarkom z. B. können die Blutbilder die gleichen sein wie bei der lymphatischen Leukämie. Die Blutuntersuchung als ein Theil der sonstigen diagnostischen Hilfsmittel darf sich nicht auf die Zählung der Blutkörperchen und die Bestimmung des Hämoglobingehalts beschränken, sondern muss auch die Morphologie der Blutelemente berücksichtigen. Denn es kann z. B. bei 2 klinisch ähnlichen Fällen von Appendicitis mit Abscessbildung die Zahl der Leukocyten sehr stark differiren. Dagegen können durch das Studium der Morphologie der geformten Elemente klinisch unklare Fälle von einander getrennt werden, beispielsweise die progressive perniciöse Anämie vom Carcinom (besonders des Magens). Die komplete Blutanalyse als Ergänzung der sonstigen diagnostischen Anhaltspunkte kann auch bei septischen Infektionen von Bedeutung sein, und zwar sowohl was die Schwere der Infektion als auch ihre Dauer und event. Komplikationen (Mischinfektion, Darmperforationen) angeht. Die vom Verf. ausführlich mitgetheilten genaueren Blutbefunde bei den einzelnen Erkrankungen müssen im Original nachgelesen werden.

Mohr (Bielefeld).

---

5) **Waldvogel.** Das Wesen der Acetonurie.

(v. Langenbeck's Archiv Bd. LXVI.)

Verf. giebt eine zusammenfassende Darstellung über alles Wichtige, das über die Acetonurie bisher publicirt ist, um die einheitlichen Gesammtresultate festzustellen. Er konstatirt, dass das Eiweiß nicht die Quelle des Acetons ist, auch liefern die Kohlehydrate sicherlich keins, sondern es ist wahrscheinlich, dass es aus Fett entsteht. Der Grund des Fettzerfalls bei der Acetonurie Geisteskranker und Hungernder ist der fehlende Ersatz, doch kann die Acetonurie auch bei demjenigen Fettzerfall entstehen, der nicht durch Inanition, sondern durch Vergiftungen herbeigeführt wird. An diese Acetonurie schließt sich die an, welche bei etwa zwei Dritteln der Narkosen beobachtet wird. Ein persönlicher Faktor, die Oxydationsenergie, spielt bei dem Entstehen resp. dem Unterbleiben der Acetonurie durch Hungerzustände, Narkosen etc. zweifellos eine wichtige Rolle. Bei der carcinomatösen Acetonurie kommen wohl beide Momente, Inanition und Intoxikation, in Betracht. Das Aceton findet sich bei Krebskranken erst im Spätstadium regelmäßig, in früher Epoche des Verlaufs kann es fehlen. Auch bei der febrilen Acetonurie kann einerseits die Inanition, andererseits die Toxinwirkung der Infektionserreger die Ursache darstellen. An der diabetischen Acetonurie findet W. nichts Wunderbares mehr, seit wir wissen, dass Mangel an Kohlehydraten Acetonurie hervorruft. Der Diabetiker kann eben die Kohlehydrate nicht für den Ersatz seines zerfallenden Körperfettes verwerthen. Man kann Acetonurie alimentär nicht erzeugen ohne dass Kohlehydratmangel vorliegt. Bei Digestionsstörungen kommt ebenfalls Acetonurie vor. Es liegen keine zwingenden Gründe vor, diese nicht als durch Inanition und den durch sie bedingten Fettzerfall verursacht anzusehen. Möglicherweise greifen auch die durch Gastroenteritis erzeugten Gifte das Körperfett an. Der Ort der Acetonentstehung sind wohl die Gewebe, vielleicht die großen Drüsen. Wahrscheinlich sind aber für diesen Fettzerfall die Vorgänge im Verdauungskanal maßgebend. Das Aceton hat sich nach neueren Untersuchungen als ungiftig erwiesen, und damit ist der Lehre von der enterogenen Autointoxikation eine wichtige Stütze entzogen.

E. **Siegel** (Frankfurt a/M.).

---

6) **Rosenbaum.** Über die diagnostische Bedeutung der Angiome der Haut. (Aus der kgl. med. Univ.-Poliklinik in München.)

(Münchener med. Wochenschrift 1902. No. 16.)

7) **Raff.** Zur Kenntnis der senilen Angiome (»Kapillarvaricen«) der Haut.

(Ibid. No. 18.)

Auch in der Münchener med. Univ.-Poliklinik haben die Angaben Leser's bezüglich des diagnostischen Werthes der Haut-

angiome für Krebs keine Bestätigung gefunden, da sich solche Angiome vom 30. Jahre an eben so oft bei nicht an Carcinom Leidenden wie an Krebskranken fanden; allerdings ist die Zahl der untersuchten letzteren Fälle eine nur kleine gewesen. —

Raff bespricht die Hautangiome vom dermatologischen Standpunkt und stellt gleichfalls das häufige Vorkommen derselben vom 20.—30. Jahre an und das fast regelmäßige Auftreten bei Menschen über dem 60.—70. Jahre fest. Seine histologischen Untersuchungen der Gebilde, die er nicht in Zusammenhang mit Cirkulationsstörungen stehend fand, ergaben keine Neubildung, sondern nur eine Erweiterung der subpapillaren, in geringerem Grade der papillaren Kapillaren und zuweilen auch der tiefer in der Cutis gelegenen Gefäße.

Kramer (Glogau).

---

8) **A. Labhard.** Zur Frage der Dauerheilungen des Krebses.

(Beiträge zur klin. Chirurgie Bd. XXXIII. Hft. 3.)

Nach den sehr eingehenden, auf einem großen statistischen Materiale basirenden Untersuchungen L.'s treten bei Pat., die wegen Carcinom operirt worden waren, auch nach Ablauf von 3 Jahren noch in einem erheblichen Procentsatz Recidive, und zwar meistens Narbenrecidive auf. Beispielsweise bekamen von 2107 Fällen von Brustkrebs noch 48 = 2,3% Spätrecidive. Jeder operirte Carcinomkranke bleibt für die ganze Dauer seines Lebens in Gefahr, ein Recidiv zu bekommen, doch nimmt die Wahrscheinlichkeit mit den Jahren progredient ab. Von den verschiedenen Carcinomformen neigen die Scirrhen, die schon von vorn herein sich durch langsameres Wachsthum auszeichnen, zu Spätrecidiven am meisten.

Honsell (Tübingen).

---

9) **v. Noorden.** Über Para-Amidobenzoesäure-Ester als lokales Anästheticum.

(Berliner klin. Wochenschrift 1902. No. 17.)

v. N. hat das von Dr. Ritert (Frankfurt a/M.) hergestellte Anästhesin, dessen Ungiftigkeit bei kleinen und mittleren Gaben durch die Untersuchungen von Binz (Bonn) und Kobert (Rostock) festgestellt wurde, vielfach am Krankenbett angewendet, ohne jemals die geringsten unangenehmen Nebenwirkungen zu sehen. Auf Grund einer 2jährigen Erfahrung empfiehlt er das Mittel, welches sich dem Orthoform weit überlegen zeigte, für folgende Affektionen:

Bei Hyperästhesie des Magens (2—3mal tgl. 0,3—0,5 g, 10 bis 15 Minuten vor der Nahrungsaufnahme zu geben); bei Hustenreiz und Schlingbeschwerden in Form von Trochisci (0,02—0,04 g enthaltend); bei Hyperästhesie des Kehlkopfinnern (3%ige Lösung von Ästhesin in 45 Alc. abs. und 55 Theilen Wasser, und in Pulverform); bei schmerzhaften Hämorrhoidalknoten (Suppositorien: 0,2 bis 0,5 Anästhesin auf 2,0 Butyrum Cacao); bei Blasenzwang als Stäb-

chen (0,3 enthaltend) in die weibliche Harnröhre gebracht; bei Pruritus vulvae, in Fällen von Diabetes mellitus, bei chronischen Ekzemen, bei Intertrigo, bei anderen Formen von Pruritus. Bei Ulcus cruris und oberflächlicher Hautgangrän erwies sich das Mittel als nahezu oder völlig indifferent für die Gewebe (cf. auch die Originalmittheilung von Lengemann; »Anästhesin in der Wundbehandlung« in No. 22 d. Bl.). **Langemak** (Rostock).

---

10) **Huchard.** Le chloroforme chez les cardiaques.

(Bull. de l'acad. de méd. 66. ann. III. ser. No. 6—10, 12 u. 13.)

Im Anschluss an eine Diskussion in der Soc. de chir. hat H. in der Akademie die Frage aufgeworfen, ob Herzkranke chloroformirt werden können? Bei dem zweifellos außerordentlichen Interesse, welches dem Thema zukommt, ist eine ausführliche Besprechung sowohl des H.'schen Vortrages als der lebhaften Diskussion, die hierauf folgte, am Platz. H. beantwortet die Frage mit einem freien »Ja«.

»Alle Herzkranken mit Klappenfehlern der Mitralis und Aorta, mit und ohne schmerzhafte Anginaanfälle, können chloroformirt werden. Bei ihnen ist die Chloroformnarkose nicht gefährlicher, sogar nicht so gefährlich wie bei Kranken mit anderen Leiden, besonders manchen Lungenleiden mit dyspnoischen Zuständen. Ich sehe Kontraindikationen nur im Zustand der Asystolie oder der Dyspnoë in Folge von Autointoxikation (dyspnée toxi-alimentaire), oder endlich wenn Anzeichen beginnenden Lungenödems vorhanden sind.« Die letzten sind auch nur vorübergehende Kontraindikationen, und wenn die erforderliche Operation aufschiebbar ist, kann nach etwas mehr wie Wochenfrist unter Milchdiät und geeigneter Medikation die Gefahr für die Narkose beseitigt sein.

H. glaubt, dass meist die Kontraindikationen aus theoretischen Erwägungen heraus aufgestellt seien; so bei Aorteninsufficienz, die man immer der Synkope bezichtige — und doch habe er 49 Kranke dieser Art ohne Nachtheil chloroformiren sehen — so auch bei Angina pectoris auf sklerotischer Basis. Gar nicht selten könne durch die Chloroformnarkose eine Besserung des Herzleidens erzeugt werden.

Die meisten Chloroformtodesfälle — von 243 nach Juillard 127 — sind verursacht durch die Kehlkopfreflexe im Beginn der Einathmung des Narkoticum; diese lassen sich fast eliminiren durch die Tropfmethode; mit ihrer Hilfe lässt sich auch die toxische Übersättigung des Körpers mit Chloroform vermeiden. Zur Bekämpfung des Collapses bei Herzkranken (Aorteninsufficienz und Angina pect.) halte man Amylnitrit bereit.

So lange die Reflexe noch nicht erloschen sind, das Excitationsstadium noch nicht überwunden ist, vermeide man jegliche periphere Reizung und hüte man sich, vor Allem bei Herzkranken die Operation zu beginnen. Hingegen verlange man bei ihnen nicht die

völlige Unterdrückung der Reflexthätigkeit. Die Unempfindlichkeit der Cornea sei ausreichend, der Lidreflex jedoch möge erhalten bleiben.

H. wünscht, dass zum Chloroformiren besonders geschulte Ärzte herangezogen werden (Biousse in Paris hatte bei 7000 Narkosen keinen Unfall); stets müsse absolut reines, noch nicht mit der Luft in Berührung gewesenes Chloroform verabreicht und am besten in zugeschmolzenen Röhrchen von 20—25 g bereit gehalten werden.

Etwa 300 Herzkranke sind theils unter seinen Augen, theils auf seine Verantwortung hin chloroformirt worden, und seine Erfahrungen decken sich mit der Finney'schen Statistik, der 142 Fälle gesammelt hat; zusammenfassend stellt H. folgende Sätze auf:

1) Die dem Chloroform zugeschriebenen Unfälle sind im Allgemeinen bei Krankheiten des Herzens und der Aorta nicht häufiger als bei Kranken mit anderen Leiden.

2) Herz- und Aortenkrankheiten kontraindiciren die Chloroformnarkose nicht, ausgenommen in folgenden Zuständen: Bei infektiösen akuten Erkrankungen des Herzens und schlechtem Allgemeinzustand; bei chronischen Herzleiden, die bis zur Asystolie und Dyspnoë gesteigert sind, und bei deutlichen Zeichen von Verwachsung des Epi- und Perikards.

3) Herz- und Aortakranke sollen mit kleinen, allmählich steigenden, beständig weitergegebenen Dosen bis fast zur völligen Unterdrückung des Lidreflexes chloroformirt werden.

4) Dann erfüllt sich gemeinhin der Ausspruch Sedillot's: »Rein zubereitet und gut gegeben tödtet das Chloroform nicht«.

Naturgemäß greift die Diskussion jeden einzelnen Punkt des Vortrags heraus und beschäftigt sich, abgesehen von der Chloroformnarkose Herzkranker, allgemein mit dem Narkoticum, seiner Reinheit, der Physiologie seiner Wirkung, der Technik seiner Verabreichung und dem entsprechend auch mit dem Werth der berufsmäßigen Narkotiseure. Werden einerseits von den meisten Rednern H.'s Thesen anerkannt, so weit sie die Narkose Herzkranker betreffen, so richten sich andererseits fast alle Redner gegen den Vorschlag der gewerbsmäßigen Narkotiseure. Einen großen Umfang nimmt in der Debatte die Besprechung der Reindarstellung und -erhaltung des Chloroforms ein.

J. Berger giebt zu bedenken, dass Herzleidende, wenn Unfälle eintreten, gefährdeter seien als andere, da das Herz der Schädigung geringere Widerstandskraft entgegensetzen kann; er fürchtet besonders die nicht immer nachzuweisenden Fettherzen und die schlaffen Herzen. Leider sind wir nicht in der Lage, zu erkennen, warum ein als chemisch rein bezeichnetes Chloroform oft auffallend anders wirkt wie ein anderes Präparat und stärkere Excitation, heftigeren Reiz, stärkeres Widerstreben erweckt! Die Forderung von Chloroformirärzten möchte er nicht anerkennen: Die Ausbildung der Schüler müsse eine gleichmäßige sein.

Bucquoy ist der Meinung, dass im Allgemeinen die Furcht vor dem Chloroformiren bei Herzleiden, insonderheit den Aortenfehlern, übertrieben worden ist; er legt das Hauptgewicht weniger auf die Anwesenheit eines nachweisbaren Herzfehlers als auf den Gesammtzustand des Kranken, der etwa hierdurch bedingt wäre.

Chauvel weist vor Allem die Verwendung von Narkotiseuren ab; im Krieg würde sie undurchführbar sein. Jeder Chirurg solle seinen Schülern genaue Unterweisung geben.

Le Dentu giebt zu, dass man Herzkranke ohne wesentlich größere Gefahr chloroformiren kann als andere; jedenfalls sei es nöthig, von vorn herein sehr auf der Hut zu sein; daher ist stets eine gründliche Untersuchung vor der Narkose nöthig. Leider sei die Lehre vom Zustandekommen des Chloroformtodes noch nicht hinreichend geklärt: Seiner Erfahrung nach kommt es eben sowohl vor, dass zuerst die Athmung als auch zuerst der Puls aussetzt — oder beide gleichzeitig. Vor solchen Unfällen kann die Kranken nur schützen, wer eine genaue Kenntnis aller Einzelheiten der Technik besitzt. Es sei wünschenswerth, die Narkose — nach Flockemann — nur bis zum Aufhören des Lichtreflexes bei engen Pupillen zu treiben; mit beginnender Erweiterung naht die Gefahr; le D. ist Anhänger der Tropfmethode.

Lucas-Championnière hat ebenfalls die Erfahrung gemacht, dass Herzkrankheiten keine direkte Prädisposition für Chloroformtod abgeben; ja, die Herzkranken bedürfen sogar das Chloroform mehr wie andere, da sie den Schmerz noch schlechter vertragen würden; auch L.-C. spricht sich gegen die Specialisirung des Chloroformirens aus und hält die Beobachtung der Athmung für das Wichtigste, da den Augenreflexen wenig Bedeutung zukomme.

Richelot erklärt sich als Gegner der automatischen Verabreichung des Chloroforms mittels Tropfmethode und Regulirapparaten: es sei nicht richtig, jedem Kranken in der gleichen Zeit gleiche Quanta des Narkoticum zuzumessen; man soll es klinisch geben und seine Kranken auskennen. Zur Vermeidung der Reflexsynkope soll man durch einige Tropfen von Bromäthyl die Empfindlichkeit der Nasen- und Kehlkopfschleimhaut gegen das Chloroform abstumpfen; nur gebe man es nicht bis zur Asphyxie; sobald die Reizbarkeit erloschen ist, gehe man sofort zum Chloroform über. Das Bromäthyl ist sehr zersetzlich und darf nur ganz frisch verwendet werden.

Guyon hat, seiner Specialität entsprechend, häufig alte Leute zwischen 70—90 Jahren in Chloroformnarkose operiren müssen und kann bestätigen, dass Arteriosklerose und Herzleiden im Allgemeinen das Chloroform nicht verbieten. Hingegen verlor er 2 Männer mit Fettherz. Seine auf die Technik bezüglichen Ausführungen entsprechen denen der Vorredner.

Brouardel ist als Gerichtsarzt 25mal in der Lage gewesen, sich Aufschluss über die Ursachen in der Narkose eingetretener

Todesfälle zu verschaffen. 2mal kann das Chloroform nicht angeschuldigt werden — indem einmal Schenkelvenenthrombose Veranlassung gab zu einer Embolie der Pulmonalis, ein anderes Mal eine hypertrophische Thymus von 110 g gefunden wurde. Keiner von allen 25 Gestorbenen besaß Klappenfehler, 3 jedoch Fettauflagerungen des Herzens (ohne Metamorphose des Muskels). Von den Toden waren 9 männlichen, 16 weiblichen Geschlechts; auffallend häufig — 11mal — waren pathologische Veränderungen der Nieren vertreten, ohne dass urämische Symptome beobachtet worden wären. Der Chloroformtod stellt sich meist dar als ein Hemmungsreflex, ausgehend vom Kehlkopf, als Ictus laryngeus, wie er schließlich auch ohne Chloroform bei einfacher Angina eintreten kann. Auch vor der Ära des Chloroforms hat es vor Beginn und während der Operation plötzliche Todesfälle gegeben. Die individuelle Nervenwiderstandskraft kommt vor Allem in Betracht, sie wird natürlich vom Chloroform getroffen wie von jedem anderen Reiz. So kann auch der Narkotiseur nicht immer verantwortlich gemacht werden.

Prunier, der die Reindarstellung und -erhaltung des Chloroforms beleuchtet — letztere wird erreicht durch minimalen Alkoholzusatz — hält das Verfahren der Redestillation, wie es besonders von Berger und Championnière empfohlen und geübt werde, für zwecklos.

Panas hebt hervor, dass die Reflexwirkung des Chloroforms auf den Kehlkopf vor Allem den tödlichen Einfluss ausübe. Die Giftigkeit genüge nicht zur Erklärung, da die Menge des Mittels meist in gar keinem Verhältnis steht zu der des unterliegenden Organismus: Beweis die Immunität der Kinder, die durch Schreien dem Krampf des Kehlkopfs entgehen. Zum Chloroformtod disponirt sind also vielmehr nervös besonders leicht erregbare Menschen.

Poncet wendet sich als entschiedener Anhänger der Äthernarkose gegen den Gebrauch des Chloroforms im Allgemeinen, besonders aber bei Herzkranken. Entschieden weist er die Meinung zurück, als erlägen den Folgen der Äthernarkose noch mehr Kranke, als dem Chloroformtod anheimfielen, und beruft sich auf die Statistik von etwa 20 000 Äthernarkosen aus seiner Klinik; er schließt: Wenn das Chloroform gesunde Menschen tödtet, ist es a fortiori gefährlicher für Herzkranke.

Duret verweist auf seine Zusammenstellung von 135 Todesfällen im Chloroform, 6—8mal hatten Klappenfehler bestanden. Anders jedoch steht es mit der fettigen Entartung — sie ist 20mal vermerkt — und der Verwachsung von Peri- und Epikard, wofür D. Beispiele anführt. Es komme demnach auf 10—12 000 Chloroformnarkosen 1 Todesfall wegen Herzleidens, etwa 26% der Chloroformtodesfälle, wenn man die ungünstigen Fettherzen und Verwachsungen mit hineinrechnet. Manche Operationen verlangen bei Herzleidenden doppelte Vorsicht: solche an den oberen Luftwegen, Hals,

Mund (Zahnextraktionen), am After. Natürlich verschlechtern langdauernde, erschöpfende Blutungen und Eiterungen die Prognose. Im Allgemeinen stimmen seine Ausführungen Huchard's bei.

Delorme möchte die optimistischen Schlusssätze Huchard's und Lucas-Championnière's etwas abschwächen; sein einziger Chloroformtod traf einen Kranken mit Mitralinsufficienz. Wenn Berger sage, dass Herzleidende nur dann größeren Gefahren ausgesetzt seien als andere, wenn die Narkose durch Zwischenfälle gestört werde, so wäre dem entgegenzuhalten, dass es kein sicheres Mittel gäbe, sie zu vermeiden. — Seine Ausführungen über die Reinheit des in den militärischen Anstalten verwendeten Chloroforms und seine Verabreichung bieten nichts direkt hierher Gehöriges.

Marty kritisirt die Methode Berger's und Championnière's, das Chloroform vor dem Gebrauch zu destilliren, und giebt interessante Details über die Vorbereitung des Chloroforms für den Mobilmachungsfall: Trocknung der Flaschen, Verdrängung der Luft bei 50°, Verschluss mittels Glasstopfen, die mit Bichromatgelatine gedichtet sind. Dem Chloroform sind 2‰ Alcohol absolut. zur Erhaltung der Beständigkeit beigefügt.

Kelsch bringt nur Technisches;

Daremberg hat Tausende von Thieren ohne Nachtheil chloroformirt, während

Renaut behauptet, dass das Chloroform immer die Nierenepithelien schädigt, eine Thatsache, die nicht vernachlässigt werden dürfe. **Christel** (Metz).

---

11) **Cotton.** Neglected methods for the sterilisation of gum elastic catheters.

(Boston med. and surg. journ. 1902. März.)

Nachprüfung der früheren Versuche Rydygier's, elastische Katheter in koncentrirter Ammoniumsulfatlösung, und Claudius', sie durch Kochen in koncentrirter Salzlösung zu sterilisiren. Verf. kommt zu dem Schluss, dass alle die gewöhnlichen, käuflichen Gummikatheter, Bougies und Bougies filiformes ohne Schaden wiederholt lange Zeit in einer dieser Lösungen gekocht und dadurch sicher keimfrei gemacht werden können. **Trapp** (Bückeburg).

---

12) **O. Symes.** On some urinary infections, with especial reference to theyr treatment by urotropin.

(Bristol med. chir. journ. 1902. März.)

W. hat die entwicklungshemmende und keimtödtende Wirkung von Urotropin 1 : 1000 im Urin experimentell geprüft, und zwar sowohl gegenüber Staphylokokken als auch Colibakterien und Typhusbacillen. Die hemmende Wirkung war in allen Fällen ausgesprochen, die baktericide am meisten beim Typhusbacillus. Die keimtödtende

Wirkung war am größten bei Körpertemperatur und bei saurem Urin. Die verschiedene Wirkung des Urotropins gegenüber verschiedenen Organismen und Temperaturverhältnissen etc. erklärt die verschiedenartigen klinischen Erfolge. Bei Bacillurie hatte Verf. volle Erfolge; bei Pyelitis, tuberkulöser und nicht tuberkulöser, gewöhnlich nur Besserung der Erscheinungen. Am günstigsten wurde die Cystitis der Prostatiker beeinflusst, viel weniger die postgonorrhoische Cystitis. Verf. giebt Dosen von 10 g 4mal täglich.

Mohr (Bielefeld).

---

13) **Goebel.** Diagnostic des tumeurs bilharziennes de la vessie.

(Egypte méd. 1902. März.)

Siedeln sich die Eier des Distoma haematobium (Bilharz), in der Blase an, so können sie neben schwerem Katarrh, Steinbildung zu einer Geschwulstbildung in der Schleimhaut führen, die mit Vorliebe ihren Sitz im Trigonum Lieutaudi hat und somit operativ schwer zu entfernen ist. Die Differentialdiagnose mit anderen Geschwülsten lässt sich mit Sicherheit nur stellen, wenn in Geschwulststückchen, die entnommen sind, die Eier selbst gefunden werden.

Coste (Straßburg i/E.).

---

14) **C. H. Mayo.** Prostatectomie.

(St. Paul med. journ. 1902. No. 4.)

M. bespricht kurz die uns zu Gebote stehenden Operationen bei Prostatahypertrophie und bezeichnet die frühzeitig ausgeführte perineale Prostatektomie (für die er den bogenförmigen Prärectalschnitt bevorzugt) als Operation der Zukunft, die berufen sei, dieselbe Stellung einzunehmen, wie bei Hernien die Radikaloperation.

Kleinschmidt (Kassel).

---

15) **R. Bertelsmann** und **Man.** Das Eindringen von Bakterien in die Blutbahn als eine Ursache des Urethralfiebers. (Aus der chirurg. Abtheilung des allg. Krankenhauses Hamburg-St. Georg.)

(Münchener med. Wochenschrift 1902. No. 13.)

Das zuweilen nach Katheterismus, Bougirung und dgl. mit Schüttelfrost auftretende hohe Fieber nimmt in so fern eine Sonderstellung ein, als ein inficirter Schleimhautriss für gewöhnlich nicht genügt, um derartige schwere Symptome zu veranlassen, und andererseits letztere nirgends so schnell wieder aufzuhören pflegen, als es beim »Urethralfieber« zumeist der Fall ist. Die Erklärung hierfür geben die von den Verff. bei einigen Pat. mit Urethralfieber erhobenen Befunde, dass nämlich von den Harnwegen aus, wo sie vorher im Urin oder in der Harnröhre vorhanden gewesen, Bakterien (Proteus, Bacterium coli, Strepto- und Staphylokokken) in großen

Mengen in das Blut eingedrungen, meist aber rasch wieder aus demselben verschwunden waren. Dagegen war es in einem weiteren, sehr eingehend untersuchten Falle dem Körper nur Anfangs gelungen, sich der nach den Bougirungen massenhaft ins Blut eingedrungenen Staphylokokken und Bacterium coli wieder zu entledigen; schließlich führten die ersteren, stetig zunehmend, zu Sepsis mit tödlichem Ausgang. **Kramer** (Glogau).

---

16) **v. Illyés** und **Kövesi.** Der Verdünnungsversuch im Dienst der funktionellen Nierendiagnostik.

(Berliner klin. Wochenschrift 1902. No. 15.)

Die Untersuchungen der Verff. verfolgten den Zweck, den Grad der Störung der einzelnen Nieren näher bestimmen zu können, und zwar mit Hilfe der Untersuchung der Wasser secernirenden Thätigkeit der Nieren, bei reichlicher Flüssigkeitsaufnahme, verbunden mit dem Harnleiterkatheterismus. Bei chirurgischen Nierenkrankheiten wurde Gefrierpunktserniedrigung und NaCl-Gehalt des gesondert gesammelten Urins bestimmt; zum Vergleich mit den Resultaten anderer Methoden wurde auch die Phloridzinmethode angewendet. Nachher trank der Kranke 1,8 Liter Salvatorwasser im Verlauf einer kurzen Zeit, worauf der Urin wo möglich in halbstündigen Intervallen gesammelt und auf seine Menge und seinen Gefrierpunkt untersucht wurde.

Auf Grund ihrer Untersuchungen an 10 Fällen, deren Krankengeschichten kurz mitgetheilt werden, kommen Verff. zu folgenden Schlüssen:

1) Für die richtige Beurtheilung der Funktionsfähigkeit der einzelnen Nieren ist das Auffangen der Nierensekrete durch längeres Liegenlassen des Ureterkatheters erforderlich.

2) Durch die Einführung des Verdünnungsversuches erfährt die funktionelle Nierendiagnostik eine weitere Ergänzung, die um so berechtigter ist, nachdem bisher keine eindeutige Methode in Anwendung gebracht wurde.

3) Die Ergebnisse speciell der Verdünnungsuntersuchungen bei chirurgischen Nierenkrankheiten lassen sich in Folgendem zusammenfassen:

a. Die Verzögerung des Eintritts der Verdünnung,

b. der Unterschied in der während derselben Zeit secernirten Harnmenge,

c. die relative Beständigkeit der molekulären Koncentration, die sich durch eine größere Flüssigkeitsaufnahme nicht beeinflussen lässt und in einer nur beschränkten Veränderung der Werthe der Gefrierpunktserniedrigung sich kundgiebt, weisen auf eine Funktionsverminderung hin. **Langemak** (Rostock).

---

17) **G. M. Edebohls** (New York). The technics of nephropexie (as an operation per se, and as modified by combination with lumbar appendicectomy and lumbar exploration of the bile passages).

(Annals of surgery 1902. Februar).

Verf. ist schon durch eine ganze Reihe früherer Arbeiten, welche sich mit der chirurgischen Behandlung der Wanderniere beschäftigen, bekannt. In der vorliegenden Arbeit bringt er nun eine umfassende Zusammenstellung der wichtigsten auf diesem Gebiete gemachten Erfahrungen, um den von ihm jetzt beobachteten Standpunkt genau zu kennzeichnen und zu begründen.

Die Arbeit stützt sich auf die Bearbeitung der ganzen ungeheueren Litteratur, welche sich seit 1881, wo Hahn als Erster die Wanderniere mit Erfolg operativ behandelte, um dieses Kapitel der Chirurgie gebildet hat.

Bei dem Umfang der Arbeit ist es nicht möglich, den Inhalt derselben hier, wenn auch nur kurz, wiederzugeben, so dass nur das Bemerkenswertheste hervorgehoben werden mag.

E. hat 261 Nephropexien an 186 Pat. gemacht, und zwar wurde 108mal die rechte Niere allein, 3mal die linke Niere allein, 1mal die rechte Niere 2mal angenäht, 68mal wurde doppelseitige Nephropexie in einer Sitzung, 6mal doppelseitige Nephropexie in 2 Sitzungen gemacht.

Von den 3 Fällen, in denen die linke Niere allein fixirt wurde, wurde in zweien zugleich die rechte Niere entfernt (Pyonephrose, Tuberkulose). Beide Pat. genasen.

Häufig (56mal) fand E. eine gleichzeitige rechte Wanderniere und Appendicitis und schlägt seinem Vorgehen entsprechend vor, in derartigen Fällen den Proc. vermiformis zugleich von dem Lumbalschnitt aus zu entfernen. Jedoch giebt er zu, dass diese Operation nicht leicht ist. Ihm selbst ist es 4mal passirt, dass er den Proc. vermiformis nicht fand.

Auch Komplikation der Nephropexie mit Erkrankungen der Gallenwege ist ein häufiges Ereignis, so dass Verf. räth, stets vom Lumbalschnitt aus die Gallenwege abzutasten und nöthigen Falls eine Operation von vorn an die Nephropexie anzuschließen.

Späterhin unterzieht E. sämmtliche Operationsmethoden, die seit der ersten Veröffentlichung durch Hahn von den verschiedensten Autoren geübt und vorgeschlagen worden sind, einer eingehenden Besprechung, doch würde eine Wiedergabe der kritischen Bemerkungen hier zu weit führen. und es muss auf das jedenfalls sehr lesenswerthe Original verwiesen werden.

Die Operationsmethode, welche E. zur Zeit übt, ist folgende:

Der Pat. wird mit dem Bauch auf ein 12—14 Zoll langes und 8 Zoll dickes cylindrisches Luftkissen gelagert. Schnitt am äußeren Rande des M. erector spinae vom unteren Rand der 12. Rippe bis

zur Crista ilei oder bei sehr geringem Zwischenraum schräg nach unten und außen. Stumpfe Durchtrennung des M. latissimus dorsi gerade über dem äußeren Rande des M. erector spinae, ohne die Scheide des letzteren zu eröffnen. Durchtrennung der Fascia transversa, unter welcher die Fettkapsel der Niere liegt. Der N. iliohypogastricus muss geschont, oder wo dies nicht möglich ist, nach der Nephropexie wieder vereinigt werden (zur Vermeidung der unangenehmen Nachschmerzen). Eröffnung der Muskelscheide des Quadratus lumborum an seinem lateralen Rand von der Rippe bis zum Ilium. Stumpfes Freimachen der Niere mit den Fingern. Hervorwälzen der Niere mit der Fettkapsel durch die Wunde (dies wird durch die Lagerung auf das Luftkissen wesentlich erleichtert). Eventuell ist dazu noch die Einkerbung des M. quadratus lumborum an seiner Ansatzstelle am Os ilei nothwendig. Entfernung der ganzen Fettkapsel. Abtastung der Niere, des Nierenbeckens, des Harnleiters, der Blinddarmgegend und der Gallenwege (letztere nach Zurücklagerung der Niere) Behufs etwa nöthiger operativer Maßnahmen. Nachdem letztere so weit erforderlich vorgenommen sind und das event. eröffnete Peritoneum geschlossen ist, wird zur eigentlichen Nephropexie geschritten.

Die Capsula propria der vorgelagerten Niere wird zu diesem Zwecke eingeschnitten und auf der Hohlsonde nach oben und unten der Länge nach gespalten. Dann wird die Kapsel bis zur Hälfte der Niere abgezogen und nach außen umgeschlagen. Nun werden 4 Aufhängenähte angelegt, so, dass 2 an der vorderen, 2 an der hinteren Fläche der Niere liegen. Die Nähte werden so angelegt, dass der Faden die umgeschlagenen Kapseltheile von innen nach außen durchbohrt, dann parallel der Längsachse der Niere zwischen dem noch festhaftenden Kapseltheil und der Nierensubstanz entlang geführt wird und wieder durch den abgelösten und umgeschlagenen Theil der Kapsel ausgestochen wird. Man erhält so 8 Fadenenden, an denen die Niere aufgehängt ist, und diese Fadenenden werden durch die Muskeln der Bauchwand nach außen durchgestochen, so dass nach dem Anziehen der herausgeleiteten Fäden der von der Kapsel entlöste Theil der Niere dem (von seiner Scheide entblößten) Rande des M. quadratus lumborum anliegt. Es folgt Schluss der Muskelwunde, Knüpfung der hindurchgezogenen Anhängefäden der Niere, Abschneiden derselben und Hautnaht.

Als Nahtmaterial nimmt E. Katgut. Die Pat. bleiben im Durchschnitt 3 Wochen im Bett liegen.

Die Mortalität berechnet E. auf 1,5—2,5% bei sämmtlichen Autoren, er selbst hat 1,55% Mortalität gehabt.

Die Erfolge sind nach der geschilderten Methode ausgezeichnete, so weit sie die Beseitigung der Beschwerden betreffen. E. bekennt sich zu dem von Hahn aufgestellten Erfahrungssatz, dass eine absolute Fixation nicht erforderlich ist zu einem guten therapeutischen Erfolge.

Chronische Nephritis hat E. in 6 operirten Fällen heilen sehen. Nierenreizungen im Anschluss an die Operation hat er einige Male beobachtet, aber stets schnell verschwinden sehen. Hernien nach der Nephropexie hält er stets für die Folge einer fehlerhaften Technik.

Seefisch (Berlin).

---

18) **C. Beck.** Die Operation der Hypospadie.

(Deutsche med. Wochenschrift 1901. No. 45.)

In diesem vor der medicinischen Association der Stadt Groß-New York gehaltenen Vortrag beschreibt B. ausführlich seine — den Lesern dieses Blattes bekannte — Operationsmethode. Er bevorzugt die Bildung zweier Eichellappen mit nachfolgender Vernähung über der nach vorn verzogenen Harnröhre, weil sie ein kosmetisch befriedigenderes Resultat giebt als die Tunnellirung mit dem Messer. Letztere wendet er nur an, wenn gar keine oder eine ganz seichte Penisrinne vorhanden oder wenn die untere Eichelgegend durch voraufgegangene Operationen narbig verändert ist.

Während B. sein Verfahren Anfangs auf die Eichelhypospadie beschränkte, hat ihn später die Erfahrung gelehrt, dass es auch bei peniler Hypospadie brauchbar ist, und zwar in um so weiteren Grenzen, je frühzeitiger operirt wird.

Einer Nachbehandlung bedürfen nur Erwachsene, bei denen wegen peniler Hypospadie eine bedeutende Verziehung der Harnröhre vorgenommen werden musste. Hier muss die in der ersten Zeit bei Erektionen auftretende Incurvation des Penis durch tägliches Bougiren beseitigt werden.

Das Princip der Harnröhrenverlagerung lässt sich noch auf andere Krankheitszustände, z. B. Zerstörungen geschwüriger und traumatischer Art, ausdehnen, auch kann man sich seiner in retrograder Weise, zur Versorgung der hinteren Harnröhrenabschnitte bedienen, da die Verziehung sich eben so gut nach hinten wie nach vorn ausführen lässt. Selbst bei der weiblichen Harnröhre hat es B. verwendet, um eine Harnröhren-Scheidenfistel zum Verschluss zu bringen.

Zur Beseitigung der perinealen Hypospadie giebt B. folgendes Verfahren an: zu beiden Seiten der Penisrinne wird je ein Schnitt von der Eichelspitze bis zu der perinealen Harnröhrenmündung geführt und von der Eichel anfangend ein dicker Lappen mit Basis am Hodensack aus dem Penis ausgeschält. Der Lappen wird über einem Hartgummikatheter zur Röhre gefaltet und vernäht, nun ein zungenförmiger Lappen mit Basis nach oben gedreht und über der neuen Harnröhre befestigt. (Abbildung.) B. hat in dieser Weise einmal operirt, die Beobachtung des Falles ist aber noch nicht weit genug vorgeschritten, um ein Urtheil abgeben zu lassen.

Kleinschmidt (Kassel).

---

19) **E. Martin, B. Carnett, V. Levi, M. Pennington.** The surgical treatment of sterility due to obstruction at the epididymis.

(Univ. of Pennsylvania med. bulletin 1992. März.)

Verff. haben ausgedehnte morphologische und biologische Studien über menschliche Spermatozoen angestellt (14 Abbildungen). Die chirurgische Behandlung der Sterilität beim Manne muss von der Thatsache ausgehen, dass die Sterilität am häufigsten durch beiderseitige gonorrhoische, obliterirende Nebenhodenentzündung verursacht wird. Bleibt ein dauernder Verschluss der Ausführungsgänge zurück, so ist der Sitz desselben meist der Schwanz des Nebenhodens. Die hierdurch bedingte Azoospermie kann nach den Experimenten der Verff. an 3 Hunden sicher und leicht durch die Herstellung einer Anastomose zwischen Kopf oder Körper des Nebenhodens und Samenstrang beseitigt werden. Nach der Operation (Durchschneidung des Samenstrangs beiderseits und Einpflanzung des centralen Endes in eine Öffnung am Kopf oder Körper des Nebenhodens) fanden sich in den Ejakulationen der Hunde bewegliche Spermatozoen. Hierauf wurde bei einem in steriler Ehe lebenden Manne, welcher an Azoospermie in Folge doppelseitiger chronischer Epididymitis litt, der linke Samenstrang in Höhe des oberen Randes des Hodens durch einen 6 mm langen Längsschnitt eröffnet. Sodann wurde die Außenfläche des linken Nebenhodens in ganzer Länge freigelegt und ein Stückchen des Kopfs excidirt. Aus der Wundöffnung entleerte sich spermatozoenhaltige Flüssigkeit. Hierauf wurde vermittels feinen, durch die ganze Dicke der Wandung gehenden Silberdrahts eine Anastomose zwischen Samenstrang und der Wundöffnung am Kopfe des Nebenhodens hergestellt (2 Abbildungen). 19 Tage nach der Operation fanden sich im Samen bewegliche, anscheinend gesunde Spermatozoen. Ob die Anastomose eine dauernde bleiben wird, muss durch weitere Beobachtung entschieden werden. Frühere, ähnliche operative Versuche Scaduto's und Bardenheuer's blieben ohne Erfolg.

Mohr (Bielefeld).

---

20) **F. Trendelenburg.** Über die chirurgische Behandlung der puerperalen Pyämie.

(Münchener med. Wochenschrift 1902. No. 13.)

Angeregt durch die günstigen Erfahrungen, welche bei pyämischer Thrombose des Sinus transversus in Folge von eitriger Otitis durch die Ausräumung der Thromben und die Unterbindung bezw. Exstirpation (bei Thrombose) der V. jugul. int. erzielt worden sind, hat sich T. seit Längerem mit dem Problem beschäftigt, die puerperale Pyämie in Folge von septischer Thrombose der Uterusvenen in ähnlicher Weise anzugreifen und zu besiegen. Allerdings hatte früher schon W. A. Freund durch Totalexstirpation des Uterus und neuerdings Bumm durch Excision der thrombosirten Vena spermatica in

einigen Fällen von puerperaler Pyämie Hilfe zu bringen versucht, indess keinen Erfolg damit gehabt, zum Theil wohl auch desshalb, weil die Vena hypogastrica, deren Thrombose nach T. doppelt so häufig als die der Spermatica ist, als ein Noli me tangere angesehen wurde. T. verkennt nun keineswegs die ungünstigeren anatomischen Verhältnisse, welche das chirurgische Eingreifen bei puerperaler Pyämie erschweren; aber er hält diese Schwierigkeiten — mächtige Venenplexus, welche mit dem entsprechenden Plexus der anderen Seite kommuniciren und das Blut in 2 große Venenstämme, V. hypogastrica und V. spermatica, entleeren, versteckte Lage derselben — nicht für unüberwindliche, wenn man extraperitoneal in das Parametrium von einem Schnitt aus, wie er zur extraperitonealen Unterbindung der Arteria iliaca externa angelegt wird, vordringt. In dem geöffneten, nach unten bis auf das Scheidengewölbe hin entfalteten Parametrium kann man bei Beckenhochlagerung und geeigneter Beleuchtung die in dasselbe eingelagerten Gefäße nebst dem Harnleiter gut übersehen und freilegen. Zur Unterbindung des Stammes der Spermatica muss indess der Hautschnitt noch nach oben bis zur Spitze der XI. Rippe verlängert werden; auch hier wird — bei Seitenlagerung der Kranken — das Bauchfell in der Richtung nach der Wirbelsäule zu stumpf abgeschoben, bis der Harnleiter und vor ihm die ihn unter ganz spitzem Winkel kreuzende V. spermatica sichtbar werden. Die Frage, ob rechts oder links operirt werden soll, lässt sich durch die Feststellung, auf welcher Seite Druckempfindlichkeit und Infiltration des Parametriums besteht, entscheiden; freilich sind häufig — unter 21 Sektionen 14mal — auf beiden Seiten Thrombosen vorhanden, so dass in zweifelhaften Fällen die doppelseitige Unterbindung der V. hypogastrica und nöthigen Falls auch der Vena spermatica mit Ausräumung der Thrombose in Betracht kommen muss. T. hat die Operation bisher 4mal in akuten Fällen, hier allerdings zu spät wegen bereits zu weit fortgeschrittener Thrombose und Komplikation mit eitriger Lymphangoitis, ohne Erfolg, und 1mal bei der chronischen Form der puerperalen Pyämie ausgeführt. In diesem letzteren Falle trat nach der — in der 6. Woche nach dem Abort gemachten — Unterbindung der rechten V. hypogastrica in den nächsten 10 Tagen kein Schüttelfrost wieder ein, wurde aber, als danach die Fröste sich erneut einstellten, noch die Unterbindung der V. spermatica nothwendig, worauf allmählich Heilung erfolgte.

Kramer (Glogau).

Kleinere Mittheilungen.

Zur Gastroenterostomie bei unstillbarer Magenblutung.

Von

H. Schüssler in Bremen.

Auf dem diesjährigen Chirurgenkongress wurde von Petersen-Heidelberg gegen unstillbare Magenblutung die Gastroenterostomia retrocolica empfohlen. Der

Vorschlag blieb nicht ohne Widerspruch. Bei dem Widerstreit der Meinungen halte ich es daher für angezeigt, zur Klärung dieser Frage beizutragen durch Publicirung folgenden Falles:

Herr K. aus D., ein großer, kräftig gebauter Vierziger, trat am 28. December 1887 in meine Privatklinik ein. Derselbe gab an, seit 10—12 Jahren schon am Magen gelitten, auch wiederholt heftige Magenkrämpfe, verbunden mit Magenblutungen, die letzten vor ca. 11 Wochen, gehabt und in letzter Zeit ziemlich an Gewicht verloren zu haben. — Pat. bot die gewöhnlichen Erscheinungen einer Gastrektasie mit chronischem Katarrh in Folge von Pylorusstenose. Der Magen lag aber hoch, mit der großen Curvatur über dem Nabel und ragte weit nach rechts hinüber, fast bis zur Mammillarlinie. Ein Tumor war nicht zu fühlen; war überhaupt ein solcher vorhanden, so konnte er nur hinter der Leber versteckt liegen und durch Adhäsionen fixirt sein. Dafür aber, dass die kleine Curvatur und deren Umgebung durch Adhäsionen an der Leber festgehalten wurden, sprach ohne Weiteres bei der bestehenden Pylorusstenose die Hochlage des ausgedehnten Magens. — Die Salzsäurereaktion (Congo, Tropäolin) fehlte.

Über die Natur der Stenose konnte zunächst keine bestimmte Ansicht ausgesprochen werden, da sich von vorn herein der Verdacht nicht ausschließen ließ, ob auf dem Boden des Ulcus nicht vielleicht ein Carcinom gewachsen sein könnte. Immerhin konnte die Stenose als eine hochgradige nicht taxirt werden, da Pat. sich bisher noch mit fester Kost ernährt hatte und mit einem Körpergewicht von 72 kg sich noch in einem sehr guten Ernährungszustande befand. Als eine gutartige aber, rein narbige, das Leben durch zweckmäßiges Verhalten nicht gefährdende, konnte die Stenose erst angesehen werden, als bei täglicher Ausheberung des Magens, mit geringen Wassermengen und niedrigem Druck, streng diätetischem Verhalten, Regulirung der Darmthätigkeit die katarrhalischen Beschwerden sehr bald zu schwinden begannen, die Speiserückstände auch bei gemischter Kost (flüssiger und fester) sich mehr und mehr verminderten und am Ende der dritten Behandlungswoche eine schwache Salzsäurereaktion sich einstellte.

Diese angenehmen Aussichten sollten leider bald ein jähes Ende finden. Ende Januar stellten sich nach einer heftigen Gemüthsbewegung nicht unbedeutende katarrhalische Beschwerden mit leichten Fieberbewegungen ein, welche die Rückkehr zu völlig flüssiger Diät geboten und in 14 Tagen einen Gewichtsverlust setzten von fast 4 kg. Dazu gesellten sich Cardialgien, welche ihren Sitz in der Regio pylorica hatten und bei dem Nachweis einer plötzlich sehr gesteigerten Salzsäurereaktion nur als Ulcusrecidiv in dieser Gegend aufgefasst werden konnten. Absolute Bettruhe, Eisbeutel, Argent. nitric., Peptonklystiere, Eisstückchen, kalte Milch in kleinsten Portionen verhinderten nicht, dass sich am 13. Februar beim Ausheben den intensiv sauren Massen zum 1. Male nicht unbeträchtliche Mengen Blutes beimischten älteren und jüngsten Datums. Am nächsten Tage stellten sich theerartige Stühle ein, und jedes Mal, wenn im Laufe der Woche Pat. in Folge der großen Hyperacidität als das größte Erleichterungsmittel stürmisch die Magenausspülung mit geringen alkalischen Wassermengen verlangte, förderte die Magenpumpe bald größere, bald geringere Mengen alten und frischen Blutes zu Tage. Die Behandlung blieb offenbar ohne Einfluss auf die Blutung; auch subkutane Ergotininjektionen ließen im Stich. Pat. bekam ein gelbliches Kolorit, die Temperatur erhob sich nicht mehr über 36,5, der Puls betrug 120 Schläge, die Urinmenge wurde immer spärlicher, die Resorption im Mastdarm schien schon zu leiden.

Ich schlug daher am 19. Februar dem Pat. die operative Hilfe vor. Von der Pylorektomie konnte ja keine Rede sein. Die Möglichkeit der Ausführbarkeit der Pyloroplastik nach Excision oder Verschorfung des Geschwürs mit dem Thermokauter konnte mit Sicherheit erst nach Eröffnung der Bauchhöhle klargelegt werden. Gelang es nicht, einen freien Zugang zu gewinnen, dann blieb freilich nur noch die Gastroenterostomie übrig. Dieselbe konnte ja immerhin durch Ableitung des sauren Magensaftes von der ulcerirten Stelle die daselbst auftretenden Cardialgien beseitigen, einen günstigen Heileffekt auf das Ulcus und dadurch indirekt auf die

Blutung ausüben und durch die angelegte Fistel eine bessere und sichere Ernährung gewährleisten.

Am folgenden Tage Morgens 9 Uhr Operation. Schnitt 12 cm lang unterhalb des rechten Rippenbogens und parallel mit demselben. Pylorus rechts und oben als ein kleiner Tumor fühlbar, der mit sammt seiner Umgebung durch straffe Adhäsionen an der unteren Leberfläche fixirt ist; bei Einstülpung der vorderen Magenwand auf dem Zeigefinger stößt man auf eine Narbenmasse, welche wie eine Koulisse zwischen Pylorus und Duodenum geschoben zu sein schien. Ein freier Zugang zu dieser Partie war nicht zu gewinnen. Da sonst nichts Abnormes zu entdecken war, wurde jetzt rasch — unter dem damaligen Eindruck der Rockwitz'schen Empfehlungen aus der Straßburger Klinik (Deutsche Zeitschrift für Chirurgie 1887 Bd. XXV Hft. 6) — nach einer hoch gelegenen Dünndarmschlinge gegriffen und dieselbe in der üblichen Weise mit fortlaufenden Seidennähten an eine gefäßfreie Stelle der vorderen Wand des aufgeblähten Magens in möglichster Nähe des Pylorus befestigt. Schluss der äußeren Wunde durch Knopfnähte, welche das Peritoneum mitfassen und erst geknotet werden, nachdem sie alle gelegt sind. Leicht komprimirender Verband. Die Operation hat $1^1/_2$ Stunde gedauert. Wiederholte bedrohliche Collapszustände hatten Kampher-Äther-Injektionen nothwendig gemacht.

Unmittelbar nach der Operation überraschte zunächst das sehr gute Befinden des Pat. Der Puls war genau wie vor der Operation, und außer einem »schrinnenden« Gefühl an der Operationsstelle klagte Pat. nur über großes Durstgefühl, das durch Eisstückchen gelindert wurde. Gegen Abend erst stellte sich Schmerzhaftigkeit des Leibes ein, die durch kleine Morphiuminjektionen bekämpft werden musste. Temperatur 36,5. Die Nacht verlief sehr unruhig.

Am 21. Februar Morgens 140 Pulse; Temperatur 36,0. Magengegend aufgetrieben und auf Druck empfindlich. Erbrechen braunrother Massen, die kothigen Geruch annahmen, so dass zur Magenpumpe gegriffen werden musste. Große Erleichterung. Übelkeit und Schmerzen verloren sich, der Puls hob sich wieder, die größte Gefahr schien überstanden zu sein. Da stellten sich Nachmittags 2 Uhr bedrohlichere Zeichen der inneren Verblutung ein, und 2 Stunden später erfolgte unter anämischen Konvulsionen der Exitus.

Bauchsektion: Magen und Darm etwas gebläht, Serosa blass, an den Nahtstellen etwas belegt. Keine Verklebung der Darmschenkel, oder Verschiebung der am Magen angenähten Darmpartie. Der Magen ausgedehnt, besonders im Fundus und im Zustande chronischen Katarrhs. Die kleine Curvatur und die Regio pylorica durch breite, straffe Adhäsionen an der Leber fixirt. Der Pylorus durch Narbengewebe auf eine Länge von $1^1/_2$ cm verengt bis zur Durchgängigkeit eines dicken männlichen Katheters, an seiner hinteren Wand ein kleines, rundes Geschwür, mitten in starrem Narbengewebe, in welchem ein Gefäßlumen sichtbar ist, das eine feine Bleisonde aufnimmt. Etwa 8 cm vom Pylorus befindet sich die angelegte Fistel, welche, für den Zeigefinger durchgängig, einen bequemen Zugang zum abführenden Schenkel zeigt und ca. 60 cm Dünndarm ausgeschaltet hat. Die Naht durchaus gut. Im Magen wenig, im Darm viel Blut. Sonst allenthalben die Zeichen größter Anämie.

In vorstehendem Falle bestand also eine anatomische Stenose des Pylorus, gegen welche sich die bis dahin gebräuchlichen Hilfsmittel nicht wirksam genug erwiesen. Die Diagnose des Sitzes des recidivirenden Ulcus an der stenosirten Stelle war möglich, die Operationstechnik konnte daher so eingerichtet werden, der lädirten Stelle so nahe als möglich zu kommen — trotzdem lag die Unmöglichkeit vor, zu excidiren oder zu paquelinisiren, und faute de mieux wurde die Gastroenterostomia antecolica gemacht. Diese konnte die Blutung nicht stillen aus anatomischen Gründen, weil die in starrem Narbengewebe liegende Arterie sich nicht retrahiren konnte und die Thrombosirung nicht möglich war. Eine andere Art der Anheftung der Darmschlinge konnte diese anatomischen Gründe sicherlich ja auch nicht ändern, und somit hätte auch die Gastroenterostomia retrocolica die Arrosionsblutung

nicht stillen können. Überhaupt war mit dem Auftreten der Arrosionsblutung in diesem Falle das Schicksal des Pat. so gut als wie entschieden. Es hätte aber gewandt werden können durch die Ausführung der Gastroenterostomie vor dem Auftreten der Blutung.

Meine Indikationsstellung ist daher seit 1888 folgende:

Wenn an einer bereits bestehenden narbigen Pylorusstenose, welche bei zweckmäßigem Verhalten die Ernährung noch nicht beeinträchtigt, bei gleichzeitig hochstehendem Magen ein Ulcusrecidiv auftritt, so ist allein die Gastroenterostomie indicirt, so lange das Ulcus noch nicht blutet; ist bereits Blutung eingetreten, so genügt die Gastroenterostomie allein nicht mehr. Für das Ulcus pept. duodeni gilt ceteris paribus dasselbe.

Bremen, Pfingsten 1902.

---

21) **Bierhoff.** New intravesical cystoscopic instruments. 1) Modified lithotrite and foreign-body forceps, 2) foreign-body forceps.

(Journ. of cutan. and genito-urin. diseases Bd. XIX. Hft. 3.)

Die beiden Instrumente sind von Louis H. Löwenstein in Berlin gefertigt. Das erstgenannte soll eine Verbesserung des cystoskopischen Lithotriptors von Nitze sein und den Gegenstand leichter und sicherer fassen; bei dem zweiten, einer cystoskopischen Fremdkörperzange, liegt das Cystoskop frei beweglich der Hinterfläche des Tubus an und lässt sich in jeder gewünschten Stellung an den Zangenschaft anschrauben. **Chotzen** (Breslau).

22) **H. C. Coe.** Cases illustrating ureteral surgery.

(Amer. journ. of the med. sciences 1902. Januar.)

Fall 1. Bei einer 26jährigen Pat. wird bei Gelegenheit einer Myomoperation der sehr stark dislocirte linke Harnleiter zugleich mit der A. uterina unterbunden und durchschnitten. Das Versehen wird sofort bemerkt und das proximale Ende des Ureters seitlich in das distale implantirt. Übernähung der Einpflanzungsstelle mit einem Bauchfelllappen. Zunächst bildete sich am 6. Tage eine Fistel, die aber später nur im Gehen und Stehen Urin absonderte. Nach 1 Jahre völlige Heilung.

Fall 2. 59jährige Pat. mit beiderseitigen intraligamentären Dermoidcysten, die so fest mit dem Uterus verwachsen waren, dass dieser mit exstirpirt werden musste. Bei der Operation wird der linke Harnleiter zerrissen. Da das distale Ende erweitert ist, lässt sich das proximale durch Invagination mit ihm vereinigen. Glatte Heilung.

Fall 3. 31jährige Frau. Cystisches Myxo-angiosarkom zwischen Blase und Uterus. Bei der Exstirpation wird ein Stück des Trigonum mit 1 Zoll vom linken Harnleiter mit exstirpirt, auch der rechte Harnleiter verletzt. Sofortige Einpflanzung des linken in die Blase und Naht derselben; der rechte muss wegen des starken Collapses unversorgt bleiben. Blasennähte halten nicht, große Harnfistel. 2 Monate später neue Operation, bei der sich zeigt, dass die Einpflanzung des linken Harnleiters erfolgreich war. Der rechte und die Blasenfistel wird in einer aus der Beschreibung nicht recht klaren Weise versorgt. Heilung.

Verletzungen eines Ureters während der Operation sollen, wenn irgend angängig, sofort durch eine Plastik versorgt werden. **R. v. Hippel** (Kassel).

23) **W. K. Turner** (Louisville). Ureteral anastomosis.

(Annals of surgery 1901. December.)

T. hatte bei einer vaginalen Totalexstirpation des Uterus (wegen hochgradigen Vorfalls) den linken Harnleiter ca. 5 cm von der Blase entfernt durchschnitten. Beim Versuch, die Enden an einander zu nähen, riss das proximale Ende etwa $2^1/_2$ cm weit ein. Nun bewerkstelligte T. eine Invagination des distalen in das proximale Ende, indem er folgendermaßen verfuhr:

Er führte eine eingefädelte, gebogene Nadel durch die Wandung des distalen Stumpfes und dann in die Lichtung des proximalen. Dort stach er 2 cm oberhalb

des Risses mit der Nadel heraus und durch das benachbarte Gewebe hindurch bis ins Bauchfell. Während dort der Faden mit einer Klemme fixirt wurde, wurde die Nadel in das andere Ende des Fadens eingefädelt, abermals in die Lichtung des proximalen Harnleiterstumpfs eingeführt und etwa in gleicher Höhe wie vorher (2 cm oberhalb des Risses), etwas mehr nach außen herausgestochen, durch das umliegende Gewebe, ebenfalls ins Bauchfell. Durch Anziehen der beiden Fadenenden gelang eine Invagination des distalen Endes in das proximale. Die Fadenenden wurden geknüpft und noch einige feine Nähte durch die Harnleiterwände geführt. Der Fall heilte ohne Zwischenfall. **Seefisch** (Berlin).

24) **B. Grohé. Weiterer Beitrag zur Nierenchirurgie.**
(v. Langenbeck's Archiv Bd. LXVI.)

Die Arbeit enthält kasuistische Mittheilungen über die Nierenoperationen, die in der Jenenser Universitätsklinik unter Riedel ausgeführt worden sind. Die Zahl der Fälle, an sich nicht allzu bedeutend, bietet mancherlei Interessantes. Außer den Nierengeschwülsten, die G. schon anderweitig publicirt hat, sind alle Nierenerkrankungen besprochen. Aus den reichlichen Details seien nur einzelne besonders auffallende hervorgehoben. Interesse erweckt 1 Fall von 24stündiger Anurie nach rechtsseitiger Nephrektomie, bei welchem durch eine Morphiuminjektion prompt Urinsekretion hervorgerufen wurde. Es handelte sich wohl zweifellos um Reflexanurie; das Narkoticum hat den Reflexkrampf behoben.

Bei den eitrigen Sacknieren wurde stets zuerst die Nephrotomie gemacht, später sekundär zur Entfernung der Niere geschritten. Die guten Resultate, die damit erzielt werden, werden die Veranlassung geben, auch weiterhin so zu verfahren, da die Nephrotomie bei den heruntergekommenen Pat. gegenüber der von Israel bevorzugten Nephrektomie der ungefährlichere Eingriff ist. Von der Erhaltung funktionsfähigen Parenchyms ist freilich im Ganzen wenig zu erwarten. Bei zwei Dritteln der vom Verf. untersuchten Nieren kam die Bedeutung des restirenden Parenchyms wenig oder gar nicht in Betracht. Trotzdem aber hält G. die Nephrotomie als ersten Eingriff für den zweckentsprechendsten.

In dem Abschnitt über Nierensteine finden sich einige instruktive Fälle, bei denen einmal eine Malariamilz irrthümlich diagnosticirt wurde, ein zweites Mal die Konkremente am Trochanter major durchgebrochen waren. Bei 7 an Nierensteinen Operirten wurde 6mal ein günstiges Dauerresultat erzielt bei einer Beobachtungszeit bis zu 13 Jahren. Unter seinem Material fand Verf. die schon wiederholt konstatirte Thatsache als zu Recht bestehend, dass in Gegenden, wo Kröpfe häufig vorkommen, Nierensteine selten sind. In Thüringen sind Kröpfe häufig, Konkremente des uropoetischen Systems selten. Im schroffen Gegensatz dazu steht dagegen die große Häufigkeit der Gallensteine. Erwähnenswerth ist noch ein hierher gehöriger Fall, wo nach Abgang von Nierensteinen eine Nephralgie zurückblieb. Bei der Nephrotomie, die nun wegen Verdacht auf weitere Steine vorgenommen wurde, fand sich Nichts; aber Pat. wurde dauernd durch den Eingriff geheilt.

15 Fälle von Nierentuberkulose vertheilen sich auf 9 Frauen und 6 Männer. Das Überwiegen des weiblichen Geschlechts wird allgemein angenommen. Hauptsächlich betroffen ist der Zeitraum um das 30. Lebensjahr herum. Die Dauer der Entwicklung bis zum Deutlichwerden der Symptome ist eine lange. In 33% bestand nur einseitige Erkrankung. In 60% waren noch andere Organe tuberkulös erkrankt. Die postoperative Sterblichkeit beträgt 55%. Die rationellste Operation ist die Nephrektomie; vor partieller Resektion der Niere glaubt Verf. warnen zu sollen, da man leicht Herde in dem anscheinend gesunden Theil zurücklässt. Unter denjenigen, welche die Operation der Nierentuberkulose überlebten, konstatirt G. eine Dauerheilung von 71%, und zwar bis zu 10 Jahren.

Eine große Seltenheit stellt ein Fall von doppelseitigen isolirten Nierencysten dar. Bei der kongenitalen Cystenniere ist die Doppelseitigkeit der Erkrankung ja die Regel, allein isolirte Cysten wurden bisher immer nur einseitig beobachtet. Das Leiden wurde durch Incision der kleinen und Enukleation der größeren

Cysten auf der einen Seite geheilt. Auf der anderen Seite heilte der Process nach bloß partieller Abtragung aus, so dass G. für schonende Eingriffe bei solchen Fällen als genügende Maßnahme plaidirt. Unter 2 Fällen von Nierenechinokokken wurde der eine durch Exstirpation der Cyste geheilt, der andere starb an Peritonitis. 3 Nierenbeckenfisteln wurden mit Exstirpation des Organs behandelt. 1mal war die Ursache Überfahrenwerden des Pat.; die beiden anderen Fälle entstanden nach Geschwulstexstirpation. Das Schlusskapitel der ausführlichen Arbeit ist den Nierenanomalien gewidmet. **E. Siegel** (Frankfurt a/M.).

25) **Wilms.** Über Spaltung der Niere bei akuter Pyelonephritis mit miliaren Abscessen. (Aus der Leipziger chirurgischen Klinik.)

(Münchener med. Wochenschrift 1902. No. 12.)

Die 23jährige Pat. war plötzlich mit starkem Urindrang und Schmerzen in der rechten Nierengegend und im Leibe unter hohem Fieber erkrankt; im Urin war ein reichlicher Bodensatz von Eiter, die rechte Niere stark vergrößert. Die Operation wurde von W. ca. am 8. Tage ausgeführt; durch die fibröse Kapsel der Niere schimmerten eine Menge erbsengroßer, zusammengelagerter Abscesse durch. Die Spaltung der Niere geschah nach Anlegung einer kleinen Incision in der Mitte mit einem stumpfen Instrument und der Fingerkuppe, wodurch eine stärkere Blutung verhütet wurde. Im Nierenparenchym fanden sich weißlich gestreifte Zonen, die den Verlauf der eitrigen Infektion anzeigten. Alle Eiterherde wurden eröffnet und das Nierenbecken drainirt. Pat. erholte sich rasch, war nach 2 Wochen fieberfrei und entleerte bald klaren Urin. Volle Heilung innerhalb 8 Wochen. Der Eiter der Nierenabscesse enthielt Bacterium coli commune, keine anderen Mikroben.

Die in der Litteratur mitgetheilten ähnlichen Fälle werden von W. zum Schluss kurz angeführt. Bemerkenswerth ist, dass die meisten derselben, falls es sich um Infektionen mit Bacterium coli gehandelt hatte, geheilt worden waren; nur in einem gleichfalls gut verlaufenen war eine Mischinfektion mit Streptococcus pyogenes vorhanden gewesen. **Kramer** (Glogau).

26) **J. Niemack** (Charles City, Iowa). Contribution to the surgery of true cystic kidney.

(Annals of surgery 1901. December.)

N. berichtet über einen von ihm operirten Fall von rechtsseitiger Cystenniere.

Er wurde zu der Operation genöthigt durch eine septische Infektion der rechten Niere und machte die Nephrektomie. Die exstirpirte Niere war in ganzer Ausdehnung cystisch entartet. 72 Stunden nach der Operation starb die Pat. an Urämie, und bei der Autopsie ergab sich, dass auch die linke Niere cystisch entartet war.

Bei der erfahrungsgemäß fast stets bestehenden Doppelseitigkeit der Erkrankung schlägt N. vor, falls man durch ein Ereignis wie bei seinem Falle zur Operation gezwungen wird, niemals die Nephrektomie zu machen, sondern die Niere zu spalten, möglichst viele Cysten zu eröffnen und zu drainiren.

Wie lange ein Kranker mit sicherer doppelseitiger Cystenniere verhältnismäßig gut existiren kann, hat ihm ein Fall bewiesen, nämlich eine Frau, die er über 12 Jahre nach gestellter Diagnose beobachtet hat. **Seefisch** (Berlin).

Originalmittheilungen, Monographien und Separatabdrücke wolle man an *Prof. E. Richter* in Breslau (Kaiser Wilhelmstraße 115), oder an die Verlagshandlung *Breitkopf & Härtel*, einsenden.

Druck und Verlag von Breitkopf & Härtel in Leipzig.



Centralblatt
für
CHIRURGIE

herausgegeben
von

E. von Bergmann, in Berlin. **F. König,** in Berlin. **E. Richter,** in Breslau.

Neunundzwanzigster Jahrgang.

Wöchentlich eine Nummer. Preis des Jahrgangs 20 Mark, bei halbjähriger Pränumeration. Zu beziehen durch alle Buchhandlungen und Postanstalten.

No. 28. **Sonnabend, den 12. Juli.** **1902.**

I.

Die Behandlung des Prolapsus ani der Kinder mit Paraffininjektionen.

Von

Dr. **Karewski** in Berlin.

Bei veralteten Darmprolapsen von Kindern, die mit anderen Methoden vorher vergeblich behandelt worden waren, wurde seit 6 Monaten in der Poliklinik des jüdischen Krankenhauses mit bestem Erfolg von Paraffininjektionen (Hartparaffin; 56—58° Schmelzpunkt) Gebrauch gemacht. Es wurde folgendermaßen verfahren. Nachdem die Kinder 2 Tage mit Abführmitteln gehörig entleert waren, erhiel-

ten sie am Nachmittag vor der Einspritzung 1—2 g Wismuth, um den Darm ruhig zu stellen. Der Prolaps wurde nach Desinfektion des Operationsfeldes reponirt, und unter Leitung des in den Mastdarm eingeführten Fingers oberhalb des Anus zwischen äußerer Haut und Schleimhaut von einer Einstichstelle her ein Ring von Hartparaffin hergestellt. Durch weitere Verabreichung von Bism. subnitr. und mit geeigneter Diät suchten wir während der nächsten 24 Stunden Defäkation zu verhindern.

Von 8 so behandelten Kindern zwischen dem 2. und 8. Lebensjahre hatte nur eines, das nicht genügend vorbereitet und nicht entsprechend nachbehandelt worden war, einen Misserfolg. Alle anderen sind dauernd geheilt (6—2 Monate). 2mal waren 2, 1mal (idiotischer, sehr elender Knabe) 3 Injektionen nöthig, in allen anderen Fällen wurde durch die 1. Einspritzung voller Erfolg erzielt. Eine Infektion haben wir selbst dann nicht erlebt, wenn während der Einspritzung oder unmittelbar hinterher eine Defäkation erfolgte, weil es stets möglich war, die Einstichstelle vor Beschmutzung zu schützen.

Darmvorfälle Erwachsener mit diesem Verfahren zu behandeln, bot sich bisher keine Gelegenheit. Ein Versuch damit dürfte auf Grund obiger günstiger Erfahrungen bei leichteren Fällen angebracht sein.

II.

Wie erzielt man vollkommene Kontinenz nach totaler Mastdarmexstirpation?

Von

Dr. Oscar Wolff,

Oberarzt am kathol. Krankenhaus zu Essen-Ruhr.

Die Fälle von Mastdarmcarcinom sind selten, bei denen es möglich ist, den Sphinkter zu erhalten und dabei doch alles Kranke zu entfernen. Meist liegt das Carcinom in solcher Nähe des Sphinkters, dass dieser mit fortgenommen werden muss. Es ist verkehrt, auf Kosten des radikalen Operirens Rücksicht auf spätere Kontinenz zu nehmen. Der Chirurg erzielt die besten Resultate, dem bei der Entfernung maligner Geschwülste nur ein Gesichtspunkt maßgebend ist: alles Kranke zu entfernen. Nach diesem Princip verfährt die Bardenheuer'sche Schule; und wenn auch nicht bestritten werden soll, dass dadurch manche Operation eine große und direkt gefährliche Ausdehnung annimmt, so ist doch andererseits nur so die Möglichkeit geboten, auch bei malignen Tumoren Dauerheilungen oder wenigstens langjährige Heilungen zu erzielen. Gerade bezüglich des Mastdarmcarcinoms wird die Richtigkeit dieser Methode durch viele operirte Fälle in praxi bestätigt.

Die Frage der Kontinenz kommt erst in zweiter Linie. Mittels der Gersuny'schen Drehung lassen sich recht nette Resultate er-

zielen, wenigstens lässt sich Kontinenz für festen Stuhl erreichen. Die Methode hat aber den Nachtheil, dass sie eine Loslösung des Meso-Rectums in größerer Ausdehnung nöthig macht, damit der Darm sich überhaupt drehen lässt. Ist die Loslösung ungenügend, so wird die Drehung erschwert, und der Darm dreht sich nach ein paar Tagen von selbst wieder in seine alte Lage zurück. Das ist mir 2mal passirt. Andererseits wird durch zu ausgiebige Loslösung des Darmes die Gangrän des unteren Darmabschnittes zweifellos begünstigt.

Aus diesen Gründen habe ich in den beiden letzten Fällen von Exstirpatio ani et recti die Drehung nicht gemacht, vielmehr sekundär eine Paraffinprothese injicirt. Die Injektion von Paraffin soll der Vorsicht halber nicht primär, d. h. nicht gleichzeitig mit der Exstirpation gemacht werden, damit nicht durch den Druck der Prothese eine Gangrän begünstigt wird. Macht man die Injektion 14 Tage später, wenn die Wunde granulirt, so besteht die Gefahr nicht mehr. In 2 Fällen bin ich so vorgegangen und habe eine vollkommene Kontinenz für Stuhl erzielt.

Ob die Resultate von Dauer sind, kann ich noch nicht angeben; dafür ist eine zu kurze Zeit vergangen. Dies Verfahren scheint mir aber weiterer Versuche werth.

---

1) **Ch. Davison** (Chicago). Suture of the abdominal wall.

(Annals of surgery 1902. März.)

D. empfiehlt seine Methode der Bauchnaht, die alle den bisherigen Nahtmethoden und Nahtmaterialien anhaftenden Mängel vermeiden soll.

Das Princip der Methode ist, die Entfernung der Seidennähte auch aus den tiefen Lagen der Bauchnaht nach Heilung der Wunde zu ermöglichen und so das in seiner Asepsis unzuverlässige resorbirbare Nahtmaterial überflüssig zu machen.

D. näht in 3 Lagen.

1) Das Bauchfell wird mit fortlaufendem Seidenfaden genäht und die Enden, nachdem die Naht straff gezogen ist, werden aus dem oberen und unteren Wundwinkel herausgeleitet.

2) Ein Gleiches geschieht mit der Fascie. Zur größeren Sicherheit dieser wichtigsten Naht macht D. jedoch am Anfang und am Ende der Nahtlinie einen umschlungenen Knoten, der sich durch Ziehen an beiden heraushängenden Fadenenden löst.

3) Die Hautnaht wird in Gestalt der Halsted'schen subcuticularen (Matratzen-) Naht angelegt, also die Haut selbst gar nicht durchstochen. Auch hier werden die Fadenenden herausgeleitet. Zur Unterscheidung werden die Fäden verschieden gefärbt.

Das Herausnehmen der Nähte gestaltet sich leicht, da nach 1—2 Wochen die ursprünglich gewundenen Nahtlinien durch die Elasticität der Seide eine gerade Linie darstellen.

Seine Methode hat D. — mutatis mutandis — auch bei Appendektomien und Radikaloperationen von Hernien mit gutem Erfolge angewandt und rühmt ihr folgende Vortheile nach:

1) Es kann Seide, das durch Kochen am sichersten zu sterilisirende Nahtmaterial, verwandt werden. 2) Genaue Anpassung der Gewebe. 3) Entfernung der versenkten Nähte nach vollendeter Heilung. 4) Wirkung der Fadenenden als Drains. 5) Schnelligkeit der Anlegung. 6) Geringste Reizung des Bauchfells. 7) Feine Hautnarbe, da die Haut von den Nähten nicht durchbohrt wird. 8) Alle Vortheile der versenkten Naht ohne die Nachtheile der späteren Ausstoßung der Fäden. 9) Alle Vorzüge der Naht mit resorbirbarem Material ohne ihre Gefahren der Infektion. **Seefisch** (Berlin).

---

2) **Thommen.** Klinische und experimentelle Beiträge zur Kenntnis der Bauchkontusionen und der Peritonitis nach subkutanen Darmverletzungen.

(v. Langenbeck's Archiv Bd. LXVI.)

Auch diese Arbeit des König'schen Jubiläumsbandes stammt aus der in demselben reichlich vertretenen Baseler Klinik. Sie berücksichtigt die Bauchkontusionen aus einem Zeitraum von 22 Jahren und giebt dadurch eine Reihe interessanter Aufschlüsse. Was die Wahrscheinlichkeit einer Darmverletzung bei diesen Unfällen betrifft, so ist sie größer, wenn die einwirkende Gewalt einen umschriebenen Angriffspunkt findet, als bei breiter Einwirkung. Die Perforation ist meist eine Folge von Quetschung. Die Darmverletzung wird meist an der Stelle gefunden, wo die Gewalt lokalisirt einwirkte. Am häufigsten wurde das Ileum verletzt, danach Milz und Leber. Zu den wichtigsten Symptomen des Trauma gehörten die Verminderung des Bewusstseins, der Chock, die primäre Behinderung der Athmung, andauernde Respirationsbeschwerden und ganz besonders der Schmerz, der meist von großer Intensität ist und durch die Quetschung der Bauchdecken, des Parietalbauchfells und durch die peritoneale Infektion hervorgerufen wird. Das Erbrechen ist meist durch die oft rasch eintretende Peritonitis, nicht durch die Verletzung an sich bedingt. Charakteristisch ist bei den Bauchkontusionen und gleichzeitigen subkutanen Rupturen der Eingeweide die brettharte Spannung der Bauchdecken. T. glaubt, dass weder die Blutung, noch der ausgetretene Koth dieses Symptom hervorrufen, sondern dass ein Theil der Spannung durch die Kontusion der Bauchdecken und des Peritoneum parietale, der andere Theil durch Peritonitis verursacht ist. Die Perkussion des Bauches, sofern man tympanitischen Schall oder das Verschwinden der Leberdämpfung erwartet, lässt oft im Stich; denn es entweicht oft gar keine Luft aus dem Darm, weil wenig in demselben vorhanden ist, oder der Darm in größerer Ausdehnung kontrahirt, resp. das durchquetschte Ende ver-

schlossen ist. Weitere Berücksichtigung verdienen besonders bei größeren Ergüssen von Blut oder von Inhalt eines der Hohlorgane die Dämpfungen, die in den seitlichen Bauchpartien auftreten, ferner die Beschaffenheit des Pulses und der Temperatur. Die Diagnose, die sich im Ganzen auf die eben beschriebenen Symptome zu beziehen hat, muss sofort oder in den ersten Stunden gestellt werden, wenn die Therapie gute Erfolge erzielen soll. Fast 100% der subkutanen Verletzungen führen ohne operativen Eingriff zum Tode. Darum ist das chirurgische Vorgehen das beste. In zweifelhaften Fällen kommt die Probelaparotomie nach v. Mikulicz in Betracht.

Mancherlei Erwägungen veranlassten den Verf. weiterhin durch Thierexperimente der Frage näher zu treten, ob die Art des Trauma als solches die Widerstandsfähigkeit des Bauchfells herabsetzt und worin event. diese Herabsetzung der Widerstandskraft beruhen könnte. Die Versuche wurden an Kaninchen angestellt. 2 Thiere gleicher Größe, gleicher Art und gleichen Alters wurden denselben Schädigungen des Bauchfells ausgesetzt, mit dem Unterschied, dass dem einen Thier durch Schlag der Bauch gequetscht wurde, während das andere als Kontrollthier diente. Eine Darmverletzung wurde vorerst nicht beabsichtigt. Bei allen diesen Versuchen zeigte sich ein rascher entstehendes Krankheitsbild mit schwererem klinischen Verlauf bei den kontundirten Thieren gegenüber den Kontrollthieren. Bezüglich der Entstehung von Darmperforationen bestätigten die Versuche die Ansicht von Eichel, dass dieselbe durch Quetschung gegen eine feste Unterlage hervorgerufen werden. Kontraktionen des Darmes, wie sie beim Menschen vorkommen, wurden bei den Thieren vermisst. Erschütterung und Kontusion des Bauchfells brachte ferner Änderungen in den vasomotorischen und sekretorischen Vorgängen. Wahrscheinlich ist die Ursache derselben eine Änderung der Blutversorgung; denn starke Erschütterungen führen leicht zur Schädigung der Cirkulation. Auch mag das gequetschte Bauchfell seine antibakteriellen Eigenschaften und seine Fähigkeit, Antitoxine zu produciren, zum mehr oder minder großen Theil einbüßen. Jedenfalls aber stempelt die Erschütterung des Bauchfells durch funktionelle peritoneale Störungen eine Eingeweideverletzung zu einer schwereren, als wenn diese ohne Kontusion erfolgt.

E. Siegel (Frankfurt a/M.).

---

3) **Wette.** Über Appendicitis, unter besonderer Berücksichtigung der chirurgischen Indikationsstellung.

(v. Langenbeck's Archiv Bd. LXVI.)

Verf. giebt auf Grund seines Materials und seiner Litteraturstudien eine eingehende Schilderung der pathologischen Anatomie, des klinischen Verlaufs und der Komplikationen der Appendicitis. Seine diesbezüglichen Erfahrungen stimmen im Ganzen mit den bekannten Thatsachen überein. W. gehört zu den Anhängern der Frühoperation. Eigene Erlebnisse, wie die glänzenden Statistiken

der Franzosen und Amerikaner haben ihn zu der Anschauung geführt, dass es besser sei, der tückischen Krankheit, deren Symptome von vorn herein nie den weiteren Verlauf auch nur einigermaßen sicher vermuthen lassen, zu Beginn, d. h. in den ersten 1—2mal 24 Stunden, operativ entgegenzutreten. Ganz besonders hält er es für rathsam, einzuschreiten, wenn die Diagnose einer diffusen Peritonitis unsicher ist, wenn das Leiden unter stürmischen Symptomen beginnt. Da nach Sonnenburg bekanntlich die meisten akuten Peritonitiden im Anschluss an einen Abscess entstehen, ist natürlich auch bei umschriebener akuter Peritonitis, beim perityphlitischen Abscess unter allen Umständen zu operiren, wenn nach 3—4 Tagen die Krankheitssymptome nicht abnehmen, wohl gar an Intensität zunehmen. Allen unangenehmen Eventualitäten, einer sehr ausgedehnten Operation mit großem Bauchdeckenschnitt, langwierigen Eiterungen und Metastasen, Komplikationen von Seiten anderer Organe kommt man nur durch die Frühoperation zuvor.

Bezüglich der Recidive steht W. auf dem Standpunkt, bei ihnen gerade so zu operiren wie beim ersten Anfall, da die Gefahren sich gegenüber diesem nicht unterscheiden. Im Intervall operirt W. alle oft recidivirenden Fälle. Narcotica sucht er möglichst zu vermeiden aus bekannten Gründen. Natürlich ist bei allen Eingriffen sein Ziel die Resektion des Wurmfortsatzes, ohne die eine Radikalheilung ungewiss bleibt. Die Gefahren dieser Resektion auch im akuten Stadium, wo event. Verwachsungen gelöst, die freie Bauchhöhle eröffnet werden muss, achtet er nicht für wesentlich.

E. Siegel (Frankfurt a/M.).

---

4) **Wassermann.** Über das Verhalten der weißen Blutkörperchen bei einigen chirurgischen Erkrankungen, insbesondere bei Appendicitis. (Aus der chir. Klinik der Universität München.)

(Münchener med. Wochenschrift 1902. No. 17 u. 18.)

Das Material der Münchener Klinik hat W. benutzt, um eine Nachprüfung des Curschmann'schen Symptoms (s. Referat in d. Bl· p. 191) der erheblichen Vermehrung der weißen Blutkörperchen bei den abscedirenden Fällen von Appendicitis vorzunehmen. Die hierzu herangezogenen Krankengeschichten zahlreicher chirurgischer Fälle werden ausführlich in Bezug auf die Ergebnisse der Leukocytenzählung mitgetheilt, welche folgendermaßen lauten.

Die Leukocytenzählung scheint für die Beurtheilung perityphlitischer Processe von großer Bedeutung zu sein; denn in einer Anzahl von Fällen, die trotz der klinisch harmlos erscheinenden Symptome lediglich auf Grund eines hohen Leukocytenwerthes zur Operation überwiesen worden waren, wurde ein unvermuthet weit ausgebreiteter eitriger Process in der Ileocoecalgegend gefunden. Nicht in gleichem Maße zuverlässig wie der positive Ausfall des Curschmann'schen

Symptoms erwies sich das Fehlen einer ausgesprochenen Leukocytose, in so fern der Leukocytenwerth in 2 Fällen, in denen der klinische Befund über die Diagnose Eiterung keinen Zweifel ließ, längere Zeit hindurch oder während der ganzen Beobachtung nur relativ gering war. Der Grund für dieses Ausbleiben einer erheblichen Leukocytenvermehrung dürfte einestheils in der Schwere der Erkrankung und in der damit verbundenen Erschöpfung des Organismus an Reaktionskraft, andererseits in dem chronischen Verlaufe mit der allseitig erfolgten Abkapselung des Abscesses durch starke Schwartenbildung liegen. Die perityphlitische Leukocytose besteht im Wesentlichen aus einer Vermehrung der polynucleären neutrophilen Leukocyten, unterscheidet sich also in keiner Weise von der bei anderen entzündlichen Processen auftretenden Zunahme der weißen Blutkörperchen. Die Untersuchung des Eiters in den einzelnen Fällen ergab die mannigfachsten Bakterien (in 1 Falle Bacillus pyocyanus, in einem anderen Bacillus proteus, mehrfach anaërobe Bakterien); indess ließ der Befund dieser verschiedensten Infektionserreger, verglichen mit dem Grade der Leukocytenvermehrung, eine Abhängigkeit der letzteren von der Art des ersteren nicht erkennen. Vergleichsweise angestellte Leukocytenuntersuchungen bei anderen chirurgischen Erkrankungen ergaben eine geringe Vermehrung nach rein traumatischen Reizen des Bauchfells. Diese Thatsache scheint als Erklärung für den Umstand herangezogen werden zu können, das perityphlitische Eiterungen gerade im Gegensatz zu anderweitig lokalisirten Abscessen specifisch hohe Leukocytenwerthe erreichen; denn die mannigfaltigsten Untersuchungen bei paranephritischen Abscessen, Halsdrüsenvereiterung, Prostataabscess, Mastitiden und Phlegmonen zeigten bei örtlicher Beschränkung der Affektion stets weitaus geringere Zahlen der Leukocytenvermehrung. Allgemeininfektionen mit den gewöhnlichen Eitererregern, wie septhämische Erkrankungen und Erysipel, wiesen dagegen gleichfalls hohe Werthe der Leukocytose auf.

Kramer (Glogau).

---

5) **Riedel.** Die Hernia retrofascialis und muscularis der vorderen Bauchwand.

(v. Langenbeck's Archiv Bd. LXVI.)

Verf. beschreibt die Leidensgeschichte von Pat., welche ganz und gar die Beschwerden derjenigen aufweisen, die mit einer Hernie der Linea alba behaftet sind, ohne dass man bei der Untersuchung eine solche feststellen kann. Bei diesen muss man eine subfasciale Hernie annehmen, die sich lange in gleichem Zustand erhält, die also nicht sogleich ein subseröses Lipom durch den neben der Medianlinie gelegenen Gefäßspalt hindurchschickt, so dass die Hernie manifest wird. Die Diagnose gegenüber Ulcus ventriculi kann sehr schwierig sein, wie ein mitgetheilter Fall beweist, bei welchem sich schließlich bei der nur ungern ausgeführten Laparotomie eine ausgebildete Hernia retrofascialis im subserösen Fettgewebe mit

relativ größem Bruchsack ohne Inhalt und mit weiter gut entwickelter Bruchpforte vorfand. Weiterhin beobachtete Verf. noch einen anderen Fall von peritonealer Ausstülpung an der vorderen Bauchwand und schließlich noch eine Cyste, deren Genese wohl auf eine solche Ausstülpung zurückzuführen ist. Beide Pat. sind operirt worden und dauernd gesund geblieben.

Bezüglich der Schmerzen wird man wohl bei diesen Fällen annehmen müssen, dass sie wie bei der Hernia lineae albae ohne Inhalt entstehen, d. h. dass sie durch die Ausstülpung des Bauchfells bei den vielfachen Bewegungen der Bauchwand ausgelöst werden. Wirkliche Einklemmungen von Netztheilen in diese kleinen Hernien sind sehr selten.

E. Siegel (Frankfurt a/M.).

---

6) **Riedel.** Über die linksseitige Schenkelvenenthrombose nach der Laparotomie.

(v. Langenbeck's Archiv Bd. LXVI.)

R. sah häufig die Thrombose der linksseitigen Schenkelvenen nach Appendicitisoperationen, nach Exstirpation einer um ihre Achse gedrehten rechts gelegenen Netzgeschwulst, nach Beseitigung eines Nabelbruches und nach Operation eines Schenkelbruches, ferner nach 2 Fällen von Fixation der rechten Niere. Nur einmal beobachtete er die akute Thrombose der Vena iliaca dextra nach Lösungen von Verwachsungen am Blinddarm; sonst war immer bei rechtsseitigen Operationen die linke Vena femoralis befallen, und zwar spät. Es handelte sich immer um aseptische Operationen, so dass von infektiösen Thromben keine Rede sein kann. Bei sofort an den Eingriff sich anschließenden Thrombosen wird wohl die Äthernarkose nicht ganz ohne Schuld sein. Für die später einsetzenden ist wohl mit Recht nach Lennander die länger dauernde horizontale Bettruhe anzuschuldigen; denn sie tritt immer erst mehrere Wochen nach der Operation auf. Für das vorwiegend linksseitige Auftreten giebt R. als Grund das verschiedene Verhalten der beiden Vv. iliacae zu den entsprechenden Arterien an. Die V. iliaca sinistra ist nämlich einem dreifachen, mehr oder weniger rechtwinklig erfolgenden Arteriendruck unterworfen, die V. iliaca dextra nur einem einfachen, unter spitzem Winkel erfolgenden. Das venöse Blut kann darum rechts leichter in die V. cava einströmen wie links. Man soll desswegen das Fußende des Bettes bei Laparotomirten höher stellen, event., wenn dies nicht vertragen wird, Keilkissen unter die Beine schieben. Sollten größere Statistiken die Seltenheit der rechtsseitigen Thrombose ergeben, so würde es genügen die linke Extremität allein hoch zu lagern. Dadurch würde ein Decubitus vermieden werden.

E. Siegel (Frankfurt a/M.).



7) **Petersen** und **Machol.** Beiträge zur Pathologie und Therapie der gutartigen Magenkrankheiten.

(Beiträge zur klin. Chirurgie Bd. XXXIII. Hft. 2.)

Die Ausführungen der Verff. stützen sich auf 104 operativ behandelte Fälle gutartiger Magenkrankheiten aus der Czerny'schen Klinik. Bei dem größeren Theil derselben hatte es sich um das Magengeschwür und dessen Folgezustände gehandelt. Die Operationsmortalität betrug bei den älteren Fällen noch 22%, bei 82 seit 1895 operirten Dank dem besseren Kräftezustand der Pat. und zunehmender Erfahrung in der Technik nur noch 4,8%. Als wichtigste Indikationen zum operativen Eingreifen galten in erster Linie schwere Pylorusstenosen, akute Blutungen und Verdacht auf Carcinom (absolute Anzeichen), ferner aber auch nach Fehlschlagen rationeller interner Behandlung schwere atonische, mechanische Insufficienzen, schwere Gastralgien und unstillbares Erbrechen (bei Geschwür), so wie chronische Blutungen. Am segensreichsten erwies sich unter den operativen Eingriffen die Gastroenterostomie. Als ihre Hauptwirkung ist die Erleichterung und Beschleunigung der Magenentleerung anzusehen; und diese bedingt Beseitigung der motorischen Insufficienz bei jeder Art von Pylorusstenose, Beseitigung der Gastralgien und der Hyperacidität, Blutstillung und Beförderung des Heilungsprocesses am Geschwür selbst. Die im Gefolge der Gastroenterostomie beobachteten unbeabsichtigten Nebenwirkungen sind theils durch richtige Technik zu vermeiden, theils gleichen sie sich rasch wieder aus. Von den übrigen Operationsmethoden, welche bei gutartigen Magenaffektionen in Betracht kommen, können die Dehnung des Pylorus und die Gastroplicatio mit der Gastroenterostomie nicht in Konkurrenz treten. Die Excision des Geschwürs bezw. die cirkuläre Resektion des Pylorus ist nicht erforderlich, wenn nur das Geschwür ausgeheilt resp. Stenosen und Gastralgien beseitigt werden sollen, da letzteres, und meist selbst die Ausheilung des Geschwürs, viel einfacher durch die Gastroenterostomie erreicht wird. Nur wo das Geschwür sehr günstig liegt oder Durchbruch droht, ist eine Excision unter obigen Anzeichen gerechtfertigt. Bei multiplen kleinen Blutungen ist der Regel nach die Gastroenterostomie vorzuziehen. Bei profusen Blutungen mache man die direkte Blutstillung (Excision resp. cirkuläre Resektion oder Aufsuchen des Gefäßes), falls es der Kräftestand des Pat. erlaubt, anderen Falls die Gastroenterostomie. Angezeigt kann die Excision des Geschwürs ferner sein bei Verdacht auf bösartige Umwandlung. Die Pyloroplastik steht der Gastroenterostomie in der großen Mehrzahl der Fälle unbedingt nach, in einer kleinen Minderzahl nur ist sie ihr gleichwerthig, nie überlegen. — Weitere Ausführungen beziehen sich auf die Technik der Gastroenterostomie, wobei insbesondere die Vortheile der Murphyknopfanastomose eingehend erörtert und begründet werden.

Honsell (Tübingen).

---

8) **Quénu** et **J. Petit.** Des sténoses cicatricielles du pylore consécutives à l'ingestion de liquides caustiques.

(Revue de chir. Bd. XXII. No. 1 u. 2.)

Den Gegenstand der Arbeit bilden die Pylorusstenosen, welche sich langsam bezw. längere Zeit nach dem Verschlucken ätzender Flüssigkeiten entwickeln — meist vergesellschaftet mit Ätzstrikturen der Speiseröhre.

Im Allgemeinen führt die Verätzung des Magens, besonders wenn sie größere Strecken der Schleimhaut tief zerstört hat, früher oder später zum Tode. Von etwa 59 Verstorbenen waren 29 nach wenigen Stunden, 30 nach Tagen bis Monaten erlegen — theils an Perforation des Magens, theils an komplicirenden Luftwegerkrankungen. Über diese Fälle gestattet eine Tabelle bequeme Auskunft.

Während sich unter diesen bereits eine große Reihe befinden, die unter den Symptomen frühzeitiger Pylorusstenose und nachfolgender Kachexie verstarben, giebt es andererseits Fälle, wo erst relativ spät, nach Jahren, die Verengerung des Pylorus zu schweren Erscheinungen führt. Q. und P. haben im Ganzen 2 einwandfreie Beobachtungen dieser Art in der Litteratur finden können — je einen von Dujardin-Beaumetz und Orthmann —, zu denen ihr eigener als 3. kommt.

Ein damals 20jähriger Mensch nimmt 1892 in der Betrunkenheit versehentlich einen Schluck Salzsäure; die Verätzung heilt ziemlich schnell aus: Nach etwa 3 Wochen macht sich bereits Ösophagusstenose fühlbar, die in den folgenden Jahren erfolgreich dilatirt wird. Im Jahre 1898 treten die ersten Dilatationserscheinungen des Magens auf, die von den Verff. Juli 1900 durch Gastroenterostomie beseitigt wurden.

Verff. nehmen hierbei Veranlassung, die Behandlungsweise der Narbenstenosen des Pylorus nach Verätzungen im Allgemeinen näher zu treten; seit Hartmann's Zusammenstellung von 1896 sind nur 2 weitere Fälle veröffentlicht, so dass sich im Ganzen 35 Operationen aus dieser Indikation in der Litteratur finden.

4 Operationsmethoden kommen dabei in Betracht:

1) Die Dilatation des Pylorus nach Loreta.
2) Die Resectio pylori.
3) Die Pyloroplastik.
4) Die Gastroenterostomie.

Die statistischen Daten sind wiederum tabellarisch geordnet; aus den Zahlen scheint eine Überlegenheit der Pylorektomie (4mal erfolgreich ausgeführt — wogegen auf 7 Gastroenterostomien nur 5 Erfolge kommen) hervorzugehen. Verff. hingegen sprechen sich zu Gunsten der letzten aus.

In ganz ungünstigen Fällen mit ausgedehntester Zerstörung und Narbenbildung im Magen und seiner Umgebung kann jedes der genannten Verfahren versagen, und die Duodenostomie (Hartmann, Soc. de chir.) der einzige Ausweg bleiben. **Christel** (Metz).

9) **F. Terrier** et **A. Gosset.** Note sur la gastrostomie.

(Revue de chir. Bd. XXII. No. 2.)

In 8 Fällen haben Verff. ihre sehr einfache Technik angewendet und erprobt: Seitliche Laparotomie im linken Rectus, um 1) einen längeren Kanal zu bilden, 2) im Muskel eine Art Sphincter internus zu besitzen. Sodann wird der Magen so weit als angängig herabgezogen um 1) die Fistel möglichst nahe der Cardia anzulegen, 2) einen genügend langen Zipfel ohne jegliche Spannung in die Bauchwand einnähen zu können. Der Magen wird in 3 Lagen mittels U-förmiger Knopfnähte fixirt. Durch eine möglichst kleine Öffnung wird ein Schleimhautkegelchen herausgezogen und gesondert im Hautrand vernäht: die hinter der Öffnung zurückgebliebene Ringmuskelschicht forme wieder eine Art von Sphinkter, so dass zwei Muskelringe — außen der glatte, innen der gestreifte — die Dichtigkeit des Fistelganges verbürgen.

Von den 8 so Operirten starb einer am nämlichen Tage, 4 lebten bis 6 Wochen, 3 von 3—9 Monaten; 2mal war die Kontinenz nicht vollständig.

In ihrer breit detaillirten Beschreibung aller Einzelheiten der Technik gleicht die Arbeit ganz der kürzlich referirten Technik der Laparotomie wegen Adnexerkrankung und füllt die Spalten.

Christel (Metz).

---

10) **Th. Walzberg.** Über akuten duodeno-jejunalen Darmverschluss.

(v. Langenbeck's Archiv Bd. LXVI.)

Nach Laparotomien kommt es hier und da zu dem Bilde der akuten hochgradigen Magenerweiterung; bei völlig fieberlosem Verlauf tritt dauerndes Erbrechen ein, welches anfänglich galliggrün, später schwarzbraun wird, aber niemals kothig riecht. Man hat eine durch Abkühlung bei der Operation verursachte Parese der Magenwandungen angenommen. Allein eine genauere Überlegung führt doch zu der Überzeugung, dass noch andere Umstände dazu kommen müssen, um das schwere Krankheitsbild hervorzurufen. Ein Todesfall, den Verf. nach einer Laparotomie erlebte, der sich der eben beschriebene Krankheitsverlauf anschloss, klärt ihm die Verhältnisse auf, wie sie wohl mehr oder weniger in einschlägigen Fällen vorliegen. Bei seiner Pat. waren in Folge der Erweiterung des Magens die Därme nach unten gedrängt und sanken, bei der großen Schwäche der Kranken zum Theil ihres Tonus und der Peristaltik beraubt, ins kleine Becken hinab, so das Mesenterium straff anspannend. Das ebenfalls abwärts gedrängte Netz legte sich darüber und befestigte gewissermaßen den Darm in dieser Lage. So wurde der hinter der Gekröswurzel quer vor der Wirbelsäule herziehende Darmabschnitt unwegsam gemacht, und zum Überfluss lastete noch der Magen auf der bedrohten Partie. Bäumler hat einen ähnlichen Fall beschrieben,

der sich nach einem Typhus entwickelt hat, und bei dem die Sektion den gleichen Befund ergab. Weitere Publikationen über denselben Gegenstand stammen von Albrecht, Stieda, Müller, O. v. Herff. Über die Entstehungsweise dieses eigenartigen Darmverschlusses gehen die Ansichten aus einander. Die Einen halten die akute Magenatonie für das primäre, Andere sehen in der Kompression des Darmes durch das Mesenterium die erste Etappe der Krankheit. Bei den chirurgischen Fällen ist wahrscheinlich der letztere Modus der thatsächliche. Disponirend scheint eine bedeutende Länge des Mesenteriums zu wirken, wo hingegen ein kurzes Gekröse eher im Stande ist, den nach einer Laparotomie in das kleine Becken gesunkenen Dünndarm wieder nach oben zu ziehen, wenn der durch Schmerz und Chloroformerbrechen erzeugte Druck wieder nachlässt. Für die Diagnose der Knickung des Darmes an der Duodenojejunalgrenze kommen folgende Symptome in Betracht, die ein ganz charakteristisches, unschwer zu erkennendes Krankheitsbild bieten: Relativ spätes Einsetzen des Erbrechens, die großen Intervalle zwischen den einzelnen Brechakten, das gute Befinden der Kranken zwischen den einzelnen Anfällen, der reaktionslose Wundverlauf, die physikalisch festzustellende Diagnose des Magens und endlich die Zusammensetzung des erbrochenen Mageninhalts, d. h. die anfänglich grüne, später dunkle Färbung desselben. Für die Behandlung kommt in allererster Linie in Betracht die von Riedel empfohlene Magenausspülung, ferner event. Beckenhochlagerung oder Seitenlagerung, die schon in einzelnen Fällen promptes Sistiren des Vomitus herbeiführte. Schlimmsten Falls muss man sogar trotz der Laparotomiewunde die Bauchlage einnehmen lassen. Für Morphiuminjektionen kann sich W. nicht sehr begeistern; er möchte lieber die Peristaltik herabsetzenden Mittel vermeiden.

Die Beobachtungen und Erörterungen des Verf. verdienen eingehende Berücksichtigung. Einschlägige Vorkommnisse sind wohl nicht so selten, und es scheint, als ob mancher Pat., der durch die Unkenntnis dieses Krankheitsbildes von Seiten seines Arztes zu Grunde geht, gerettet werden könnte, wenn frühzeitig die rechtzeitigen, so einfachen Maßnahmen getroffen würden.

E. Siegel (Frankfurt a/M.).

---

11) **Cohnheim.** Die Heilwirkung großer Dosen von Olivenöl bei organischen und spastischen Pylorus- und Duodonalstenosen und deren Folgezuständen (Gastrektasie).

(Therapie der Gegenwart 1902. No. 2.)

Nach dem Muster der Ölkuren, wie sie Rosenheim bei Ösophaguscarcinomen, Fleiner bei spastischer Konstipation und Blum bei Gallensteinkoliken empfohlen, hat Verf. in einer Reihe von Fällen von Pylorusstenosen größere Mengen von Olivenöl dargereicht und dabei durchweg günstige Resultate — abgesehen von Fällen, wo

es sich um hysterische Zustände handelte — zu verzeichnen gehabt. Das wirkende Moment ist die krampfstillende und glättende Eigenschaft des Öles.

Das Öl wurde methodisch in allen Fällen von chronischem Magenleiden dargereicht, wo sich regelmäßig zu denselben Zeiten nach den Hauptmahlzeiten Schmerzen einfanden.

Die Darreichung geschieht in der Regel einmal des Tages, und zwar früh 100—150 ccm durch den Magenschlauch. Bei im Laufe des Tages trotz der Eingießung am Morgen sich einstellenden Schmerzen werden Abends noch 50 ccm verabfolgt. Später können die Pat. das Öl selbst esslöffelweise einnehmen. Pylorusstenosen nicht organischer Natur (durch Geschwür oder Fissur hervorgerufen) werden durch die Ölkur in kurzer Zeit geheilt oder erheblich gebessert, narbige Pylorusstenosen mit sekundärer Gastrektasie bleiben bei vorsichtiger Lebensweise beschwerdefrei. Auch die Beschwerden bei Hypersekretion werden geheilt oder erheblich gebessert. Neben der Krampfstillung und Reibungsverminderung hat das Öl den Vortheil, dass es die Ernährung hebt.

Vor jeder wegen Pylorusstenose beabsichtigten Magenoperation soll eine Ölkur versucht werden. **Silberberg** (Hirschberg i/Schl.).

---

12) K. Rogozinski. Über die physiologische Resorption von Bakterien aus dem Darme. Mémoire présenté par M. T. Browicz.

(Extrait du Bull. de l'académie des sciences de Cracovie.)
Krakau, 1902.

Zur Klärung dieser als noch nicht entschieden geltenden Frage hat Verf. Versuche an Hunden und Katzen gemacht, die theils mit fettreicher Nahrung, theils mit Saprophyten gefüttert wurden. Es wurden stets die Gekrösdrüsen, bisweilen auch der Chylus, von den mit Fett gefütterten Hunden auch das Blut bakteriologisch untersucht. Sowohl die Gekrösdrüsen als auch der Chylus wurden unter allen aseptischen Kautelen aus der Bauchhöhle entnommen, erstere mit frisch ausgeglühter Schere und Pincette, in 7 Fällen mit dem Paquelin. Bei den mit dem Paquelin herausgenommenen Drüsen konnten Bakterien nicht gefunden werden, was auf die dabei verwendeten hohen Temperaturen zurückgeführt wird. Von den anders herausgenommenen wurden von 19 Thieren bei 17 Bakterien gefunden.

Nährböden, in die Milz- oder Leberstücke hinein gebracht waren, blieben steril. Eben so konnte in Schnitten frisch untersuchter Drüsen die Anwesenheit von Bakterien nicht konstatirt werden, hingegen war dies möglich nach schon vierstündigem Aufenthalt der Drüsen in Bouillon. Bemerkenswerth ist, dass derartige Bouillon nach Herausnahme der Drüsen auch bei 37° vollkommen steril blieb,

sobald sie durch die vom Innern der Drüsen aus wachsenden Bakterien noch nicht inficirt war. So lange das Drüsengewebe noch nicht vollkommen von den Bakterien durchwuchert war, fand Verf. letztere nie in den Blutgefäßen oder der Mitte der Lymphknoten, sondern an deren Peripherie, in den Lymphräumen, dabei stets extracellulär und in herdförmiger Anordnung. Gefunden wurden Kokken, Kurzstäbchen und Bacillen, meist handelt es sich um Arten von Bacterium coli.

Die Unmöglichkeit, die Bakterien im Chylus nachzuweisen, resultirt aus der äußerst geringen Anzahl der darin enthaltenen Keime. Verf.s Resultate stehen also in der Mitte zwischen den Angaben der Nocard'schen und den negativen Ergebnissen der Flügge'schen Schule. »Sie liefern einen Beweis, dass die Resorption von Darmbakterien thatsächlich stets und normalerweise, wohl aber in einem viel beschränkteren Grade, als es die französischen Forscher wollen, erfolgt, und dass die Gekrösdrüsen diese Darmbakterien vor dem Einbruch derselben in die Blutbahn aufzuhalten vermögen.«

Fütterungsversuche mit Bakterien bringen nun noch den direkten Beweis für die Resorption. Es wurden Hunden 3—5 Tage lang mit dem Futter 100—300 ccm Bakterienbouillonkulturen verabreicht. Nach derartigen Fütterungen gelang es, den Bacillus prodigiosus, das Bact. Kiliense und Bacillus mycoides in den Gekrösdrüsen wieder aufzufinden. Der Bacillus prodigiosus eignete sich am besten zu diesen Versuchen.

Die Wichtigkeit dieses positiven Ausfalls der Versuche liegt auf der Hand. (»Kryptogenetische« Infektion intestinalen Ursprungs, Resorption von Tuberkelbacillen, Inficirung des Bauchfells vom Darm her u. A. m.)

Weiterhin wird die Kritik besprochen, die Verf. an die Arbeiten von Porcher und Desoubry einerseits, an die von Neisser und Opitz andererseits legt. Der Ersteren Annahme, dass die Fettresorption die Aufnahme von Darmbakterien in die Lymphbahnen befördere, wird durch Nichts unterstützt. Neisser hat nur Chylus aus dem Ductus thoracicus am Hals untersucht; es ist daher erklärlich, dass er ein negatives Resultat bekam, da die Bakterien in den Mesenterialdrüsen zurückgehalten wurden. In den Fällen, in denen Neisser Gekrösdrüsen untersucht und negative Resultate bekommen hat, sind diese durch die Benutzung fester Nährböden zu erklären. Es bedarf auch, um die Bakterien dort nachzuweisen, einer »Anreicherungsmethode«, die Verf. in der oben beschriebenen Weise ausgeführt hat.

Die negativen Opitz'schen Versuche kranken daran, dass Opitz sich des Paquelin zur Absengung der Drüsenoberfläche bediente und dass er nur feste Nährboden gebrauchte. **E. Moser** (Zittau).

13) **H. Hilgenreiner.** Darmverschluss durch das Meckel'sche Divertikel.

(Beiträge zur klin. Chirurgie Bd. XXXIII. Hft. 3. Mit einem Nachtrag am Schluss des Heftes.)

H. berichtet zunächst über 3 Fälle von Darmverschluss durch ein Meckel'sches Divertikel aus der Wölfler'schen Klinik:

1) Ligatur des Darmes durch ein Diverticulum Meckeli, Darmperforation im Einklemmungsring, Resektion des Darmes sammt Divertikel, Heilung.

2) Abschnürung eines Konvoluts von Dünndarmschlingen durch ein Diverticulum Meckeli. Tod am 8. Tage der Erkrankung.

3) Darmverschluss nach Perforation im Diverticulum Meckeli, Appendicitis, Laparotomie. Tod vor beendigter Operation.

Anschließend werden sämmtliche einschlägigen Fälle der Litteratur, deren Zahl nicht weniger als 195 beträgt, in kurzer Übersicht zusammengestellt und erörtert. Verf. theilt dieselben in 10 Hauptgruppen ein, nämlich: 1) Einklemmung durch das fixirte Divertikel, 2) Knotenbildung, 3) Kompression des Darmes, 4) Stenose des Darmes, 5) Achsendrehung, 6) Knickung des Darmes oder einer Darmschlinge, 7) Invagination von Divertikel und Darm, 8) Evagination des Darmes, 9) entzündlicher Darmverschluss, 10) Einklemmung des Divertikels, Volvulus desselben etc. Die weitaus meisten Fälle gehören zur 1. Gruppe, dann folgen der Häufigkeit nach die Gruppen 6, 5, 7 und 2; die übrigen Gruppen sind je nur durch wenige Fälle vertreten. Bei 111 operirten Kranken sind insgesammt 32 Heilungen erzielt worden; die Mortalität der seit 1896 Operirten (61) beträgt 64%.

Honsell (Tübingen).

---

14) **Ch. G. Cumston** (Boston) und **A. Vandenveer** (Albany). The symptomatology, diagnosis and treatment of carcinoma of the coecum, with a report of two cases.

(Annals of surgery 1902. Januar u. Februar.)

Angeregt durch je einen von ihnen operirten Fall von Blinddarmkrebs haben Verff. eine ausführliche und erschöpfende Monographie über dieses Kapitel verfasst.

Die Symptome des Blinddarmkrebses theilen sie ein in funktionelle und physikalische; erstere sind mehr oder weniger ausgesprochen, bevor die letzteren in die Erscheinung treten.

Als wichtigste funktionelle Symptome, die natürlich in verschiedenster Reihenfolge auftreten können, werden genannt: Schmerzen, abwechselnd Durchfälle und Verstopfung, Abmagerung, dyspeptische Beschwerden, Darmblutungen. Das wichtigste physikalische Symptom: die tastbare Geschwulst mit mehr oder weniger deutlicher Dämpfung und Drüsenschwellungen, kann jedoch auftreten ohne vorhergegangene funktionelle Symptome.

Die Geschwulst erscheint bei der Tastung sehr verschieden, bald glatt, rund und hart, bald unregelmäßig und höckerig, weich. Vergrößerte Lymphdrüsen brauchen durchaus nicht immer carcinös zu sein. Ascites ist meist vorhanden (entweder Carcinom des Bauchfells oder einfache chronische Peritonitis).

Schließlich kommt es zu Darmverschluss oder Invagination oder Fistelbildung. Aus den in der Litteratur aufgefundenen Fällen berechnen Verff. die Zeit des Verlaufes bis zur völligen Entwicklung der Geschwulst auf 1 Jahr bis 18 Monate. Metastasen treten meist in Leber und Lunge auf.

Der Differentialdiagnose ist ein großer Raum gewidmet. Sie berücksichtigt hauptsächlich die Tuberkulose (Darmblutung seltener), chronische Adenitis (Fehlen der dyspeptischen Beschwerden), Aktinomykose (Probepunktion!), Magendilatation, Magenkrebs, Nierengeschwulst, Invagination (Hämorrhagie mit gangränösen Schleimhautfetzen im Stuhl), Volvulus (plötzliches Entstehen).

Als ideale Behandlungsmethode gilt die Totalexstirpation. Sie ist kontraindicirt bei sehr ausgedehnten Verwachsungen und bei ausgedehnter Erkrankung der Drüsen. Oft wird erst die Probelaparotomie Aufschluss über die zu ergreifenden Maßnahmen geben (wohl meistens!). Bei sehr geschwächten Kranken empfiehlt es sich, erst einen Kunstafter anzulegen und nach kurzer Zeit die Radikaloperation folgen zu lassen.

Sehr ausführlich werden auch die verschiedenen Methoden der Darmvereinigung nach der Resektion besprochen. Als hauptsächlichste Methoden werden angeführt und durch Zeichnungen erläutert diejenigen von Jeannel, Madelung, Doyen, Murphy, Maunsell (3 Methoden!).

Die kasuistische Grundlage zu der interessanten Arbeit bilden die bisher in der Litteratur veröffentlichten 83 Fälle von Blinddarmkrebs, zu denen die eigenen als Fall 84 und 85 kommen.

Sämmtliche Fälle sind am Schluss der Arbeit zusammengestellt und nach den bei ihnen vorgenommenen operativen Maßnahmen geordnet.

Seefisch (Berlin).

Kleinere Mittheilungen.

Spritze zu Hartparaffininjektionen.

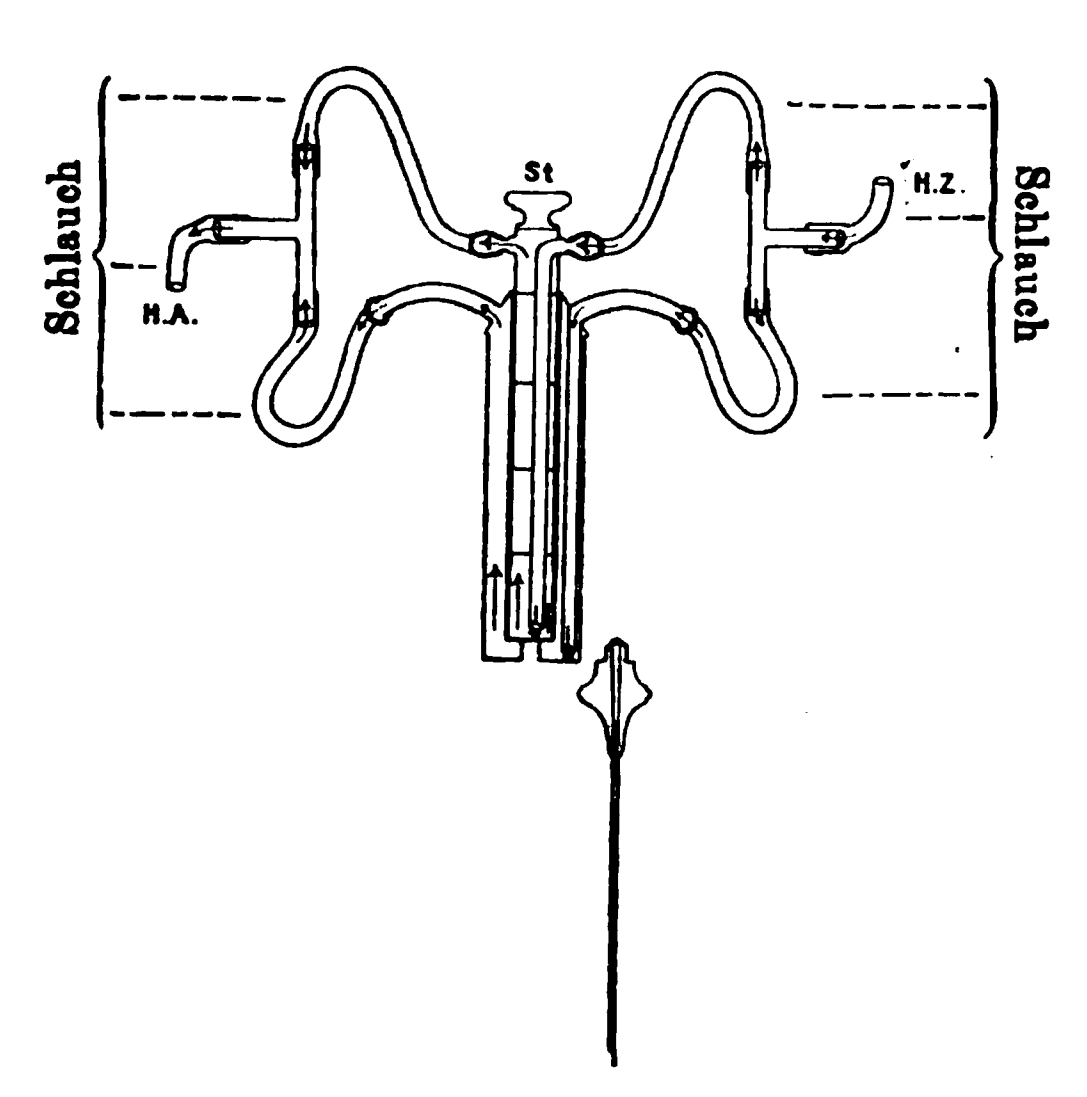
Von

Dr. **Karewski** in Berlin.

Um bei Einspritzungen von Hartparaffin das so leicht eintretende Erstarren der Masse in Spritze und Nadel, namentlich wenn man größere Quantitäten zu injiciren hat, zu verhüten, habe ich mir eine Spritze konstruiren lassen, die sich nunmehr in 5monatlichem Gebrauch so gut bewährt hat, dass ich sie den Herren Kollegen bestens empfehlen kann. Dieselbe ist ganz aus Metall gefertigt, besteht aus 2 luftdicht in einander geschliffenen Hohlcylindern, deren einer wie bei der Lüer'schen aseptischen Spritze den Stempel bildet, und die beide je ein bis zum



Boden reichendes Rohr tragen, vermöge dessen es möglich ist, Wasser von beliebiger Temperatur cirkuliren zu lassen. Aus der beigegebenen Figur ist die Konstruktion wohl ohne Weiteres verständlich. Es sei nur bemerkt, dass die beiden *T*-Rohre aus Glas gefertigt sind, und dass der Kopf des Stempels (*St*) aus Hartgummi gedreht ist. *HZ* in der Figur bedeutet Heißwasserzufluss, *HA* Heißwasserabfluss. Ein Irrigator von 1 Liter Inhalt giebt das Reservoir für die Wärmeflüssigkeit, ein kleiner Hahn am Abflussschlauch regulirt die Stärke der Spülung. Der Spritzenmantel und dessen beide Ansatzrohre, welche zugleich als Griffe dienen, werden mit starken auswechselbaren Gummiüberzügen versehen, um die Hand des Operateurs vor der Einwirkung der hohen Temperatur zu schützen. Die Spritze kann in allen Größen hergestellt werden, der Stempel ist natürlich kalibrirt.



Der Apparat funktionirt so vortrefflich, dass man mit sehr feinen Nadeln arbeiten kann; das Paraffin fließt, ohne jede Anwendung von Druck, im Strahl wie Wasser aus. Allerdings ist es nichtsdestoweniger zweckmäßig, die Nadel selbst mit Wasser zu füllen, wie es von früheren Autoren angegeben ist, weil das Paraffin, so lange es nicht in Bewegung ist, sofort in der Nadel erstarrt. Diese selbst mit Gummi zu überziehen ist unnöthig; man kann also in tiefe Gewebsschichten eindringen. Das ist aber bei manchen »Prothesen« sehr wichtig[1].

---

15) **K. Walz.** Ein Beitrag zur Kenntnis der Nabelcysten.

(Münchener med. Wochenschrift 1902. No. 23.)

Die hühnereigroße, seit einigen Jahren bestehende Cyste saß bei dem 51jährigen Manne, der plötzlich heftige Schmerzen in ihr bekam, direkt links vom Nabel und enthielt, wie die wegen Verdacht auf Netzbrucheinklemmung ausgeführte Operation ergab, klare, seröse Flüssigkeit, in ihrer Wand nirgends Muskelfasern und Epithel, lediglich Bindegewebe. W. nimmt an, dass es sich entweder um einen abgeschnürten Bruchsack oder wahrscheinlicher um eine »Hydrocele umbilicalis« gehandelt habe. **Kramer** (Glogau).

16) **M. Landow.** Zur Kasuistik der Magenblutung nach Bauchoperationen.

(v. Langenbeck's Archiv Bd. LXVI.)

Nach v. Eiselsberg stammen die nach Laparotomien auftretenden Magenblutungen in der Hauptsache daher, dass nach Unterbindung von Netz- und Gekrösgefäßen theils inficirte, theils nicht inficirte Thromben losgelöst werden und Embolien erzeugen. Eine solche Embolie kann bei Netzabbindungen auf arteriellem oder auf venösem Wege, letzteres unter Voraussetzung einer rückläufigen Bewegung des Blutstromes nach den kleinen Magenvenen stattfinden. Bei den zahlreichen Verästelungen der Arterien sowohl wie der Venen dürfte aber im All-

[1] Der Apparat ist erhältlich bei Robert Paalzow, Berlin, Kaiser-Str. 30.

gemeinen die Herstellung eines Kollateralkreislaufes sich leicht bewerkstelligen, und damit stimmt auch die geringe Zahl der nach Bauchschnitt auftretenden Blutungen überein. Darum muss man sich fragen, besonders bei reaktionslosem Wundverlauf, ob in jedem Falle embolische Processe die Ätiologie jener Hämatemesis sind. Aus zwei Beobachtungen, bei welchen die Sektion Magengeschwüre aufdeckte, zieht Verf. den Schluss, dass man in solchen Fällen von Magenblutung nach Operationen an schon länger bestehende Veränderungen jenes Organs, wie z. B. Geschwüre, denken müsse, auch dann, wenn die Anamnese gar keinen Anhaltspunkt dafür gebe, wie dies bei jenen beiden Beobachtungen der Fall war. Bei derartigen Pat. können eben neu hinzutretende, den Organismus angreifende Vorkommnisse, wie etwa die Narkose, das Grundleiden steigern und durch eine Hämatemesis in unangenehmste Erscheinung bringen. Einige andere Beobachtungen wiesen weiter darauf hin, dass man bei der Chloroformnarkose mit der Möglichkeit einer Schädigung der vasomotorischen Centren in der Medulla oblongata rechnen müsse; liegen doch auch thierexperimentelle Versuche von Schiff, Ebstein und Vulpian vor, bei denen nach Störung der vasomotorischen Leitungsbahnen Veränderungen der Magenschleimhaut im Sinne der Geschwürsbildungen stattfanden. Dass unter solchen Umständen lokale Einwirkungen auf den Magen, wie sie auch schon durch mäßiges Erbrechen hervorgerufen werden, diese Blutung noch fördern können, ist wohl selbstverständlich. Auch ist anzunehmen, dass hier und da eine nicht unbeträchtliche Empfindlichkeit des Blutes gegenüber dem Chloroform besteht, welche sich öfters im Auftreten eines Ikterus dokumentirt. Bei der Auflösung von rothen Blutkörperchen, welche in derartigen Fällen eintritt, verkleben nach Landois die Stromata zu einer gerinnselähnlichen Masse, dem Stromafibrin, und fördern außerdem auch noch die Blutgerinnung. So werden sie gelegentlich zur Verstopfung der kleinen und kleinsten Gefäße Veranlassung geben, und es kann alsdann trotz der zahlreichen Anastomosen der Magengefäße zu vorübergehenden kleineren Blutungen führen. Außerdem liegt noch die physiologische Möglichkeit vor, dass Blutungen durch die Giftwirkung der Galle entstehen.

L. weist darauf hin, dass er selbst die von ihm vermuthete Chloroformnachwirkung auf das Gefäßnervencentrum mit der nöthigen Zurückhaltung beurtheilt wissen möchte mit dem Wunsche, dass diese Hypothese bei einschlägigen Fällen von anderen Beobachtern Berücksichtigung finde und nachgeprüft werde.

E. Siegel (Frankfurt a/M.).

17) C. J. Aldrich (Cleveland, Ohio). Traumatic rupture of the mesenteric arteries.

(Annals of surgery 1902. März.)

A. berichtet über einen in der Litteratur bisher einzig dastehenden Fall von Ruptur der Gekrösgefäße in Folge eines Trauma.

Ein 53jähriger, sehr korpulenter Mann war ausgeglitten und hatte den rechten Unterschenkel gebrochen. Während nun von Seiten der Fraktur keinerlei Komplikation eintrat, starb Pat. 8 Tage nach dem Vorfall an einer inneren Blutung, deren Ursprung während des Lebens nicht diagnosticirt wurde. Die Sektion ergab, dass mehrere Gekrösarterien zerrissen waren.

Auffallend war der langsame Verlauf der tödlichen Blutung, so wie der Umstand, dass bei der nur langsamen und wenig profusen Blutung letztere nicht spontan zum Stehen kam.

Als Grund wurde angenommen eine abnorme Beschaffenheit der Gefäßwandungen. **Seefisch** (Berlin).

18) P. Kölbing. Beiträge zur Magen-Darmchirurgie. I. Die Thrombose der Mesenterialgefäße.

(Beiträge zur klin. Chirurgie Bd. XXXIII. Hft. 2.)

Nach einem Überblick über die bisherige Litteratur giebt Verf. die Krankengeschichte einer 31jährigen Frau wieder, die nach initialen Diarrhöen 3 Wochen

nach einer Geburt mit schweren Ileussymptomen erkrankt war. Bei der 8 Tage später vorgenommenen Operation ergab sich eine hämorrhagische Infarcirung einer 50 cm langen Jejunumschlinge und des zugehörigen Mesenteriums; Serosa des Darmes mattglänzend, brüchig, gangränös; Thrombose sämmtlicher Venen. Resektion, Verschluss des centralen Darmendes. Vereinigung der peripheren Schlinge mit dem Magen durch Gastroenterostomia antecolica posterior. Heilung.

Thrombosen der Gekrösvenen stimmen im klinischen Bilde mit denjenigen der Gekrösarterien beinahe völlig überein. Ihre Ursachen liegen theils in krankhaften Zuständen des Darmes selbst, theils in Störungen des Kreislaufs oder Schwächung des Gesammtorganismus durch vorangegangene Krankheiten oder auch in puerperalen Processen. Fast niemals ist während des Lebens eine richtige Diagnose gestellt worden. Operirt wurde in 6 Fällen, doch gelang es außer in Verf.s Fall bisher erst einmal den Kranken zu retten.

Von Interesse dürfte die mitgetheilte Beobachtung auch noch nach der Richtung hin sein, als, in Folge der Vereinigung von Magen und peripherem Jejunumstück, Galle und Pankreassaft durch den Magen passiren mussten, ohne dass hieraus dauernde funktionelle Störungen entstanden wären.

Honsell (Tübingen).

19) H. B. Allyn. Perforative appendicitis.

(Transactions of the univ. of Pennsylvania med. society 1902.)

Der Fall des Verf.s ist bemerkenswerth, weil die auffallend leichten lokalen und allgemeinen Symptome einen sehr schweren Zustand bis zum 3. Tage der Erkrankung maskirten.

56jährige Frau. Leichter spontaner und Druckschmerz in der Blinddarmgegend; daselbst harter, bandartiger, kaum schmerzhafter Körper. Am 2. Tage der Erkrankung gutes Allgemeinbefinden, Puls und Temperatur normal, Pat. schläft die Nacht zum 3. Tage ohne Schlafmittel ungestört. Am Morgen dieses Tages Fieber, druckschmerzhafter Abscess in der rechten Fossa iliaca, sofortige Operation: Appendicitis perforativa mit retrocoecalem, intraperitonealem Abscess. Heilung.

In der Diskussion berichtet Frazier über einen ähnlichen Fall: Am 2. Tage der Erkrankung fiel ohne weitere oder allgemeine Änderung die Leukocytenzahl plötzlich von 36000 auf 24000. Frazier schloss hieraus auf eine Perforation. Die Operation bestätigte das: Appendix perforirt, beginnende allgemeine Peritonitis. Eine plötzliche Verminderung bei bestehender Leukocytose scheint also nicht nur bei Typhus, sondern auch bei anderen geschwürigen Darmerkrankungen auf eine Perforation hinzuweisen. **Mohr** (Bielefeld).

20) C. Thienhaus. Appendicitis perforativa in irreducible right scrotal hernia.

(New York med. journ. 1901. Juni 1.)

67jähriger Pat. mit einer 2faustgroßen rechtsseitigen Scrotalhernie, welche seit 17 Jahren bestand, seit 8 Jahren irreponibel war; plötzliche Incarcerationserscheinungen. In der Tiefe der Bruchgeschwulst ist, vom Hoden abzutrennen, eine harte, daumendicke, 5 cm lange Masse deutlich abzutasten, die als Wurmfortsatz angesehen wird. Bei der Operation findet sich im Bruchsack der grau verfärbte, allseitig verwachsene, in Koth und Eiter eingebettete Blinddarm. Wurmfortsatz verwachsen, perforirt, in der Perforationsöffnung ein schwarzer, prismatischer $2^1/_2$ zu 1 cm großer Stein. Entfernung des Fortsatzes, Eröffnung und Drainage des Blinddarms. Tod an Sepsis am nächsten Tage. **Mohr** (Bielefeld).

21) A. Müller. Hundert Fälle von Perityphlitis.

(v. Langenbeck's Archiv Bd. LXVI.)

Vorliegende Arbeit enthält den Bericht über die an der Baseler chirurgischen Universitätsklinik unter Hildebrand operirten Perityphlitisfälle. Gemäß der Indikationsstellung des Letzteren wurde die Mehrzahl der Erkrankten im In-

tervall operirt. Im Anfall selbst wurde 32mal die Eröffnung eines Abscesses vorgenommen. Die Symptome des Abscesses decken sich anfänglich mit denen des klassischen Anfalles, später kommt es zur Bildung einer Resistenz und event. sehr rasch zu peritonitischer Reizung. Die meisten derartigen Fälle verliefen übrigens nicht sehr stürmisch. Opiumtherapie wird in der Baseler Klinik nicht angewendet. Die vollkommene Resorption wirklicher Abscesse hält M. nach seinem Befinden nicht für wahrscheinlich. Oft wurden nach 3—4 Monaten seit dem Anfall noch größere Eitermengen gefunden. Die Perforation von Abscessen in benachbarte Hohlorgane wurde 5mal beobachtet. Der Durchbruch in den Darm ist ein seltener. Man darf auf dieses Ereignis bei den therapeutischen Erwägungen nicht rechnen. Die Indikationsstellung für die Operation im Anfall ist eine abwartende, der Eingriff wird möglichst hinausgeschoben. Bei oberflächlichem Abscess ist das Verhältnis ein einfaches, der Zeitpunkt der Incision leicht zu bestimmen; bei Fällen mit tiefem Exsudat wurde nur wegen peritonitischer Reizung oder wegen Ausbleibens der Resorption operirt. Von den 32 Fällen mit Abscessbildung lag 8mal der Eiterherd extraperitoneal, und zwar bei 6 Pat. retro- resp. präperitoneal. Bei 5 Kranken ließ sich das anatomische Verhältnis des Eiterherdes zum Bauchfell nicht klar feststellen. Sehr auffällig ist die von M. angeführte Behauptung, dass der perityphlitische Abscess nur ausnahmsweise, d. h. nur in 3 Fällen von 32, nachgewiesenermaßen durch Perforation der Appendix entstanden sei. Per exclusionem müsse man aber auch in den übrigen Fällen Beziehungen zwischen Eiterherd und Wurmfortsatz annehmen. Die Resektion des Wurmfortsatzes bei den besprochenen frischen Fällen wurde nur vorgenommen, wenn er ohne Weiteres gefunden ward und die Entfernung desselben ohne größere Störungen möglich war. M. fürchtet nicht die sichtbaren Eröffnungen der freien Bauchhöhle, sondern die tiefen, versteckten. In Folge dessen wurde nur 4mal die Appendix resecirt. Von Komplikationen wurden beobachtet: Kothfisteln, Senkungen des Eiters, Pleuraempyeme, so wie seröse und serofibrinöse Entzündungen des Brustfells. Die nahen Beziehungen der Blinddarmerkrankung zu den weiblichen Genitalien werden an 2 besonderen Fällen erwiesen.

Bei den 14 Fällen mit allgemeiner Peritonitis wurde 10mal Gangrän des Wurmfortsatzes konstatirt, 9mal wurden Kothsteine gefunden. Da unter allen anderen nicht hierher gehörigen 91 Perityphlitisfällen nur 11mal Kothsteine beobachtet wurden, schließt Verf. auf eine besondere Bedeutung der Koprolithen für die Bösartigkeit der Perityphlitis. Lageanomalien des Wurmfortsatzes waren häufig. 7mal ließ sich auch bei diffuser Peritonitis eine durch Perforation des Wurmfortsatzes hervorgerufene primäre Abscessbildung nachweisen. Die Therapie der allgemeinen Bauchfellentzündung hatte keine glänzenden Erfolge. Von allen 14 Fällen wurden nur 2 durch die Operation geheilt. Die Therapie soll nicht erst die allgemeine Peritonitis angreifen, sondern deren Vorstufen, sie soll also prophylaktisch vorgehen. Diese Prophylaxe besteht nach M. in einer exakten Beobachtung und möglichst früher Operation, aber nicht in der Frühoperation, die als Princip von ihm verworfen wird.

Im Intervall wurden 61 Pat. operirt. Jeden, der einen einmaligen Anfall durchgemacht hat, wird die Operation in der Zwischenzeit empfohlen, und zwar 1—2 Monate nach dem überstandenen Anfall. Der einzige Todesfall, der bei dieser Kategorie vorkam, muss auf Infektion durch Abscessreste zurückgeführt werden. Eine Reihe der Pat. hatte nie einen typischen Anfall, sondern mehr chronische Beschwerden gehabt. Den objektiven Befund im anfallsfreien Stadium nennt Verf. mit Recht unsicher. Was man als Appendix zu fühlen glaubt, ist es nicht immer. Die hauptsächlichsten Veränderungen, die man bei den Intervalloperationen vorfand, waren Schwellungen der Schleimhaut und in 50% Strikturen, die manchmal schmal waren, manchmal auch größere Bezirke umfassten. 4mal bestand völlige Verödung des Organs. Mit besonderer Vorliebe sitzen die Verengerungen an der Spitze oder an Knickungsstellen. Die Folgen der Stenosirung sind oft Hydrops und Empyem und Recidive der Erkrankung. Der Inhalt des exstirpirten Wurmfortsatzes war in der Mehrzahl dieser Fälle unbedeutend, in anderen fand sich

Schleim, Koth, Kothsteine; Eiter nur in den Empyemen. Zu den Abnormitäten der äußeren Form gehören besondere Länge, eigenartige Form des Ansatzes am Blinddarm, Verwachsungen, welche die Exstirpation sogar technisch unmöglich machen können. Öfters fanden sich auch noch Reste der vorangegangenen Entzündung. In manchen Fällen mögen dieselben nicht mehr infektiös sein. Der Erfolg der Radikaloperation war stets ein eklatanter. So weit spätere Nachrichten vorliegen, waren die Operirten völlig beschwerdefrei.

E. Siegel (Frankfurt a/M.).

22) **A. Barth.** Über Brucheinklemmung des Processus vermiformis.

(Deutsche Zeitschrift für Chirurgie Bd. LXIII. p. 149.)

B. operirte einen einschlägigen Fall im Kantonsspital zu Winterthur bei einer 80jährigen, bislang bruchfrei gewesenen Frau, die beim Heben einer schweren Last plötzlich einen Schmerz in der rechten Schenkelbeuge bekommen hatte. Da Darmeinklemmungserscheinungen folgten, am 8. Tage Zugang ins Spital, wo die Operation wegen Bronchitis und Herzschwäche unter Schleich stattfand. Der von einigen entzündeten Lymphdrüsen überlagerte taubeneigroße Bruchsack entleert nach Eröffnung wenig stinkendes Bruchwasser und enthält eine 10 cm lange, stark geblähte brandige, scharf eingeklemmte Wurmfortsatzschlinge. Zu ihrer Entwicklung wird Spaltung des Lig. Pouparti erforderlich. Der Wurmfortsatz, an dessen Spitze in der Nähe des inneren Bruchringes einige Darmschlingenverklebungen und ein kleiner Abscess sich fanden, wird exstirpirt. Naht etc. Glatte Wundheilung, doch Tod nach einigen Wochen an Altersschwäche. Der Processus hatte ein stark entwickeltes Mesenteriolum und Perforation an der Einklemmungsstelle.

Dass in diesem Falle eine echte Einklemmung, keine primäre Entzündung vorlag, ist außer Zweifel. Mit einigen anderen, ebenfalls sicher gestellten Fällen von Wurmfortsatzbrucheinklemmung hat B.'s Fall die starke Entwicklung des Mesenteriolum gemeinsam, ohne dass man bei der Kleinheit des bislang vorhandenen Beobachtungsmaterials sagen könnte, dass Wurmfortsätze ohne Mesenteriolum sich nicht einklemmen könnten. Die allgemeinen Darmeinklemmungs- bezw. Verschlusserscheinungen in solchen Fällen werden, da von einem wirklichen Kothwegehindernis nicht die Rede ist, auf die starke Wandquetschung des Wurmfortsatzes mit seinen Nerven zurückzuführen sein, ähnlich wie bei Blasenbrüchen und Darmwandbrüchen. In manchen Fällen waren diese Einklemmungserscheinungen übrigens nur gering. Die Mehrzahl der Wurmfortsatzeinklemmungen fand in Schenkelbrüchen statt.

Meinhard Schmidt (Cuxhaven).

23) **O. Guelliot.** Suppuration à gonocoques d'une plaie de cure radicale de hernie chez un blennorrhagique.

(Ann. des malad. des org. génito-urin. 1902. No. 4.)

Der Fall betraf einen 22jährigen Kranken; die unter »Rachi-Cocaininjektion« ausgeführte Radikaloperation eines rechten Leistenbruches bot nichts Besonderes. Am nächsten Morgen war der Verband mit Trippersekret beschmutzt. Am 5. Tage nach der Operation begann die Wunde zu eitern. Die bakteriologische Untersuchung des Wundsekrets ergab Staphylokokken und deutliche Gonokokken. Erst nach fast 9 Wochen konnte der Kranke mit fester Narbe und ohne Tripper das Hospital verlassen.

Paul Wagner (Leipzig).

24) **Kane.** A new coupler for rapid intestinal anastomosis.

(Journ. of the amer. med. assoc. 1902. April.)

Beschreibung eines neuen Darmvereinigungsknopfes, dessen Hauptvortheil darin besteht, dass nach Anlegung der Darmenden und ihrer Befestigung durch Tabaksbeutelnaht nur 2 starke leinene Fäden fest angezogen zu werden brauchen, um die Knopfflanschen, welche wie beim Murphyknopf das Gegeneinanderpressen der Darmenden Serosa auf Serosa besorgen, fest gegen einander zu drücken. Die

Konstruktion des Knopfes ist sehr einfach, seine Lichtung weiter als bei dem Murphyknopf, er ist leichter als dieser, weil aus Aluminium hergestellt und viel bequemer und schonender für den Darm zu handhaben. Er ist ausdrücklich für die Hand des praktischen Arztes bestimmt. Falls das Gegeneinanderpressen der Knopfflanschen durch Anziehen der beiden Fadenschlingen wirklich in dem vom Verf. behaupteten Maße gelingt, ist der neue Knopf als Fortschritt zu bezeichnen.

Trapp (Bückeburg).

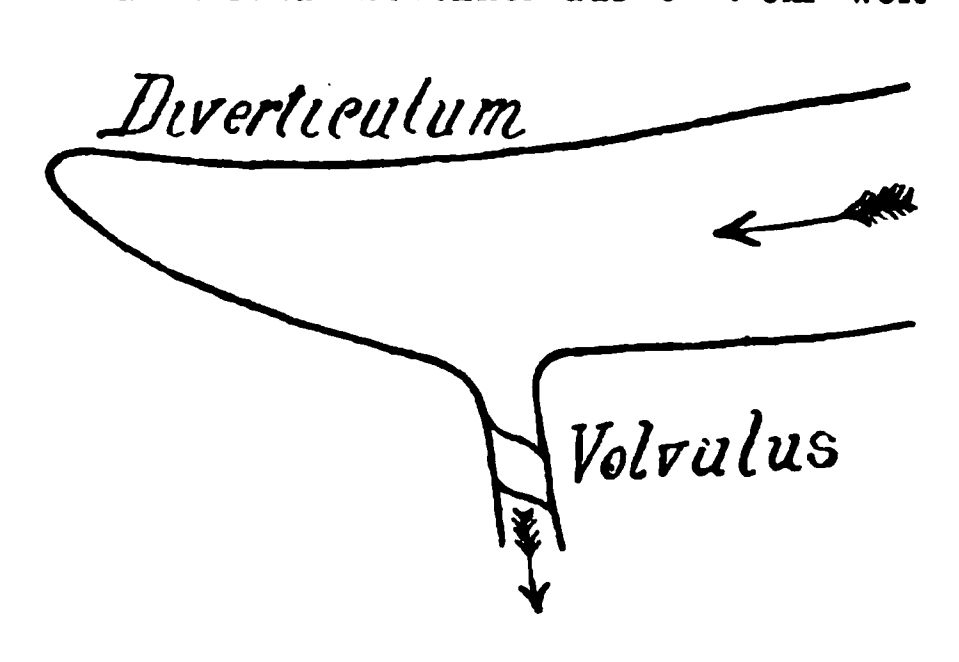
25) **M. v. Čačković. Obturationsileus in Folge Einkeilung von Ascariden in ein Meckel'sches Diverticulum.**

(Liečnički viestnik 1902. No. 5 u. 6.)

Der 9jährige Knabe erkrankte am 22. April plötzlich an Darmverschluss. Tags zuvor hatte Pat. ein Santoninplätzchen genommen. Bald trat Somnolenz und Ikterus auf. Kleine Dosen Opium, Klysmen ohne Erfolg.

Bei der Spitalsaufnahme am 24. April Abends ist Pat. somnolent, Puls etwas frequent. Diagnose: Darmverschluss im unteren Theile des Ileum, wahrscheinlich Invagination.

Bei der sofort vorgenommenen Laparotomie fand sich ikterisch verfärbte seröse Flüssigkeit im Bauch, ca. 40 cm vor dem Blinddarm ein Meckel'sches Diverticulum, das in die direkte Verlängerung des zuführenden Darmschenkels gestellt ist und wie seine unmittelbare Fortsetzung aussieht, während der abführende Schenkel unter einem Winkel von 90° abzweigt und im Beginne 2mal um seine Achse gedreht ist (Volvulus), vollkommen kontrahirt und leer. Das Divertikel und der zuführende Schenkel auf 6—7 cm weit vollgepfropft mit Ascariden. Länge des Divertikels 8 cm, Durchmesser an der Basis ca. 2,5 cm, während es gegen sein Ende spitzig ausläuft, so dass es einem Hundepenis sehr ähnlich ist. Amputation des Divertikels mit Bildung einer serösen Manschette; es werden 15 große Ascariden entfernt, die so fest sitzen, dass eine gewisse Gewalt nöthig war, um sie herauszuziehen. Naht des Darmes in 3 Schichten. Hinter dem Divertikel senkt sich der Darm in die Tiefe zur Wurzel des Mesenteriums, ist aber bis zum Blinddarm durchgängig.



Das Entstehen und den Mechanismus dieses Ileus erklärt Verf. auf folgende Weise. In Folge Einnahme des Santonins strömten die Ascariden dem Darmausgang zu, einige verfingen sich im Divertikel, in diesen fanden die nachfolgenden ein Hindernis, so dass die Ascariden immer fester ins Divertikel getrieben und zugleich in ein Konvolut zusammengedrängt wurden; schließlich verstärkte sich in Folge dieses Hindernisses die Peristaltik, der Darm überwarf sich, und es entstand Volvulus. Als Beweis, dass das Divertikel wirklich die erste Ursache der Obstruktion war, nimmt Verf. an, dass sich dasselbe in unmittelbarer Verlängerung des zuführenden Schenkels befinde, während es von der Achse desselben abstehen müsste, wenn es sich erst nachträglich, d. i. nachdem der Volvulus schon entstanden war, gefüllt hätte.

Vom nächsten Tage hat Pat. auf Klysmen oder auch spontan täglich 1 bis 2 Stuhlgänge, der Allgemeinzustand (Somnolenz und Ikterus) bleibt derselbe, desswegen am 27. April Laxans, worauf reichlicher und stinkender Stuhl abging. Trotzdem keine Änderung. Am 28. April begann Pat. zu collabiren, hochgradige Somnolenz. Am 29. April früh Exitus.

Bei der Sektion (nur Bauch gestattet) wurde Darmnaht und Peritoneum in Ordnung gefunden, an den übrigen Bauchorganen keine nennenswerthen patholo-

gischen Veränderungen. Als Todesursache wird Autointoxikation in Folge intestinaler Sepsis angenommen. Die dem Ansatze des Diverticulums folgende Schlinge hat ein sehr kurzes Mesenterium, so dass sie auf eine Länge von 20 cm halbkreisförmig in die Tiefe gezogen ist; dieser Darmtheil sieht enger und dünner als der übrige aus. Von der Gegend des Promontoriums zieht zum verkürzten Peritoneum eine Duplikatur des parietalen Peritoneums. Processus vermiformis ca. 10 cm lang, sonst normal. (Selbstbericht.)

26) **Jäckh.** Über einen Fall von traumatischem Magengeschwür.

(v. Langenbeck's Archiv Bd. LXVI.)

Bei der geringen Zahl bisher mit Bestimmtheit nachzuweisender traumatischer Magengeschwüre dürfte der beschriebene Fall, bei welchem der Verlauf die Diagnose auf ein solches rechtfertigt, von besonderem kasuistischen Interesse sein. Ein bisher ganz gesunder Mann erlitt eine heftige Kontusion der Magenwand. Anfangs hatte er nur zeitweise auftretende Schmerzen, kein Erbrechen. Erst $1^1/_2$ Jahr nach dem Unfall trat ohne Anlass eine heftige Magenblutung auf. Die Magenschmerzen steigerten sich, und es kam häufiges Erbrechen dazu. Nach 3 Jahren hatte Pat. einen ähnlichen Unfall, er wurde von der Deichsel eines Wagens gegen den Leib gestoßen. Das bestehende Geschwür perforirte, aber nicht in die freie Bauchhöhle, sondern in Verwachsungen, welche während des langen Bestehens des Geschwürs sich zwischen Leber, Magenwand und Bauchdecken gebildet hatten. Zwischen den Verwachsungen kam es zum Abscess, und die Operation deckte eine die Magenwand an der Stelle des Geschwürs durchsetzende Fistel auf, die in die schwieligen Adhäsionen hineinführte.

Der vorliegende Fall unterscheidet sich von den wenigen vom Verf. aus der Litteratur gewonnenen dadurch, dass die Veränderungen nicht am Pylorus saßen. Durch diese Verhältnisse mag auch das Erbrechen erst später, wie bei den anderen, aufgetreten sein, weil eine Erschwerung der Magenentleerung oder ein Reizzustand des Pylorus nicht bestand. J. hat in seinem Falle die Resektion eines segmentären Stückes der Magenwand ausgeführt. Es sind Beschwerden zurückgeblieben, welche er auf eine Perigastritis adhaesiva deuten. Durch die Tamponade der Wunde, welche nothwendig war, wie durch die schon vorhandenen entzündlichen Veränderungen ist es wohl zu Verwachsungen zwischen Magen, Leber und vorderer Bauchwand gekommen, welche die Magenentleerung erschweren und häufigeres Erbrechen veranlassen. Desshalb wäre es wohl zweckmäßig gewesen, bei dem operativen Eingriff eine Gastroenterostomie hinzuzufügen, die bei weiterem Andauern der Beschwerden später noch gemacht werden müsste.

E. Siegel (Frankfurt a/M.).

27) **C. Francke.** Zur Kasuistik der vielfachen Schussverletzung des Dünndarms.

(v. Langenbeck's Archiv Bd. LXVI.)

Ein 12jähriges Mädchen hatte sich beim Spielen mit einem Revolver eine Kugel in den Leib geschossen. An der Grenze von Jejunum und Ileum fanden sich 12 Schusslöcher. Die Vernähung der einzelnen Löcher war unmöglich, desshalb Resektion einer 50 cm langen Darmschlinge, blinder Verschluss beider Lichtungen und seitliche Enteroanastomose. Die Operation fand 4 Stunden nach dem Eingriff statt. Koth war nicht in die Bauchhöhle eingetreten. Verlauf sehr günstig bezüglich der Laparotomie. Von dem zurückgebliebenen Geschoss aus entwickelte sich ein Psoasabscess, der innerhalb 5 Wochen ausheilte. F. tritt auf Grund dieses Falles für die frühzeitige Operation bei diesen Verletzungen ein.

E. Siegel (Frankfurt a/M.).

28) **Rosenfeld.** Die syphilitische Dünndarmstenose.

(Berliner klin. Wochenschrift 1902. No. 14.)

Nach einem kurzen Überblick über die wenigen in der Litteratur mitgetheilten Fälle von syphilitischer Darmstenose theilt R. 2 einschlägige Fälle mit:

1) 46jähriger Mann, 1879 luetische Infektion; 1881 Lähmung auf der rechten Seite. Auf energische Kur gingen die Erscheinungen wieder zurück. Juni 1898 in Folge psychischer Aufregung plötzlich heftiges Erbrechen und Magenbeschwerden, gleichzeitig Verstopfung. September desselben Jahres Wiederholung des Anfalls; seit dieser Zeit Erbrechen, zuerst in Zwischenräumen von 3—6 Tagen, später täglich 1- bis 2mal, meist nach Diätfehlern. Obstipation. Im Urin große Mengen Indikan fast ständig nachweisbar. Während der weiteren Beobachtung trat Kollern und Gurren im Leibe auf, das von rechts oben in der Richtung des Colon transversum nach links oben zur Flexura lienalis zog, dann sich wieder zurückwandte, dabei ein spritzendes Geräusch hervorrief. Am 19. November wurde ein peristaltisch geblähter Darm sichtbar; die wurstförmige Schwellung wanderte in die linke Regio hypogastrica. Am 21. November, nachdem die Erscheinungen die gleichen geblieben, Nachts plötzlich Schmerzanfälle, Leib aufgetrieben, Erbrechen. Eine 14tägige Jodkalikur, die eingeleitet wurde, weil die Diagnose auf luetische Dünndarmstenose lautete, war ohne Erfolg. Wegen Zunahme der Erscheinungen an Intensität am 5. December Operation (Czerny-Heidelberg).

Ca. 75 cm von der Plica duodeno-jejunalis wird eine Stelle in der Tiefe der Bauchhöhle gegen das kleine Becken zu etwas adhärent gefunden. Hervorgezogen zeigte sie sich mit zottigen, ödematösen und hämorrhagischen Wucherungen besetzt und machte einen chronisch entzündeten Eindruck. Darm oberhalb hypertrophisch, erweitert, unterhalb atrophisch, eng. Resektion. Auf dem Durchschnitt zeigte sich die Stenose als eine cirkuläre Narbe, als Rest eines geheilten Geschwürs, die umgebende Darmwand stark hypertrophisch und verdickt. Mikroskopische Diagnose: Typische kleinzellige, luetische Infiltration der Darmwand mit Stenose. 18. Januar 1899 geheilt entlassen.

In dem 2. Falle, in dem die Diagnose aus der Anamnese mit ex juvantibus gestellt wurde, handelte es sich um einen 28jährigen Pat. 1892 Ulcus durum. 1898 Ileotyphus. Sommer 1899 Durchfälle. Geschwulst handbreit rechts vom Nabel tastbar, die sich nach abwärts erstreckte. Viel Indikan. Jodkali, Unguentum cin. Januar 1900 Geschwulst verschwunden. **Langemak** (Rostock).

29) G. Kampelmann. Ein Fall von Aktinomykose der Lunge und Leber.

Inaug.-Diss., Kiel, 1901.

K.'s Mittheilung über Lungen- und Leberdiagnose betrifft einen 18jährigen Mann, der unter den Erscheinungen eines subphrenischen Abscesses erkrankt war. Nach Ablauf etwa eines Jahres traten heftige Durchfälle ein, in der rechten Thoraxhälfte bildete sich eine allmählich immer größer werdende Geschwulst, und Pat. ging schließlich an rasch zunehmender Entkräftung zu Grunde. Ein operativer Eingriff war bei der Aufnahme in die chirurgische Klinik (Kiel) wegen zu großer Schwäche nicht mehr ausführbar gewesen. Die Sektion ergab eine Aktinomykose des rechten unteren Lungenlappens, das Zwerchfell durchbrechend, sodann einen großen aktinomykotischen Herd im rechten Leberlappen mit Abscedirung. Ausgebreitetes Amyloid. **Honsell** (Tübingen).

Berichtigung. Auf p. 135 des Berichtes über die Verhandlungen der Deutschen Gesellschaft für Chirurgie (Beilage zum Centralbl. f. Chir. 1902 No. 26) muss die Bemerkung Langemak's lauten: »Man könne sich keine Vorstellung von der Wirkung des Nierenschnitts machen, wenn man Jahre bis zur Untersuchung vergehen lasse, sondern müsse die Thiere in kürzeren Zwischenräumen bald nach der Operation tödten«.

Originalmittheilungen, Monographien und Separatabdrücke wolle man an *Prof. E. Richter* in Breslau (Kaiser Wilhelmstraße 115), oder an die Verlagshandlung *Breitkopf & Härtel*, einsenden.

Druck und Verlag von Breitkopf & Härtel in Leipzig.



Centralblatt

für

CHIRURGIE

herausgegeben

von

E. von Bergmann, F. König, E. Richter,

in Berlin. in Berlin. in Breslau.

Neunundzwanzigster Jahrgang.

Wöchentlich eine Nummer. Preis des Jahrgangs 20 Mark, bei halbjähriger Pränumeration. Zu beziehen durch alle Buchhandlungen und Postanstalten.

No. 29. Sonnabend, den 19. Juli. 1902.

Die Erhaltung der Vena femoralis bis zum letzten Akt der Exarticulatio femoris nach Rose.

Von

Prof. **Riedel** in Jena.

Wenn man Zwecks Absetzung des Beines letzteres bis zur Mitte des Oberschenkels eingewickelt und abgeschnürt, sodann Art. und Vena femoralis hoch oben oder tiefer nach Abgang der Profundae (Rose[1] durchschneidet 4 Oberschenkeladern) unterbunden hat, so bleibt in der oberen Hälfte des Oberschenkels eine erhebliche Menge von Blut zurück, das für den Kranken verloren geht. Weil durch die Einwicklung mit elastischer Binde das in den Knochen des

[1] Deutsche Zeitschrift für Chirurgie Bd. LXII. p. 462.

Beines befindliche Blut nicht beeinflusst wird, geht auch dieses verloren. Wie viel Blut im Bein noch vorhanden ist, nachdem Art. und Vena femoralis unterbunden sind, davon bekommt man dann einen richtigen Begriff, wenn gelegentlich eine distalwärts angelegte Ligatur abrutscht; es entleeren sich gewaltige Mengen venösen Blutes aus den peripheren Venen, wenn letztere einen etwas größeren Durchmesser haben; dieses Blut stammt wohl vorwiegend aus den Knochen des Beines; es füllt alle Venen strotzend an, weil der Abfluss des venösen Blutes nach dem Herzen zu durch die primäre Ligatur der Vena femoralis verhindert ist. Schneidet man nach vollendeter Operation die ligirten Venen des abgesetzten Beines auf, so entleeren sie große Mengen von Blut.

Dieses Blut dem Kranken, der meist durch langes Leiden oder durch schwere Verletzung in erheblichem Grade geschwächt ist, zu erhalten, das war mein eifriges Bestreben in den letzten Jahren. Das Problem ist gelöst in einfachster Weise, nämlich dadurch, dass man Anfangs nur die Arteria femoralis unterbindet, die Ligatur der Vene dagegen bis zuletzt verschiebt. Dann wird, wie das Paul Scheitz in seiner eben erschienenen Dissertation[2] ausführlicher erörtert, das im Bein stagnirende venöse Blut nach dem Herzen hin angesogen in Folge des negativen Druckes, der im Thoraxraum herrscht und der sich bekanntlich auch auf die großen Venen fortsetzt. Ich hatte, als die Arbeit von Scheitz niedergeschrieben wurde, noch nicht die Probe auf das Exempel gemacht, d. h. ich hatte die Vena femoralis des abgesetzten Beines noch nicht aufgeschnitten, sondern nur inter operationem beobachtet, dass die Vena femoralis alsbald kollabirte. Im letzten Falle öffnete ich die Ligatur der Vene; kaum ein Esslöffel Blut entleerte sich aus der abgesetzten Extremität, alles venöse Blut war vor der Ligirung der Vene nach dem Herzen zu abgeflossen. Das zeigte sich auch bereits inter operationem; die Venen waren leer, selbst die Obturatoria war wenig gefüllt, so dass die ganze Operation mit außerordentlich wenig Blutverlust verlief; das 16jährige wegen Sarcoma femoris 18. Juni 1902 exartikulirte Mädchen zeigte dem entsprechend auch keine Spur von Collaps post operationem.

Ich habe bis jetzt 16mal nach Rose operirt mit 2 Todesfällen (außerordentlich heruntergekommene Individuen, noch mit primärer Ligatur von Arterie und Vene behandelt) = 12,5%; ich glaube, dass man die Mortalitätsziffer noch weiter hinabdrücken kann durch das beschriebene Verfahren; ich publicire dasselbe, obwohl ich es erst 4mal angewandt habe, weil die Beobachtung eine völlig sichere ist, in einem der 4 Fälle gerade durch einen Fehler, der bei der Ausführung der Operation gemacht wurde, gänzlich gesichert wurde. Hier hatte ich (30. Mai 1901) die Art. femoralis, wie ich glaubte, gleichfalls hoch oben unterbunden; es fiel mir aber inter oper. auf,

[2] Die Exart. fem., ihre Geschichte und moderne Ausführung. Jena 1902.



dass die Venen viel Blut enthielten. Erst als ich die Vena femoralis zum Schluss genauer freilegte Zwecks Ligatur merkte ich, dass sie prall mit Blut gefüllt war, dessgleichen, dass ich die Art. femoralis distalwärts von einer sehr hoch abgehenden Art. profunda unterbunden hatte. Letztere hatte also fort und fort Blut in das Bein entleert, dadurch war die Vena femoralis immer wieder gefüllt worden; eine vollständige Absaugung des venösen Blutes hatte nicht stattfinden können.

Weil mancher Chirurg wohl noch gar nicht nach Rose, sondern immer nach vorgängiger hoher Amputation exartikulirt hat, ist es vielleicht angezeigt, das Verfahren zu schildern, wie ich es jetzt nach Sammlung größerer Erfahrungen ausübe:

Kleinerer vorderer, lediglich aus Haut bestehender Lappen; 3 Finger breit oberhalb des Trochanter unterhalb des Beckenrandes (weit hinter der Spina ant.) beginnender Schnitt; er verläuft ca. 4—5 Finger breit unterhalb des Lig. Poup. schräg über die Vorderfläche des Schenkels bis innen zur Mitte zwischen Schambogen und Tuber ischii. Diese Schnittlinie ist sehr lang, soll sehr lang sein, weil sie der Schnittlinie des hinteren größeren Lappens entsprechen soll; derselbe wird sofort bei erhöhtem resp. flektirtem Bein umschnitten; er erstreckt sich nach unten bis 3 Finger breit unter die Glutäalfalte, nur die Haut durchtrennend; der Lappen wird bis zur Glutäalfalte abgelöst, jedes Gefäß sofort unterbunden, Wunde ausgestopft.

Sodann folgt die Ablösung des vorderen Hautlappens bis unmittelbar an das Lig. Poup. Dort wird sodann hoch oben die Art. femoralis doppelt unterbunden und durchschnitten. Nun folgt in schräger Richtung entsprechend dem Lig. Poup. und unmittelbar unterhalb desselben die Trennung der Muskeln; jedes sichtbare Gefäß wird doppelt gefasst und durchschnitten; den Muskel selbst doppelt zu fassen und dann denselben zwischen den Händen des Operateurs und des Assistenten zu durchtrennen (Rose), das erscheint mir nicht opportun, weil ich eine möglichst glatte Schnittfläche zu haben wünsche.

Man dringt langsam durch die vorderen Muskeln hindurch, außen wird der Glut. med., innen der Adductor magnus etc. durchtrennt, wobei Art. und Vena obturatoria genau berücksichtigt werden; bald liegt die Hüftgelenkskapsel frei; sie bleibt vorläufig unberührt. Die Vena femoralis schwebt jetzt frei in der Luft; man würde sie event. schädigen, wenn man vorzeitig die Gelenkkapsel aufschnitte und das Caput femoris luxirte. Das Bein wird jetzt erhoben, die Flexoren werden ziemlich hart am Tub. ischii durchschnitten, sodann sind die Reste der Adduktoren und des Glut. med. sammt den Rotatoren der Hüfte dicht am Troch. major abzutragen. Nun hängt das Bein noch an der Gelenkkapsel und der Vena femoralis; jetzt erfolgt doppelte Unterbindung der letzteren, sodann Durchtrennung der Kapsel hart am Pfannenrand, Luxation des Caput femoris und Durchschneidung des Lig. teres. Der Pfannenrand wird zur Hälfte fortgeschlagen, wenn Pat. nach der ca. $^3/_4$—1 Stunde dauernden Operation noch gut aussieht. Drainloch durch die Basis des hinteren Lappens, Rohr von dort in die Pfanne geleitet; ganze Wunde vernäht, wenn nicht wegen eitriger Processe operirt ist.

Bei dieser Schnittführung gewinnt man eine glatte Wundfläche; es resultirt kein großer Überschuss an Muskelsubstanz, wie er besonders nach hoher Amputation mit nachfolgender Ausschälung des Femurstumpfes beobachtet wird; das gesammte Periost fällt fort, bei Exartikulation wegen Sarkom nicht ohne Bedeutung; Blutung minimal, so dass ich die nächste Exarticulatio humeri nach dem gleichen

Grundsatze machen werde (mit primärer Unterbindung der Vena cephalica).

Bei ausgedehnten eitrigen Processen am Bein würde man Einwicklung und Abschnürung des Beines wohl vermeiden können, wenn man die Vena femoralis bis zuletzt erhält; es muss alles venöse Blut aus dem Bein herausgesogen werden, wenn die Athmung ungestört, das rechte Herz kräftig bleibt. Wenn man sieht, wie nach Ligatur der Art. femoralis resp. der iliaca ext. in der Kontinuität das Bein alsbald schneeweiß wird, so kommt man zu der Überzeugung, dass auch in diesen Fällen, in denen keine Einwicklung des Beines stattgefunden hat, das venöse Blut vollständig aus dem Bein ausgesogen wird und nach dem Herzen zu abfließt.

Immerhin wird man für gewöhnlich das Bein ante exarticulationem einwickeln, weil die Blutersparnis durch Erhaltung der V. femoralis bis fast zuletzt geringer wird, wenn die Athmung dauernd insufficient. das rechte Herz zu schwach ist, um das empfangene Blut prompt weiter in die Lunge zu entleeren.

---

1) **E. Becker.** Hildesheimer Chirurgen in alter Zeit.

(v. Langenbeck's Archiv Bd. LXVI.)

Verf. giebt einen lesenswerthen Überblick über die Ausübung der Wundheilkunde und das Leben und Treiben der Hildesheimer Chirurgen bis zum 17. Jahrhundert, welcher neben dem lokalen Interesse auch einen allgemeinen Werth für die Geschichte der Chirurgie in der behandelten Zeitepoche hat. Speciell für die ältesten Nachrichten ist die Forschung erschwert durch die Unmöglichkeit, zu unterscheiden, ob man es mit studirten Ärzten oder niederen Heilgehilfen zu thun hat. Unter den letzteren war oft Brutalität und Rohheit zu Hause. So musste Johann von Cöln wegen Frevel und Gewaltthätigkeit geächtet und der Stadt verwiesen werden. Ein Anderer, Hans Kremer, hatte einen Weltruf und machte alljährlich Konsultationsreisen nach Hamburg, wo er in 10 Tagen Alles aufoperirte. Auf Jahrmärkten und Messen wurden unter freiem Himmel Operationen ausgeführt. Mit dem Insiegel der städtischen Behörde wurde Manchem bezeugt, was er für Wunderkuren erzielt hatte. Gegen Ende des 15. Jahrhunderts bildete sich die Brüderschaft der Barbiere. Diese hatten feste Satzungen, in denen auch wie heute bei den studirten Ärzten strikte Weisungen zur Kollegialität enthalten waren. »Kein Meister darf dem andern ins Handwerk pfuschen.« That er es doch, so musste er 4 Pfund Wachs pro poena zahlen. Erst gegen Ende des 15. Jahrhunderts sind mit Bestimmtheit studirte, den Doktortitel führende Ärzte nachzuweisen. Sie hatten eine höhere gesellschaftliche Stellung, machten aber Reklame wie die niederen Heilgehilfen. So existirt ein Reklamezettel von einem Dr. Grube, der alle Schäden an Auge und Ohr, Krebs, Fisteln, Hasenscharten, Gewächse, Oberbeine, Brüche, Leibschäden,

ausgeschlagene Köpfe, Kröpfe, Nierensteine, venerische Leiden, Leichdörner und Hühneraugen, letztere in 3 Minuten ohne Schneiden, kuriren will. Wenn ein Herr Johann Krackeruge seinem Wundarzt nicht die Liquidation für eine Amputation zahlen wollte, weil er nicht geheilt sei, und die Angelegenheit erst gerichtlich entschieden werden musste, so erinnert auch das sehr an moderne Gepflogenheiten unserer Zeitgenossen. Auch der Stand der Wissenschaft ist aus einzelnen Berichten jener Zeit ersichtlich; besonders interessant ist ein sehr ausführlicher Brief eines Chirurgen an seinen Pat. mit den detaillirtesten Vorschriften zur Behandlung seiner Hernie; diätetische Maßregeln, die Empfehlung eines Bruchbandes und event. einer Operation spielen darin die Hauptrolle.

E. Siegel (Frankfurt a/M.).

---

2) **A. Köhler.** Mittheilungen aus der Unfallabtheilung am kgl. Charité-Krankenhaus zu Berlin.

(v. Langenbeck's Archiv Bd. LXVI.)

K. giebt einen Rechenschaftsbericht über die Erfolge der Unfallabtheilung an der kgl. Charité in Berlin. Er schildert im Allgemeinen den Segen, welchen die Errichtung solcher mit medicomechanischen Apparaten ausgestatteten Anstalten gestiftet hat, muss aber mit Resignation die Beobachtung bestätigen, dass die Unfallgesetzgebung durch den Widerstand, den unverbesserliche Rentenjäger ihrer Heilung entgegensetzen, nicht das hohe Ziel erreicht hat, das die Begründer erstrebten. Er schildert den Betrieb an dem eigenen Institut, die Art der Behandlung, den Plan beim gesammten Vorgehen, die Art und Weise, wie man den Aufgenommenen begegnet, das Verhältnis zu den Betriebsgenossenschaften und ihren Vertrauensärzten, die ganze Einrichtung der Anstalt selbst und noch vieles Lehrreiche mehr. Die Erfolge waren gut, sagt K., in manchen Fällen auffallend gut. Sie könnten aber und müssten besser sein. Der Gründe dafür weiß er viele anzugeben. Eine Reihe vorzüglicher Resultate bei recht schwer liegenden Fällen, bei denen aber Pat. selbst mit gutem Willen bei der Sache war, werden im Einzelnen angeführt. Kann der Arzt auch aus praktischen Gründen der Apparate nicht entbehren, so soll er nach Ansicht des Verf. doch auch nicht darauf verzichten, speciell die passiven Bewegungen, welche zur Beseitigung der Unfallfolgen vorgenommen werden müssen, mit eigener Hand auszuführen.

E. Siegel (Frankfurt a/M.).

---

3) **E. Liek.** Über den Einfluss der arteriellen Hyperämie auf die Regeneration.

(v. Langenbeck's Archiv Bd. LXVII. Hft. 3.)

Seit Bier's Empfehlung der Stauungshyperämie zu therapeutischen Zwecken ist das Vertrauen auf die arterielle Hyperämie als einer Methode, welche die Reaktions- und Regenerationsvorgänge

im Körper zu beeinflussen im Stande ist, allgemein verbreitet. Ein solcher Einfluss steht aber im Widerspruch zu Virchow's grundlegenden Anschauungen, welche die Ernährung der Gewebe bis zu einem gewissen Grade für unabhängig vom Blutreichthum erklären. Verf. hat zur Förderung der Frage in der v. Eiselsberg'schen Klinik eine Reihe interessanter Versuche angestellt, indem er das Kaninchenohr durch Sympathicusdurchschneidung in den Zustand arterieller Hyperämie versetzte. (Bei einigen Thieren wurde neben der Durchschneidung des Nerven auch die Resektion des Ganglion vorgenommen.) Danach wurden auf der Seite der Nervendurchschneidung wie auf der gesunden Seite gleichartige Gewebsdefekte gesetzt und nunmehr die Heilungsvorgänge beobachtet. Die 1. Versuchsreihe betrifft die Anlegung flächenhafter Defekte. Sie führte zu der Beobachtung, dass ausnahmslos auf der hyperämischen Seite ein rascherer Verlauf der Regenerationsvorgänge eintrat. In einigen Fällen besonders starker Hyperämie war der Unterschied sogar besonders auffallend. Kontrollversuche zeigten, dass beim unversehrten Versuchsthier die Heilungsdauer der flächenhaften Wunden auf beiden Seiten gleiche Zeit erforderte. Die 2. Versuchsreihe diente zum Studium der Regenerationsvorgänge bei Defekten, welche die ganze Dicke des Ohres durchsetzten und die mit einem scharfen Locheisen an symmetrischen Stellen angelegt wurden. Auch hier traten große Unterschiede im Verlauf und in der Dauer der Heilung zwischen neurotomirter und normaler Seite auf, die die gleiche Deutung wie bei der 1. Versuchsreihe gestatteten und die wohl auf Rechnung der arteriellen Hyperämie zu setzen sind. Vornehmlich diese 2. Versuchsanordnung scheint dem Verf. für die Anstellung von Vergleichen geeignet zu sein, da bei der Herstellung oberflächlicher Defekte unbeabsichtigte Nebenverletzungen des Perichondrium und leichter eintretende Infektionen den Vergleich stören können. Jedenfalls kommt L. zu dem Schluss, dass der schnellere Defektersatz auf der Seite der Sympathicusresektion der arteriellen Hyperämie zuzuschreiben ist, die dadurch hervorgerufen wird, da bei der Durchschneidung dieses Nerven für das Kaninchenohr nur vasomotorische Fasern in Betracht kommen. **E. Siegel** (Frankfurt a/M.).

---

4) **A. Virnicchi** (Neapel). Examen histologique des lésions des nerfs immédiatement consécutives à leur élongation.

(Travaux de neurologie chirurg. (Chipault) 1901. No. 3 u. 4.)

V. hat die Gewebsläsionen bei Nervendehnung histologisch studirt, vornehmlich am Frosch, und zwar nicht an Zupfpräparaten, sondern an Mikrotomlängsschnitten. Die Schwann'sche Scheide dehnt sich bis zum Verschwinden der Ranvier'schen Einschnürungen; bei weiterer Dehnung reißt sie mit der ganzen Nervenfaser. Achsencylinder und Schwann'sche Scheide reißen nicht immer an derselben Stelle; ein gezerrter, aber nicht zerrissener Achsencylinder

stellt sich manchmal als Zickzacklinie dar. An den Markscheiden sind die Veränderungen wenig deutlich; die Kerne des Neurolemms verschieben und verlängern sich und färben sich schlechter.

P. Stolper (Breslau).

---

5) **Ballance** et **Stewart** (London). Le processus de réunion des nerfs.

(Travaux de neurologie chirurg. (Chipault) 1901. No. 3 u. 4.)

Die Frage der anatomischen und funktionellen Heilung durchtrennter peripherer Nerven ist von den Verff. mit großem Fleiß behandelt worden. An mehr als 100 experimentell durchschnittenen Nerven von Hunden, Katzen und Affen, so wie an einigen operativ vom Menschen gewonnenen Präparaten ist der Regenerationsprocess in den verschiedensten Stadien untersucht und unter Beifügung von zahlreichen Abbildungen beschrieben worden. 16 meist kolorirte Tafeln mit durchschnittlich 4—6 Abbildungen sind der Arbeit beigegeben; S. hat den mühsamen mikroskopisch-histologischen Theil geliefert unter Anwendung der bewährtesten Nervenhärtungsmethoden: Weigert's Markscheidenfärbung, Achsencylinderfärbung nach Golgi, Cox und Stroebe, Kernfärbung nach van Gieson. Sie schildern zunächst den Degenerationsprocess, dann den Regenerationsvorgang mit besonderer Berücksichtigung der Umwandlung im distalen Nervenabschnitt und schließlich das Verhalten transplantirter, in eine Nervenlücke eingeschalteter Nervenmasse.

Verff. kommen zu dem Ergebnis, dass die Regeneration durchtrennter peripherer Nerven nicht auf dem Wege des Fortwachsens der Achsencylinder vom centralen Segment aus vor sich geht, sondern vornehmlich durch einen Proliferationsprocess der Neurilemmazellen oder Neuroblasten des distalen Nervenstrangs; sie glauben, dass die Waldeyer'sche Neuronlehre sich für das periphere Nervensystem nicht halten lässt.

Nach B. und S. spielt das periphere Segment keineswegs eine rein passive Rolle (Vanlair), sondern in ihm habe man vorwiegend die Quellen der Regeneration zu suchen. Wenn ein Nerv durchschnitten wird, so degenerirt das periphere Stück zunächst, mag man es mit dem centralen zusammenfügen (durch Naht) oder nicht; und zwar erstrecken sich diese Veränderungen auf das ganze distale Stück, während am proximalen nur eine der Querverletzung benachbarte Zone sich typisch umwandelt. Zunächst kommt es — 6—8 Stunden nach der Verletzung —, wenn man von dem rein traumatischen Blutextravasat absieht, zu einer Leukocytenauswanderung. Vom 3. Tage ab setzen sich proliferirende Bindegewebszellen an deren Stelle; diese nehmen an Menge zu, entsprechend dem Zerfall der Markscheiden- und Achsencylinder, deren Trümmer (Fettkugeln) ungefähr am Ende der 5. Woche beseitigt sind. Um diese Zeit wandeln sich die Bindegewebszellen allmählich in ein fibröses, kernärmeres Gewebe um, in dem Ketten von Neurolemmzellen auftreten, die übrigens schon

vom 2. Tage nach der Verletzung vereinzelt gefunden werden. Von ihren Polen gehen allmählich wachsende lange Fäden aus.

An den Achsencylindern und Markscheiden bemerkt man deutliche Veränderungen erst vom 4. Tage ab, und zwar ihre Fragmentation, welcher die kleinsten Nervenfasern etwas länger Stand halten als die starken. Der fettige Zerfall der Achsencylinder und Markscheiden ist derselbe sowohl der Schnelligkeit wie der Ausdehnung nach, ob man den Nerven näht oder nicht, er betrifft am proximalen Stück nur eine Randzone der Wunde, am distalen aber die ganze Länge des Nerven.

Der Vorgang der Regeneration ist ein anderer, je nachdem die Nervenenden an der Durchtrennungsstelle zusammengefügt werden oder nicht; aber der Unterschied ist nur ein gradueller. An dem proximalen Segment kommt es genau wie am distalen unter dem aktiven neuroblastischen Einfluss der Neurilemmzellen zur Bildung von zunächst kurzen Achsencylinder- und Markscheidengebilden, die sich schließlich in Ketten ordnen.

Am distalen Segment treten die ersten Zeichen der Regeneration am Ende der 3. Woche auf, Spinnenzellen, die Vorläufer der späteren jungen Achsencylinder. Solche treten auch in dem narbigen Zwischengewebe zwischen beiden Segmenten auf, ihre Fäden wachsen rasch in die Länge und anastomosiren gegen Ende der 4. Woche mit einander. Es bildet sich zunächst ein feiner Faden an der Seite einer spindligen Neurilemmzelle, so dass in jedem alten Neurilemmaschlauch sich neue Fasern von zunächst geringer Ausdehnung hinzufinden, die sich schließlich verbinden. Durch einen Sekretionsprocess entwickelt sich auch die Markscheide von denselben Zellen aus, wie dies durch die Weigert-Färbung erkennbar ist. Wird der durchtrennte Nerv nicht genäht, so kommt es auch zur Neubildung von Achsencylindern und Markscheiden im distalen Segment, aber diese Gebilde reifen nicht so weit aus, wie wenn die Kontinuität der Segmente hergestellt ist.

Das Schicksal eines in eine Lücke transplantirten Nervenstücks ist regelmäßig die Degeneration. Aber es wirkt wie ein Gerüst, in das sich die jungen Achsencylinder und Markscheiden hineinbauen. Obwohl ein eingepfropftes Stück Nerv von den proliferirenden Zellen der Nachbarschaft völlig absorbirt wird, so fördert es doch offenbar die Regeneration und die Wiederherstellung der Funktion.

Die Arbeit von B. und S., übrigens zum Theil unter Weigert in Frankfurt ausgeführt, verdient bei allen Studien über die Regeneration durchtrennter peripherer Nerven Beachtung. Für die praktischen Chirurgen ist sie ein Ansporn sowohl zur primären wie zur sekundären Nervennaht, wie auch zur Nerventransplantation.

P. Stolper (Breslau).

---

6) **R. Matas.** The relative prevalence and fatality of fractures in the white and colored races. Remarks on some controverted questions in the treatment of fractures.

(Transactions of the Louisiana state med. society 1901.)

Verf. weist in einer umfangreichen statistischen Studie nach, dass in der Häufigkeit und im Verlauf von Frakturen zwischen der weißen Rasse und dem amerikanischen Neger keine Unterschiede besonderer Art bei gleichen Lebensbedingungen bestehen.

Verf. bespricht sodann eine Reihe von Fragen in der Frakturbehandlung. Er tritt für eine ausgedehntere Anwendung der Narkose besonders bei unklaren Fällen (Ellbogen, Handgelenk) ein. Von der Spinalanästhesie bei Frakturen der unteren Extremitäten ist er wieder abgekommen, da sie hier hohe Dosen erforderlich macht, und daher auch die Nebenerscheinungen schwere sind. In unklaren Fällen, besonders am Ellbogengelenk, wurde die Diagnose sehr erleichtert durch elastische Einwicklung des Gliedes in Narkose und seine Abschwellung danach. Nach Abnahme der Binde genügte die Zeit bis zur Herstellung der Cirkulation, eine sichere Diagnose zu stellen. Verf. wendet sich sodann gegen die Anschauungen von Lave und Tuffier, nach denen die Funktionsstörungen in der Frakturstelle benachbarten Gelenken allein auf mangelhafte Heilung der Fraktur im anatomischen Sinne zurückzuführen seien. Nach seinen Erfahrungen spielt der Mangel an freier Beweglichkeit bei der Entstehung der Gelenksstörungen eine viel größere Rolle. Die Beurtheilung der Frakturstellung allein nach dem Röntgenbild und die hieraus abgeleitete Indikationsstellung zur operativen Behandlung der fehlerhaft reponirten Fraktur ist ein Verfahren, welches höchstens für gut eingerichtete Krankenhäuser passt. Als allgemein gültige Lehre aufgestellt, kann es leicht zu gerichtlichen Komplikationen führen, und ist daher für den Praktiker nicht verbindlich. Wichtiger als die Idealheilung im anatomischeu Sinne ist bei äußerlich normalem Aussehen eine gute Funktion. Bei der operativen Behandlung der Frakturen hat Verf. mit Metallnägeln und -Drähten schlechte Erfahrungen gemacht. Sie mussten später immer entfernt werden, und führten oft zu Osteomyelitis und Nekrose des Knochens. Daher vereinigt er jetzt nur noch Periost und parostale Weichtheile mit Katgut oder Sehnenfäden und bildet so eine musculo-aponeurotische Scheide um die Frakturstelle. Besonders bei der Kniescheibennaht sind seine Erfolge seither viel bessere geworden. Selbst die festeste operative Fixation muss durch einen immobilisirenden Verband unterstützt werden. Zur ambulatorischen Frakturbehandlung hat Verf. die Bauer-Andrew'sche Schiene (2 Abbildungen) in 5 Fällen von Oberschenkelfraktur mit mangelhafter oder ausbleibender Konsolidation mit gutem Erfolge verwendet. Die Massage wendet er einmal sofort nach der Verletzung zusammen mit heißem Seifenbad zur Beseitigung der Muskelspasmen vor Anlegung des fixirenden Verbandes an.

Sodann wird von der 2.—3. Woche ab jeden 2.—3. Tag im Seifenbade massirt, dazwischen wieder fixirt. Verf. führt schließlich einen Fall Morton's (Therapeutic gaz. 1900) an, aus dem hervorgeht, dass die Messung eines Gliedes keinen sicheren Schluss auf die Länge des anderen entsprechenden Gliedes vor der Verletzung zulässt, und dass daher eine Verkürzung nicht ohne Weiteres durch die Fraktur bedingt sein muss. Ein Oberschenkelbruch bei einem 8jährigen Kinde war mit ca. 2 cm Verkürzung geheilt. Ein Entschädigungsanspruch gegen den behandelnden Arzt wurde vom Gericht abgelehnt, nachdem die Gutachter gezeigt hatten, dass bei einem 12jährigen Bruder des Verletzten, der bisher keinerlei Verletzungen erlitten hatte, ebenfalls das eine Bein $1^1/_4$ cm kürzer als das andere war.

Mohr (Bielefeld).

---

7) **A. Bum.** Die Entwicklung des Knochencallus unter dem Einfluss der Stauung.

(v. Langenbeck's Archiv Bd. LXVII. Hft. 3.)

Verf. prüfte an Kaninchen und Hunden den Einfluss der Stauung auf die Entwicklung des Knochencallus nach Frakturen, indem er die beiden Tibien der Hinterextremitäten manuell brach, Gipsverbände beiderseits anlegte und durch ein elastisches Band am Oberschenkel der rechten Seite Stauung verursachte. Die Kaninchen erwiesen sich indessen als untauglich für die Experimente, und auch von den 28 Versuchen am Hunde waren nur 19 verwerthbar, da es vielfach zu Gangrän und Phlegmone kam oder keine Callusbildung eintrat. Die Versuchsdauer schwankte zwischen 7 und 32 Tagen. Das Resultat der einwandsfreien Fälle geht dahin, dass auf der gestauten Seite die Callusbildung ausnahmslos eine im Vergleich zur nicht gestauten vorgeschrittene zu sein scheint. Hauptsächlich betrifft dieser Vorzug den periostalen Callus, und zwar nicht nur die Verkalkung des Knorpels, sondern auch die Osteophytenbildung, während die nicht gestaute Seite mehr osteoides Gewebe aufweist. Durch die Stauung scheint die Ablagerung von Kalksalzen gefördert zu werden. Der Antheil des Markcallus an diesen Fortschritten ist ein in manchen Fällen deutlicher, steht jedoch hinter dem des periostalen Callus erheblich zurück. Ob der intermediäre Callus, der in einzelnen älteren Fällen auf der gestauten Seite einen Fortschritt zeigte, durch die Stauung eine thatsächliche Förderung erfährt, konnte nicht entschieden werden. Die Frage, ob die individuelle Neigung zur Callusbildung, die Callustüchtigkeit, durch die Stauung wesentlich verändert wird, ist auf Grund der Versuche zu verneinen.

Was die Wirkungsweise der Stauung betrifft, so ist wohl die antibakterielle Wirkung des Serums als heilendes Princip mit Bier abzulehnen. Bei dem derzeitigen Stand unserer Kenntnisse dürfte die Anschauung Richter's plausibel erscheinen, welche dahin geht, dass die Erfolge des Bier'schen Verfahrens hauptsächlich auf die

durch die Stauung verursachte Cirkulationsstörung und Stromverlangsamung mit nachfolgender Randstellung und Emigration der Leukocyten zurückzuführen seien, dass es sich also um das erste Stadium der Entzündung (Stasenbildung) handle, zumal da die klinischen Bilder jenen langsam verlaufender Entzündung thatsächlich entsprechen. Die histologischen Bilder weisen lediglich einen Fortschritt in der Entwicklung der Knochennarbe auf, der auf die Steigerung der Vitalität aller Gewebe durch die Stauung zurückgeführt werden kann. Von Entzündungserregung kann nur in dem Sinne Derjenigen gesprochen werden, welche die Callusbildung ihrem Wesen nach als einen auf entzündlichem Wege eingeleiteten Regenerationsvorgang (Bruns) betrachten. Bezüglich der Herkunft des Callus bestätigen die Bilder die gerade in jüngster Zeit von Ziegler und Fujinami hervorgehobene Bedeutung des periostalen Callus für die Frakturheilung. Die individuellen Schwankungen bei der Knochenneubildung je nach dem Individuum, dem Ernährungszustand und den äußeren Lebensbedingungen haben sich auch bei den Thierexperimenten des Verf. gezeigt. **E. Siegel** (Frankfurt a/M.).

---

8) **W. Kramer.** Beitrag zur chirurgischen Behandlung der bösartigen Sarkome der langen Röhrenknochen.

(v. Langenbeck's Archiv Bd. LXVI.)

Während man bei den schaligen, meist aus Riesenzellen zusammengesetzten, myelogenen Sarkomen der Knochen sogar mit konservativer Therapie ganz ausgezeichnete Erfolge erzielt, ist die chirurgische Behandlung der übrigen bösartigen Sarkome der langen Röhrenknochen leider noch eine sehr wenig befriedigende. Verf. vergleicht die Erfolge, die man bei diesen Fällen mit Exartikulation und Amputation erzielt hat, und kommt zu dem Schluss, dass man nach beiden Eingriffen nur dann eine dauernde lokale Heilung erzielt hat, wenn die Neubildung noch abgekapselt war, während beim Eindringen des Sarkomgewebes in die Weichtheile sehr selten ein solches Resultat zu erreichen war. Es lässt sich nicht leugnen, dass man auch mit der konservativeren Methode der Resektion das gleiche Resultat der örtlichen Heilung ohne Recidiv beobachtet hat, doch will Verf. dieselbe nur für kleine, langsam gewachsene, überall gut abgekapselte centrale Rund- und Spindelzellensarkome gelten lassen. Das dürfte allerdings nur eine kleine Zahl sein. Bei den auf die Muskulatur übergegangenen Sarkomformen ist eine vollständige Entfernung der erkrankten Muskeln in toto zu erstreben. Wo letztere möglich, wird also der Extremitätsabschnitt oberhalb der Ursprungsstellen seiner Muskulatur abzutragen sein. Bei hoher Oberschenkelamputation und Hüftexartikulation wegen Oberschenkelsarkom wird es oft nicht gelingen, die verdächtigen Muskeln vollständig fortzunehmen. Aber auch hier werden sich noch bessere Resultate erzielen lassen, wenn man, wie Verf. das gethan hat, die Stümpfe der

peripher ergriffenen Muskeln nachträglich exstirpirt und wenn man die Exartikulation nicht nach der Methode der hohen Amputation mit nachfolgender Auslösung des Schenkelknochenstumpfes, sondern nach dem Rose'schen oder nach dem vom Verf. gewählten, sich an das Kocher'sche Verfahren anschließenden Modus ausführt, um die vom Trochanter major entspringenden Beinmuskeln in toto beseitigen zu können. Die Nothwendigkeit, für genügende Weichtheilbedeckung zu sorgen, wird leider oft genug auch diesem Verfahren Grenzen setzen. K. schließt mit dem Wunsch, dass besonders die Untersuchung durch Skiaskopie häufiger die Frühresektion ermöglichen, die Erhaltung der Extremität gestatten und die Verhinderung der so häufig zum Tod führenden Metastasirungen erzielen möge.

E. Siegel (Frankfurt a/M.).

---

9) **J. Rosenbach.** Über den Bruch des Radius am unteren Ende.

(v. Langenbeck's Archiv Bd. LXVI.)

Verf. verwerthet ein sehr umfassendes Material aus der Göttinger Poliklinik, nämlich 379 in 20 Jahren beobachtete Fälle von carpalem Radiusbruch, zur Grundlage seiner Studien. Natürlich kamen bei diesen die Röntgenstrahlen noch nicht in Verwendung, die anatomisch genauere Aufklärung der Verhältnisse ergeben haben. Indessen bietet die Fülle dieser Beobachtungen vieles Interessante. Eingehend sind die Dislokationen behandelt, zum Theil an der Hand von Leichenexperimenten erörtert. Sie sind eingetheilt in Dislokationen nach Fall auf die Vola der ausgestreckten Hand, in solche bei direkter Gewalt und in diejenigen durch Fall auf den Rücken der gebeugten Hand. Von doppelseitigen carpalen Radiusfrakturen wurden 8 Fälle behandelt. Die Reduktion geschah nach König's Methode und die Retention wurde meist durch den Roser-Königschen Verband bewerkstelligt, der durch Kompressendruck der häufigsten Dislokation, der Biegung des carpalen Fragments nach hinten und der Verschiebung nach hinten oben begegnet. In günstigen Fällen wurde bloß eine Mitella verordnet. Öfters wurde der Bruch durch Verbandabnahme kontrollirt und Bewegungen im Ellbogen und in der Schulter anbefohlen. Ausführlicheren Erörterungen sind die definitiven Endresultate unterzogen. Unter diesen Auseinandersetzungen dürfte besonders interessiren, dass R. eine verhältnismäßig größere Zahl von schlechten Erfolgen bei Angehörigen von Versicherungen fand als bei nicht Versicherten. Namentlich trifft dies bei denjenigen zu, welche im 5. Lebensjahrzehnt standen. Das Anklammern der Versicherten an die Rente bei der in jener Zeit nicht mehr auf voller Höhe stehenden Leistungsfähigkeit dürfte die Hauptursache dafür sein.

E. Siegel (Frankfurt a/M.).

---

10) B. Robinson (Chicago). Note on the distribution of the branches of the internal iliac artery and the zones of exsanguination resulting from its deligation.

(Annals of surgery 1902. Februar.)

Was S. Jatschinsky auf Grund von 1034 Sektionen von Becken festgestellt hat (Intern. Monatsschrift für Anatomie und Physiologie Bd. VIII 1891), nämlich die Unregelmäßigkeit in Verlauf, Ursprung und peripherer Verästelung der A. iliaca interna, hat R. an einigen 20 Fällen nachgeprüft, um Schlüsse auf den Werth und die Ausführbarkeit der Unterbindungen ihrer Äste für den Chirurgen zu ziehen.

Er kommt auf Grund seiner Untersuchungen zu dem Schluss, dass bei der außerordentlichen Verschiedenheit von Verlauf, Ursprung und Verästelung der A. iliaca interna bei den verschiedenen Individuen, ja bei der rechten und linken Seite eines und desselben Individuums, keine Möglichkeit für den Operateur besteht, durch Unterbindung eines der Hauptäste der Iliaca interna irgend ein Gebiet blutleer zu machen. Nur die Unterbindung des Stammes selbst kann diesen Zweck erfüllen, wobei naturgemäß eine Reihe von wesentlichen Ästen geopfert werden.

Die 10 beigegebenen Abbildungen von verschiedenen Möglichkeiten des Verlaufs etc. der Iliaca interna illustriren zugleich die Thatsache, dass auch der Harnleiter in seinem Verlauf und seinen Beziehungen zu den Gefäßen großen Schwankungen unterworfen ist. Als ziemlich konstant bezeichnet R. nur den Umstand, dass der Harnleiter die Gefäße auf der rechten Seite weiter distalwärts kreuzt als auf der linken Seite, so dass der linke Harnleiter der Medianlinie näher liegt als der rechte. **Seefisch** (Berlin).

---

11) W. Walther. Über Subluxationen bei der angeborenen Hüftverrenkung.

(Münchener med. Wochenschrift 1902. No. 14.)

Zahlreiche skiagraphische Untersuchungen, welche W. bei Pat. aus Lange's (München) Praxis mit auszuführen Gelegenheit hatte, machen es wahrscheinlich, dass beim Neugeborenen in Fällen von angeborener Hüftverrenkung der Kopf noch in Berührung mit der Pfanne steht und erst später durch die Belastung beim Gehen in Folge mangelhafter Befestigung in der zu flachen Pfanne nach oben rutscht. Wenn durch weitere Beobachtungen dies Bestätigung finden sollte, möchte es Aufgabe der Therapie sein, den günstigen Zustand, der bei der Geburt besteht, zu erhalten und die Dehnung der Gelenkkapsel und die nachträgliche Verschiebung des Kopfes in Folge der Belastung zu verhüten, wie es Lange durch das Tragenlassen eines in der Arbeit näher beschriebenen Beckenringes bei Kindern mit Subluxation erstrebt. — Die untersuchten Fälle Lange's spre-

chen außerdem gegen die Annahme Lorenz', dass, wenn 2 Jahre lang der Kopf annähernd am Pfannenort gestanden hat, das Hinken vollständig oder fast ganz aufhöre und die Funktion der Muskeln eine normale werde. **Kramer** (Glogau).

---

12) **H. Zuppinger.** Traumatische Tarsusverschiebungen.

(Beiträge zur klin. Chirurgie Bd. XXXIII. Hft. 3.)

Z. macht darauf aufmerksam, dass den Funktionsstörungen, welche häufig nach sog. Distorsionen des Fußes, Knöchel- und geheilten Unterschenkelbrüchen auftreten, in einer großen Zahl der Fälle ein reales pathologisches Verhältnis, nämlich eine Verschiebung des Tarsus, zu Grunde liegt. Im Skiagramm manifestirt sich diese Verschiebung dadurch, dass vor Allem das Caput tali über das dorsale Niveau des Naviculare emporragt; meist ist gleichzeitig auch die Stellung des Naviculare verändert, sei es, dass es im Ganzen tiefer rückt; auch das Cuneiforme I, der Calcaneus und das Cuboides können an der Verschiebung theilnehmen. Regelmäßig findet sich die Tarsusverschiebung bei isolirten Brüchen des äußeren Knöchels so wie bei allen Fällen von frischem Trauma, bei denen ein separater Proc. posterior tali gefunden wird (der separate Proc. posterior tali ist nach Verf. nicht als ein Überbleibsel des Trigonum oder Intermedium, sondern als ein abgesprengtes Bruchstück zu betrachten). Die Verschiebung wird ferner beobachtet bei Unterschenkelbrüchen, die mit Rekurvation geheilt sind, so wie — nicht konstant — bei Brüchen beider Malleolen; vereinzelt fand sie sich auch in verschiedenen nicht traumatischen Fällen. Die klinischen Erscheinungen bestehen in Schmerzen im Tarsus, so wie zwischen den Knöcheln und Druckempfindlichkeit vor dem äußeren Knöchel. Da bei Belastung und Dorsalflexion die Schmerzen zunehmen, so geht der Kranke auf der Fußspitze und verlegt das Körpergewicht so wenig und so kurz als möglich auf den kranken Fuß. Zu tasten ist die Verschiebung anscheinend nicht. Meist erfolgt in einigen Monaten eine spontane Rückbildung. **Honsell** (Tübingen).

---

13) **C. Nicoladoni.** Zur Plattfußtherapie.

(Deutsche Zeitschrift für Chirurgie Bd. LXIII. p. 168.)

Neue geistreiche Vorschläge zur Plattfußtherapie werden auf der Basis theoretisirender Betrachtung über die Ursachen schwerster Plattfußveränderung entwickelt. Die stärkste Belastung erfährt der Fuß nicht beim Steh-, sondern beim Gehakt, wenn seine Sohle sich vom Boden abwickelt und schließlich die ganze Körperlast auf den Metatarsalköpfchen ruht. Der an der Achillessehne ziehende »mächtige Arbeiter«, der M. soleus, wirkt hierbei das Fußgewölbe streckend, abflachend, entfaltend, und die kurzen Fußsohlenmuskeln, ferner die Peronei, besonders aber der Tibialis posticus, welche die Fußplatte wölben und falten, sollen ihm hierbei die Stange halten. Ist oder

wird deren Muskelkraft insufficient, so kommt es schließlich zum völligen Einsturz des Fußgewölbes, und es entwickelt sich der letzte Grad der Fußabplattung, wo die Sohle nicht mehr platt, sondern bereits konvex wird und der Taluskopf geradezu in die Sohle vorspringt. Der Einfluss der Wadenmuskeln auf die Fußabplattung zeigt sich am charakteristischsten da, wo er durch Lähmung oder posttraumatischen Ausfall derselben (Achillessehnenverletzung) gänzlich fehlt: es bildet sich der Pes calcaneus.

Um diese myopathischen Gesichtspunkte Betreffs der Plattfußgenese therapeutisch zu verwerthen, kann entweder die Kraft des wichtigsten Sohlenabflachers, des Soleus, temporär gemindert oder ausgeschaltet werden, oder man kräftigt die Funktion des wichtigsten Sohlenspanners, des Tibialis posticus, oder man nimmt beides gleichzeitig vor. Der erste Plan wäre durch Trennung der Achillessehne zu erreichen, die man erst zu passender Zeit wieder vereinigen müsste, ein langwieriges, nicht zu empfehlendes Verfahren. Um den Tibialis posticus kräftiger spielen zu lassen, kann man zunächst eine operative Verkürzung von dessen Sehne vornehmen, was bereits Hoffa und N. gethan haben. Indess wird der Muskel durch die bloße Sehnenverkürzung noch nicht stärker, und darum proponirt N., dem Tibialis posticus einen Theil der Soleusmuskulatur plastisch zu übermitteln, »von der Achillessehne die Hälfte abzuspalten, den Halbirungsschnitt bis in das Fleisch des Triceps surae fortzusetzen und die Sehne des so halbirten Muskels durch einen Schlitz der Sehne des Tib. post. diesseits seiner Sehnenscheide so hindurch zu schlingen, dass die gebildete Schleife unter kräftigster Anspannung in sich zurück vernäht wird, so dass nun beide auf die Tib. post.-Sehne vereinigten Muskeln, der halbe Triceps surae und der gespannte Tib. post. fortan mit vereinten Kräften zusammenwirken werden«.

Auch für das Schuhwerk der Plattfüßigen macht N. einige Vorschläge. Zur Ausschaltung der Fußsohlenabwicklung könnte eine stelzenartige Vorrichtung gemacht werden, die den Fuß nur bis zum Chopart'schen Gelenk unterstützt. Oder man könnte eine kufenartig gemachte Sohle als Stiefeleinlage nehmen, die von der Ferse bis zu den Metatarsusköpfchen reicht. Damit würde eine Sohlenabwicklung ermöglicht, die Metatarsalköpfchen aber nicht als Stütze benutzt werden und das Fußskelett unausgesetzt gewölbt bleiben. Oder endlich, man giebt dem Pat. eine feste gewölbte Sohle, die aber eine Art Laufbrett unter sich hat und mit diesem durch eine quere, dem Chopart'schen Gelenk entsprechende Achse verbunden ist, so dass der Fuß über letztere auf- und abwippen kann. 5 Figuren erläutern die verschiedenen von N. gemachten therapeutischen Vorschläge, zu deren praktischer Erprobung der Autor indess so weit ersichtlich noch nicht Gelegenheit genommen hat.

Meinhard Schmidt (Cuxhaven).

---

14) **H. Freeland.** Some observations on the pathology and treatment of corns.

(Edinb. med. journ. 1901. November.)

Von der Thatsache ausgehend, dass ein Leichdorn seinem Träger häufig in unangenehmer Weise und dauernd das Leben verbittert, kommt F. nach eingehender Betrachtung der pathologisch-anatomischen Verhältnisse bei diesen Gebilden zu dem Resultat, dass die gebräuchlichen, den Händen des approbirten Arztes meistens entzogenen Behandlungsmethoden nur als palliative anzusehen sind, nur vorübergehende Erleichterung bringen. Zur radikalen Beseitigung des Übels empfiehlt er unter streng aseptischen Kautelen die Excision des Leichdorns, wenn nöthig auch des darunter liegenden Schleimbeutels bei lokaler Anästhesie. Die Heilung erfolgt oft überraschend schnell, und F. hat nie Übelstände von der durch die Operation gesetzten Narbe gesehen. **Willemer** (Ludwigslust).

Kleinere Mittheilungen.

15) Die Mittheilungen aus dem allgemeinen städtischen Krankenhaus zu Nürnberg, zugleich Festschrift zur Feier des 50jährigen Bestehens des Ärztlichen Vereins zu Nürnberg,

Nürnberg, Bair. Hofbuchdruckerei **G. P. J. Bieling-Dietz,** 1902,

enthalten von chirurgischen Arbeiten:

1) Carl Göschel: Über die Schmerzbetäubung für Operationen.

Verf. kommt nach Besprechung der landläufigen Narkosemittel zu dem Resultat, dass bisher die Frage nach der ungefährlichsten und zuverlässigsten Art der Schmerzbetäubung wohl um ein Beträchtliches mehr geklärt ist, aber eine endgültige Erledigung nicht gefunden hat.

2) Ch. Thorel: Zur Frage der Erweichungscysten in Geschwülsten der Nebenniere.

Eine in der Rinde der rechten Nebenniere eines 76jährigen Mannes gelegentlich der Sektion gefundene erbsengroße Geschwulst, die der mikroskopischen Untersuchung nach für eine Erweichungscyste gehalten wird, entstanden durch schleimige Entartung des Nebennierenepithels.

3) Theodor Schilling: Über Tuberkulose in Traktionsdivertikeln der Speiseröhre.

In beiden Fällen handelt es sich um ein tuberkulöses Geschwür, das dicht oberhalb der Luftröhrentheilung saß, und von dessen Grund sich nach abwärts ein etwa 1 cm langer Kanal verfolgen ließ, an dessen Ende eine indurirte anthrakotische Drüse lag.

Die Thatsache, dass die Tuberkel im centralen Theile des Divertikels saßen und der periphere von ihnen frei war, lassen dem Verf. die Vermuthung wahrscheinlich erscheinen, dass die Infektion von der Speiseröhrenschleimhaut, nicht von der Drüse ausging.

4) Hans Schuh: Ein Beitrag zur Kasuistik der Nabeladenome.

Bei den echten Adenomen des Nabels sind die Wandungen der Drüsenschläuche mit 2 verschiedenen Arten Epithel ausgekleidet. Ist dasselbe Cylinderepithel, so führt Küstner die Adenome auf Reste des mit Cylinderepithel ausgekleideten Ductus-omphalo-mesentericus zurück, während Hüttenbauer die mit kubischem

Epithel ausgefüllten, mit dem Epithel des persistirenden Urachus in Zusammenhang bringt. Bei dem vom Verf. mikroskopisch untersuchten Falle finden sich in derselben Geschwulst, und vor Allem in denselben Drüsenschläuchen neben cylindrischem auch kubisches Epithel. Verf. hält daher die von Hüttenbauer aufgestellte Theorie über die verschiedene Genese der Nabeladenome für anfechtbar.

Coste (Straßburg i/E.).

16) **E. Brölemann.** Beiträge zur Würdigung der Nervendehnung.

Diss., Kiel, 1902.

4 Fälle von Neuritis ischiadica wurden durch blutige Nervendehnung zur Heilung gebracht, der eine allerdings erst nach einem zweiten operativen Eingriff und unter Zuhilfenahme von unblutiger Dehnung, medikamentöser, medicomechanischer und Bäderbehandlung. Verf. legt Werth darauf, die Neuritis n. ischiadici von der Neuralgie streng zu scheiden; nur für die erstere empfiehlt er die Operation als aussichtsvoll. Er hält die Bardenheuer'sche Operation, Eröffnung des Sacralkanals und Bloßlegung der ersten Sacralwurzel, für zu eingreifend und glaubt, dass man durch die alte v. Nussbaum'sche Nervendehnung ebenfalls auf Verwachsung im Sacralkanal durch Zerren am centralen Theile des Nerven einwirken könne. Auf die Chipault'schen Arbeiten über das gleiche Thema ist Verf. nicht eingegangen. **P. Stolper** (Breslau).

17) **M. Oppenheimer.** Beitrag zur Kasuistik der Nervenchirurgie (Neurolysis und Nervennaht).

Diss., Kiel, 1902.

Die unter Gerulanos' Anleitung gefertigte Arbeit bringt zu dem praktisch so überaus wichtigen Thema von der Nervennaht und Nervenlösung 11 Krankengeschichten, die leider in vielen Punkten ungenügend sind; insbesondere ist die Funktion der gelähmten Gliedmaßen vor der Operation und nach Abschluss der Behandlung nicht so erschöpfend geschildert, dass man sich von dem Werthe des Eingriffs ein Bild machen kann. Von 5 primären Nervennähten hatte man 1mal eine vollständige Heilung, 3mal erhebliche Besserung (1 Fall entzog sich der Beobachtung). Von 4 sekundären Nervennähten war das Resultat 1mal vollkommene Heilung, 2mal erhebliche Besserung, 1mal, weil Pat. sich der Nachbehandlung entzog, keine Besserung.

Von der Lösung eines Nerven aus seinen Verwachsungen wurde 1mal völlige Heilung, 1mal Besserung beobachtet; in diesen Fällen bettet Helferich den ausgelösten Nerven (Radialis bei Humerusfraktur) in Weichtheile ein.

P. Stolper (Breslau).

18) **N. P. Trinkler.** Beitrag zur chirurgischen Behandlung des Hydrocephalus internus.

(Russ. chir. Archiv 1902. Hft. 2.)

Ein Knabe (aus gesunder Familie) erkrankte im Alter von 7 Jahren im August 1899 an Kopfschmerzen. Erbrechen. Im April 1900 Erblindung auf beiden Augen. Seit Februar Vergrößerung des Kopfes. Endlich leichte klonische Krämpfe in den Extremitäten. Kopf etwa $1^1/_2$mal so groß, als normal. Fontanellen fest verwachsen, Suturen nicht aus einander gewichen. Gedächtnis und Intellekt unversehrt. Beginnende Sehnervenatrophie. Geringe Lichtempfindung. Trepanation am Stirnbein nach v. Bergmann, Einführung eines Röhrchens 6 cm weit in die Hirnsubstanz. Es wurden 120 ccm Flüssigkeit entleert. Sofort schwanden die Kopfschmerzen und das Erbrechen. Am 3. Tage Entfernung des Röhrchens. Pat. begann wieder etwas besser zu sehen. Nach einem Monat zweite Punktion, die Kanüle blieb $3^1/_2$ Tage lang liegen. Dritte Punktion nach weiteren 10 Tagen wegen starker Kopfschmerzen; das Röhrchen blieb nur 24 Stunden liegen. Der Druck der Flüssigkeit war viel geringer als bei der ersten Punktion. Nach jeder Punktion verschwanden die Kopfschmerzen. Etwa 2 Wochen nach der letzten

Punktion von der Mutter nach Hause genommen. Jede Punktion führte zu Temperatursteigerungen bis 38,4° ohne Beeinflussung des Allgemeinbefindens.

Glückel (Medwedowka, Kiew).

19) Piollet (Lyon). Sur le traitement chirurgical des tumeurs de cervelet.

(Arch. prov. de chir. 1901. No. 12.)

Verf. berichtet über zwei von Jaboulay operirte Fälle von Kleinhirngeschwulst und giebt eine tabellarische Übersicht aller seit Allen Starr (1895) publicirten Beobachtungen.

Im ersten Falle handelte es sich um einen 26jährigen Mann, der seit mehreren Jahren an einem wahrscheinlich tuberkulösen Mittelohrkatarrh rechterseits litt. Eines Tages trat unter heftiger werdenden Schmerzen Verminderung des Sehvermögens und der Intelligenz ein; dazu kam noch taumelnder Gang. Keine motorische Störung der Gesichts- oder der Augenmuskeln, keine Reflexveränderung, keine Hemianopsie, keine Gesichtsfeldeinschränkung. Die Trepanation des Warzenfortsatzes war erfolglos. Auch in der mittleren Schädelgrube ließ ein zweiter Eingriff nichts Besonderes finden. Ehe man in einer dritten Operation gegen das Kleinhirn vorging, starb Pat. Bei der Nekroskopie fand man einen käsigen Knoten in der rechten Kleinhirnhemisphäre, ausgedehnte tuberkulöse Caries des Warzenfortsatzes bis an die hintere Schädelgrube.

Im zweiten Falle saß ein Gliom in der linken Hemisphäre des Kleinhirns eines 34jährigen Mannes. Ohne irgend welchen besonderen Anlass bekam er Anfälle von heftigem Kopfschmerz, die in der Nackengegend ihren Anfang nahmen; nach einigen Monaten gesellte sich Schwindel hinzu, und das Hörvermögen nahm ab. Nach einem Jahre etwa ging auch die Sehkraft zurück. Im Krankenhaus konstatirte man $1^1/_2$ Jahr nach Beginn der Beschwerden völlige Taubheit links, hochgradige Amblyopie, die rechts stärker; keine Gesichtsfeldstörung, keine Hemianopsie, gute Hornhaut- und Pupillenreaktion, leichte linksseitige Facialisparese, auch leichte Schwäche in den Extremitäten der linken Seite.

Bei der Trepanation fand man am linken Kleinhirnlappen nichts, erzielte aber eine deutliche Besserung, indem die Kopfschmerzen bei reichlichem Abfluss von Cerebrospinalflüssigkeit wegblieben. Als sie wiederkehrten und man nun ein zweites Mal das Kleinhirn freilegte, stieß man auf das durchbrochene Gliom, das sich enukleiren ließ. Danach trat erhebliche Besserung bezüglich aller Symptome ein. Die Kopfschmerzen kehrten aber sofort wieder, als man die secernirende Wunde völlig schloss, um wieder zu schwinden, sobald sich die Cerebrospinalflüssigkeit von selbst wieder einen Weg nach außen gebahnt hatte. Pat. hat mit der Fistel das Hospital verlassen, er befindet sich wohl trotz des fortdauernden Abflusses von Cerebrospinalflüssigkeit seit 4 Monaten. P. Stolper (Breslau).

20) Coenen. Mikroskopische Befunde am Ganglion Gasseri in den 15 Fällen von Lexer.

(v. Langenbeck's Archiv Bd. LXVII. Hft. 2.)

Verf. untersuchte den mikroskopischen Befund der von Lexer exstirpirten Gasser'schen Ganglien, unter denen zwei Ganglien sind, bei denen keine Voroperation gemacht wurde, bei denen also aufsteigende degenerative Processe nach peripheren Nervenoperationen auszuschließen sind. Auf Grund seiner Untersuchungen kommt Verf. zu ganz bestimmten Ergebnissen. Wichtig ist vor Allem, dass bei den beiden eben erwähnten ohne Voroperation ausgelösten Ganglien normale Verhältnisse gefunden wurden, wie dies auch mit den Befunden von Monari und Schwab übereinstimmt. Die übrigen Fälle zeigten alle ziemlich dieselben Veränderungen: Schwellung und Vacuolisation der Zelle, feinkörnige Umwandlung und Rarefikation des Tigroids, Atrophie, Chromophilie und endlichen Schwund der Ganglienzellen, dem dann eine kompensatorische Bindegewebswucherung folgte. Diese Veränderungen sieht Verf. als sekundäre, durch die Voroperationen veran-

lasste an. Sie sind also nicht die Ursache der Trigeminusneuralgie, was namentlich in Hinsicht auf den normalen Befund der beiden unberührten Ganglien zur Gewissheit wird. Der Arbeit sind sehr schöne Bilder der mikroskopischen Präparate beigegeben. **E. Siegel** (Frankfurt a/M.).

21) **H. Schuler.** Über traumatische Exostosen.

(Beiträge zur klin. Chirurgie Bd. XXXIII. Hft. 2.)

S. berichtet über 5 Fälle traumatischer, exostosenartiger Knochenneubildungen aus der v. Bruns'schen Klinik, von welchen 2 bereits vor einigen Jahren Gegenstand einer Veröffentlichung gewesen waren (Honsell, Beiträge zur klin. Chir. Bd. XXII). All diesen Fällen war gemeinsam, dass sich im direkten Anschluss an ein einmaliges, heftiges Trauma eine vom Periost des betreffenden Knochens ausgehende Geschwulstbildung entwickelte, die breitbasig aufsaß, unregelmäßige, oft zackige Oberfläche zeigte und in relativ kurzer Zeit einen Umfang von 1 bis 2 Faustgrößen erreichte. Histologisch bestanden die Geschwülste aus reinem spongiösen resp. kompakten Knochen mit typischen Strukturverhältnissen. Eigenthümlich ist, dass sie nach anfänglich rapidem Wachsthum stationär werden können, wie das namentlich in einem nicht operirten Falle zu beobachten war, dass ferner bei sämmtlichen Operirten sich ein Recidiv eingestellt hat. Dasselbe bestand allerdings 3mal nur in einer sehr unbedeutenden und in keiner Weise störenden Wucherung, im 4. Falle dagegen hatte sich innerhalb weniger Wochen eine neue, fast faustgroße Exostose ausgebildet, die eben so wie der primäre Tumor erst rapid sich vergrößerte, dann in ein stationäres Stadium trat. Nach diesen Erfahrungen dürfte ein operativer Eingriff nur dann angezeigt sein, wenn entweder der Verdacht auf eine bösartige Geschwulst besteht, oder wenn die Neubildung zu erheblichen Beschwerden führt. (Dass bisher von solchen rasch wachsenden traumatischen Exostosen in der Litteratur kaum je die Rede gewesen ist, erklärt sich nach den Ausführungen von Schulz [vgl. Referat auf p. 790] nicht sowohl aus der Seltenheit derartiger Affektionen als daraus, dass man vielfach solche Knochenneubildungen unrichtiger Weise als eine Myositis ossificans aufgefasst hat. Ref.) **Honsell** (Tübingen).

22) **P. F. Becker.** Beiträge zur Kenntnis der Epiphysen-Osteomyelitis und deren Behandlung.

(Deutsche Zeitschrift für Chirurgie Bd. LXIII. p. 176.)

B. berichtet über das einschlägige Material, welches Müller im Aachener Louisenhospital während 12 Jahren zuging. Bei 167 Kranken zeigten sich 48 Fälle von Ostitis der Gelenkenden und zwar am:

1) Hüftgelenk	17mal	= 34,69%,
2) Kniegelenk	6mal	= 12,24%,
3) Gelenke des Fußes	13mal	= 26,53%,
a. Sprunggelenk	5mal,	
b. Intertarsalgelenke	5mal,	
c. Lisfranc'sches Gelenk	2mal,	
d. Metatarsophalangealgelenk	1mal,	
4) Schultergelenk	1mal	= 2,04%,
5) Ellbogengelenk	8mal	= 16,32%,
6) Gelenke der Hand	4mal	= 8,16%,
a. Handgelenk	1mal,	
b. Intercarpalgelenke	3mal.	

Verhältnismäßig oft waren sehr junge Individuen betroffen (3 Pat. standen im ersten, einer im zweiten Lebenshalbjahr). Auszüge aus den Krankengeschichten werden in äußerster Kürze gegeben (häufig wären eingehendere Mittheilungen erwünscht gewesen). Einige interessante Befunde sind durch Figurenskizzen illustrirt. Die Endresultate nach Jahr und Tag fehlen, da die beabsichtigte hiernach zu stellende Erkundigung durch die Übersiedelung Müller's nach Rostock behindert wurde.

Die Diagnose kann mitunter Hinsichts Ausschluss von Tuberkulose schwierig sein und muss durch die Anamnese gestützt werden. Nachdem sie gestellt, soll baldigst, spätestens aber bei Ausbildung von Abscessen operativ eingegriffen werden. Dabei ist thunlichst der osteomyelitische Herd zu treffen und der Erkrankungsausgangspunkt zu eliminiren, wobei wenn möglich unter gänzlicher Blutleere vorzugehen ist. Bei den größeren Gelenken ist Anwendung der typischen Resektionsschnitte das zweckmäßigste Verfahren, die Resektion lässt sich oft, namentlich an der Hüfte, nicht umgehen. Ist aber konservativeres Vorgehen angängig, so ist solches auch geboten. Auf die Entfernung der Gelenkkapsel ist meist kein Werth zu legen. **Meinhard Schmidt** (Cuxhaven).

23) **M. Mainzer** (Frankfurt a/M.). Über indirekte Sehnenüberpflanzung nebst Bemerkungen über die physiologische Grundlage der Sehnenüberpflanzungen.

(Münchener med. Wochenschrift 1902. No. 21.)

In 2 Fällen war es M. nicht möglich, eine direkte Vereinigung des von der kraftspendenden Sehne abgelösten Zipfels mit der kraftempfangenden Sehne herzustellen. Zur Ausfüllung der Lücken und zur Übermittlung der Kraftübertragung benutzte er in dem einen Falle die Sehne eines benachbarten, völlig gelähmten, in dem anderen die eines zwar ziemlich gut erhaltenen, aber funktionell minder wichtigen Muskels. Das Resultat war beide Male ein sehr gutes.

Kramer (Glogau).

24) **W. Körte.** Ein Fall von Arterienverletzung bei Verrenkung des Oberarmes. Arteriennaht. Nachblutung. Unterbindung. Heilung.

(v. Langenbeck's Archiv Bd. LXVI.)

Die letzte größere Zusammenstellung von Verletzungen der Achselblutgefäße nach Verrenkung der Schulter rührt von Stimson her. Dieser ist auf Grund von 38 gesammelten Fällen der Ansicht, dass man zuerst die konservative Behandlung versuchen soll. Sie darf aber nicht fortgesetzt werden, wenn die Symptome nicht bald zurückgehen. Was die zu wählende operative Behandlung anbelangt, so ist die Ligatur der Subclavia oder die Exartikulation der Schulter der Incision mit doppelter Ligatur vorzuziehen. Bei Betrachtung dieser Resultate muss man aber in Erwägung ziehen, dass die Mehrzahl der Fälle der vorantiseptischen Zeit angehört. Die Gefäßverletzung, häufig in dem Ausreißen eines Astes aus der Arterie bestehend, kann wie in dem Falle des Verf.s bei der Verrenkung selbst zu Stande kommen; bei anderen Pat. spielten als Ätiologie die Repositionsmanöver, oft mit Einsetzen der Ferse in die Achselhöhle, eine Rolle, ferner die ersten passiven Bewegungen. Zu berücksichtigen ist, dass der verrenkte Kopf das Gefäß komprimiren kann, so dass die Blutung erst nach der Reposition in Erscheinung tritt. Die Vene kann neben der Arterie ebenfalls verletzt werden. Bei dem von K. behandelten Pat. war die Art. circumflexa humeri posterior oder die Art. subscapularis abgerissen worden. Weder Pulsation noch Gefäßgeräusche waren wahrzunehmen. Der Radialpuls war fühlbar. Drohende Hautgangrän und Perforation des Sackes zwangen zum Einschreiten. Die Gefahr der Gangrän wegen Kompression der Gefäße, welche den Kollateralkreislauf zu versorgen haben, ließ von der leichteren Operation, der Unterbindung der Subclavia abstehen und veranlasste direkte Incision. Da Verf. eine ungenügende Blutversorgung bei Unterbindung der Axillaris fürchtete, entschloss er sich zur Vernähung des Loches, die unter proximaler und distaler Kompression mit Gummiklammern mit 4 Nähten in erster Reihe und 2 darüber liegenden ausgeführt wurde. Am 21. Tage kam es zur Nachblutung durch Nachlassen der Naht. Die Ursache dieses Ereignisses ist nicht ganz genau zu bestimmen gewesen. Die Blutung wurde durch doppelte Unterbindung ober- und unterhalb des Loches gestillt. Nach mancherlei weiteren Zwischenfällen, die hier ohne Bedeutung sind, genas der Kranke. Verf. glaubt, dass trotz des

mangelhaften Dauererfolges die Naht am Platze war. Wie der weitere Verlauf erwies, hätte die primäre Unterbindung zu voller Gangrän des Armes geführt.

Die Vorschläge für die Behandlung solcher Arterienverletzungen nach Schulterverrenkung fasst K. dahin zusammen, dass man bei langsam entstehenden und nicht rapide wachsenden Aneurysmen abwarten kann, da manchmal Spontanheilung eintritt. Tritt dagegen keine Verkleinerung des Sackes ein, so hat man die Wahl zwischen Unterbindung der Subclavia und direkter Aufsuchung der verletzten Stelle der Axillaris. Letztere wird man vorziehen, wenn Digitalkompression oberhalb des Schlüsselbeins die Pulsation des Aneurysma nicht beeinflusst. Anders liegen die Verhältnisse bei den akut entstehenden, rapid sich ausdehnenden arteriellen Hämatomen. Bei diesen ist rasche Hilfe nöthig. Die direkte Aufsuchung der verletzten Arterie ist hier am besten. Die Freilegung muss mittels großen Schnittes geschehen, der die Vorderwand der Achselhöhle, den Musc. pectoralis z. Th. spaltet. Die Gefäßnaht ist das konservativere Verfahren und soll, wenn keine Kontraindikation (Atherom der Gefäße, starke Quetschung und Zerreißung der Arterienwand) vorliegt, der doppelten Ligatur mit Durchtrennung des Gefäßes vorgezogen werden.

E. Siegel (Frankfurt a/M.).

25) **Amberger.** Ein Fall von Luxation des Radius nach innen hinten.

(Beiträge zur klin. Chirurgie Bd. XXXIII. Hft. 3.)

Verf.s Mittheilung dürfte schon desshalb Interesse erregen, weil dieselbe den ersten bisher beobachteten Fall von Verrenkung des Radius nach innen und hinten zum Gegenstand hat. Es handelte sich um ein 5 Monate altes Mädchen, das bei der Geburt (Sturzgeburt) zu Boden fiel und vermuthlich auf die in Pronation befindliche linke Hand gestürzt war. Hierdurch wurde, wie man sich vorzustellen hat, das Köpfchen des Radius nach oben gedrängt, und das Lig. annulare riss ein. Durch eine Verstärkung der Pronation gelangte alsdann der Radiusschaft hinter die Ulna, das Köpfchen an deren innere Seite.

Honsell (Tübingen).

26) **G. Perthes.** Ein Fall von Fibroma molluscum, vorwiegend der linken Hand, mit Steigerung des Knochenwachsthums.

(Deutsche Zeitschrift f. Chirurgie Bd. LXIII. p. 103. Mittheil. aus Peking No. 2.)

Der an einem etwa 30jährigen Chinesen aufgenommene Befund besteht in sehr zahlreichen Hautgeschwülsten von Stecknadelkopf- bis Haselnussgröße am ganzen Oberkörper (multiple Fibrome), außerdem in einer elephantiastischen Verdickung der linken Hand, die sich auch auf die Beugeseite des Vorderarmes bis zu dessen Mitte fortsetzt. Die Hand stellt in Folge dessen ein ganz ungeschlachtes, monströses Organ dar. Ihre Verdickungen beruhen auf Verwandlung der Weichtheile, namentlich volarerseits, in eine lappige Geschwulstmasse, in deren Bereiche die Sensibilität deutlich herabgesetzt ist. Durch einfachen Augenschein, deutlicher noch durch das Röntgenbild ist ferner am 2. und 3. Finger eine ausgesprochene Steigerung des Knochenwachsthums, bestehend in Verlängerung aller Glieder dieser Finger, nachweisbar.

Das gleichzeitige Vorkommen multipler Fibrome mit Lappenelephantiasis ist nicht ungewöhnlich, wohl aber der Sitz der letzteren an der Hand. Was sodann die außerdem vorhandene Knochenverlängerung an den beiden Fingern betrifft, so ist diese nicht als sekundäre Folge der zuerst vorhandenen Elephantiasis anzusehen. Es scheint sich vielmehr lediglich um zwei gleichzeitig vorhandene, auf fehlerhafter Keimanlage beruhende Missbildungen zu handeln.

Meinhard Schmidt (Cuxhaven).

27) **G. Perthes.** Über Spalthand.

(Deutsche Zeitschrift f. Chirurgie Bd. LXIII. p. 132. Mittheil. aus Peking No. 5.)

P. beschreibt in Wort und Bild (Photogramm und Skiagramm) die Missbildung eines 35jährigen Chinesen. Es handelt sich bei ihm um beiderseitige Spalthände

mit Defekt des 2., 3. und 4. Fingers einschließlich der zugehörigen Metacarpen, so wie um einen Defekt der tibialen Theile beider Füße, durch den die 4 tibialen Zehen, die entsprechenden Metatarsen und Theile des Tarsus beiderseits in Wegfall gekommen sind. Die Defekte sind besonders an den Füßen rechts hochgradiger als links. Am rechten Fuß fehlt auch das unterste Ende der Tibia, während links der Defekt im Bereiche des Talus sein Ende erreicht. Wie das Studium der Litteratur ergiebt, sind bislang Beobachtungen von Spalthand oder Spaltfuß oder beidem an 59 Individuen veröffentlicht worden. Die Zahl der betroffenen Extremitäten, eben so der Grad der Missbildung in dem einzelnen Falle war dabei sehr verschiedenartig, beide Hände und beide Füße waren 30mal, mehr als eine Extremität war 48mal betroffen. Bei 24 Individuen ist angegeben, dass das Übel ein hereditäres, auch bei den Eltern vorhanden gewesenes war. Dieser auffällige Umstand spricht dafür, dass der Grund der Missbildung ein endogener, auf Fehlerhaftigkeit des Keimes, und zwar anscheinend besonders häufig des männlichen Keimes beruhender ist, kein exogener, als Amnionfalten, Verwachsungen, Spontanamputation etc. Art und Ursache der Keimveränderung selbst aber bleiben völlig unbekannte Größen. Am Schluss der Arbeit ein Litteraturverzeichnis mit 35 Nummern. **Meinhard Schmidt** (Cuxhaven).

28) **A. Katz.** Centrale Luxation des Schenkelkopfes mit Darmruptur.

(Beiträge zur klin. Chirurgie Bd. XXXIII. Hft. 2.)

Unter centraler Verrenkung des Schenkelkopfes versteht man die Verschiebung desselben durch die zertrümmerte Pfanne ins Becken hinein. In dem vom Verf. mitgetheilten Falle war sie dadurch zu Stande gekommen, dass dem Verletzten ein schwerer Baumstamm, den er von einem Wagen abladen wollte, auf die Hüftgegend fiel und ihn zu Boden warf. Neben Schmerzhaftigkeit und Auftreibung des Leibes so wie einer Dämpfung in beiden Hypogastrien ergab die Untersuchung Blutextravasate im Kreuz so wie in beiden Leistengegenden. Das linke Bein war verkürzt, nach außen rotirt und aktiv nicht beweglich. Die Verkürzung konnte durch starken Zug ausgeglichen werden, trat aber bei Nachlassen des Zuges sofort wieder ein. Tod nach einer Stunde. Bei der Sektion fand sich ein Querriss des Dickdarmes, mehrfache Fissuren am Becken und eine Zertrümmerung des hinteren Theiles der linken Hüftpfanne mit entsprechender Verschiebung des Schenkelkopfes. Das Lig. ileofemorale und pubofemorale so wie überhaupt die ganze Kapsel waren zerrissen.

Aus der Litteratur konnte Verf. nur 10 weitere Fälle zusammenstellen. Stets war die Verrenkung durch sehr schwere, auf die Trochantergegend oder das abducirte Bein einwirkende Gewalten zu Stande gekommen. Die Diagnose kann mit Wahrscheinlichkeit gestellt werden aus der Leichtigkeit, mit der sich das nach außen rotirte Bein in seine normale Lage zurückbringen lässt, und der Neigung, sofort wieder in die alte Stellung zurückzukehren. Wichtig ist ferner die rectale Untersuchung. Die Prognose ist schlecht. Von den 11 Fällen sind 6 in Folge gleichzeitiger Verletzung der Baucheingeweide gestorben, nie wurde eine Restitutio ad integrum erzielt. **Honsell** (Tübingen).

29) **F. Schulz.** Zur Kenntnis der sog. traumatischen Myositis ossificans.

(Beiträge zur klin. Chirurgie Bd. XXXIII. Hft. 2.)

Nach Kontusion war bei einem 18jährigen Knechte an der Oberschenkelmitte eine progredient zunehmende, die Bewegungen des Kniegelenks behindernde derbe Anschwellung aufgetreten, die über dem Knochen unverschieblich war, aber auch mit dem Quadriceps in Zusammenhang stand. Bei der Operation zeigte sich der Anschwellung entsprechend eine 14 cm lange, von schwieligen Gewebsmassen bedeckte Knochenwucherung. Dieselbe saß dem Femur fest auf, konnte aber sowohl von ihm als von den Weichtheilen abgehebelt werden. Heilung.

Während die klinische Diagnose auf Myositis ossificans gestellt worden war, ließ der anatomische Befund keinen Zweifel, dass die Wucherung vom Periost ausging. Da nun des weiteren in allen bislang untersuchten Präparaten von sog. traumatischer Myositis ossificans typische periostale Ossifikation gefunden wurde, da es ferner unerwiesen ist, dass das normale Muskelbindegewebe nach Trauma die Funktionen des Periosts zu versehen vermag, und da endlich das in allen Fällen zu Grunde liegende sehr heftige Trauma von vorn herein eine Periostverletzung wahrscheinlich macht, so kommt Verf. zu dem Schluss, dass alle bisher in der Litteratur beschriebenen Fälle von Myositis ossificans traumatica ihren Ursprung vom Periost genommen haben. Das rapide und ausgedehnte Wachsthum der Geschwulst, wie auch der bei sonst großer Ausbreitung oft kleinbasige Zusammenhang mit dem Knochen seien kein Beweis gegen die periostale Genese.

Der vom Verf. mitgetheilte Fall dürfte auch noch desshalb bemerkenswerth sein, weil bei ihm, wie in einer ähnlichen Beobachtung von Rammstedt, die Knochenbildung im Innern eine Cyste mit dem Rest des früheren Blutergusses enthielt.

Honsell (Tübingen).

30) **Graf.** Zur Kasuistik der traumatischen ossificirenden Myositis.
(v. Langenbeck's Archiv Bd. LXVI.)

Der mitgetheilte Fall, eine nach einmaligem heftigen Trauma entstehende Verknöcherung des Adductor magnus, ist in mehrfacher Hinsicht von Interesse. Erstens ist die Myositis traumatica ossificans der Adduktoren bisher nur bei Reitern beobachtet worden, während hier die Innenseite des Oberschenkels von einem umfallenden Mastbaum mit größerer Gewalt getroffen wurde. Bemerkenswerth ist auch die Ossifikation des ganzen Muskels in voller Länge zwischen seinen Insertionspunkten. Pat. befindet sich auch ohne Operation bei guter Gehfähigkeit in der Lage, seinem Beruf wieder nachzugehen. Nach Lage und Ausdehnung der Verknöcherung ist zu schließen, dass sie wahrscheinlich innerhalb des Muskels selbst entstanden ist ohne Betheiligung des Periosts.

E. Siegel (Frankfurt a/M.).

31) **J. J. Tscharnomskaja.** Genu recurvatum congenitum.
(Russ. chir. Archiv 1902. Hft. 2.)

T. beobachtete einen Fall von Genu recurvatum congenitum bei einem 17 Jahre alten Mädchen, das außerdem rechts einen Pes equino-valgus, links Pes equino-varus besaß. Beim Stehen stützt sich Pat. entweder auf die hinteren Flächen der Unterschenkel, wobei der nach vorn offene Winkel zwischen Ober- und Unterschenkel rechts 100°, links 86° misst; oder auf die Füße und einen Stock; dann sind die entsprechenden Maße 75° und 70°. Beim Liegen messen die Winkel 155 und 150°. Pat. bekam einen Tutor für jedes Knie; nach einiger Zeit streckten sich die Winkel beim Liegen bis 175 und 165°.

Verf. bringt mehrere Bilder (Photographien, Röntgenogramme) vom Fall; dann aus der Litteratur 59 einseitige und 54 doppelseitige Fälle in Tabellenform, und bespricht an der Hand derselben die Symptome und Pathogenese der Deformität.

Gückel (Medwedowka, Kiew).

32) **Rinehart.** Forward dislocation of the head of the fibula.
(Amer. journ. of the med. sciences 1902. Februar.)

Die seltene Verletzung war durch direkte Gewalt zu Stande gekommen, indem das Bein zwischen zwei Frachtwagen gerieth, die die Tibia nach hinten, die Fibula nach vorn drängten. Die Symptome waren Fehlen des Knochens an normaler Stelle und ein Vorsprung vorn. Die Durchleuchtung ergab, dass der Knochen völlig aus seiner Gelenkverbindung herausgerissen und nach vorn verschoben war. Zug am Bein und Druck auf das Fibulaköpfchen hatte keinerlei Effekt. Erst bei extremer Beugung im Knie- und Fußgelenk, starkem Druck auf das Fibulaköpfchen und folgender Streckung des Beines schnappte das Capitulum fibulae unter lautem Geräusch in seine Gelenkverbindung ein.

R. fand in der Litteratur nur 12 Fälle von Verrenkung der Fibula. Davon 7 nach vorn, 5 nach hinten. Schon aus diesem Häufigkeitsverhältnis geht hervor, dass die Verletzung nicht durch Muskelzug bewirkt wird, da sonst die Verrenkung nach hinten durch den kräftigen M. biceps die häufigere sein müsste.

R. v. Hippel (Kassel).

33) E. Tomasczewski. Zur Frage des Malum perforans pedis, mit besonderer Berücksichtigung seiner Ätiologie. (Aus der dermatologischen Universitätsklinik zu Breslau.)

(Münchener med. Wochenschrift 1902. No. 19.)

T. weist an der Hand von 10 neuen, an der Breslauer dermatologischen Klinik zur Beobachtung gelangten Fällen und unter Berücksichtigung der einschlägigen Litteratur nach, dass die Ätiologie des Malum perforans pedis wahrscheinlich keine einheitliche sei. In allen Fällen spielt der Druck schlecht sitzenden Schuhwerks etc. eine wesentliche Rolle, in so fern er die Lokalisation des Geschwürs bestimmt. Ist außerdem eine völlige Anästhesie primär vorhanden, so kann der Druck vielleicht neben anderen, durch die Anästhesie bedingten Traumen allein zu einer Geschwürsbildung führen. In den übrigen Fällen aber, in welchen Sensibilitätsstörungen, z. Th. wohl sekundärer Art, nur in geringem Grade vorhanden sind oder ganz fehlen, kommen andere ätiologische Faktoren, und zwar wahrscheinlich lokale Gewebsstörungen in Betracht, die entweder die Folge einer isolirten Sklerose der Fußarterien, oder eines Diabetes, oder trophischer Natur, abhängig von einem cerebralen, spinalen oder peripheren Nervenleiden sind.

Kramer (Glogau).

34) H. Willemer. Ein Beitrag zur Kenntnis der Beziehungen der akuten Miliartuberkulose zur Operation tuberkulöser Lymphdrüsen.

(Beiträge zur klin. Chirurgie Bd. XXXIII. Hft. 3.)

Verf. berichtet über 3 Fälle von tuberkulösen Lymphomen, nach deren Operation akute Miliartuberkulose auftrat. Der erste betrifft einen kräftigen, nicht belasteten 24jährigen Mann, bei dem 4 Monate vor der ersten Operation sich die ersten Zeichen einer Drüsenschwellung am Halse gezeigt hatten. Die erweichten und verkästen Drüsen wurden entfernt. Schon am nächsten Tage stellte sich Fieber ein, und nach 18 Tagen erfolgte der Tod an Miliartuberkulose. Die zweite Pat., eine 24jährige, kräftig gebaute und gut ernährte Frau, bekam am Morgen nach der Operation (Exstirpation und Exkochleation) Temperatursteigerung und erlag nach 17 Tagen. Im 3. Falle handelte es sich um ein 5jähriges, mit beidseitigen Drüsenschwellungen behaftetes Kind. In den ersten Tagen nach der Operation war geringe Steigerung der Temperatur vorhanden, erst nach 13 Tagen begann hohes Fieber einzutreten, und 3 Tage später war das Kind todt. Anschließend erörtert Verf. die Frage, ob und in wie weit in seinen Beobachtungen ein Zusammenhang zwischen Operation und Miliartuberkulose bestand, und wie derselbe zu erklären ist. Der Grundsatz, womöglich die operative Entfernung der tuberkulösen Lymphome anzustreben, werde durch den unglücklichen Ausgang der 3 Fälle nicht beeinflusst.

Honsell (Tübingen).

Berichtigung. Im Kleinschmidt'schen Referat auf p. 737 sind in Z. 5 v. u. vor dem Wort gedreht die Worte »aus der Scrotalhaut gebildet, nach oben« einzufügen.

Originalmittheilungen, Monographien und Separatabdrücke wolle man an *Prof. E. Richter* in Breslau (Kaiser Wilhelmstraße 115), oder an die Verlagshandlung *Breitkopf & Härtel*, einsenden.

Druck und Verlag von Breitkopf & Härtel in Leipzig.



Centralblatt
für
CHIRURGIE

herausgegeben
von

E. von Bergmann, in Berlin. **F. König,** in Berlin. **E. Richter,** in Breslau.

Neunundzwanzigster Jahrgang.

Wöchentlich eine Nummer. Preis des Jahrgangs 20 Mark, bei halbjähriger Pränumeration. Zu beziehen durch alle Buchhandlungen und Postanstalten.

No. 30. Sonnabend, den 26. Juli. 1902.

1) O. Tilmann. Über Hirnverletzungen durch stumpfe Gewalt und ihre Beziehungen zu den Brüchen des knöchernen Schädels.

(v. Langenbeck's Archiv Bd. LXVI.)

In der Einrichtung einer doppelten Knochentafel am Schädel sieht Verf. einen Schutz für das Gehirn. In vielen Verletzungsfällen wird sich durch Flachlegung der Externa die Kraft des Stoßes erschöpfen, ohne auf die Interna und das Hirn zu wirken. Aus einer Reihe interessantester Versuche, welche sich u. A. auch auf die Wirkung einer Gewalt auf einen Hohlkörper im gefüllten und im un-

gefüllten Zustand beziehen, zieht Verf. den Schluss, dass bei fest aufliegendem Schädel eine Schädigung des Hirns nur nach Zerstörung des Knochens durch diesen stattfinden kann, und dass bei Gewalteinwirkungen auf den freischwebenden Schädel und bei Fallverletzungen die Gesetze des Beharrungsvermögens in Betracht kommen. Er nimmt an, dass die bei unverletztem Schädel sich ereignenden Hirnquetschungen auch ohne Gestaltsveränderungen der elastischen Schädelkapsel zu Stande kommen können durch den Anprall der Hirnsubstanz gegen den knöchernen Schädel. Die Cerebrospinalflüssigkeit ist ein besonderer Schutz für das Gehirn, da sie in Folge ihres geringeren spec. Gewichts alle Bewegungen des Kopfes schneller annimmt und desshalb stets als Polster den Stoß der Gehirnsubstanz gegen den Knochen mildert.

Die weiteren Studien beschäftigen sich mit der Frage, wie wirkt das Gehirn bei Schädelbrüchen. T. ist der Ansicht, dass es bei Verletzungen des Schädels durch Auffallen aus großer Höhe bei der Zerstörung des knöchernen Schädels in so fern mit beitrage, als es die Knochenverletzung zu einer bedeutend hochgradigeren mache. Die indirekten Orbitalfrakturen bei Schussverletzungen sieht er im Allgemeinen als durch die Geschosswirkung auf das Gehirn bedingt an; aber auch bei stumpfer Gewalteinwirkung ist es möglich, dass diese Brüche Folge der Einwirkung der Schädigung auf das Gehirn sind. **E. Siegel** (Frankfurt a/M.).

---

2) **Stanculeanu** et **Depoutre.** Étude anatomique et pathologique des groupes cellulaires postérieures de la mastoide, cellules juxtasinusales.

(Ann. des malad. de l'oreille etc. Bd. XXVII. No. 10.)

Die Autoren machen auf eine bisher noch wenig beschriebene, für die Ausbreitung von eitrigen Mittelohrprocessen aufs Schädelinnere jedoch wichtige anatomische Anomalie aufmerksam. Bei der Untersuchung von 100 Schläfenbeinen, von ohrgesunden Individuen aller Alterklassen stammend, konnten sie nachweisen, dass sich sehr häufig versprengte Warzenfortsatzzellen dicht an der Dura (Cellulae mastoideae posteriores), oder in unmittelbarer Nachbarschaft des Sinus (Cellulae juxtasinusales) finden, die von den übrigen Warzenfortsatzzellen zuweilen (in 6 von 100 untersuchten Präparaten) durch eine kompakte Knochenschicht getrennt sind. Sie können desshalb bei einer Operation leicht übersehen werden. Dass sie, auch nach Beseitigung des Haupteiterherdes im Warzenfortsatz, noch zum Ausgangspunkt für Meningitis oder Jugularisphlebitis werden können, beweisen 5 Krankengeschichten, die im zweiten, klinischen Theil der Arbeit mitgetheilt werden. **Hinsberg** (Königsberg i/Pr.).

---

3) Lannois et Chavanne. De l'algie mastoidienne hystérique.

(Ann. des malad. de l'oreille etc. Bd. XXVII. No. 7.)

Verff. berichten über 14, theils aus ihrer eigenen Beobachtung, theils aus der Litteratur stammende Fälle von hysterischen Mastoidschmerzen, d. h. von Schmerzen im Warzenfortsatz ohne objektiv nachweisbare Erkrankung desselben. 3 von den Pat. zeigten außerdem Symptome, die auf eine intrakranielle Komplikation hindeuteten. Es kann unter Umständen leicht sein, die hysterische Natur der Erkrankung zu erkennen, nämlich dann, wenn eine Mittelohreiterung nicht vorhanden ist, während andererseits hysterische Stigmata deutlich ausgeprägt sind. Fehlen diese jedoch, und ist gleichzeitig eine Otorrhoe nachweisbar, dann kann es schwer oder sogar unmöglich sein, zu entscheiden, um was es sich handelt. Bei 5 von den angeführten Fällen wurde zur Freilegung der Warzenfortsatzzellen geschritten, die sich als vollkommen normal erwiesen. Therapeutisch kommt in erster Linie Suggestion in Betracht; auch die zuweilen beobachtete günstige Einwirkung einer Operation ist in diesem Sinne aufzufassen.

Hinsberg (Königsberg i/Pr.).

---

4) K. Doepke (Bamberg). Beitrag zur Kenntnis der menschlichen Aktinomykose.

(Münchener med. Wochenschrift 1902. No. 21.)

Auf Grund seiner Untersuchungen einiger Fälle von Gesichtsaktinomykose kommt D. zu dem Schluss, dass die Diagnose »Actinomyces« durch Untersuchung eines ungefärbten frischen Präparats (strahlenförmige Kolben und Keulen), eines nach Gram gefärbten Trockenpräparats (kürzere oder längere Stäbchen oder Fäden, öfters auch kuglige Gebilde) und einer Reihe von Schnittpräparaten (Stäbchen oder Fäden und die Degenerationsformen derselben — Keulen und Kolben) sichergestellt werden kann. Andererseits aber berechtigt das Nichtauffinden der kolbigen Gebilde nicht, die Diagnose »Actinomyces« auszuschließen. Die in den Fäden enthaltenen körnigen Gebilde sind die Dauerformen des Pilzes, die zu streptokokkenartig an einander gereihten kugligen Gebilden, zu zarten Stäbchen und Fäden auswachsen können. Bei genügend langer Beobachtung resultirt aus allen Wuchsformen ein körniges Material — die Dauerformen, die Sporen.

Kramer (Glogau).

---

5) Cavazzani (Venedig). Sur deux cas de névralgie faciale traités avec succès par la résection du ganglion cervical supérieur du sympathique.

(Travaux de neurol. chir. 1902. No. 2.)

C. berichtet von zwei Erfolgen der Sympathicusresektion bei Trigeminusneuralgie; bei dem einen Falle mit Schmerzen in allen 3 Ästen liegt die Operation $1^1/_2$ Jahr, bei dem anderen $^1/_2$ Jahr zurück.

P. Stolper (Breslau).

---

6) **Breavoine.** Traitement chirurgical de la paralysie faciale d'origine traumatique par l'anastomose spino-faciale.

(Travaux de neurol. chir. 1901. No. 2.)

Die von Faure und Furet 1898 zum ersten Mal, dann in einem besonders lehrreichen Falle von Kennedy 1899 ausgeführte operative Behandlung der Facialislähmung durch Verbindung des Facialis mit dem N. accessorius wird auf Grund von Thierexperimenten durch den Verf. empfohlen. Sie ist indicirt bei Facialisverletzung sei es bei Felsenbeinbrüchen, oder bei Mittelohreiterung, wenn keine Spontanheilung mehr zu erwarten ist, bei Facialis contractus. Leichter als mit dem Stamm des Accessorius verbindet sich das periphere Facialisende mit dem Ast für den Trapezius. Die Verletzung der Jugul. int. kann bei einiger Vorsicht vermieden werden.

P. Stolper (Breslau).

---

7) **Gradenigo.** Die Hyperplasie der Rachenmandel. Eine Monographie.

Jena, G. Fischer, 1901. 214 S., 3 Taf., 45 Textabbildungen.

Nach den grundlegenden Arbeiten von H. Meyer aus den Jahren 1869—73 ist eine fast endlose Zahl von Publikationen über die Hyperplasie der Rachenmandel erschienen, so dass es heute für den Einzelnen kaum möglich ist, die Litteratur über diese Erkrankung zu beherrschen. G. hat es desshalb unternommen, das heute vorhandene Material in Form einer Monographie zu sammeln und dadurch der Gesammtheit bequem zugänglich zu machen.

Die vorliegende Arbeit, das Resultat dieser Bestrebungen, erfüllt ihren Zweck in bester Weise. Sie giebt einen ausgezeichneten Überblick über alle in Betracht kommenden Fragen; 45 Textabbildungen und 3 Tafeln dienen zur Illustration der wichtigsten klinischen und anatomischen Verhältnisse. Die Arbeit ist klar geschrieben und übersichtlich angeordnet, sie kann bestens empfohlen werden.

Hinsberg (Königsberg i/Pr.).

---

8) **Lermoyez** et **Mahu.** Nouvelles recherches concernant l'action de l'air chaud sur les muqueuses aériennes supérieures.

(Ann. des malad. de l'oreille etc. Bd. XXVII. No. 7.)

L. und M. empfehlen auf Grund weiterer Beobachtungen aufs Neue die Heißluftbehandlung für eine Reihe von Nasenaffektionen (Hypertrophie der Muschelschleimhaut, Hydrorrhoe, Heuschnupfen etc.). Wie aus den mitgetheilten Krankengeschichten hervorgeht, sind die damit erzielten Erfolge wenigstens zum Theil recht günstig.

Hinsberg (Königsberg i/Pr.).

---

9) Ambrosini. L'aérothermie dans les affections des premières voies respiratoires. Note préliminaire avec présentation d'un appareil.

(Ann. des malad. de l'oreille etc. Bd. XXVII. No. 9.)

A. giebt einen neuen, anscheinend zweckmäßigen Apparat zur Heißluftbehandlung der Nasenschleimhaut an. Die Luft wird durch eine Platinspirale erhitzt, die durch den elektrischen Strom zum Glühen gebracht ist.

Hinsberg (Königsberg i/Pr.).

---

10) Holländer. Über die Frage der mechanischen Disposition zur Tuberkulose nebst Schlussfolgerungen für Nasenplastiken nach Lupus.

(Berliner klin. Wochenschrift 1902. No. 14.)

Da durch die Ausschaltung der Nasenathmung ein günstiger Nährboden für die Entfaltung der Tuberkelbacillen geschaffen wird, und da die Erfahrung lehrt, dass sich konstant die descendirende Form der Tuberkulose der oberen Luftwege entwickelt, sobald die mechanische Verlegung der Nasenrespiration bei an Nasenlupus erkrankten Pat. eine Zeit lang bestanden hat, dass aber andererseits der lupöse Process in den oberen Luftwegen sekundär ausheilen kann, wenn man den primären Nasenlupus heilt und die Stenose der Nasenlöcher beseitigt, so empfiehlt H., bei der Rekonstruktion der durch Lupus verloren gegangenen Nasen von der Bildung eines künstlichen Septums Abstand zu nehmen, weil durch die fast stets erfolgende Schrumpfung der Nasenlöcher ein Grund zum Recidiv gegeben wird. Als die zweckmäßigste Rhinoplastik sieht Verf. diejenige an, welche sich mit einem möglichst großen Nasenloch behilft und dadurch eine freie Nasenathmung garantirt.

Langemak (Rostock).

---

11) D. Galatti. Das Intubationsgeschwür und seine Folgen.

Wien, Šafář, 1902. 128 S., 12 Fig.

Bei ungefähr 12% aller intubirten Kinder treten Intubationsgeschwüre und ihre Folgen auf, eine Zahl, die keines weiteren Kommentars bedarf, um die Wichtigkeit dieser Komplikation zu zeigen. G. hat in der vorliegenden Monographie die Ursachen des Decubitus und der Narbenstrikturen, die pathologische Anatomie, Prophylaxe, Diagnose und Therapie auf Grund eigener Erfahrungen und Untersuchungen, so wie der in der Litteratur niedergelegten Beobachtungen eingehend bearbeitet. Eine genaue Inhaltsangabe würde zu viel Raum beanspruchen. Von besonderem Interesse für den Chirurgen dürfte das Kapitel über die Narbenstrikturen sein. — Die Arbeit kann warm empfohlen werden.

Hinsberg (Königsberg i/Pr.).

---

12) **G. Crile** (Cleveland). An experimental and clinical research on the temporary closure of the carotid arteries.
(Annals of surgery 1902. April.)

C. hat seine Methode der temporären Kompression der Carotiden zuerst an 19 Hunden versucht. Er komprimirte von 15 Minuten bis zu 48 Stunden und untersuchte nach geschlossener Beobachtung am Lebenden die komprimirten Gefäße und die Gehirne der getödteten Thiere anatomisch und histologisch.

Auf die Einzelheiten der histologischen Befunde hier einzugehen, würde zu weit führen. Zusammengefasst sind die praktisch wichtigsten Ergebnisse der Thierversuche folgende:

1) Abhängig war der Grad der histologischen Veränderungen hauptsächlich von der Stärke des ausgeübten Drucks und von dem aseptischen Wundverlauf. War der Druck nur gerade stark genug, um einen ausreichenden Verschluss der Lichtung zu erzielen, blieb ferner eine Wundinfektion aus, so vertrug das Gefäß die Kompression ohne nennenswerthe Schädigung sogar 24—48 Stunden.

2) Bei gleichzeitiger Kompression beider Carotiden stieg Anfangs der Blutdruck stark, um bald (nach Ausbildung des Kollateralkreislaufs) wieder auf die Norm zu sinken.


3) Auf die Respiration übte sie trotz vorübergehender Abnahme keinen besonderen Einfluss aus.

4) Nach Abnahme der (vorsichtig angelegten) Klemmen trat sofort wieder die Cirkulation ein.

5) Embolie oder Thromben wurden im Gehirn nie gefunden.

Durch das Ergebnis der Thierversuche ermuthigt, wandte C. die temporäre Kompression bei 18 Operationen an und ist mit den Resultaten sehr zufrieden. Es handelte sich meist um ausgedehnte Operationen am Halse, der Zunge, Mundhöhle und Kiefern. Alle diese sonst sehr blutigen Operationen verliefen glatt ohne nennenswerthen Blutverlust und waren daher technisch sehr viel weniger schwierig als sonst. Von den 18 Pat. starben 3 (Nachblutung am 14. Tage, Pneumonie, Alkoholismus).

Technik: C. verwendet eine Schraubenklemme, deren eine Branche länger ist als die Andere und nach innen umgebogen, um



ein Abgleiten zu vermeiden. Überzogen sind beide Branchen mit Gummidrains und stehen so, dass bei hinreichendem Schluss die Stellung zu einander parallel ist.

Vor der Operation bekommt der Pat. eine geringe Dosis Atropin oder Cocain, um einer Vagusreizung vorzubeugen. Dann werden die Carotiden aufgesucht und mit sanftem Druck abgeklemmt. Die

Operation wird dann am hängenden Kopfe gemacht, da Verf. meint, die so eintretende stärkere Füllung der Venen beuge einer etwaigen Luftembolie vor. Nach Beendigung der Operation und Unterbindung der sichtbaren Arterien vorsichtige Abnahme der Klemmen und exakte Blutstillung bei horizontaler Lage des Kranken.

Seefisch (Berlin).

---

13) **Toretta.** Les glandules para-thyroidiennes chez les mammifères. Recherches anatomo-physiologiques comparées.

(Ann. de malad. de l'oreille etc. Bd. XXVII. No. 12.)

Das Objekt der T.'schen Untersuchungen, die Glandulae parathyreoideae, sind für den Chirurgen in so fern von Interesse, als ihnen von einzelnen Autoren eine Rolle bei der Entstehung der Cachexia strumipriva zugeschrieben wird.

T. machte es sich zur Aufgabe, die makroskopische und mikroskopische Anatomie dieser eigenthümlichen Gebilde bei verschiedenen Säugethierklassen zu studiren. Seine Resultate sind folgende:

1) Bei allen untersuchten Säugethieren fanden sich 4 Glandulae parathyreoideae: 2 äußere und 2 innere. Sie sind von überzähligen Schilddrüsen und von der Glandula carotica streng zu unterscheiden. Wahrscheinlich besitzen sie eine allerdings noch wenig gekannte besondere Funktion.

2) Die Glandulae parathyreoideae int. hängen histologisch mit der Schilddrüse zusammen, die ext. mit der Thymus.

3) Nach den Beobachtungen von T. sind die Glandulae parathyreoideae nicht im Stande, nach Exstirpation der Glandula thyreoidea Schilddrüsensubstanz zu bilden.

4) Die Glandulae parathyreoideae werden von den Blutgefäßen der eigentlichen Schilddrüse versorgt. **Hinsberg** (Königsberg i/Pr.).

---

14) **Delagénière** (le Mans). Du pneumothorax chirurgical; ses dangers et sa valeur au point de vue de la chirurgie pleuro-pulmonaire d'après six opérations.

(Arch. prov. de chir. 1902. No. 12.)

D. gehört zu denen, welche die Gefahren des bei Operationen vorkommenden Pneumothorax sehr hoch veranschlagen, und da er andererseits ein häufigeres chirurgisches Eingreifen bei Lungenerkrankungen auch ohne schwere Pleuritis verlangt, so hat er sich bemüht, den Gefahren des Lufteintritts zu begegnen. Seine Vorschläge laufen im Wesentlichen auf Folgendes hinaus: Man soll, so fern man absichtlich oder unabsichtlich den Pleurasack eröffnet, die Pleuracostalisränder nach außen ziehen, das Chloroform weglassen und nun die Athmung während des langsamen Lufteintritts sorgfältig beobachten. Wird diese beeinträchtigt, so hat man die Pleuraöffnung zu verschließen, entweder mittels Tampons oder indem man die Lunge

heranzieht und mit ihr das Loch tamponirt. Wenn sich die Athmung wieder erholt hat, lässt man unter denselben Vorsichtsmaßregeln Luft eintreten.

D. empfiehlt, von der Resektionsstelle aus in jedem Falle die Lunge abzutasten unter Einführung der ganzen Hand und des Vorderarms. Nur so könne man sich über Größe, Sitz und Zahl etwaiger Krankheitsherde genau informiren. Die Gegend des letzteren ist dann aus dem Cavum pleurae auszuschalten (Extériorisation du poumon), indem man die Pleura visceralis mit der Pleura costalis rings um den Herd her vernäht. Da aber die kollabirte Lunge gelegentlich schwierig heranzuholen und festzuhalten ist, so empfiehlt D. die Beseitigung des Pneumothorax durch Anwendung des Potainschen Aspirators, der die Luft im Cavum pleurae eben so absaugt wie einen flüssigen Erguss und gleichzeitig die Lunge ausdehnt.

Von den 6 Krankengeschichten betrifft nur eine einen Fall von Lungenabscess, bei dem die völlige Abtastung der Pleura der Entleerung (mit dem Thermokauter) vorausging. Bei 3 anderen Fällen handelte es sich um Eröffnung der Pleura gelegentlich der Exstirpation großer Knochengeschwülste des Brustbeins bezw. der Rippen und um eine Lungenschussverletzung.

Die Tamponade einer Pleurawunde mit der herangezogenen Lunge selber ist von Kocher schon empfohlen worden.

P. Stolper (Breslau).

---

15) **M. Gerulanos.** Über die chirurgische Behandlung der Lungenerkrankungen.

(Deutsche Ärzte-Zeitung 1902. No. 9. u. 10.)

Der für den 1. griechischen medicinischen Kongress in Athen bestimmte Vortrag würdigt nach einer geschichtlichen Einleitung vor Allem die für eine Eröffnung des Brustraumes in Frage kommenden technischen Schwierigkeiten. Ein weit offen bleibender Pneumothorax muss unter allen Umständen vermieden werden. Denn die von König aufgestellte These, dass ein Eingriff auf die Lungen nur dann gestattet ist, wenn es möglich wäre, denselben außerhalb der Brusthöhle auszuführen, hat heute noch ihre Berechtigung. Diesem Zwecke dienen zwei Verfahren: 1) Die Umgebung des zu operirenden Lungentheiles mit Tüchern abzugrenzen oder 2) den Krankheitsherd der Lunge durch die Öffnung der Brustwand hervorzuziehen und dessen Umgebung an die Pleura parietalis anzunähen. Die erste Methode tritt bei ausgedehnteren Eingriffen in ihr Recht, die Naht, event. in Verbindung mit Tamponade der Nahtlinie — das jetzt gebräuchlichste Verfahren — bei umschriebener Erkrankung. Alle anderen Methoden der künstlichen Adhäsionsbildung sind zeitraubend und unsicher.

Der Eingriff in die Lunge selbst ist nicht gefährlich, die Gefahr der Blutung niemals groß und immer durch Tamponade zu beseitigen, da der Blutdruck im kleinen Kreislauf nur $^1/_3$ des arteriellen beträgt.

Das Durchtrennen des Gewebes soll mit Schere und Messer geschehen, da der Thermokauter gegen die Blutung aus größeren Gefäßen auch nicht schützen kann. Die Wundversorgung geschieht durch Vernähung der Flächen, bei septischen Processen durch Tamponade.

Die Bedingungen für die Ausheilung von Lungenhöhlen sind in den unteren Theilen bessere als in den oberen. Die Starrheit dieser oberen Partien des Brustkorbes macht zur Vermeidung der durch centrifugale Narbenschrumpfung bemerkten ominösen intrapulmonären Hohlräume eine Mobilisation der Brustwand nothwendig.

In dem speciellen Theile findet die Behandlung der Lungenverletzungen, Blutungen, Fremdkörper, des Hämo- und Pneumothorax, der Abscesse und Gangrän, der Bronchiektasien, der Tuberkulose und Aktinomykose, des Echinococcus und schließlich der Geschwülste der Lunge und Brustwandung entsprechende Berücksichtigung. **Neugebauer** (Mährisch-Ostrau).

---

16) **Kurpjuweit.** Uber die Decortication der Lunge bei chronischem Empyem.

(Beiträge zur klin. Chirurgie Bd. XXXIII. Hft. 3.)

Gestützt auf die Erfahrungen der Garrè'schen Klinik so wie die einschlägigen Fälle in der Litteratur empfiehlt K., in jedem Falle von chronischem Empyem den Versuch einer Decortication der Lunge zu unternehmen. Nach Resektion von zunächst nur 2 Rippen suche man die Pleura pulmonalis abzuschälen. Gelingt es, so soll ein temporärer, der Größe der Empyemhöhle entsprechender Thoraxlappen gebildet, die ganze Schwarte exstirpirt und dann der Lappen wieder reponirt werden. Die Lunge könne nach dem Vorgehen von Lambotte durch Nähte an der Resektionsstelle fixirt werden. Gelingt die Decortication, nicht oder dehnt sich die Lunge nicht aus, so schreite man zu ausgedehnter Rippenresektion. Zu verwerfen ist die Decortication bei tuberkulösen Empyemen, da die Resultate sehr schlecht sind. **Honsell** (Tübingen).

---

17) **A. Fraenkel.** Zur Lehre von der Punktion des Herzbeutels.

(Therapie der Gegenwart 1902. No. 4.)

Nach einem kurzen historischen Überblick und dem Bericht von 2 eigenen Fällen von Herzbeutelpunktion weist Verf. auf die Gefahren hin, denen man bei einer solchen ausgesetzt ist: Abgesehen von der Möglichkeit des Anstechens des Herzens besteht die Hauptgefahr in der Verletzung eines der größeren Coronargefäße, die bei exsudativer Perikarditis mächtig anschwellen. Die zur Vermeidung dieser Gefahr außerhalb der linken Mammillarlinie und des Spitzenstoßes von einigen Autoren vorgenommene Punktion ist als eben so gefährlich anzusehen, da man nicht wissen kann — so fern man den

Pat. nicht schon früher untersucht hat —, ob nicht eine Hypertrophie des linken Ventrikels nebenher vorliegt, ganz abgesehen davon, dass der Spitzenstoß häufig verschwindet und man sich somit über seine Lage nicht orientiren kann.

Die Gefahr des Anstechens des Herzens liegt desswegen sehr nahe, weil der Erguss meist nach hinten unten sinkt, während das Herz selbst der vorderen Brustwand sehr nahe anliegt. Von diesen Verhältnissen hat sich Verf. selbst überzeugt in einem Falle, wo die Eröffnung des Perikards nach Resektion eines Stücks der 5. Rippe stattfand. Außerdem sind diese Verhältnisse von Schaposchnikoff und Damsch im Experiment studirt worden.

In den beiden vom Verf. punktirten Fällen wurde die Punktion im 3. bezw. 4. rechten Interkostalraum 3,5 bezw. 3 cm vom Sternalrand entfernt vorgenommen. **Silberberg** (Hirschberg i/Schl.).

18) **H. Lorenz.** Die Bloßlegung des verletzten Herzens.
(v. Langenbeck's Archiv Bd. LXVII. Hft. 2.)

L. giebt eine eingehende Schilderung der anatomischen Verhältnisse, die für die Bloßlegung des Herzens in Betracht kommen, besonders des so wichtigen Verlaufs der Pleura und des intrapleuralen Dreiecks, das die verschiedenartigsten Varietäten zeigt. Die genauere Beschreibung dieser anatomischen Lageverhältnisse ergiebt, dass nur eine verschwindend kleine Anzahl von vorn her erfolgender Herzverletzungen die Pleura unversehrt lassen wird; seltener, doch immer noch häufig genug, werden komplicirende Lungenverletzungen sein. Aus der Lage der Hautverletzung wird man nur selten mit Sicherheit eine begleitende Lungenverletzung und niemals eine Pleuraverletzung ausschließen können. In den meisten Fällen, wo bisher am Lebenden das Herz wegen Verletzung freigelegt wurde, war von einer systematischen Lappenbildung keine Rede; trotzdem darf man daraus nicht schließen, dass eine derartige Bloßlegung für die Mehrzahl der Fälle genüge, da bei unvollkommener Zugänglichkeit die Naht auf unüberwindliche Schwierigkeiten stoßen, ja selbst der Nachweis der Herzwunde selbst unmöglich werden kann. Es sind schon eine Reihe von Methoden angegeben, welche die Bloßlegung des Herzens bezwecken, so die von Rydygier, Wehr, Pagenstecher und Rotter. Verf. beansprucht von einem zweckmäßigen Verfahren, dass es möglichst rasch ausführbar sei, dass die Bresche in der Brustwand genaue Untersuchung und bequemes Hantiren gestatte, dass man mit wenig Assistenz auskomme und dass die durch das Trauma nicht betroffene Pleura unter allen Umständen geschont werde. Dabei müssen die absolut freie Übersicht und die Pleuraschonung die erste Rolle spielen; erst dann kommen in zweiter Linie die anderen Gesichtspunkte in Betracht. Für am bedenklichsten hält L. die Verfahren, die mit Meißel und Säge ohne vorhergehende Ablösung der Brustfelle und ohne einen Schutz derselben durch den untergehaltenen Finger die Durchtrennung des Brustbeins erstreben. Als Ergebnis

einer kritischen Besprechung der wichtigsten bisher angegebenen Methoden zur Freilegung des Herzens bei Traumen desselben kommt L. zu dem Schluss, dass keines für alle Fälle als geeignet zu bezeichnen ist. Das sei aber auch gar nicht wünschenswerth; denn der Operateur soll auch hier wie überall individualisiren. In einer Gruppe günstiger liegender Fälle, bei denen es erst nach Stunden oder Tagen zu einer Verschlimmerung kommt, welche zum Eingriff nöthigt, spielt die Art der Lappenbildung keine so große Rolle. Man kann dabei trachten, das Brustbein unverletzt zu lassen und braucht die Operation nicht zu überhasten. Die Forderung nach ausgedehntester Freilegung und raschester Ausführbarkeit gilt für die Fälle, die bald nach der Verletzung unter dem Bilde der Herztamponade eingeliefert werden und für die Herzrupturen ohne äußere Verletzung, bei denen nicht der Tod die Diagnose überholt. Verf. hat nun an der Leiche eine Methode erprobt, die die beiden Pleuren weniger zu gefährden scheint als die anderen das Brustbein gleichfalls temporär resecirenden Verfahren. Das wesentlichste des Verfahrens, dessen einzelne rasch ausführbare Akte genau zu schildern hier zu weit führen würde, besteht darin, dass die Fascia endothoracica im 3. Interkostalraum durch die Bloßlegung der Mammagefäße erzielt wird, so dass man am sichersten jene Schicht trifft, in der das Ablösen der Pleura von der Brustwand am leichtesten und schonendsten gelingt. Die Ausführung dieses wesentlichsten Punktes ist auch auf die anderen Methoden übertragbar, bei denen man gegebenen Falls die Unterminirung und Resektion des Brustbeins unterlassen kann, wo es nicht nöthig ist, eine so ausgedehnte Freilegung, wie sie L. nur für eine gewisse Zahl der Fälle reservirt wissen will, auszuführen. Auch bei Verletzung der rechten Pleura und Unversehrtsein der linken hält er seine Methode, einen der Projektionsfigur des Herzens entsprechenden Lappen zu bilden und sorgsam bei der Ablösung des linken Brustfells dessen Eröffnung zu vermeiden, für das beste Verfahren. Abbildungen und Litteraturverzeichnis ergänzen die aus der v. Eiselsberg'schen Klinik hervorgegangene interessante und lehrreiche Arbeit.

E. Siegel (Frankfurt a/M.).

Kleinere Mittheilungen.

Zur Behandlung sogenannter inoperabler Gesichtsangiome.

Von

Dr. med. **A. Weischer,**

leitendem Arzt des kathol. Krankenhauses in Hamm i. W.

Nach den Angaben der Mutter bildete sich bei dem jetzt 20 Jahre alten Frl. H. in der 3. Lebenswoche ein kleiner blauer Fleck in der Mitte der linken Schläfengegend. Der Fleck blieb klein, aber von ihm aus verbreitete sich im Unterhautzellgewebe eine kompressible Geschwulst, die in wenigen Monaten die ganze Wange einnahm.

Als das Mädchen vor einem halben Jahre in meine Behandlung kam, war sie durch die Geschwulst so entstellt, dass sie sich scheute, unter Menschen zu gehen.

Die ganze linke Wangen- und Parotisgegend war unförmlich aufgeschwollen. Der Tumor nahm abwärts an Umfang zu, um etwa 2fingerbreit unterhalb des freien Unterkieferrandes seine größte Erhebung zu erreichen. Von hier fiel die Geschwulst in leichter Rundung ab und verlor sich in Höhe der ersten Trachealringe.

Von der Mittellinie der Regio submentalis nahm die Schwellung nach der Seite erst langsam, dann rasch zu, erreichte die größte Höhe in der Gegend der Vena facialis communis und verschwand am hinteren Rande des Musc. sterno-cleido-mastoideus.

Die Haut hatte durchweg einen bläulichen Schimmer; an einzelnen Stellen deckte nur Epidermis in Linsen- bis 2Markstückgröße ein intensiv blaugefärbtes, anscheinend kavernöses Gewebe.

Die untere Lippe war wulstig entartet; beim Sprechen bildete sich ein rasch anschwellender Tumor, der fast bis auf das Kinn hinabreichte. Die Oberlippe war frei von pathologischer Bildung.

Die Schleimhaut der linken Wange, des harten und weichen Gaumens und der linken Zungenhälfte war von ektatischen Venen durchzogen. Beim Sprechen und besonders beim Hervorstrecken schwoll die Zunge unförmlich an.

Unterhalb des Kinnes zog in der linken Hälfte der Regio anterior colli deutlich sichtbar eine Reihe fast parallel angeordneter, erweiterter Venen bis über die Mitte des Halses hinab.

Auf Druck ließ sich die Geschwulst leicht komprimiren, um beim Nachlass eben so rasch wieder anzuschwellen. Irgend welche Schmerzen hatte die Pat. nie durch den Tumor empfunden.

Es handelte sich demnach nach der gewöhnlichen Annahme um ein kavernöses Angiom, das in diesem nicht gerade allzu häufigen Fall die linke Seite einnahm (s. Weinlechner in Gerhardt's Handbuch der Kinderkrankheiten).

Indess der Beginn, die rasche Entwicklung in den ersten Lebensmonaten, der Mangel jeder Schmerzempfindung, die sichtbaren Venen der Regio anterior colli, die größte Erhebung der Geschwulst im Bereich der Vena facialis communis, die anscheinend nur erweitert war, führten mich zur Diagnose des subkutanen geschwulstförmigen Angioms. Dass an einzelnen Stellen der Wange und Unterlippe eine kavernöse Bildung vorlag, hob den Grundcharakter des Angioms nicht auf. Entstehen doch nach Virchow die Maschenräume des Kavernoms durch Resorption der Wandungen nahe an einander liegender Gefäße. Ja Virchow nimmt sogar an, dass das Kavernom sehr häufig aus einem ursprünglich einfachen Angiom hervorgeht. In diesem Falle wäre es das erste Stadium des Tumor cavernosus (Weinlechner).

Für die Behandlung war mir der anatomische Bau des geschwulstförmigen, subkutanen Angioma simplex maßgebend. Bei ihm haben die Gefäße ihre selbständige Wand noch erhalten, beim Kavernom sind die Gefäßwände zum größten Theil geschwunden; das Blut cirkulirt nur mehr in einem Maschenwerk.

Beim Anblick der ektatischen Venen des Halses drängte sich mir unwillkürlich ein Vergleich mit den Varicen des Unterschenkels auf. Wie dort die Vena saphena, so führt hier vor Allem die Vena facialis communis das Blut durch ihre drei Hauptäste aus den Gebieten der Wange, der Parotis und der entsprechenden Zungenhälfte zum Herzen zurück. Indess jeder Vergleich hinkt. So einfach lagen die Verhältnisse hier nicht. Schon der Anblick zeigte, dass es sich um die Entartung noch zweier anderer Venengebiete handelte: vorn um die Venae medianae colli und jugulares anteriores, hinten um die Vena jugularis externa. Normalerweise haben schon die beiden zuerst genannten Venen unter einander reichliche Anastomosen. Die Venae jugulares anteriores senden einen Theil ihres Blutes durch obere Äste zur Vena facialis anterior und oft auch zur Vena facialis communis, durch untere Äste zur Vena jugularis externa. Endlich verbindet der Ramus communicans die Vena facialis posterior mit der Vena jugularis externa.



Eine Durchschneidung und Unterbindung aller dieser Venen musste nothwendigerweise eine Obliteration des größten Theiles des Angioms zur Folge haben; denn wie die Untersuchung zeigte, hatte sich die Geschwulst vorwiegend subkutan entwickelt.

Für die Operation eignete sich vorzüglich Kocher's Normalschnitt für das obere Halsdreieck. Er verläuft von der Spitze des Proc. mastoideus zur Mitte des Zungenbeins, fingerbreit hinter und unter dem Kieferwinkel vorbei. Besser lässt man ihn hier etwas tiefer den Vorderrand des M. sterno-cleido-mastoideus treffen. In die Tiefe musste der Schnitt vorn bis zum M. mylohyoideus, seitlich bis zur Kapsel der Gland. submaxillaris und hinten bis auf die Fortsetzung der Fascia parotidea reichen.

Nach diesen Gesichtspunkten wurde die Operation ausgeführt.

Zunächst wurde der Überschuss der Unterlippe durch eine keilförmige Excision entfernt.

Um die Blutung zu vermindern, legte ich einen Gummischlauch um Kinn und Hinterhaupt und ließ noch durch einen Kollegen manuelle Kompression gegen den unteren Kieferrand ausführen. Trotzdem war die Blutung enorm. Namentlich in der Gegend der größten Erhebung des Angioms flossen daumendicke Venen zusammen, die sich nur mit Mühe isoliren ließen. Bei der Vena facialis communis gelang mir die Freilegung nur vorn und seitlich. Die Wand war so verdünnt, dass sie sich unter dem Druck der Blutsäule aufblähte und weit über die Wundränder emporhob. Daher war die Isolirung hinten so schwierig. Bei jedem noch so leichten Versuch trat ein Riss ein. Es blieb nichts übrig, als durch zahlreiche wandständige Ligaturen das Lumen allmählich zu verkleinern und aufzuheben.

Hier schloss ich die Operation zunächst ab. Die Pat. hatte sehr viel Blut verloren, so dass ich nicht wagte weiter zu gehen; außerdem wünschte ich erst das Resultat des Eingriffs kennen zu lernen.

Tiefgehende Knopfnähte vereinigten die ganze Wunde; ein fester Kompressivverband stillte die noch andauernde leichte Blutung zwischen den Nahtreihen.

Binnen 24 Stunden schwoll die linke Wange um das Doppelte an und verwandelte sich in eine fast brettharte Geschwulst. Die Zunge trat als blaurother Tumor aus dem Munde hervor. Der Schluckakt war erschwert, die Athmung sehr behindert, so dass ich oft glaubte die Tracheotomie ausführen zu müssen. Die Pat. verbrachte die ersten Tage und Nächte sitzend im Bett und nahm ständig Eispillen. Die bedrohlichen Erscheinungen nahmen dann rasch ab; schon am 5. Tage lag die Zunge wieder in der Mundhöhle. Die Wunde heilte per primam.

Der Erfolg war überraschend. Die Geschwulst hatte über die Hälfte abgenommen. Die teigige Schwellung, die bläuliche Farbe der Haut war geschwunden. Ein rosiger Hauch überzog Lippen und Wange. Die Pat. hatte das Gefühl, als ob ihr die Gesichtshaut zu weit geworden wäre.

Gerade vor dem Ohr ist eine hühnereigroße, kompressible Geschwulst geblieben, die sich am Kieferwinkel nach abwärts zieht. Die deckende Haut, so wie die Ohrmuschel zeigen noch die ursprüngliche bläuliche Färbung. Hier fließt das Blut aus der Vena facialis posterior durch den Ramus communicans zur Vena jugularis externa. Dieses Gefäß nimmt ferner direkt oder indirekt durch die Venae auricularis posterior und occipitalis das Blut der Ohrgegend auf.

Die Pat. war mit dem erhaltenen Resultat so zufrieden, dass sie auch von dem letzten Rest ihres Tumors befreit sein wollte. 2 Monate später wurde daher die Operation im Gebiete der Vena jugularis externa vollendet.

Durch einen elliptischen Schnitt wurde sofort die überschüssige Haut entfernt. Zweckmäßig wäre bei dem ersten Eingriff das Gleiche geschehen. Der Schnitt wurde nach hinten bis zum Ansatz des Proc. mastoideus verlängert und hier direkt bis auf den Knochen geführt. Die Venen wurden theils durchschnitten und abgebunden, theils durch wandständige Ligaturen geschlossen.

Der Erfolg war der gleiche wie nach der ersten Operation. Zunächst staute sich das Blut und gerann in dem zugehörigen Bezirk; dann schwoll die Parotidengegend rasch ab.

Das erhaltene Resultat, namentlich den kosmetischen Effekt, kennzeichnet das Wort der Pat., dass sie jetzt zum ersten Mal in ihrem Leben im ganzen Gesicht erröthe.

---

19) **A. Müller.** Zur Kasuistik der Schädelverletzungen mit besonderer Berücksichtigung ausgedehnter präduraler Hämatome.
Diss., Kiel, 1902.

Verf. giebt drei gute Krankengeschichten von schweren Schädelverletzungen aus der Helferich'schen Klinik.

1) Sturz aus der Höhe, kein Bewusstseinsverlust, keine Blutung aus Nase und Ohren. Der 23jährige Mann hat am Hinterkopf eine Kontusionsstelle, Erbrechen, keine Pupillenveränderung, keine Motilitäts- oder Sensibilitätsstörung, Puls 90, regelmäßig, von mäßiger Spannung. Da durch 3 Tage das Erbrechen, durch 5 Tage die Kopfschmerzen nicht aufhören, und am rechten oberen Augenlid eine Sugillation sich entwickelt, auch starke Füllung der Chorioidealgefäße eintritt und der Puls auf 56 zurückgeht, spaltet man die Kontusionsstelle am Hinterkopf, findet eine klaffende Hinterhauptsnaht und entleert schließlich durch eine Trepanationsöffnung ein Hämatom, dessen Grenzen aber nicht erreichbar sind. Man nimmt ein »diffuses Hämatom« im Sinne Krönlein's an. Es blieben schließlich keinerlei Beschwerden, Kopfschmerzen und Schwindel beim Bücken ausgenommen, zurück. Außergewöhnlich ist an dem Falle das Fehlen von Pupillensymptomen und vor Allem das völlige Ausbleiben von Bewusstseinsstörungen.

2) Einem 28jährigen Arbeiter fällt ein Stück Kohle auf den Hinterkopf; sofort bewusstlos; beim Aufheben Erbrechen. Blutung aus beiden Nasenlöchern und dem linken Ohr. Puls und Temperatur in den ersten Tagen an der unteren Grenze der Norm. Am 5. Tage wird bei Temperaturanstieg der Puls gespannt, unter starken Kopfschmerzen tritt Röthung und Ödem der rechten Supraorbitalgegend ein. Man vermuthet Empyem der Stirnhöhle, vielleicht Meningitis incipiens. Die Trepanation zeigt Unversehrtheit der Stirnhöhle; bei der Eröffnung der rechten vorderen Schädelgrube stößt man auf ein altes, dünnflüssiges, extradurales Hämatom, in dem sich später lanzettförmige Kapseldiplokokken fanden. Unter Tamponade langsamer Fieberabfall, endgültige Heilung.

3) Ein 27jähriger Mann wurde bewusstlos gefunden, offenbar 5 m hoch herabgestürzt. Am 1. Tage tief komatös, wird er am folgenden Morgen unruhig, seine Temperatur steigt Abends auf 39,8°. Am 3. Tage steigt bei einem sehr gespannten Puls von 74 die Temperatur auf 41,5°; zeitweilig Cyanose und Krämpfe der Nacken- und Extremitätenmuskeln. Bei der Trepanation am Hinterkopf findet man ein die Symptome nicht erklärendes geringfügiges Blutgerinnsel. 5 Stunden später Tod. Postmortale Temperatur 40,2°. Die Sektion ergab einen Bruch der Hinterhauptsschuppe mit Fissur bis in das Foramen magnum, Bruch des Keilbeins, ausgedehnte Zertrümmerung und blutige Erweichung der unteren Flächen der Stirnlappen, starke Sugillation der ganzen weichen Hirnhäute. **P. Stolper** (Breslau).

20) **P. Krause.** Zur Kasuistik der Exstirpation des Ganglion Gasseri.
Diss., Kiel, 1902.

Mittheilung eines Falles aus der Kieler chirurgischen Klinik, bei welchem die Operation in ungewöhnlicher Weise und mit gutem Erfolge vollzogen wurde.

Helferich ging bei dem Pat., dem wegen seiner Trigeminusneuralgie bereits vor 5 Jahren der Nervus supraorbitalis und infraorbitalis mit vorübergehendem Erfolg ($3^1/_2$ Jahr schmerzfrei), vor einem Jahre der Nervus frontalis und 8 Tage später der Nervus supratrochlearis, dies Mal ohne Erfolg, von anderer Seite resecirt war, in folgender Weise an die Exstirpation des linken Ganglion Gasseri (22. Mai 1901): Chloroformnarkose, Pat. in sitzender Stellung; Umschneidung bezw. Ummeißelung eines uterusförmigen Lappens, dessen Basis am Jochbein 4 cm breit, der 8 cm hoch und 6 cm breit. Die Umbruchlinie liegt 2 cm oberhalb der Schädelbasis. Abtragung des vom Periost vorher entblößten Schläfenbeins bis zur Basis;

Ablösung der Dura von der Basis bringt den 2. Trigeminusast im For. rotundum zu Gesicht. Um Platz zu bekommen, wurde noch der Proc. zyg. des Os temp. und das Jochbein am äußeren Augenhöhlenrand durchtrennt. Nun liegt die Art. mening. med. am Foramen spin. frei. Man hofft ohne ihre Unterbindung an das Ganglion heranzukommen. Um mehr von vorn her an das Ganglion zu gelangen, wird die Schädelbasis bis an das Foramen rotundum abgezwickt, wobei die Keilbeinhöhlenwand, indess ohne die Mucosa, perforirt wird. Nun lässt sich der 2. Ast mit stumpfem Häkchen hervorziehen. Ein Mundspatel hält inzwischen das Gehirn zurück. Die doppelte Unterbindung der Art. mening. med. am Foramen spin. lässt erst das Ganglion frei präpariren. Der Nervus abducens wird von ihm und dem 1. Ast abgeschoben und dann das Ganglion schräg zwischen 2. und 3. Ast durchtrennt, das centrale Ende des 1. und 2. Astes mit dem Nadelhalter gefasst und herausgedreht. Keine erhebliche Blutung, Tamponade überflüssig.

Der so operirte Pat. war ein Jahr später noch recidivfrei, die Ausfallserscheinungen der resecirten Trigeminusäste belästigten den Pat. verhältnismäßig wenig. Verf. wägt zum Schlusse die Methoden von Krause, Lexer und diese neue von Helferich gegen einander ab und nimmt für die letztere eine Sonderstellung in Anspruch. **P. Stolper** (Breslau).

21) Dwight and Germain. Thrombosis of the cavernous sinus.

(Boston med. and surg. journ. 1902. Mai.)

4 Fälle dieser Erkrankung wurden von 1897—1901 im Boston City Hospital beobachtet, sämmtliche Erkrankten starben an Sepsis. Nur 1mal wurde operirt. 1mal ging die Thrombose von einem Nackenkarbunkel aus; die Sinus laterales, petrosi und beide cavernosi waren thrombosirt. Diagnose durch Autopsie. Im anderen Falle war Ohreiterung die Ursache, der Sinus lateralis und cavernosus waren thrombosirt. Diagnose in vivo. Im 3. Falle Ausgang von Stirnhöhleneiterung, Entleerung der ergriffenen Stirnhöhle erfolglos; Diagnose der Thrombose des Sinus cavernosus bei der Autopsie. Im 4. Falle ging die Krankheit von einem Furunkel der rechten Nasolabialfalte aus, dem eine Phlegmone der Backe folgte. Das hervorstechendste Symptom war der starke Exophthalmus. Die Venen des Augenhintergrundes stark ausgedehnt, Pupillenstarre gegen Licht und Accommodation. Diagnose auf Thrombose des Sinus cavernosus gestellt. Operation: Zugang wie zur Resektion des Ganglion Gasseri nach Krause. Der Sinus wurde angeschnitten, es entleerte sich halbgeronnenes Blut. Drainage mit Mullstreifchen. Dauer vom ersten Schnitt bis zum Verband 8 Minuten. Nachlass des Exophthalmus und Sinken der Temperatur folgten dem Eingriff unmittelbar, doch war die Sepsis zu hochgradig, so dass 6 Stunden nach der Operation der Tod eintrat. Die Kultur des Gerinnsels ergab Staphylococcus albus. In der Litteratur haben Verff. neben ihren 4 Fällen im Ganzen 182 gefunden, von denen 14 genasen. Dann wurde noch einer von Hartley nach gleichem Verfahren operirt, bei dem sich die Thrombose als durch Sarkom veranlasst herausstellte; er lebte noch 4 Monate, bis er dem Sarkomrecidiv erlag. Das Studium der 182 Fälle ergab: Die Ursache der Sinusthrombose ist in den allermeisten Fällen infektiös. Am häufigsten ist sie sekundär von den anderen Sinus weiter geleitet, die ursprünglich von Ohreiterung inficirt waren (43). Vom Auge ging sie 4mal, von der Nase 9mal, dem Munde 14mal, dem Gesicht 34mal und der Lippe 2mal aus. Die Symptome sind neben denen der allgemeinen, schwersten Sepsis und denen der ursächlichen Erkrankung durch die Cirkulationsstörungen im Sinus cavernosus bedingt, selten einseitig, da die Thrombose bald auf die andere Seite übergreift. Am deutlichsten zeigen sie sich an den Augen als Exophthalmus, Chemosis, Ausdehnung der Retinalvenen, Augenmuskellähmungen, Neuritis optica. Die Diagnose wird am Lebenden selten gestellt. Für sie kommen hauptsächlich die Augensymptome in Betracht, die bei doppelseitigem Auftreten die Diagnose der Thrombose beider Sinus cavernosi fast absolut sicher macht. Gegen Orbitalphlegmone bei einseitiger Erkrankung spricht gewöhnlich die schwere Sepsis und die frühzeitig vorhandene schwere Veränderung des Augenhintergrundes. Die Thrombose des Sinus caver-

nosus ist eine immer tödlich verlaufende Krankheit; alleinige Aussicht auf Rettung bietet die Operation, und zwar die Entleerung des Sinus selbst; Auskratzung der Vena ophthalmica von der Augenhöhle aus ist ungenügend. Die Incision des Sinus selbst ist nicht schwierig und giebt unmittelbare Erleichterung, falls der Thrombus nicht sehr fest ist. Die Operation wird meist zu spät ausgeführt, so dass die allgemeine Sepsis schon zu hochgradig ist, um noch Genesung eintreten zu lassen. Ein großes Litteraturverzeichnis ist beigefügt. **Trapp** (Bückeburg).

22) F. Alt. Ein geheilter Fall von otitischer Sinus- und Jugularisthrombose mit metastatischem Lungenabscess.

(Wiener med. Presse 1902. No. 24.)

Der günstig ausgegangene Fall, der einen 9jährigen Knaben betraf, beweist, dass die Unterbindung und Resektion der V. jugularis bei otitischer Sinus- und Jugularisthrombose das Auftreten neuer metastatischer Herde mit ziemlicher Sicherheit verhindert, und dass schon bestehende Metastasen in der Lunge keine Kontraindikation für die Operation abgeben. Bei dem Knaben wurde 14 Tage nach der Jugularisunterbindung die Eröffnung des Lungenabscesses nach Rippenresektion mittels Paquelin vorgenommen. Tamponade der Wundhöhle mit Jodoformgaze. Heilung. Die bakteriologische Untersuchung des Eiters ergab den Streptococcus pyogenes. Es können wohl metastatische Lungenabscesse otitischen Ursprungs durch Entleerung in die Bronchien, ja selbst durch Resorption zur Ausheilung gelangen, meist führen sie jedoch durch Pyopneumothorax den Tod herbei. **Paul Wagner** (Leipzig).

23) Nikoljukin. Ein Fall von spontaner Heilung eines Orbitaechinokokken nach Erysipel.

(Westnik Ophthalmologii 1901. November. [Russisch.])

Die Blase hatte das linke Auge nach unten und medianwärts verdrängt; Krankheitsdauer 1 Jahr; Finger werden auf 5 m gezählt. Am Tage vor der angesetzten Operation erkrankte Pat. an Erysipel des Gesichts, das auf die Kopfhaut überging. Nach Ausheilung des Erysipels entleerte sich plötzlich aus dem oberen Fornix Flüssigkeit und am nächsten Tage eine dicke Blase, hühnereigroß. Erblindung des Auges in Folge Ablatio retinae.

Gückel (Medwedowka, Kiew).

24) J. T. Ssabanejew. Zwei Fälle von operativ behandelter Narbenkontraktur der Kiefer.

(Russ. chir. Archiv 1902. Hft. 2.)

1) Knabe von 8 Jahren, vor einem halben Jahr Noma der rechten Wange, darauf totale Kontraktur der Kiefer: Beweglichkeit kaum zu konstatiren. Operation nach Rizzoli, Resultat äußerst gering, selbst nach Durchtrennung der Narben bei der Wangenplastik. Darauf Bildung eines neuen Gelenks vor den Narben nach Esmarch in der Gegend des Eck- und I. Prämolarzahns. Sehr guter Erfolg, der nach 8 Jahren anhält.

2) 14 Jahre alter Knabe, vor 10 Jahren Osteomyelitis und eitrige Periostitis des aufsteigenden Astes der rechten Hälfte des Unterkiefers. Kann die Zähne auf der gesunden Seite $1/2$ cm weit aus einander bringen. Methodische Behandlung mit Keilen, wie in Fall 1, ohne Erfolg. Bildung eines neuen Gelenks wie im 1. Falle nach Esmarch. Gutes Resultat, das 10 Monate später anhält.

Gückel (Medwedowka, Kiew).

25) Philip. The X ray in determinating the limits of the frontal sinus.

(Journ. of amer. med. assoc. 1902. März.)

Ausgehend von der oft unregelmäßigen Lage der Stirnhöhlen, die oft nur wenig, oft sehr weit über die Mittellinie des Stirnbeines hinausreichen, schlägt

Verf. die Verwendung der Röntgenstrahlen zu genauerer Feststellung ihrer Grenzen vor. In einem Falle hat ihm das Verfahren sehr wesentliche Dienste geleistet um zu entscheiden, ob eine eingeführte Sonde in die Stirn- oder Siebbeinhöhlen eingedrungen war. Man muss die Platte überexponiren. Gleichzeitig führte in seinem Falle die Durchleuchtung zur Entdeckung einer Eiteransammlung in der Kieferhöhle, die sich später als durch Hineinlaufen des Stirnhöhleneiters entstanden auswies. **Trapp** (Bückeburg).

26) **Nouënne** (Havre). Contribution à l'étude des polypes naso-pharyngiens.

(Arch. prov. de chir. 1902. No. 1.)

Verf. berichtet von der erfolgreichen Operation einer Geschwulst des Nasen-Rachenraumes, die nach mehrfachen Richtungen interessant ist. Sie betraf einen 58jährigen Mann, während bekanntlich die sog. Nasen-Rachenraumpolypen meist im Alter von 24—25 Jahren von selbst verschwinden. In diesem Falle handelte es sich wahrscheinlich um ein rasch wachsendes Recidiv nach 38 Jahren, obwohl die Geschwulst nach der histologischen Untersuchung zu den weniger bösartigen Fibromen zu rechnen ist. Die Operation war nur unter großen Schwierigkeiten durchführbar. Die Resektion des Oberkiefers und die Spaltung des Gaumens erwies sich als nothwendig, und wiederholt musste wegen Aussetzens der Athmung die Narkose unterbrochen und künstliche Respiration eingeleitet werden. Der Gefahr der Blutung ließ sich durch besonders rasche Entfernung der Geschwulst begegnen. Die Operation wurde am hängenden Kopfe ohne vorausgegangene Tracheotomie ausgeführt. **P. Stolper** (Breslau).

27) **Nadoleczny.** Contribution à l'étude des »polypes saignants de la cloison nasale«.

(Ann. des malad. de l'oreille etc. 1901. Oktober.)

N. bereichert die Kasuistik der »blutenden Septumpolypen« um einen neuen, anatomisch genau untersuchten Fall. (23jährige Frau, im 6. Monat gravid, seit einiger Zeit an Nasenbluten leidend. Linkes Nasenloch durch grauröthliche, vom Septum ausgehende Geschwulst verstopft, die bei Berührung leicht blutet. Exstirpation mit der Glühschlinge. Mikroskopisch Fibroangioma cavernosum.) Auf Grund dieser eigenen und fremder, in der Litteratur niedergelegter Beobachtungen (60 Fälle) weist N. auf das häufigere Vorkommen der Geschwulst beim weiblichen Geschlecht, so wie auf den nicht selten beobachteten Zusammenhang von Menstruation und Gravidität mit der Geschwulstbildung und Blutung hin. Die Resultate früherer Arbeiten sind kurz referirt. **Hinsberg** (Königsberg i/Pr.).

28) **de Ponthière.** Pyorrhée buccale symptomatique d'une sinusite maxillaire chronique. Quelques considérations sur le procedé de Caldwell-Luc.

(Ann. des malad. de l'oreille etc. 1901. September.)

de P. fand bei einem Pat. mit Empyem des Antrum Highmori bei völlig gesundem Gebiss eine Fistel hinter dem letzten Molaris des Oberkiefers, aus der sich fortwährend stinkender Eiter entleerte. Durch die Nase floss kein Eiter ab. Operation nach Caldwell-Luc, Heilung nach 3 Monaten. P. empfiehlt die genannte Operationsmethode auf Grund eigener Erfahrungen warm.

Hinsberg (Königsberg i/Pr.).

29) **W. W. Chorwat.** Über bösartige Mandelgeschwülste.

(Russ. chir. Archiv 1902. Hft. 2.)

3 von Prof. Weljaminow operirte Fälle.

1) Mann, 58 Jahre alt, 5 Monate krank, Epitheliom der rechten Tonsille, bohnengroß. Durchsägung des Unterkiefers nach Ligatur der Lingualis und Pharyngea ascendens und provisorischer Unterbindung beider Carotisäste. Zurück-

legen des hinteren Knochenstückes, Herauspräpariren der Geschwulst. Nach $2^1/_2$ Jahren Recidiv in einer Drüse, nach $3^1/_2$ an der Operationsstelle im Rachen, bald darauf, so weit bekannt, Tod.

2) Frau, 32 Jahre alt, seit 11 Monaten nach Stoß gegen den Hals krank; Rundzellensarkom der rechten Mandel. Operation. $3^1/_2$ Jahre später gesund.

3) Frau, 58 Jahre alt, 2 Monate krank. Lymphosarkom der rechten Tonsille. Operation. 2 Wochen darauf Schwellung des vorderen Arcus, die auf Zäpfchen und Nasenscheidewand überging. Nach 6 Monaten mehrere Drüsen am Halse und Unterkiefer, nach 8 Monaten den adenoiden ähnliche Wucherungen im Nasenrachenraum. Nach 9 Monaten Geschwulst in der Gegend der Cardia. Pharynx recidivfrei. Tod 10 Monate nach der Operation.

In Fall 2 und 3 operirte Weljaminow so: Schnitt am Vorderrand des Sterno-cleido-mastoideus bis zum Schildknorpel, dann am Unterkiefer vom Winkel bis zur Mitte. Ligatur der Lingualis, Pharyngea ascendens und Maxillaris ext., provisorische Ligatur der Carotis ext. und int. Mit dem Finger wird die Mundschleimhaut in die Wunde gestülpt und eröffnet; die Wundränder werden weit aus einander gezogen, die Tonsille herausgedrängt und leicht entfernt. Die Blutung war gering; das Blut wurde per os durch Schwämme an langen Stielen entfernt.

Außer diesen 3 Fällen hat Weljaminow im Verlaufe seiner 25 Jahre langen Thätigkeit noch 1 Sarkom und 2 Carcinome der Mandel operirt.

Aus der Litteratur sammelte C. im Ganzen 200 Fälle, die ziemlich ausführlich geschildert werden. Es waren 72 Carcinome und Epitheliome, 63 Sarkome, 30 Lymphosarkome, 13 Lymphome, 1 Endotheliom und 21 Scirrhe, Encephaloide und nicht genauer definirte Geschwülste. Ausführlich besprochen werden die verschiedenen Operationsmethoden, Ausgänge und Komplikationen. Den Schluss der 93 Seiten starken Arbeit bildet ein Litteraturverzeichnis von 236 Nummern.

Gückel (Medwedowka, Kiew).

30) **Funke.** Pterygium colli.

(Deutsche Zeitschrift für Chirurgie Bd. LXIII. p. 162.)

F. beschreibt eine interessante Halsmissbildung, die er an einem auffallend kleinen und auch sonst körperlich mangelhaft entwickelten $15^1/_2$jährigen Mädchen beobachtet und mit gutem kosmetischem Resultate operirt hat. Es handelt sich um eine flughautartige Hautfalte, die beiderseits zwischen den Warzenfortsätzen und dem Acromion ausgespannt war und durch welche die untere Hälfte des Halses unnatürlich und unschön verbreitert erschien. Außerdem findet sich ein abnormer Tiefstand der Ohrmuscheln, deren oberer Rand unterhalb der Lidspalte und deren unterer Rand fast in Mundeshöhe steht, auch stehen die Ohren schräg nach vorn unten, so dass der Anthelix sich vor dem Helix befindet. Die Operation bestand in angemessen ergiebiger Exstirpation der Hautfalten, gefolgt von Naht. Beim Eingriffe zeigten sich die beiden Blätter der Falten nicht mit einander verwachsen, in der Tiefe normales Verhalten von Fascie und Muskeln.

Ein ganz ähnlicher Fall dieser Missbildung, für welche F. den recht passenden Namen »Pterygium colli« vorschlägt, ist von O. Kobylinski beschrieben. Während dieser Autor aber die Missbildung als Atavismus im Sinne Darwin's deuten wollte, sucht F. sie als eine Folge amniotischer Verwachsungen zu erklären. Der Anblick der Pat. war so, als hätte »Jemand mit beiden Händen rechts und links in die Haut des Halses gegriffen und diese in Form einer Falte abgehoben, und so während des embryonalen wie späteren Wachsthums festgehalten«. Eine solche Zugwirkung könnten nach F. amniotische Verwachsungen sehr wohl ausgeübt haben. 4 Abbildungen, Porträts der Pat. en face und en profile vor und nach der Operation, sind der Abhandlung beigefügt.

Meinhard Schmidt (Cuxhaven).

31) **Koutnik.** Des tumeurs gazeuzes du cou.

Thèse de Paris, **G. Steinheil,** 1899.

Ein $3^1/_2$jähriger Knabe wurde wegen Krup wiederholt intubirt; im Anschluss an die Krankheit entwickelte sich ein Abscess am linken Oberschenkel und ein

zweiter am rechten Unterkiefer. 1/4 Jahr später bemerkten die Eltern an dem sehr heruntergekommenen Kinde am Halse in der Mittellinie eine nussgroße Geschwulst, die, schmerzlos, beim Schlingakt etwas genirt.

Bei der Aufnahme in die Lannelongue'sche Klinik fand man eine nicht wegdrückbare, von gesunder Haut überzogene, fluktuirende Geschwulst von halber Hühnereigröße, die bei der Perkussion starken Klang ergab, sich aber beim Pressen oder Schreien nicht vergrößerte; sie saß breitbasig der Vorderwand des Kehlkopfs bezw. des Luftröhrenanfanges auf. Athmung und Schlingen sind behindert, das Kind fast aphonisch; doch wird der Druck auf die Luftwege zeitweise geringer. Beim Einschneiden durch die Haut und eine muskulöse äußere, so wie eine fibröse innere Schicht der Sackwand entleert sich Luft. Es gelingt nicht, eine Kommunikation mit den Luftwegen zu finden, obwohl beim Pressen des Kindes ein zischendes Geräusch eine solche mit Sicherheit annehmen lässt. Trotz Tamponade und wiederholter Kauterisationen der Fistel blieb die Kommunikation der Luftwege nach außen und eine Fistel bestehen; doch waren die Beschwerden beim Schlingen und Athmen seit der Eröffnung und Abtragung des lufthaltigen Sackes verschwunden.

Es ist nach K. anzunehmen, dass die Kehlkopfintubation den Anlass zur Bildung dieser Aërocele abgab, doch hält Verf. es nicht für ausgeschlossen, dass eine präexistente Kommunikation bestanden, und dass erst die diphtherische Kehlkopferkrankung mit ihrer Respirationsstörung zur Ausbildung eines Luftsackes geführt hat.

Verf. giebt eine ausführliche Litteraturzusammenstellung (Fälle von Bennet, Dublin Quarterly 1865; Gruber, Archiv f. Anat. 1874; Ledderhose, Deutsche Zeitschrift f. Chirurgie 1885; Beausoleil, Revue de laryng. 1894; Madelung, Langenbeck's Archiv 1890; v. Barącz, Gaz. lekarska 1891; G. Fowler, Annals of surgery 1889). Danach hat man Luftcysten verschiedenen Ursprungs beobachtet. Als kongenitale Prädisposition fand man intralaryngeale Divertikel der Morgagni'schen Ventrikel, extralaryngeale Verlängerungen derselben, innere, inkomplete Fisteln, angeborene Schwäche oder Defekte der Trachealwand, hinter dem Schildknorpel gelegene Schleimbeutel, Spalträume zwischen den Knorpeln. Von erworbenen Krankheiten kommen tuberkulöse, syphilitische und anderweitige entzündliche Veränderungen in Betracht, Erweiterung der trachealen Schleimdrüsen und ihrer Ausführungsgänge, Abscesse in der Nachbarschaft der Luftröhre, Wunden und Stenosen der oberen Luftröhrentheile. **P. Stolper** (Breslau).

32) **H. Delagénière** (Mans). De la resection du grand sympathique cervical pour névralgie faciale rebelle.

(Travaux de neurologie chirurgicale 1901. No. 2.)

D. hat in 2 Fällen von hartnäckiger Trigeminusneuralgie neben der Resektion der kranken Trigeminusäste die Entfernung des oberen Halsganglions des Sympathicus vorgenommen, indess auch davon keinerlei Erfolg gesehen.

P. Stolper (Breslau).

33) **A. Chipault.** Sur une série de 39 cas de chirurgie du sympathique cervical: 3 cas pour goitre exophthalmique, 22 pour épilepsie, 7 pour glaucome, 3 pour névralgie faciale, 1 pour migraine ophthalmique, 1 pour torticollis spasmodique, 1 pour excitation maniaque, 1 pour hémiatrophie faciale.

(Travaux de neurologie chirurgicale 1901. No. 1, 3 u. 4.)

Seit 1898 hat C. 39mal am Halssympathicus aus den in der Überschrift verzeichneten Indikationen operirt; er fasst in der vorliegenden Arbeit die zum großen Theil schon einzeln veröffentlichten Erfahrungen zusammen. In der Einleitung betont er, dass die verschiedenen Eingriffe am Halssympathicus, die Sympathikotomia [nach Alexander], die Sympathikektomia (Superior-Resektion des Ganglion

cerv. sup. media nach Bogdanik und superior et media nach Jonnescu — Resektion des Ganglion med. allein oder beider, die totalis nach Jonnescu — alle 3 Ganglien), ferner die Nervendehnung zwischen oberem und mittlerem Ganglion nach Jaboulay, endlich die Sympathikotripsia superior nach C. ihrer Wirkung nach so verschieden sind, dass man die Erfolge der einzelnen Operateure nur unter strenger Scheidung ihrer Methoden beurtheilen dürfe. Die Dehnung gemischter Nervenstämme haben eine durchaus entgegengesetzte Wirkung wie die Discission, die Zerquetschung eines Ganglions eine andere wie die Resektion. Anomalien des Sympathicus sind häufiger als es die anatomischen Lehrbücher vermuthen lassen, doch sind sie immer ohne wesentliches chirurgisches Interesse.

Die Krankengeschichten des zweiten Theils der Arbeit sind keineswegs geeignet, die Indikation für Operationen am Sympathicus besonders weit zu ziehen. Von den drei Kropfpatienten war der Erfolg bei zweien gleich Null, bei dem dritten, einem reinen Basedow, gingen zwar zurück »der Exophthalmus, der Kropf und die andauernde Tachykardie«, aber geheilt ist der Kranke doch nicht, »sein Charakter blieb sehr heftig, bei der geringsten Erregung bekommt er Herzklopfen welches $1/4$ Stunde oder länger anhält«.

Von den 22 Eingriffen bei Epileptischen waren die Erfolge: Verschlimmerung 2mal, keine Veränderung 15mal, Besserung 3mal, Heilung 2mal.

Von 7 Sympathicusoperationen wegen Glaukom und 3 solchen wegen Gesichtsneuralgie wird Verf. erst später eingehend berichten. Bei Migraena ophthalmica und spasmodischem Torticollis (Tic convulsif?) operirte er mit gutem Erfolg, bei maniakalischer Erregung und Hemiatrophia facialis mit vollem Misserfolg.

C. kommt am Schlusse zur Empfehlung der Sympathicusoperationen; aus seiner hier und da eingestreuten Polemik gegen Déjérine geht indess hervor, dass er auch bei seinen Pariser Specialkollegen mancherlei Widerspruch findet.

P. Stolper (Breslau).

34) **Mounier.** Arthrite double crico-aryténoidienne grippale.

(Ann. des malad. de l'oreille etc. 1901. November.)

Beschreibung eines Falles (9jähriger Knabe) von akuter Arthritis des Cricoarythaenoid-Gelenks mit sehr bedrohlichen Erscheinungen (hohes Fieber, Schluckschmerzen, hochgradige Dyspnoë; larynkoskopisch: Fixation beider Stimmbänder nahe der Medianlinie, Schwellung beider Aryknorpel). Die Symptome schwanden, ohne dass Tracheotomie nothwendig geworden wäre, nach Salicylmedikation. Im Anschluss an die Kehlkopferkrankung Bronchopneumonie und Perikarditis. Heilung mit normal beweglichen Stimmbändern. **Hinsberg** (Königsberg i/Pr.).

35) **Pels-Leusden.** Die operative Beseitigung der Intubationsstenosen des Larynx und der Trachea bei Kindern.

(Separat-Abdruck aus den Verhandlungen der 73. Naturforscherversammlung in Hamburg 1901. Sektion für Kinderheilkunde.)

Der Autor berichtet über 3 Kinder, bei denen in der König'schen Klinik wegen Intubationsstenose die quere Resektion der verengten Stelle im Kehlkopf bezw. in der Luftröhre ausgeführt wurde. 2 Kinder sind geheilt, 1 mit brauchbarer Kehlkopfstimme, 1 mit Rachenstimme. Ein Kind ging während der Nachbehandlung an Asphyxie zu Grunde. Operationsmethode und Nachbehandlung werden ausführlich geschildert. **Hinsberg** (Königsberg i/Pr.).

36) **F. Smoler.** Zur Kenntnis des papillären Cystadenoms der Schilddrüse.

(Beiträge zur klin. Chirurgie Bd. XXXIII. Hft. 2.)

Anschließend an seine Mittheilung »Über einen 27 Jahre lang beobachteten Fall von Cystadenoma papillare der Schilddrüse[1]« giebt Verf. einen kurzen Bericht

[1] Beiträge zur klin. Chirurgie Bd. XXXI. Hft. 1.

über einen sehr ähnlichen Fall A. Barker's, in welchem ein papilläres Cystadenom der Schilddrüse 18 Jahre hindurch bestanden hatte und sich durch langsames Wachsthum, häufiges Auftreten von Recidiven und Fehlen von Kachexie auszeichnete. Der schließlich eingetretene Tod war durch accidentelle Blutung und Druck auf die Luftwege erfolgt. **Honsell** (Tübingen).

37) **Martens.** Zur Kenntnis der Lungen- und Wirbelsäulenaktinomykose.

(v. Langenbeck's Archiv Bd. LXVI.)

Mittheilung eines Falles von Lungen- und Wirbelsäulenaktinomykose, der ein Jahr lang bis zum Tode klinisch beobachtet wurde. Zuerst waren die Lungenspitzen befallen, was gegenüber Israel's Anschauung häufiger der Fall zu sein scheint. Rechts war fast die ganze Lunge ergriffen. Neben der Wirbelsäule in einem Zwischenrippenraum erfolgte der Durchbruch nach dem Rücken, die Entwicklung der Abscesse daselbst und der Übergang auf Wirbelsäule und Dura mater. Zuerst war die Diagnose auf Tuberkulose gestellt worden. Erst die eigenthümliche Färbung des Sputums führte zur Untersuchung auf Aktinomykose mit Feststellung der Körner. Zur Gibbusbildung ist es nicht gekommen. Die Behandlung mit Jodkali hatte nicht den geringsten Erfolg. **E. Siegel** (Frankfurt a/M.).

38) **Struppler.** Über Pyopneumothorax acutissimus bei incarcerirter Zwerchfellshernie. (Aus der II. medicinischen Klinik in München.)

(Münchener med. Wochenschrift 1902. No. 15.)

Bei dem 22jährigen Pat. war der plötzlich entstandene Pyopneumothorax nicht durch Perforation des eingeklemmten Colonknies, sondern durch Emigration von Darmbakterien durch die geschädigte Darmwand in die Pleurahöhle entstanden. Der Kranke ging rasch zu Grunde. Die Sektion ergab beginnende Peritonitis des eingeklemmten, im Thorax liegenden Colonknies und davon ausgehend fortgeleitete eitrig-fibrinöse linksseitige Pleuritis mit totalem Pyopneumothorax.

Kramer (Glogau).

39) **Trzebicky.** Zur Resektion des Thorax wegen Neubildung.

(v. Langenbeck's Archiv Bd. LXVII. Hft. 2.)

Die Resektion eines Theiles der knöchernen Brustwand, besonders des Brustbeins, wegen Neubildung gehört auch heute noch trotz der Fortschritte unserer chirurgischen Technik zu den Seltenheiten, einestheils wohl wegen der nicht allzu großen Häufigkeit einschlägiger Erkrankungen, dann aber wegen der Gefahr, die diese Eingriffe besonders wegen des akut entstehenden Pneumothorax im Anschluss an die unvermeidbare Pleuraeröffnung bietet. T. verfügt selbst über 5 hierher gehörige Fälle, deren interessante Kranken- und Operationsgeschichten ausführlich wiedergegeben sind. Im 1. Falle handelt es sich um ein Sarkom des Brustbeins und des vorderen Mediastinums, übergreifend auf die linke Lunge und den Herzbeutel. Eben so lag im 5. Fall ein Sarkom des Brustbeins und des Mittelfells vor. Beide Pat. starben. Die 3 anderen Kranken dagegen mit Chondrom des Brustbeins, Chondrom der 12. Rippe und Fibromyom der Interkostalmuskeln wurden durch die Eingriffe geheilt. Gerade der Pat., bei welchem eine Eröffnung des Brustfellraumes und des Herzbeutels vermieden werden konnte, starb, und zwar an einer interkurrenten Pneumonie. Übrigens wäre er auch so verloren gewesen, da schon Metastasen bestanden. Interessant ist das Krankenjournal des Falles, bei dem das Chondrom auf das Zwerchfell übergegangen war, so dass dessen theilweise Resektion mit Verletzung der linken Pleura eine schwere Komplikation der Laparotomie darstellte. Durch Vernähung des Zwerchfells mit der Muskulatur des Brustkorbs gelang es, die Peritonealhöhle von der Pleura zu trennen. Die 47-jährige Kranke genas. Der Pneumothorax veranlasste in keinem der beschriebenen Fälle irgend welche gefahrdrohenden Symptome. Das Verfahren zur Vermeidung der Gefahren des Pneumothorax war bei den einzelnen Eingriffen ein verschie-

denes, je nach den vorgefundenen Verhältnissen, besonders je nach Größe und Ausdehnung der Verklebung. Es bestand in der Hauptsache in der Tamponade der Öffnung, resp. in der Naht der Pleura mit Einführung eines Jodoformgazebeutels in die tiefsten Partien der Brusthöhle als eventuelles Sicherheitsventil.

E. Siegel (Frankfurt a/M.).

40) **F. Durst.** Ruptura traumatica cordis (atrii sin.). Hämoperikardium.

(Liečnički viestnik 1902. No. 6.)

Der 21jährige Arbeiter kam zwischen zwei Waggonpuffer. Sofort nach Einbringung ins Krankenhaus (über 1 Stunde nach der Verletzung) verschied Pat.

Keine merkbare Anämie der Leiche. Außer einer Hautabschürfung innerhalb der linken Mammilla keine Zeichen einer Verletzung, besonders keine Rippenbrüche. Das unverletzte Perikard prall mit Blut gefüllt (Herztamponade nach Rose). Am linken Vorhof eine Ruptur knapp unter der linken Auricula, so dass dieselbe zur Hälfte von ihrer Insertion abgerissen ist.

Die Verletzung kam in der Weise zu Stande, dass der elastische Thorax dem Drucke nachgab und die Gewalt direkt aufs Herz übertragen wurde, welches gerade im Stadium der Atriumdiastole und Ventrikelsystole war; denn nur so konnte die Ruptur des Atriums entstehen. **v. Cačković** (Agram).

41) **R. Matas.** The treatment of abdominal aortic aneurysm by wiring and electrolysis.

(Transactions of the southern surgical and gyn. association 1900. New Orleans.)

Verf. theilt zunächst 2 eigene Fälle mit:

1) Spontanes (idiopathisches) Aneurysma der Bauchaorta bei einem 23jährigen, bisher gesunden Manne. Pulsirende, prominente Geschwulst in der linken Hälfte des Epigastriums. Wegen rasch zunehmender Verschlimmerung und starker Schmerzen Probelaparotomie. Der kindskopfgroße Sack beginnt dicht unter dem Zwerchfell und endet nach unten eiförmig in der Gegend der oberen Gekrösgefäße. Über den Sack hinweggespannt, der vorderen Bauchwand anliegend, verlaufen Pankreas, Duodenum und die erweiterten Milzgefäße. Freilegung des Sackes, kreisförmige Vernähung eines dollargroßen Bezirks der vorderen Wand des Sackes mit dem parietalen Peritoneum der Bauchwunde, Tamponade dieses Bezirks, Schluss der übrigen Wunde. Nachdem so ein direkter und sicherer Weg zum Aneurysma geschaffen ist, wird nach vergeblicher Anwendung anderer Mittel 5 Wochen später unter Lokalanästhesie durch die vorliegende Stelle des Sackes eine gut isolirte Kanüle eingestoßen und durch dieselbe allmählich 10 Fuß Silberdraht eingeführt. Hierauf Durchleitung eines allmählich bis auf 200 Milliampères gesteigerten konstanten Stromes 4 Stunden 20 Minuten lang. Der Eingriff wird gut vertragen, die Pulsation wird zunächst geringer, der Sack härter und kleiner, doch zeigen sich bald Erscheinungen einer neuen Sackbildung nach dem linken Hypochondrium zu. 17 Tage nach der zweiten Operation plötzlicher Tod. Autopsiebefund: Der Draht ist fest in organisirte Gerinnsel eingebettet, die den fusiformen Sack fast ganz ausfüllen. Derselbe steht durch eine weite Öffnung mit einem anscheinend erst jüngst entstandenen Divertikel in Verbindung, in das sich die Aorta entleert. Der neugebildete Sack ist frei von Draht, hat sehr dünne Wände, und ist an einer Stelle zerrissen.

Fall 2 (operirt von Parham): 46jähriger Potator und Luetiker mit den Erscheinungen eines Aneurysma der Bauchaorta. Freilegung des faustgroßen, dicht oberhalb des Nabels liegenden Sackes durch Laparotomie. Einführung von 26 Fuß feinsten, stark federnden Stahldrahtes durch eine eingestoßene Kanüle. Tamponade der Wunde. $6^1/_2$ Wochen später rasch zunehmende Schmerzen in der Herzgegend und Tod. Autopsiebefund: Der Draht hat anscheinend keine Veränderungen im Sacke herbeigeführt. Mehrere Drahtschlingen sind durch die Aorta aufwärts bis selbst in den Ventrikel hinein zu verfolgen. Die Aorta descendens

und eine Stelle des Sackes ist von Drahtschlingen perforirt. Da Aorta und Herz sonst nur wenig Veränderungen zeigte, nimmt Verf. an, dass der Draht erst kurz vor dem Tode hineingelangte.

Verf. schließt hieran eine kritische Besprechung der übrigen Litteraturfälle, deren Krankengeschichten er ausführlich mittheilt. Hiernach sind von 15 Fällen von Aneurysma der Bauchaorta, die entweder mit Drahteinführung allein oder gleichzeitig mit Durchleitung eines konstanten Stromes behandelt wurden, nur 3 geheilt, 2 vorübergehend gebessert.

Die Gefahren der Moore-Corradi'schen Methode sind folgende:

1) Obliteration der Einmündungsstelle bedeutender Darmarterien in Folge der Gerinnselbildung, besonders bei Aneurysmen der oberen Coeliacalgefäßgegend. 2) Sekundäre Ruptur des Sackes in Folge verstärkter Einwirkung des Blutstromes auf schwache Wandpartien, besonders bei multilokulären Aneurysmen, nachdem einzelne Theile des Sackes mit Gerinnseln sich gefüllt haben (Fall 1 des Verf.s). 3) Hineingelangen des Drahtes in Aorta und Herz (Fall 2 des Verf.s). 4) Perforation des Sackes durch den Draht. 5) Ausbreitung des Thrombus nach unten bis zur Bifurkation. 6) Ruptur des Sackes durch die veränderten Druckverhältnisse im Bauch und die Maßnahmen bei der Laparotomie. 7) Chok und Sepsis. Folgende theoretisch mögliche, aber klinisch seltene Bedingungen bieten noch die besten Aussichten: sackförmige, unilokuläre, festwandige Aneurysmen des unteren, inframesenterischen Theils der Aorta bei Fehlen von Atherom der Arterien. Im Allgemeinen aber ist die Methode eine äußerst gefährliche und sollte erst nach Erschöpfung aller anderen Mittel versucht werden, auch dann nur bei Aneurysmen des inframesenterischen Theils. **Mohr** (Bielefeld).

42) **R. T. Morris** (New York). Ligation of the abdominal aorta for aneurism.

(Annals of surgery 1902. Februar.)

M. hat bei einer Pat. wegen eines großen Aneurysma der Bauchaorta letztere distal vom Aneurysma temporär unterbunden. Zur Ligatur verwandte er einen weichen Katheter, den er mit einer Klemme befestigte. Klemme und Katheterenden wurden aus der Bauchwunde geleitet. M. bezweckte damit die Bildung von Blutgerinnseln im Aneurysma. 27 Stunden nach Anlegung der Ligatur wurde dieselbe entfernt, da das Aneurysma aufgehört hatte zu pulsiren und um die Hälfte kleiner geworden war. Weitere 26 Stunden später starb Pat. an Septhämie, in Folge Gangrän derjenigen Theile des Darmes, denen die Klemme angelegen hatte.

Aus den von M. gelegentlich dieses Falles gemachten Beobachtungen ist hervorzuheben, dass die Anlegung der Ligatur unmittelbar gefolgt war von heftigen Chokerscheinungen. Außerdem traten sehr intensive Schmerzen in beiden Beinen auf, so wie unwillkürlicher Abgang von Harn und Koth. Erst nach Entfernung der Ligatur trat Wohlbefinden ein und völlige Wiederherstellung der Cirkulation, so dass eine Zeit lang ein günstiger Ausgang erhofft wurde, bis dann die Erscheinungen der Sepsis einsetzten.

M. rekapitulirt dann alle 13 bisher veröffentlichten Fälle von Unterbindung der Bauchaorta, die sämmtlich tödlich endeten.

Nichtsdestoweniger glaubt er, dass der von ihm eingeschlagene Weg bei Vermeidung von Schädigung der Därme zum Ziele führen kann, da 1) die Cirkulation sich völlig wieder hergestellt und 2) in der That die Aneurysmahöhle ganz mit Blutgerinnseln ausgefüllt war. **Seefisch** (Berlin).

43) **Dietel.** Ein Fall von doppelseitiger echter Mammahypertrophie.

(Beiträge zur klin. Chirurgie Bd. XXXIII. Hft. 2.)

In dem von D. mitgetheilten Falle handelte es sich um eine 35jährige, zum 9. Male schwangere Arbeitersfrau, bei der angeblich seit 2 Monaten eine sehr rasche Anschwellung beider Brüste erfolgt war. Wie aus der beigegebenen Abbildung ersichtlich, hängen diese, im Übrigen normal geformt, als mehr denn

kopfgroße Geschwulst bis unter Nabelhöhe herab. Der größte Mammaumfang betrug rechts 72, links 70 cm. Da Pat. sehr erhebliche Beschwerden hatte und in Folge dessen arbeitsunfähig war, wurden die Brüste in zwei Sitzungen amputirt. Die mikroskopische Untersuchung ergab eine echte Hypertrophie als Ursache der Volumsvergrößerung.

Analoge Beobachtungen sind bisher erst 16 publicirt worden. Charakteristisch für die echte Hypertrophie der Mamma im Gegensatz zu Geschwülsten derselben ist zunächst die gleichmäßige Zunahme beider Drüsen in allen ihren Bestandtheilen unter Beibehaltung der normalen Form und Struktur; sodann der Beginn zur Zeit der Pubertät oder in der Schwangerschaft. In den zu schweren Störungen führenden Fällen ist die Amputation angezeigt; alle sonstigen, gelegentlich empfohlenen Behandlungsmethoden haben sich als wenig erfolgreich erwiesen.

Honsell (Tübingen).

44) H. Wolff. Über eine seltene Form seniler Verkalkung.

(v. Langenbeck's Archiv Bd. LXVII. Hft. 2.)

W. beschreibt die Krankengeschichte eines 60jährigen in der v. Bergmannschen Klinik beobachteten Pat., bei dem ein akut phlegmonöser Process am rechten Bein eine Operation erheischte, in deren Verlauf der M. semitendinosus von der Grenze des oberen Drittels bis nahe seinem Ansatze ausgelöst wurde. Das Präparat fühlte sich sehr hart an und bot neben weicheren Partien zahlreiche Stellen von knochenharter Resistenz. Nach Wegnahme der vorderen Muskelwand kam man in eine walnussgroße Höhle mit mörtelartig dickem Brei und kirschkerngroßen Konkrementen. Die krustige Auskleidung der Höhle war mit der umgebenden Muskulatur fest verbacken. Nach diesem Befunde war es klar, dass es sich um kalkartige Massen handelte. Die Konkremente bestanden zu 80% aus Calciumphosphat; die mikroskopische Untersuchung ergab, dass die Kalkablagerungen sich ausschließlich in dem sehnigen und fibrösen Antheil des Muskels fanden. Knochensubstanz war nirgends nachzuweisen. Die Muskulatur zeigte das Bild der sog. atrophischen Kernwucherung. Zwischen den Muskelbündeln waren breite Züge von Fett eingelagert. Entzündliche Vorgänge in der Muskulatur waren nicht nachweisbar. Im sehnigen Antheil des Präparates fiel die Nekrose des Sehnengewebes auf. Die Verkalkung selbst war eine herdförmige, indem einzelne Herde mit einander verschmolzen und durch Zerfall Hohlräume bildeten. In den konfluirten Partien bestanden Blutungen frischer oder älterer Herkunft. Der ganze mit Nekrose einhergehende Verkalkungsprocess ist als eine primäre Erkrankung des M. semitendinosus anzusehen, und zwar als eine solche des sehnigen Theiles desselben mit Kalkeinlagerungen in die Sehnen des M. quadriceps beiderseits. Die vorliegende Erkrankung ist eine äußerst seltene, und völlig analoge Beobachtungen waren nicht in der Litteratur zu finden. Was die ätiologische Frage des Verkalkungsprocesses anlangt, so ist der Vorgang als rein senile Veränderung anzusehen. Der 60jährige Pat. machte auch im Allgemeinen den Eindruck eines 80jährigen Greises. Merkwürdig war die vollkommene Symmetrie der Erkrankung auf beiden Seiten; denn auch an dem nicht operirten linken Oberschenkel bestanden nach dem aufgenommenen Röntgenbilde die gleichen Processe, während sonst keine nachweisbaren Kalkablagerungen bestanden. Die Herkunft der Kalksalze stammt wahrscheinlich aus dem Knochengerüst, das einen sehr atrophischen Eindruck machte.

E. Siegel (Frankfurt a/M.).

Originalmittheilungen, Monographien und Separatabdrücke wolle man an *Prof. E. Richter* in Breslau (Kaiser Wilhelmstraße 115), oder an die Verlagshandlung *Breitkopf & Härtel*, einsenden.

Druck und Verlag von Breitkopf & Härtel in Leipzig.

Centralblatt

für

CHIRURGIE

herausgegeben

von

E. von Bergmann, in Berlin, **F. König**, in Berlin, **E. Richter**, in Breslau.

Neunundzwanzigster Jahrgang.

Wöchentlich eine Nummer. Preis des Jahrgangs 20 Mark, bei halbjähriger Pränumeration. Zu beziehen durch alle Buchhandlungen und Postanstalten.

No. 31. **Sonnabend, den 2. August.** **1902.**

1) v. Baumgarten und Tangl. Jahresbericht über die Fortschritte in der Lehre von den pathogenen Mikroorganismen. 15. Jahrgang. 1899.

Leipzig, **S. Hirzel**, 1901. 1040 S.

Es erübrigt sich, auf die Bedeutung und Unentbehrlichkeit des vorliegenden Werkes, das für ähnliche Unternehmen auf anderen Gebieten der Medicin vorbildlich geworden ist, noch besonders hinzuweisen. Das schnellere Erscheinen der einzelnen Jahrgänge gegen früher ist um so freudiger zu begrüßen und um so anerkennenswerther, als immer umfangreicher die bakteriologische Litteratur auf verhältnismäßig knappem Raum bearbeitet wird. Sind es doch auch diesmal über 2500 referirte Arbeiten.

Außer den verdienten Herausgebern ist ein Stab von 34 hervorragenden Mitarbeitern jeder auf seinem speciellen Gebiete thätig, von denen leider Prof. Charrin in Paris seine Mitarbeiterschaft wieder hat aufgeben müssen. **Hübener** (Dresden).

2) **P. Albrecht.** Über Infektion mit gasbildenden Bakterien.

(v. Langenbeck's Archiv Bd. LXVII. Hft. 3.)

Über die Gasbildung bei Wundinfektionen und deren Erreger herrscht auch heute noch trotz zahlreicher Arbeiten auf diesem Gebiet keine volle Klarheit. Der Grund dafür liegt vor Allem darin, dass die in Betracht kommenden Mikroorganismen zum größten Theil anaërobe Bakterien sind und die Züchtung eine eigene, schwierige Technik erfordert. Um so werthvoller ist die Fülle von Beobachtungen, die Verf. in der Gussenbauer'schen Klinik in Wien zu machen Gelegenheit hatte und die er bis ins kleinste wissenschaftliche Detail verfolgte. Eine größere Zahl dieser infektiösen Processe kam bei aseptischen Operationen und bei sonst völliger Zufriedenstellung der klinischen Wundbehandlung dadurch zu Stande, dass Dacharbeiter über dem Operationssaal durch Hämmern und Pochen Staub aufwirbelten, und ein Staubregen jedenfalls die Wunden während des Eingriffs verunreinigte. Bei der Untersuchung von Staubproben, welche nach Erkenntnis der Ätiologie erfolgte, ergab sich in der That ebenfalls in allen Röhrchen Bakterienwachsthum mit lebhafter Gasbildung nach 24 Stunden. Verf. kommt auf Grund seiner umfangreich angestellten und mit einer eigens beschriebenen Technik ausgeführten Versuche zu folgenden Schlusssätzen: Wundinfektionen mit gasbildenden, anaëroben Stäbchen können bei Operationen trotz aller Maßnahmen der Aseptik und Antiseptik durch Zimmerstaub zu Stande kommen. Bei Reininfektion mit anaëroben Stäbchen können die klinischen Symptome geringfügige sein. Man beobachtet vorwiegend die Erscheinungen der Intoxikation, Gefühl von Mattigkeit, Blässe des Gesichts, geringen brennenden Wundschmerz, erhöhte Pulszahl und Temperatursteigerung. Nach dem Ablassen einer serös-hämorrhagischen Flüssigkeit, in der sich die Bacillen in Reinkultur finden, kommt es zu rascher Heilung. Mischinfektionen von anaëroben Stäbchen und Eiterkokken führen in solchen Fällen zu dem typischen Bild des Gasbrandes. Die Therapie besteht in der Schaffung des Abflusses der Sekrete und führte in den Fällen des Verf. zur Heilung. Der Name »Bacillus des malignen Ödems« ist ein Sammelname für eine Reihe aërober und anaërober Stäbchen. Alle diese Stäbchen rufen, Versuchsthieren unter die Haut geimpft, eine Krankheit hervor, die ähnlich oder gleich ist derjenigen, welche Robert Koch durch Injektion von Faulflüssigkeit beim Meerschweinchen erzeugt und »malignes Ödem« genannt hat. Von den untersuchten 6 Stämmen anaërober Stäbchen sind 4 theils identisch, theils nahe verwandt gewesen mit dem Welch-Fränkel'schen Bacillus, 2 mit den von Schattenfroh und Grassberger beschriebenen fäulniserregenden Buttersäurebacillen. Nach den bisher in der Litteratur mitgetheilten Fällen sind wir nicht berechtigt, von einem »malignen Ödem beim Menschen« zu sprechen. Die pathologischen Processe, die mit diesem Namen belegt wurden, sind als Gasbrand zu bezeichnen.

E. Siegel (Frankfurt a/M.).

---

3) **M. Ravenel.** The intercommunicability of human and bovine tuberculosis.

(Univ. of Pennsylvania med. bull. 1902. Mai.)

Verf. kommt auf Grund eigener, ausführlich mitgetheilter Experimente zu dem Schluss, dass entgegen der Ansicht Koch's die Tuberkulose des Menschen sehr wohl auf das Vieh übertragbar ist, und dass die Unterschiede zwischen menschlicher und Thiertuberkulose durchaus nicht essentieller Natur sind. Verf. stellt sodann die Fälle accidenteller Einimpfung des Tuberkelbacillus des Rindes auf den Menschen aus der Litteratur zusammen. Es handelte sich gewöhnlich um Metzger, Viehknechte, Angestellte von Schlachthäusern etc. Die Wunden waren gewöhnlich klein, oft bisher der Aufmerksamkeit entgangen; am häufigsten entstand ein Lupus verrucosus. Derartige Infektionen scheinen gar nicht so selten vorzukommen; der Rinderbacillus ist bei dieser Art der Einimpfung nach Verf. für den Menschen eben so pathogen wie der Tuberkelbacillus des Menschen. Die Tuberkulose des Menschen und des Rindes sind also nur wenig von einander verschiedene Erscheinungsarten ein und derselben Krankheit.

Mohr (Bielefeld).

---

4) **Teweles.** Über den Ätherrausch und seine Anwendungsweise.

(Wiener klin. Wochenschrift 1901. No. 37.)

Aus dem Rudolfinerhause in Wien werden die Erfahrungen Gersuny's über 157 im Ätherrausch operirte Fälle niedergelegt. Zur Benutzung gelangt eine der sog. »amerikanischen« ähnliche Maske, als Narkoticum reiner Schwefeläther, dem auf 10 ccm ein Tropfen Olei pini pumilionis (nach Becker) zugesetzt ist. Koncentrirung der Aufmerksamkeit des Pat. auf die Narkose ist unbedingte Voraussetzung. Je nach Alter und Kräftezustand des Pat. wurden 10 bis 30 ccm des mit Latschenöl versetzten Äthers aufgegossen. Hat der Pat. 3—4 ruhige Athemzüge reiner Luft gemacht, wird die Maske aufgelegt, wobei dieselbe, falls der Pat. nach Luft ringt, für die Dauer von 1—2 tiefen Athemzügen entfernt wird.

Nach 10—15 tiefen Inspirationen tritt Erschlaffung ein und damit Analgesie. In manchen Fällen war es nothwendig, noch weitere 10 ccm Äther aufzugießen, ehe der gewünschte Zustand eintrat. Eben so auch für größere Operationen dieselbe Portion, die wieder für einige Zeit ausreicht. Es gelang auf diese Weise, Pat. selbst eine Stunde hindurch bei sehr geringem Ätherverbrauch (110 ccm) im rauschartigem Zustande zu erhalten.

Äußerst wichtig für den Erfolg ist es, den Pat. nicht bis zur Excitation kommen zu lassen; in diesem Falle muss die Maske auf die Dauer von 3—4 Athemzügen entfernt werden, worauf Pat. wieder in das Ruhestadium gelangt. Die einzige Schwierigkeit für den

Narkotiseur besteht darin, sich stets auf der schmalen Grenze zwischen Erwachen des Pat. und Eintreten der Excitation zu halten.

Während Sudeck zu Beginn 30—50 ccm Äther in den Korb gießt, wird in der Gersuny'schen Abtheilung 20—30 ccm aufgegossen, je nach Bedarf aber auch noch mehrmals 10 ccm nachgegossen, wodurch es gelingt, eine viel längere Dauer des Ätherrausches zu erzielen. Derselbe besitzt eine große Ähnlichkeit mit einer akuten schweren Alkoholintoxikation. Asphyxien oder sonstige drohende Zufälle ereigneten sich niemals.

T. fasst die Vorzüge der Methode in Folgendem zusammen:

Die Operation beginnt fast gleichzeitig mit den Inhalationen, ein Excitationsstadium giebt es beim Ätherrausch nicht. Derselbe ist in zwei Drittel aller Operationen ausführbar; wo derselbe versagt, kann er mit Leichtigkeit in eine Narkose (Äther oder Chloroform) übergeführt werden, die in mancher Hinsicht Vortheile gegenüber solchen bietet, die in anderer Weise begonnen wurden.

Hübener (Dresden).

---

5) **Neugebauer.** Über Rückenmarksanalgesie mit Tropacocain.

(Wiener klin. Wochenschrift 1901. No. 50—52.)

Schwarz hat bereits mit Tropacocain, das er in Dosen von 0,05 ccm giebt, völlig genügende Anästhesie erzeugt, auch Bier selbst hat nach 5 Versuchen das Mittel für weniger giftig und weiterer Anwendung würdig gefunden.

N. bespricht nun in eingehender Weise die sehr sorgfältig beobachteten und genau registrirten Einzelheiten der Medullarnarkose mit Tropacocain, nachdem er sich über das Instrumentarium und die Bereitung der Injektionsflüssigkeit geäußert hat. Das Tropacocain lässt sich nach N.'s Erfahrungen in der Lösung kochen, ohne eine Abschwächung zu erleiden. Die Lösung soll jedes Mal frisch bereitet werden. Zu vermeiden ist, dass Spritze oder Kanüle in Karbollösung gelegt werden; N. sah danach in zwei derartigen Fällen schwerere Vergiftungserscheinungen. Die Injektion wurde in Seitenlage des Pat. auf ebenem Tische vorgenommen (Polster unter die Lende).

Die ersten Zeichen der Analgesie stellten sich stets sehr rasch ein, schon nach einer Minute.

Der Reihenfolge nach tritt die Anästhesie ein zuerst am Damm, den Genitalien, der hinteren Oberschenkelfläche, dann an den Füßen und Unterschenkeln und endlich in relativ langsamem Aufsteigen in der Leisten- und Bauchgegend.

Bei den unteren Extremitäten kann bei völliger Schmerzlosigkeit des Hautschnittes wohl immer auf Analgesie der tieferen Schichten, auch des Knochens, gerechnet werden; keineswegs war dies bei den Bauchdecken, Hodensack und Hoden der Fall. Die Serosa blieb

sowohl bei einem Bassini wie bei einer sonst völlig analgetisch verlaufenen Mastdarmexstirpation schmerzhaft.

Die in Blutleere operirte Extremität wies in mehreren Fällen ausgesprochenerweise längere Dauer der Analgesie auf als das nicht umschnürte gesunde Bein; sogar am selben Gliede machten sich oberhalb und unterhalb der Konstriktionsstelle Unterschiede bemerkbar. Die Umschnürung selbst wird bei der Medullarnarkose nicht empfunden. Die bei stark blutenden Wunden der unteren Extremität nothwendige sofortige Anlegung des Schlauches vor der medullären Injektion konnte die Entwicklung der Analgesie niemals beeinflussen.

In 39 Fällen gelangten 0,05 und 18mal 0,06—0,1 zur Verwendung. 0,04 und 0,05 sind unzulänglich für Eingriffe an der Unterbauch- und Scrotalgegend. Die höheren Dosen ergeben zweifellos eine größere Ausdehnung der Analgesie (Prüfung mit der Nadelspitze) einmal bis zum Kinn. Doch reichten sie nicht zur Analgesirung der Leistengegend aus (0,08); es musste nach einer halben Stunde (doppelseitige Radikaloperation) zur Inhalationsnarkose gegriffen werden. In schlechtem Verhältnisse zu dieser durch die höheren Dosen nur wenig erhöhten Wirkung steht die Steigerung der Intoxikationssymptome.

N. fasst seine Erfahrungen über das Tropacocain dahin zusammen, dass es frisch gekocht in einer Gabe von 0,05—0,06 g dem Erwachsenen in den Duralsack injicirt, ein sicheres und ungefährliches Analgesirungsmittel für die unteren Extremitäten, das Perineum und dessen nächste Umgebung ist. **Hübener** (Dresden).

---

6) **Franz.** Über die Bedeutung der Brandschorfe in der Bauchhöhle.

(Zeitschrift für Geburtshilfe und Gynäkologie Bd. XLVII. Hft. 1.)

F. machte seine Versuche an Kaninchen von möglichst gleicher Körpergröße und gleichem Gewicht, indem er zunächst bei denselben und verschiedenen Thieren ein Stück Parietalserosa abpräparirte mit oder ohne Trockenverschorfung und auf der anderen Seite, resp. bei dem anderen Thier nur tief verschorfte. Dabei ergab sich entsprechend den Erfahrungen Dembowsky's und Kelterborn's, dass die Entblößung einer großen Fläche der Bauchwand von Bauchfell für gewöhnlich zu keinen Adhäsionsbildungen führt, dass dagegen die nachfolgende oder alleinige Verschorfung der Stellen die Verklebung begünstigt, vielleicht durch die starke Fibrinausscheidung an den Brandschorfen.

Eine zweite Versuchsserie — wiederum unter möglichst gleichen Bedingungen — sollte die Widerstandskraft des Bauchfells an den wundgemachten Stellen mit und ohne Verschorfung erweisen. F. inficirte in den Versuchsserien an je einem Thier das gesunde Bauchfell, oder er präparirte ein Stück Serosa ab und inficirte die Subserosa, oder er inficirte nach Anfrischung die Subserosa mit

nachfolgender Verschorfung, oder er inficirte erst den Schorf. Zur Infektion benutzte er eine eintägige Bouillonkultur von Staphylococcus aureus, die in geringer Menge mit weichem Haarpinsel aufgetragen wurde. Die überflüssige Menge der Bouillon wurde sofort wieder abgetupft.

Das normale Bauchfell überwand fast in allen Fällen die Infektion, die der angefrischten Stellen war fast immer tödlich, auch wenn die inficirten Stellen nachher tief und trocken verschorft worden waren. Die Infektion des Brandschorfes selbst ergab die heftigste Infektion, der die Thiere in 8—12 Stunden erlagen. Auch in allen diesen Serien ergaben sich Darmverklebungen nur an den gebrannten Stellen.

Daher zieht F. seinen berechtigten Schluss: »Vom Bauchfell entblößte Stellen der Bauchhöhle veranlassen, wenn sie aseptisch sind, keine Adhäsionen! Brandschorfe in der Bauchhöhle disponiren zu Adhäsionen und begünstigen die Infektion!«

Dabei will er das Ferrum candens nicht ausschalten zur Stillung flächenhafter Blutungen. **Krömer** (Gießen).

---

7) **H. Gage** (Worcester, Massachusets). Abdominal contusions associated with rupture of the intestine.

(Annals of surgery 1902. März.)

Von 4 selbst operirten Fällen endigten 3 tödlich, einer heilte aus, nachdem eine Kothfistel nachträglich geschlossen war.

Aus der Litteratur seit 1887 stellt Verf. dann 85 Fälle von Darmzerreißung zusammen. Davon war 76mal direkte Gewalt die Ursache (32mal Schlag oder Hufschlag, 19mal Fall, 6mal Stoß durch ein von der Kreissäge abspringendes Stück Holz, 9mal Quetschung). Das Duodenum war 10mal, das Jejunum 20mal, das Ileum 42mal, der Dickdarm nur 6mal verletzt. 45 Pat. wurden nicht operirt und starben, 40 wurden operirt mit 17 Heilungen = $42^1/_2$%.

Bei dem überaus schwankenden und unsicheren Symptomenbild einer frischen Darmruptur legt H. das Hauptgewicht auf die Härte der Bauchdecken und die Schmerzen. Ferner berücksichtigt er die Natur der verletzenden Gewalt. Am wahrscheinlichsten ist danach eine Verletzung des Darmes, wenn die angreifende Gewalt kurz und heftig und die Angriffsfläche klein gewesen ist.

Hinsichtlich der Behandlung bekennt Verf. sich zu den jetzt allgemein anerkannten Grundsätzen: möglichst baldige Operation selbst auf die Gefahr hin, dass einmal keine Darmverletzung gefunden wird. Nur hochgradiger Chock veranlasst ihn, erst durch Kochsalzinfusionen den Allgemeinzustand zu bessern. Bei Rupturen, welche die Hälfte des Umfangs und mehr betreffen, so wie bei Abreißung des Mesenterium resecirt er. Drainage verwirft G. im Princip und will sie nur in den wenigen Fällen angewandt wissen, in denen man seiner Naht (resp. der Lebensfähigkeit der Umgebung

derselben) nicht ganz sicher ist. In letzterem Falle lagert er die genähte Darmschlinge extraperitoneal. **Seefisch** (Berlin).

---

8) **Harris.** The surgical treatment of ascites due to cirrhosis of the liver.

(Journ. of the amer. med. assoc. 1902. Mai.)

Verf. unterzieht die in der Litteratur bekannten Fälle, vermehrt durch eine Anzahl von ihm zusammengestellter und operirter — im Ganzen 46 — einer Kritik, und kommt dabei zu einem ziemlich unerfreulichen Ergebnis. Die Talma'sche Operation gründet sich auf die Ansicht, dass bei Lebercirrhose eine Drucksteigerung im Pfortadergebiet besteht, durch welche der Ascites erzeugt wird. Dieser Ansicht tritt Verf. entgegen mit folgenden Gründen: 1) Lebercirrhose kann tödlich verlaufen ohne Auftreten von Ascites. 2) Drucksteigerung kann im Pfortadergebiet bestehen ohne Auftreten von Ascites. 3) Bei manchen Formen der Lebercirrhose geht dem Ascites Ödem der Beine voraus, ohne dass eine Nierenaffektion nachweisbar ist. (Durch Stauung? Ref.) 4) Als wichtigsten Punkt betrachtet er das Vorhandensein einer Peritonitis, die oft auf das ganze Bauchfell ausgedehnt, aber bisher noch nicht genügend gewürdigt ist. Durch sie wird der Ascites wenigstens sehr unterstützt. Verf. kommt zu folgenden Schlüssen: 1) Drucksteigerung im Pfortadersystem ist ein Faktor, aber nicht der alleinige, für Erzeugung des Ascites bei Lebercirrhose. 2) Die Talma'sche Operation ist an sich einfach und zweckmäßig, auch verhältnismäßig ungefährlich. 3) Da peritonitische Zustände sehr wesentlich für die Erzeugung und das Bestehen des Ascites sind, wird die Operation am besten während des präascitischen Stadiums vorgenommen. 4) In einigen wenigen Fällen ist der Ascites durch die Operation günstig beeinflusst worden. Im Ganzen hat die Operation keine wesentliche Änderung im Verlauf der Krankheit herbeigeführt. **Trapp** (Bückeburg).

---

9) **H. Delagénière** (le Mans). De l'appendicite.

(Arch. prov. de chir. 1900. No. 7.)

D. hat seit April 1892 122 Fälle von Appendicitis operirt, die er in akute (62), in chronische (27) und in solche theilt, die mit Erkrankungen der Uterusadnexe einhergingen (33). Pathologisch-anatomisch unterscheidet er eine akute follikuläre, eine kalkulöse, eine gangränöse und eine chronisch-recidivirende Appendicitis, die er durch 30 sehr lehrreiche Abbildungen seiner Präparate, worunter auch recht gute mikroskopische Querschnittsbilder sind, illustrirt. In tabellarischer Übersicht ist die Symptomatologie, die Art des Eingriffs und das Resultat zusammengestellt.

Die umfangreiche Arbeit, die nur die englische und französische Litteratur über den gleichen Gegenstand, nicht die deutsche berück-

sichtigt, ist besonders bezüglich der pathologisch-anatomischen Befunde beachtenswerth. Sonst sei nur hervorgehoben, dass Verf. bei seinen 122 Operationen 107 Heilungen und 15 Todesfälle hatte. Er räth, in jedem Falle sofort zu operiren, in welchem Stadium man die Krankheit auch bei der ersten Konsultation antreffen mag, da man auch bei Moribunden nichts zu verlieren, wohl aber, wie er Beispiele an der Hand hat, nur zu gewinnen hat. Er räth unter allen Umständen zum Transport der Kranken in chirurgische Pflege. Bezüglich des operativen Vorgehens bringt die Arbeit Neues nicht.

P. Stolper (Breslau).

---

10) **A. L. Polenow.** Über experimentelle Appendicitis.

(Russki chir. Archiv 1902. No. 3.)

P. machte 15 Experimente an Kaninchen, von denen 10 genau beschrieben und schematisch abgebildet werden. Der Wurmfortsatz wurde total unterbunden oder verengt, geknickt, um 180° um seine Achse gedreht, endlich wurden die Blutgefäße des Fortsatzes unterbunden. Schlussfolgerungen: 1) Man kann den Wurmfortsatz des Kaninchens in veränderter Lage dauernd fixiren. 2) Experimentell können die verschiedensten, am Menschen beschriebenen Appendicitisformen erzeugt werden, bis zu Eiteransammlung in entfernten Gegenden (unter der Leber) und Cystenbildung. 3) Störungen in der Blutversorgung geben in Verbindung mit Lageveränderungen des Fortsatzes dieselben Bilder, wie letztere allein. 4) Totale Unterbindung giebt Perforation und allgemeine septische Peritonitis; Verengerung der Lichtung erzeugt produktive Entzündung in der Umgebung und entsprechende Veränderungen im Wurmfortsatz. 5) Lageveränderung (Knickung, Achsendrehung) begünstigt die Erkrankung, von der Appendicitis catarrhalis simplex beginnend bis zu Bildung zahlreicher Verwachsungen in der Umgebung. 6) Mikroorganismen wurden nicht gefunden, weder im Blinddarm, noch im Fortsatz, wohl weil die Sektionen spät — nach 4 Wochen und mehr — gemacht wurden, wo die akute Entzündung schon abgelaufen war; doch waren in vielen Fällen grobe materielle Veränderungen in deren Struktur vorhanden. **Gückel** (Medwedowka, Kiew).

---

11) **M. J. Rostowzew.** Die Perityphlitis bei Frauen.

(Russki Wratsch 1902. No. 20 u. 22.)

Verf. betont die Schwierigkeit der Differentialdiagnose zwischen den Erkrankungen des Wurmfortsatzes und der inneren Genitalien. Die diffuse Appendicitisperitonitis verläuft aber stürmischer als die gynäkologische und ist öfter septisch, da sie von mehr virulenten Bakterien (Colibacillus, Staphylo- und Streptococcus) als die die gynäkologische Peritonitis verursachenden Gonokokken hervorgerufen wird. Alle Fälle von diffuser Appendixperitonitis endeten im Petersburger Obuchowspital tödlich, gleichviel, ob operirt oder konservativ

behandelt, während von 3 gynäkologischen Peritonitiden 2 heilten. Letztere 3 Fälle täuschten Appendicitis vor, waren aber durch Salpingitis (2 Fälle) und geplatzte Eierstockscyste (1 Fall) verursacht. Die nächsten 4 Krankengeschichten zeigen, dass das Fehlen von Fluor albus und der ausschließliche Sitz rechts nicht immer die Erkrankung der Adnexe ausschließen und umgekehrt der Fluor albus und die linksseitige Affektion nicht gegen Appendicitis sprechen (je 2 Fälle). Ferner täuschte ein Fall von parametritischem Abscess Perityphlitis vor; er hatte die Verbindung mit dem Uterus verloren und war nach oben gestiegen. In einem Falle beobachtete Verf. Dysmenorrhoe bei den ersten Regeln, die einer Appendicitis mit diffuser Peritonitis ähnlich war, wo aber die Schmerzen eben so rasch schwanden, wie sie am Tage vorher aufgetreten waren. Äußerst schwierig wird die Diagnose bei Verwachsungen zwischen den erkrankten und den Nachbarorganen (Adnexe und Appendix). R. sah einen Fall, wo die gesunde Tube mit einem perityphlitischen Abscess verwachsen war. Schließlich werden 2 Fälle von gleichzeitiger Erkrankung des Wurmfortsatzes und der rechtsseitigen Tube besprochen, mit allgemeiner Peritonitis. Im ersten standen die gynäkologischen Symptome im Vordergrunde; bei der Operation fand man einen chronischen Process am Wurmfortsatz (Eiter im Innern desselben). eine Gonokokkensalpingitis und ein Eierstocksdermoid. Heilung, Die Peritonitis war wahrscheinlich durch die Salpingitis verursacht. Im 2. Falle beherrschten die Perityphlitissymptome das Krankheitsbild. Der Wurmfortsatz wurde entfernt, die Tubenerkrankung erst bei der Sektion entdeckt. **Gückel** (Medwedowka, Kiew).

---

12) **A. Robinson.** A service view of hernia. Its prevalence among our troops in the orient.

(Journ. of the amer. med. assoc. 1902. April.)

Bei den amerikanischen Truppen, die auf den Philippinen kämpften, ist das Vorkommen von Unterleibsbrüchen auffällig häufig. Eine genaue Statistik fehlt, aber Verf. sah bis Mai 1900 allein im Lazarett Manilla 229 Fälle von Hernien bei amerikanischen Soldaten, bei denen ihr Bestehen beim Diensteintritt ausgeschlossen war. Ihr Vorkommen in dieser gehäuften Menge erklärt er 1) durch das erschlaffende, den ganzen Körper mitnehmende Klima. Durch die starke Abmagerung wird der Muskeltonus wesentlich vermindert, und wie andere Muskeln werden auch die Bauchdecken erschlafft. 2) Durch die großen Anstrengungen, die den erschlafften Körper treffen. 3) Durch den Druck des um den Leib getragenen Patronengürtels, der nur durch festes Zusammenschnüren gehalten wird. Es wurden alle Arten von Hernien beobachtet. Die Behandlung bestand in Operation nach Bassini oder ähnlichen, eine feste Verheilung herbeiführenden Verfahren. Sehr Viele mussten als dienstunbrauchbar entlassen werden. Für die Bauchhernien will Verf. sofort die

Entlassung eingeleitet wissen. Bei den Operationen wurde Chloroform meist schlecht vertragen, ein Umstand, den Verf. auch der allgemeinen Erschlaffung zuschreibt. Zur Abhilfe schlägt er vor 1) Sorfältigere Auswahl der Leute, besonders strengere Untersuchung der Bauchdecken. 2) Regelmäßiges Exerciren auch während des Feldzuges. 3) Ersatz des alten Patronengürtels durch einen solchen, der die Last auf die Schultern überträgt. 4) Erhaltung des allgemeinen Gesundheitszustandes bei den Leuten. 5) Frühzeitige Operation.

Trapp (Bückeburg).

---

13) **v. Hacker.** Gastrostomie. (Aus der wissenschaftlichen Ärztegesellschaft in Innsbruck vom 3. Mai 1901.)

(Wiener klin. Wochenschrift 1901. No. 37.)

v. H. übt seit April 1900 folgendes Verfahren mit dem besten Erfolge:

Nach dem Eingehen durch die Mitte des linken Rectus und Durchtrennung der hinteren Rectusscheide und des Bauchfells in einer Schicht wird ein Magenzipfel vorgezogen, an der Spitze incidirt, die Blutung gestillt und das Drainrohr eingeführt. Das Drain wird durch Zusammenziehen einer rings durch Serosa-Muscularis geführten Tabaksbeutelnaht nach dem Vorgang von Lucke umschlossen. Während das Drain nach innen gedrängt wird, legt v. H. noch eine zweite solche Naht darüber. In einer Entfernung von 3—4 cm von dieser Naht wird die Basis des Magenzipfels rings mit den Rändern des nach oben und unten etwas vernähten Spaltes der Bauchfellfascienschicht umsäumt und darauf durch Zurückschieben des Drains der ganze vorliegende Magenzipfel nach innen eingestülpt. Vernähung der beiden Rectushälften ober- und unterhalb des Drainrohrs bis dicht an dieses mit versenktem Aluminiumbronzedraht; um die Austrittsstelle des Rohres wird ein schmales Jodoformgazestreifchen herumgelegt. Verschluss der Hautwunde.

Nach der Heilung besteht ein von vorn nach hinten verlaufender Kanal, der auch für die Durchführung einer Sondirung ohne Ende günstig ist. Dies Verfahren (v. Hacker-Lucke) ergab in allen Fällen einen geradezu idealen Abschluss nach außen.

Hübener (Dresden).

---

14) **F. Zahradnický** (Deutschbrod). Beitrag zur Therapie des Ileus mit Atropin.

(Časopis lékařů českých 1902. p. 383.)

Der Autor veröffentlicht 5 neue Fälle von Ileus, die mit Atropin behandelt wurden und zieht aus seinen Erfahrungen so wie aus den aus der Litteratur gesammelten 32, zusammen also 37 Fällen folgende Schlüsse: vom Atropin ist ein Erfolg zu erwarten bei Ileus wegen Koprostase, beim adynamischen und paralytischen Ileus, obzwar es auch beim letzteren 2mal im Stiche gelassen hat; beim

mechanischen, insbesondere beim Strangulationsileus ist ein Erfolg äußerst zweifelhaft. Da aber die Entscheidung, welche Art von Ileus vorliegt, sehr schwer ist, so empfiehlt sich folgendes Verhalten: im Beginne der Erkrankung versucht man Abführungen und hohe Klystiere; bleiben diese ohne Erfolg, dann gebe man Atropin, wenn man die Diagnose auf Koprostase, adynamischen oder paralytischen Ileus sicher stellen kann; ist dies aber nicht möglich, oder steht eine Strangulation fest, oder besteht der Ileus schon 2—3 Tage, dann schreite man sofort zur Operation. In ganz hoffnungslosen Fällen, ferner bei Renitenz gegen die Operation versuche man als ultimum refugium Atropin. **G. Mühlstein** (Prag).

---

15) **O. H. Allis** (Philadelphia). An instrument for facilitating intestinal anastomosis.

(Annals of surgery 1902. März.)

Verf., der keine guten Erfahrungen mit dem Murphyknopf gemacht hat, empfiehlt seine sog. Heftzangen, welche dazu bestimmt sind, bei End-zu-End-Anastomosen die Darmwände gegen einander zu fixiren, bis die Naht angelegt ist. Das Instrument soll eine exakte Anpassung der Lichtungen ermöglichen und die Hände des Assistenten überflüssig machen. **Seefisch** (Berlin).

---

16) **F. Reach.** Über Resorption von Kohlehydraten von der Schleimhaut des Rectums.

(Archiv für experimentelle Pathologie Bd. XLVII.)

Zucker- und Stärkeklysmen zur Ernährung von der Mastdarmschleimhaut her wird von vielen Seiten großer Werth zugesprochen. Aus dem Umstand, dass in den Mastdarm eingeführte Kohlehydrate im Stuhl nicht wiederzufinden waren, schloss eine Reihe von Untersuchern, dass diese Stoffe resorbirt wurden. Erst Strauss zeigte, dass ein Theil des Zuckers im Mastdarm vergärt. Die früheren Beobachtungen sind also unsichere. Verf. stellte desshalb in der Naunyn'schen Klinik Versuche an, in denen er die Veränderung des respiratorischen Quotienten als entsprechendes Maß für den Eintritt der Kohlehydrate in den Organismus beobachtete. Die Versuche wurden an einem 27jährigen, körperlich und geistig wenig entwickelten Mann angestellt, nachdem dieser 12—14 Stunden vorher gefastet hatte, und nachdem vorher der Nüchternwerth der Exspirationsluft festgestellt war.

Bei Verabreichung von 60 g Traubenzucker durch den Mund stieg der respiratorische Quotient, bis er in der 2. Stunde seinen höchsten Werth erreicht hatte. Bei der Einverleibung derselben Menge in den Mastdarm ist die Kohlehydratwirkung auf den respiratorischen Quotienten viel geringer wie bei den Trinkversuchen; außerdem tritt zunächst, wie bei den Leerversuchen, eine Abnahme

ein. Es wird also langsamer und weniger resorbirt. Ähnliche Resultate, nur noch größere Abweichungen gegen die Trinkversuche, erhielt Verf. mit Rohrzucker. Bei Versuchen mit Dextrin war 1mal ein nur vorübergehendes Wachsthum des respiratorischen Quotienten zu konstatiren, 3mal jedoch eine deutliche Steigerung, die auch länger anhielt als bei den Zuckerklystieren. Stärkeklystiere — Suspension nach Leube — bewirkten kein oder nur ein geringes, außerdem spätes Anwachsen des respiratorischen Quotienten, während Stärke in Form von Weißbrot nach den Versuchen von Magnus-Levy eine deutliche Steigerung bewirkt. Bei den Leerversuchen fiel der respiratorische Quotient mit steigendem Hungerzustand.

Während also den Zuckerklystieren kein hervorragender, den mit Stärke überhaupt kein Werth zukommt, dürften die Dextrinklysmen für die Mastdarmernährungen mehr als bisher in Betracht kommen. Dextrin wird, wenn auch langsam, so doch gut vom Mastdarm resorbirt und reizt weniger als Zuckerlösung. Zu Versuchen für die Rectalernährung schlägt Verf. desshalb die dextrinisirten Mehlpräparate vor, wie sie zur Säuglingsernährung schon lange mit Erfolg in Gebrauch sind. **E. Moser** (Zittau).

Kleinere Mittheilungen.

17) B. K. Finkelstein. Über perforirende Stich-Schnittwunden der Bauchhöhle.

(Russki Wratsch 1902. No. 12, 13, 15—18, 21.)

F. verarbeitete das reiche Material der Abtheilung Trojanow's im Petersburger Obuchowhospital. Im Ganzen wurden 132 Fälle beobachtet mit 26 Todesfällen. 81mal waren die inneren Organe nicht mit verletzt (1 gestorben an Delirium und Peritonitis). In 9 Fällen fand man Wunden des Zwerchfells (2 †), in 13 der Leber (5 †), in 6 des Magens (4 †), in 15 des Darmes (9 †), in 3 des Mesenteriums (2 †), in 1 der Milz; 4mal war außer der Bauchwunde der Hals durchschnitten; in 3 davon war die Bauchwunde unkomplicirt (2 †), im vierten waren Leber, Dick- und Dünndarm verwundet (†). In den Fällen mit Darmwunden war 4mal der Dickdarm, 9mal der Dünndarm, 2mal waren beide zugleich betroffen.

Verf. richtet die Aufmerksamkeit auf folgende Einzelheiten: 1) bei perforirenden Bauchwunden werden die Eingeweide häufig nicht verletzt (von 132 Fällen 93mal); in 53% solcher unkomplicirter Wunden prolabiren die inneren Organe (in 47% das Netz allein, das in 18% eine interstitielle Hernie bildet). In 79% ist die Wunde nicht länger als 3 cm, in 10% 3—4 cm lang, in 5% 4—5 cm, in den übrigen bis 8 cm lang. 2) Die Zwerchfellwunden sind in 25% durch Verletzung anderer Organe komplicirt. 3) 77% der Leberwunden betrafen den linken Lappen; 16% sind von keinen Symptomen, 84% von Blutungen begleitet. 64% geben keinen Gallenfluss. Die Tamponade stillt die Blutung gut. Dasselbe gilt von der Naht, doch muss bei letzterer auch tamponirt werden, da Eiterung und Gallenfluss nicht auszuschließen sind. 4) Magen- und Darmwunden geben häufig im Anfang gar keine Symptome. Das Operiren bei Peritonitissymptomen verschlechtert die Prognose sehr. In 16% der Magenwunden war die hintere Wand verwundet; die Darmwunden waren in 46,6% mit Prolaps komplicirt. Dickdarmwunden verlaufen besser als Dünndarmverletzungen (von 4 starb 1 an Blutung aus der mitverletzten Radialis); von 8 Dünndarmwunden endeten 6 tödlich; von 7 bei Peritonitis Operirten starben 6). 5) Gekrösverletzungen führen zu profuser Blu-

tung. 6) Die Diagnose, ob eine perforirende Bauchwunde komplicirt ist durch Eingeweideverletzung oder nicht, ist während der ersten Stunden oder selbst Tage oft unmöglich. Daher ist sofortige Laparotomie gerathen. 7) Die Ursachen der 26 Todesfälle sind: 18mal Peritonitis (1 unkomplicirte Wunde, 7 Darmwunden, 4 Leber-, 3 Magen-, 2 Mesenterium- und 1 multiple Verletzung von Leber und Darm), 3mal Chok (2 unkomplicirte und 1 Magenwunde), 2mal Pneumonie (je 1 unkomplicirte und Darmwunde), 2mal akute Anämie (Halsverletzung) und 1mal Delirium. Die vielen Details müssen im Original nachgelesen werden.

Gückel (Medwedowka, Kiew).

18) **W. P. Shukowski.** Perforative Peritonitis bei einem Neugeborenen.

(Medicinskoje Obosrenje 1902. No. 2.)

Es handelte sich um ein neugeborenes Kind, das am 3. Tage an Peritonitis erkrankte und am 4. starb. Sektion: an der Grenze von Jejunum und Ileum eine erbsengroße Perforation an der dem Gekröse gegenüberliegenden Seite. Der Charakter des Loches macht es wahrscheinlich, dass hier ein Meckel'sches Divertikel vorlag, das eingeklemmt und gangränescirt war.

Gückel (Medwedowka, Kiew).

19) **M. J. Rostowzew.** Perityphlitis bei Schwangeren.

(Medicinskoje Obosrenje 1902. No. 9.)

12 Fälle aus dem Obuchowhospital in Petersburg. 6mal war die Entzündung begrenzt und wurde in allen Fällen richtig diagnosticirt. 4 Operationen, 2 intern behandelt, alle geheilt. Von 6 Fällen mit diffuser Peritonitis wurden nur 2 erkannt, ein dritter vermuthet. 2mal Laparotomie; alle 6 gestorben. Von 9 Appendicitiden bei Schwangeren starben also 5, von 3 im Puerperium eine. 4mal trat Abort oder vorzeitige Geburt ein (nach 4 Wochen, im 4. und 9. Monat; im 8. Monat wurde ein lebendes Kind geboren). In einem Falle blieb es unbestimmt, ob die Geburt zur normalen Zeit eintrat. Die Appendicitis war für 5 Mütter und für 4 Kinder tödlich. In 5 Fällen war sie sicher primär, in einem sekundär (nach Exkochleation eines inficirten Uterus). So ist also die Appendicitis eine schwere Komplikation der Gravidität und des Puerperiums. Es muss recht früh operirt werden; dagegen ist künstliche Unterbrechung der Schwangerschaft durchaus kontraindicirt. **Gückel** (Medwedowka, Kiew).

20) **S. M. Zypkin.** Über Hämatemesis bei Appendicitis.

(Medicinskoje Obosrenje 1902. No. 2.)

Eine 61 Jahre alte Frau leidet seit 2 Jahren an Dyspepsie mit periodischen Schmerzen in der Magengegend und blutigem Erbrechen. Seit 7 Tagen Stuhlverhaltung, Magenschmerzen und Hämatemesis; letztere hörte nach 3 Tagen auf. Diagnose: rundes Magengeschwür. Am 4. Tage Temperatursteigerung, am 6. in der Blinddarmgegend eine Geschwulst fühlbar. Nach $5^1/_2$ Wochen zunehmende Schwäche, von Neuem blutiges Erbrechen, das nach weiteren 10 Tagen zum Tode führte. Die vorgeschlagene Operation wurde nicht bewilligt. Sektion: Pleuritis d. exsudativa septica. Appendicitis perforativa. Phlegmone septica retroperitonealis. Magen und Darm sonst normal.

Im Gegensatz zu den Fällen von Charcot und Dieulafoy zeigte vorliegender Fall einen äußerst chronischen Verlauf. Von 11 Fällen heilte nur einer; in einem zweiten fehlen bestimmte Angaben; alle 11 wurden operirt, und das blutige Erbrechen trat unmittelbar nach der Operation auf. Z. folgert daraus, dass in Fällen mit Allgemeininfektion die Operation das Ende beschleunigt und das blutige Erbrechen hervorruft. Wird die Operation unterlassen, so kann der Organismus vielleicht die Infektion noch bewältigen, wie des Verf.s Fall zeigt, wo die Anamnese mehrere Anfälle von blutigem Erbrechen bei Fehlen eines Magengeschwürs aufweist. **Gückel** (Medwedowka, Kiew).

21) Témoin (Bourges). A propos du traitement immédiat de l'appendicite aiguë et des complications de la temporisation.

(Arch. prov. de chir. 1901. No. 8.)

T. ist auf Grund folgender Erfahrungen ein warmer Fürsprecher der Frühoperation. Er hatte unter 176 Fällen im Ganzen 34 Heilungen bei der Operation à froid, 21 Heilungen bei Abscesseröffnung ohne Auslösung der Appendix; 3mal operirte er wegen neuer Anfälle mit Erfolg. Bei 121 Operationen à chaud verlor er 12 Pat., 11 wegen allgemeiner, vor der Operation vorhandener Peritonitis, 1 an Blutbrechen. Alle Todesfälle und Komplikationen kamen vor bei Fällen, welche früher hätten operirt werden können. **P. Stolper** (Breslau).

22) J. Koch. Erfahrungen über die chronische recidivirende Perityphlitis auf Grund von 200 Radikaloperationen.

(v. Langenbeck's Archiv Bd. LXVII. Hft. 2.)

Verf. schildert die Erfahrungen und Resultate sämmtlicher Radikaloperationen der Perityphlitis, die von Rotter und seinen Assistenten seit 1896 ausgeführt worden sind. Während Rotter's Indikationsstellungen im akuten Anfall die früheren, bekannten geblieben sind, haben sich dieselben zu Gunsten der Radikaloperation im Laufe der Jahre wesentlich geändert. Verlangte derselbe früher 3 Anfälle oder dauernde Empfindlichkeit nach dem ersten, so wird jetzt allen jugendlichen Personen nach einem Anfall die Radikaloperation vorgeschlagen. Von den 200 Fällen sind 58 mehr oder weniger lange Zeit vorher operirt worden, ehe es zum radikalen Eingriff kam. Das gesammte Material theilt sich bezüglich der Anamnese in 3 Gruppen: solche Pat., welche mehrere typische Anfälle mit schmerzfreien Intervallen durchmachten; solche, die nach dem typischen Anfall nicht recht schmerzfrei wurden und drittens in solche, welche keinen akuten Anfall erlebten, sondern über chronische Beschwerden mannigfacher Art zu klagen hatten, wie Verstopfung und Durchfall, Magenstörungen, Aufstoßen, Übelkeit und Schmerzen in der Wurmfortsatzgegend. Der objektive Befund war häufig zur Zeit der Operation völlig negativ, und nur die Anamnese gab über die voraufgegangenen perityphlitischen Anfälle Aufschluss. In 18 Fällen bestanden Kombinationen zwischen chronischer Wurmfortsatzerkrankung und pathologischen Zuständen der weiblichen Geschlechtsorgane, nämlich Pyo- und Hydrosalpinx, Hämatosalpinx, Verwachsungen zwischen Appendix und Adnexen, so wie cystischer Degeneration der Eierstöcke. 2mal wurde die gleichzeitige Entfernung des Wurmfortsatzes und die Alexander-Adams'sche Operation wegen Retroflexio uteri ausgeführt. Schwierig war öfters die differentielle Diagnose zwischen Appendicitis und Gallensteinerkrankung.

Die an sich meist einfache Operation der recidivirenden Appendicitis kann sehr schwierig werden, wenn schon im akuten Anfall incidirt wurde, und starke Verwachsungen bestehen. War noch ein kleiner Abscess aus der Zeit der Anfälle zurückgeblieben, so wurde tamponirt. Indessen sieht K. den Eiter 4—5 Wochen nach dem Anfall als wohl meist steril an, so dass Rotter bei solchem Befunde trotzdem in letzter Zeit die Abdominalhöhle völlig schließt. Was das Auftreten von Fisteln einfacher Natur und von Kothfisteln betrifft, so konstatirt Verf. die Thatsache, dass bei seinem Material diese Komplikation in unverhältnismäßig geringerer Zahl auftrat als in dem Sonnenburg's. Die Ursache findet er darin, dass letzterer principiell den Wurmfortsatz resecirt, während Rotter dies nur thut, wenn es sich gewissermaßen von selbst ergiebt. K. glaubt, dass in dem akuten Anfall eine sichere Versorgung des Wurmfortsatzstumpfes nicht möglich ist. (Es kommt hierbei aber wohl darauf an, ob man in den ersten 4—5 Tagen oder wesentlich später nach Beginn des Anfalls und der Eiterung operirt. Ref.) Auf einige ganz besonders komplicirte Krankheitsfälle, die nach ausgedehnten und schweren Eingriffen zur Heilung gebracht wurden, sei ausdrücklich hingewiesen, eben so wie auf die Vorschriften zur Schnittführung bei gleichzeitigem Verdacht auf Gallensteine, Adnexerkrankungen, Hernien etc.

Rotter nimmt die Radikaloperation 4—5 Wochen nach dem Ablauf des akuten Anfalls vor. Nach seiner Ansicht ist die Operation dann eine aseptische, und eine Gefahr der Infektion der Bauchhöhle bei dem Aufsuchen des Wurmfortsatzes besteht dann nicht mehr, so dass die Bauchwunde primär geschlossen werden kann.

Das klinische Bild der perforativen Appendicitis hält Rotter im Gegensatz zu Sonnenburg nicht für ein wohlcharakterisirtes, die Diagnose also nicht immer für möglich. Unter den 200 Fällen bestand 11mal eine vollkommene Verödung des Wurmfortsatzes, in 9 Fällen war der distale Theil des Wurmfortsatzes obliterirt. Die Pat. der letzteren Art standen im Alter von 20—40 Jahren. 30 Wurmfortsätze wiesen Obliterationen der Schleimhaut in der Kontinuität auf. Ribbert geht also wohl zu weit, wenn er solche Verödungen für selten hält. Sehr wichtige Gründe, die näher angeführt sind, sprechen dagegen, diesen Zustand als eine physiologische Rückbildung anzusehen. Auch dort, wo die Obliteration am Ende der Wurmfortsätze vorliegt, ist ein pathologischer Process anzunehmen; betrifft das Vorkommen doch sehr häufig Personen in noch jugendlichem Alter, keineswegs nur Greise, und ist doch nach klinischen Erfahrungen die Appendicitis ein häufigeres Leiden, als es der pathologische Anatom nach seinen Leichenbefunden vermuthen kann. Die Involutionstheorie Ribbert's hat jedenfalls einen bedenklichen Stoß erhalten (s. auch Riedel, Centralblatt für Chirurgie 1902 No. 25). Eine relative Spontanheilung der Appendicitis durch Obliteration, Gangrän oder Amputation des Wurmfortsatzes ist häufig, dagegen eine absolute verhältnismäßig selten. Man soll jedenfalls bei der Indikationsstellung nicht auf dies Vorkommnis zählen, da das die unangenehmsten Folgen für den Perityphlitiskranken haben könnte.

Was die Erfolge der Operation betrifft, so kam es 175mal zu tadellosem Verlauf, 10mal zu Bauchdeckenabscessen, 2mal zu Hämatombildung, und 4mal blieben Fisteln zurück. Nur ein einziger Todesfall war zu beklagen, der unter eigenartigen Verhältnissen sich ereignete. Diese Mortalität ist eine außerordentlich günstige, namentlich in Anbetracht des Umstandes, dass bei dem Material eine Reihe der komplicirtesten Eingriffe ausgeführt werden musste. Die Dauerresultate sind ausgezeichnete. 5mal nur konnten Bauchbrüche konstatirt werden, und zwar bei Pat., bei denen nicht ein primärer völliger Bauchdeckenverschluss, sondern Tamponade angewendet wurde. Ein perityphlitischer Anfall ist bei keinem Operirten wieder aufgetreten. 18 Pat. hatten nachträglich noch über Beschwerden zu klagen, und zwar über Schmerzen in der rechten Unterbauchgegend bei Anstrengungen oder über Empfindungen in der Narbe, taubes Gefühl in der Umgebung derselben und Ähnliches. Die oft mangelhaften Stuhlverhältnisse Perityphlitiskranker wurden durch die Radikaloperation günstig beeinflusst. Bei 10 Pat. war die Verstopfung bestehen geblieben. Jedenfalls sind diese Beschwerden alle gering gegenüber dem großen Nutzen der Operation, die alle Gefahren des Leidens sicher ausschaltet. **E. Siegel** (Frankfurt a/M.).

23) **Toussaint** (Saint-Mihiel). **Réflexions cliniques sur la cure radicale de la hernie dans l'armée.**

(Arch. prov. de chir. 1902. No. 2.)

Die in Frankreich geltenden Bestimmungen über die Dienstunbrauchbarkeit wegen Bruchleiden scheinen den dortigen Militärärzten öfter Bruchoperationen auch bei nicht eingeklemmten Hernien zuzuführen als dies in Deutschland der Fall ist. Die militärische Dienstuntauglichkeitserklärung wegen Bruchleidens hat, wie dies auch in der Schweiz der Fall ist, für die Träger so viele wirthschaftliche Nachtheile (z. B. Verweigerung bei der Annahme zur Arbeit, bei der Aufnahme in Lebens- und Unfallversicherung), dass dieselben gern geneigt sind, die Radikaloperation an sich ausführen zu lassen. So kann Verf. (médecin-major de 1. classe) über nicht weniger als 60 Radikaloperationen aus dem Zeitraum von knapp einem Jahre berichten: 52 Leistenbrüche, von denen 3 doppelseitig; 2 Schenkelbrüche, 4 Brüche der Linea alba, 2 Fälle von Hodenverlagerung. Er erzielte immer Hei-

lung, berichtet aber über vereinselte Komplikationen, von denen die eine besondere Erwähnung verdient. T. beobachtete eine gonorrhoisch-phlegmonöse Entzündung des Vas deferens nach der Operation eines Leistenbruchs bei einem Unterofficier, der 8 Jahre zuvor eine gonorrhoische Hoden- und Nebenhodenentzündung überstanden hatte. Pat. erkrankte am 5. Tage fieberhaft; die um das Vas deferens sich entwickelnde Eiterung musste nach dem mikroskopischen Befund auf Gonokokkeninfektion zurückgeführt werden. Verf. mahnt desshalb, sowohl bei Bruchoperation wie bei Hydrocelen- und anderen Operationen an den äußeren männlichen Genitalien auf alte Tripperreste zu achten und diese möglichst unberührt zu lassen. **P. Stolper** (Breslau).

24) **Dujon** (Moulies). Hernie inguinale gauche étranglée, contenant le coecum, chez un enfant de 15 mois.

(Arch. prov. de chir. 1902. No. 7.)

Der linksseitige Leistenbruch war im 11. Monat während eines heftigen Kruphustens entstanden. Durch die nach Bassini gemachte Operation des eingeklemmten Bruches, der ausschließlich den Blinddarm, einschließlich gesundem Wurmfortsatz enthielt, wurde das Kind geheilt. **P. Stolper** (Breslau).

25) **Sternberg.** Fall von eingeklemmter seitlicher Bauchwandhernie.

(Wiener klin. Wochenschrift 1901. No. 42.)

61jährige Pat. erkrankt 4 Tage vor der Spitalsaufnahme unter Erbrechen und Schmerzen im Bauch; weder Koth noch Winde sind abgegangen, auch nur wenige Tropfen Urin, dauernd Singultus und Erbrechen. Es bestand eine harte, anscheinend glatte Geschwulst der linken Seite zwischen Rippenbogen und dem Lig. Pouparti, nicht schmerzhaft, nach allen Seiten geringe Beweglichkeit zeigend. Über derselben leerer Schall. Der übrige Bauch mäßig aufgetrieben und nicht schmerzhaft. Die Geschwulst habe sich nach Angabe der Pat. erst vor 4 Tagen gezeigt. Operation verweigert. Nach hohem Einlauf Winde und reichlich geformter Stuhl. Erbrechen hält an. Am 8. Krankheitstage Tod.

Bei der Obduktion stellte sich die Geschwulst als eine zwischen den Schichten des M. obliquus externus und obliquus internus gelegene, Netz und eine 12 cm lange Jejunumschlinge enthaltende Hernie dar. Der Bruchsack ist vom Bauchfell und Fascia transversa gebildet. Der Bruchring ist scharfrandig, callös, glatt, zeigt etwa 1 cm im Durchmesser und liegt ca. 7 cm oberhalb des (offenen) Leistenringes.

Bezüglich der Entstehung war nichts zu eruiren. **Hübener** (Dresden).

26) **Témoin** (Bourges). Contribution à l'étude des hernies de la ligne blanche.

(Arch. prov. de chir. 1902. No. 4.)

T. hat 23mal das eigenartige, noch immer vielfach verkannte Symptomenbild der Hernia epigastrica beobachtet, und zwar wiesen in diesen ausgewählten Fällen keinerlei äußerlich sicht- oder fühlbare Zeichen auf die Hernie hin. Der Pat. selbst weiß nichts von einem Knoten, nur gastrische Beschwerden führen ihn zum Arzt. Bei gutem Appetit gelegentlich Erbrechen, das manchmal bei Anstrengungen, manchmal ohne ersichtlichen Grund auftritt. Bei den 23 Operirten handelte es sich stets um einen minimalen Spalt in der Linea alba, und immer war das kleine, manchmal nur stecknadelkopfgroße Netzknötchen festgewachsen. T. nimmt traumatische Einflüsse, insbesondere eine einmalige heftige Anstrengung als Ursache des Aponeuroseneinrisses an.

Bei der Operation können diese minimalen Netzbrüche leicht übersehen werden; es ist desshalb wichtig, sich besonders bei dicken Leuten einen etwaigen Druckpunkt genau zu merken. Auch können mehrere solche Verwachsungen vorhanden sein. T. hat, indem er dies außer Acht ließ, in einem Falle 2mal operiren müssen. Die einfache Operation war in allen seinen Fällen von Erfolg.

P. Stolper (Breslau).

27) A. Huber (Zürich). Über chirurgische Hilfe bei Magenkrankheiten.

(Korrespondenzblatt für Schweizer Ärzte 1902. No. 5.)

Hat Krönlein auf dem letzten Chirurgenkongress die Prognose der chirurgisch behandelten Magenkrankheiten vom Standpunkte der Chirurgen erörtert, so thut es H., und zwar z. Th. an demselben Material, vom Standpunkt des Internen, und zwar eben so wie Ewald über eine lückenlose Serie seiner dem Chirurgen überwiesenen Magenkranken berichtend, über 62 Fälle. Die Gastrostomie wegen Cardiacarcinom lässt er nur ausführen, wenn Pat. sie dringend verlangt. Von den 62 Magenkranken hatten 34 ein Carcinom, 23 eine gutartige Pylorusstenose, 1 eine schwere Gastroptose, 2 Stenosirung durch außerhalb des Magens gelegene Ursachen, 2 Perforation eines Magengeschwürs. 50 dieser Fälle hat Krönlein operirt.

Von den Carcinomkranken hebt H. hervor, dass die Geschwulst besonders oft bei Männern nicht tastbar ist, bei denen die Senkung und Vertikalstellung oft fehlt, und daher der Pyloruskrebs häufig unter der Leber verborgen ist.

Bei 32 von 34 operirten Carcinomen fand er eine motorische Insufficienz 2. Grades, bei den beiden restirenden eine solche 1. Grades, also motorische Störung in 100%, schwere motorische Störung in 94%. Sie ist also eines der konstantesten Symptome.

Bei 25 von 33 Fällen (also in 76%) fehlte freie Salzsäure, in 22 von 30 Fällen (73,3%) war Milchsäure vorhanden.

Hefe und Sarcine fand sich in den 34 Fällen 11mal, sie sind also keineswegs nur bei gutartigen Stenosen vorhanden. Erbrechen fehlte nur 5mal; in diesen Fällen bestand aber dennoch motorische Insufficienz 2. Grades. Blut- und kaffeesatzartiges Erbrechen war nur 5mal zu konstatiren, also seltener als man dies gemeinhin annimmt.

Die Mortalität der Resecirten berechnet H. auf 11%. »Um den Werth der Operation richtig zu schätzen, muss man eben berücksichtigen, dass die Kranken während ihrer Lebensfrist nach der Operation sich wieder eigentlich gesund fühlen und hoffnungs- und arbeitsfreudig der Zukunft entgegengehen. Die Beschwerden sind wie mit einem Schlag geschwunden, und die Kachexie macht häufig wieder blühendem Aussehen Platz; recht beträchtliche Körpergewichtszunahme bildet die Regel.«

Von den Gastroenterostomirten starben 11 nach $^1/_4$—$^3/_4$ Jahren Arbeitsfähigkeit und Wohlbefinden, 3 sind noch wohlauf, 5 gelangten zu keiner rechten Erholung.

Bei den 23 gutartigen Pylorusstenosen bestand immer hochgradige motorische Insufficienz, 17mal war freie Salzsäure reichlich vorhanden, 10mal davon Hyperchlorhydrie, 2mal fehlte freie Salzsäure, 4mal wechselte das Verhalten, 18mal war Hefe und Sarcine vorhanden, Erbrechen bestand 21mal. Die Mortalität betrug 5 auf 23, und zwar starben 2 Pat. durch Blutung aus offenem Geschwür, einer durch Collaps, einer durch Sepsis, 1mal blieb die Todesursache unbekannt. 17 Operirte geben gute Berichte über ihr Befinden.

Von Pylorusstenose durch Kompression von außen sah H. 2 Fälle; in dem einen war es das entzündlich (vielleicht durch Duodenalgeschwür) vergrößerte Pankreas, das tamponartig den Pylorus komprimirte; Heilung durch Gastroenterostomie seit 6 Jahren. Im anderen Falle waren es festweiche Geschwülste von lymphosarkomatösem Charakter im Gekröse des Jejunums.

In Summa erwartet auch H. von der operativen Hilfe bei Magenkranken noch Besseres für die Zukunft. **P. Stolper** (Breslau).

28) Schloffer. Zur operativen Behandlung der zweifachen Magenstenosen.

(Wiener klin. Wochenschrift 1901. No. 38.)

v. Eiselsberg hat neuerdings im Hinblick auf das häufig ungenügende funktionelle Resultat der Gastroplastik die Gastroenterostomie für alle Fälle hin-

gestellt, in denen die Wölfler'sche Gastroanastomose aus technischen Gründen unmöglich ist. Anders liegen die Verhältnisse, wenn neben der sanduhrförmigen Einschnürung am Magen auch noch eine Verengerung am Pylorus vorliegt.

S. hat sich daher in einem derartigen, ausführlich mitgetheilten Falle entschlossen, die Gastroplastik vorzunehmen neben einer Gastroenterostomie am Pylorusmagen und Braun'scher Enteroanastomose. Der Erfolg war trotz der komplicirten Verhältnisse noch ein recht befriedigender.

In günstig liegenden Fällen kann wohl auch neben der Gastroplastik die Pyloroplastik anstatt der Gastroenterostomie zweckmäßig Verwendung finden.

Hübener (Dresden).

29) **Büdinger.** Zur Pathologie und Therapie des Sanduhrmagens. Spastische Sanduhrmagen. Magenresektion. Gastroplastik.

(Wiener klin. Wochenschrift 1901. No. 36.)

Zunächst Mittheilung eines interessanten Falles von »Krampftumor des Sphincter antri pylori«, der bis zur Operation als Sanduhrmagen gedeutet wurde. Bei derselben fand sich, etwa 6 cm oralwärts vom Pylorus in der großen Curvatur resp. vorderen Magenwand eine leichte, kaum als pathologisch anzusprechende Einziehung, auf welcher eine T-förmige Narbe saß. Der Magen war an dieser Stelle 3—4 Querfinger breit. Nachdem die Narbe Behufs Abtastung fest angefasst war, zeigte sich folgende merkwürdige Erscheinung: Am Grunde der großen Curvatur beginnend, entstand eine Kontraktion, die sich in einer Einziehung des unteren Magenkontours ausdrückte und mit großer Geschwindigkeit in der Richtung nach der Narbe zu vorwärts rückte, wobei die Einziehung immer stärker wurde. Es bildete sich schließlich hier eine 2 Querfinger lange feste Geschwulst, die die Magenlichtung an dieser Stelle fast vollkommen abzuschließen schien, so dass ein charakteristischer Sanduhrmagen mit sehr weitem cardialen und etwa kindsfaustgroßem pylorischen Theile sich bildete. Die Geschwulst blieb etwa 5 Sekunden stehen, um sich dann ziemlich schnell wieder aufzulösen, ohne dass eine weitere Muskelaktion gegen den Pylorus hin bemerkbar geworden wäre. Dies Phänomen wiederholte sich innerhalb 5 Minuten noch 2mal in derselben Weise. — Eine Gastroenterostomia retrocolica mit Insertion der Jejunumschlinge im cardialen Theil nebst einer Gastropexie führte zu völliger Heilung.

B. macht bei dieser Gelegenheit auf das sog. »Rieselsymptom« aufmerksam, welches für Sanduhrmagen mit enger Kommunikation zwischen beiden Säcken außerordentlich charakteristisch ist. Wenn man eine Hand auf die Gegend der Striktur legt und mit der anderen den Flüssigkeit enthaltenden cardialen Magentheil drückt, so fühlt man deutlich die Flüssigkeit in den anderen Sack rieseln, event. auch vice versa.

In einem zweiten mitgetheilten Falle von Sanduhrmagen fand sich auch der Pylorus z. Th. durch derbe Narben ersetzt. Es bestand ein riesiger cardialer Theil und ein etwa orangegroßer pylorischer Abschnitt. Es wurde in diesem Falle die Resektion des ganzen Abschnitts zwischen Duodenum und cardialem Theil vorgenommen, Verschluss des Magens und Gastroenterostomia retrocolica. Völlige Heilung.

In einem dritten, tödlich verlaufenen Falle, in welchem die Narbe an der großen Curvatur saß, übte B. eine Plastik aus, die nicht ganz der üblichen Heineke-Mikulicz'schen entspricht. Anstatt auf der vorderen Magenwand, legte er den Schnitt mitten durch die Narbe auf der großen Curvatur an, der bis auf den tiefsten Punkt des kleineren Magenabschnittes reichte, an dem größeren in gleicher Ausdehnung. Es wurde dann die hintere Wand des großen Sackes an die hintere des kleinen und eben so die vordere Wand des großen an die vordere des kleinen vernäht, so dass etwa ein Endresultat erzielt wurde, das sich am besten vergegenwärtigen lässt, wenn man sich bei einem mit Gastroanastomose operirten Magen die zwischen der natürlichen und künstlichen Öffnung liegende Brücke durchgeschnitten denkt. Es soll sich hierdurch besser als bei anderen Methoden eine der normalen ähnliche Gestalt des Magens erzielen lassen.

Hübener (Dresden).

30) Pantaloni (Marseille). 25 cas de gastro-entérostomie en Y pour affections non cancéreuses de l'estomac, susceptibles de guérir par l'opération.

(Arch. prov. de chir. 1901. No. 11.)

Die Y-Gastroenterostomie, welche P. besonders warm empfiehlt, ist die Roux-sche Gastroenterostomia retrocolica posterior. Die doppelte Einpflanzung — des Jejunums in den Magen und des freien Jejunumendes in das distale Jejunum — nimmt zwar etwas mehr Zeit in Anspruch als dies bei anderen Methoden der Fall ist, aber P. glaubt, dass bei ihr alle die Zwischenfälle ausgeschlossen sind, die man bei anderen Verfahren der Magen-Darmanastomose beobachtet hat. Schwierig wird die Technik nur bei kleinem Magen, wenn dieser fast ganz von der Leber bedeckt ist. P. hebt hervor, dass es sehr stark dilatirte Magen bei geringer Stenose und umgekehrt sehr kleine bei hochgradiger Stenose giebt.

Bei den 25 Fällen, deren genaue Krankengeschichte Verf. wiedergiebt, hat er nur einen Todesfall gehabt, u. zw. bei einem Alkoholiker. Die Pylorusstenose war meist eine Folge von Geschwür am Pylorus, 5mal aber war ein Geschwür an der kleinen Curvatur vorhanden. 1mal war eine Knickung des Darmkanals durch bedeutende Dilatation, 1mal eine solche durch vertikale Dislokation des Magens hervorgerufen. Nur 1mal stieß P. auf ein offenes, in der Entwicklung begriffenes Geschwür, sonst hat er keinen Anlass gehabt zur Eröffnung des Magens und Freilegung des Geschwürs, dessen Anwesenheit aus perigastritischen Verwachsungen so wie aus der klinischen Beobachtung geschlossen werden konnte. In einem einzigen Falle lag eine rein fibröse Pylorusstenose ohne Perigastritis vor. Bei hysterischen Personen stellte sich der Erfolg nicht unmittelbar nach der Operation, sondern erst nach Behandlung auch der nervösen Erkrankung ein.

P. Stolper (Breslau).

31) H. A. Ingalls (Cincinnati). On splanchnoptosis and its surgical treatment, with report of a case.

(Annals of surgery 1902. März.)

Die 30jährige Pat. litt seit 8 Jahren an heftigen Beschwerden und Verdauungsstörungen und wurde lange für hysterisch gehalten. Als dann auch eine rechtsseitige Nephropexie keine Besserung der Beschwerden brachte, kam Pat. zum Verf., der sich wegen der allgemeinen Enteroptose zur Laparotomie entschloss. Es zeigte sich, dass die Verschiebung der Leber nach unten und links die Hauptschuld an den Beschwerden trage, und sie war wiederum veranlasst durch eine auffallende Atrophie der Ligg. rot. und falcif. Beide Ligamente wurden an die vordere Bauchwand genäht und die Oberfläche der Leber durch Reiben mit einem trockenen Tupfer gereizt, um Verwachsungen herbeizuführen. Pat. blieb 6 Wochen im Bett und war fast vollständig von ihren Beschwerden geheilt.

Verf. ist der Meinung, dass trophische Störungen eine Atrophie der Ligamente in den meisten Fällen von Splanchnoptose verursachen, so dass also die Ursache auf nervösem Gebiete liegt.

Von der Verwendung von Bandagen hält er nichts, da er die Erfahrung gemacht hat, dass unter denselben die Atrophie, insbesondere der Bauchmuskulatur, zunimmt. Statt der Bandagenbehandlung empfiehlt er für jeden Fall die operative Behandlung, die je nach Lage des Falles zu bestehen hat in: 1) Annähung von Leber und Niere, 2) Verkürzung des Lig. gastrohepaticum, 3) Fixation des Colon transversum, 4) allgemeine Wiederherstellung (Kräftigung) der Bauchwand.

Seefisch (Berlin).

32) N. P. Trinkler. Seltener Fall von tuberkulöser Jejunumstenose.

(Praktitscheski Wratsch 1902. No. 14 u. 15.)

T. operirte einen 22 Jahre alten Pat., der außer der tuberkulösen Darmstriktur keine Symptome von Tuberkulose anderer Organe darbot. Die Stenose, die kaum

eine Sonde durchließ, saß in dem mittleren Theile des Jejunums. Es wurde ein $4\frac{1}{2}$ Finger breites Stück resecirt. Heilung. Nach 6 Monaten hatte Pat. 20 kg an Gewicht zugenommen.

In der Litteratur kennt T. nur noch 2 Fälle von Duodenum- und Jejunumstriktur bei Tuberkulose: v. Mikulicz und Bobrow.

Gückel (Medwedowka, Kiew).

33) **F. M. Caird.** Operative interference in cases of stricture of the large intestine.

(Scottish med. and surg. journ. 1901. September.)

Verf. berichtet über 20 von ihm operirte Fälle von Striktur des Dickdarmes, von denen 18 durch Carcinom bedingt waren. Die interessantesten Präparate werden auf 3 Tafeln abgebildet. Was die Diagnose angeht, so wurden die durch septische Absorption bedingten Fieberanfälle im Beginn mehrfach mit Influenza verwechselt. Es kamen ferner Verwechslungen mit Appendicitis und Tubarschwangerschaft vor. Bezüglich der Technik legt Verf. Werth darauf, das Mesenterium möglichst weit entfernt vom Darm mit zu reseciren. Die durchschnittenen Darmenden werden mit reiner Karbolsäure und Jodoform desinficirt, die Vereinigung geschieht möglichst End-zu-End. Von 6 Fällen von Blinddarmkrebs mit Resektion und primärer Naht kamen 5 durch, 2 Heilungen seit 8 bezw. 5 Jahren. In einem der Fälle fand sich ein Krebsnest in einem Theil des entfernten Mesocolon, Tod ein Jahr später an Metastasen. In einem weiteren Falle fand sich eine Perforation eines Carcinoms der Spitze der Appendix; diese war mit der hinteren Blinddarmwand verwachsen und ragte als harte, knotige Masse gegen die Darmlichtung vor. In einem Falle von Carcinom des Colon ascendens blieb die Resektion wegen ausgedehnter Verwachsungen mit Niere und Duodenum unvollendet; künstlicher After, Tod in Folge Nachblutung aus einem Risse in einem Aste der Portalvene. In einem Falle wurde wegen fester Verwachsung der Geschwulst mit den Beckengefäßen die seitliche Anastomose ober- und unterhalb gemacht. 2mal wurde bei Kindern eine nicht bösartige Ileocoecalstriktur (1mal Papillom) durch Resektion und Darmnaht zur Heilung gebracht. 3mal wurde die Resektion und primäre Naht bei Carcinom der Flexura sigmoidea ausgeführt. In einem dieser Fälle musste ein großer Theil der hinteren Peritonealwand mit fortgenommen werden; Tod 10 Tage später, Gangrän und Perforation des Darmes $2\frac{1}{2}$ cm oberhalb der Nahtstelle, diese selbst ganz intakt. 6mal wurde bei Carcinom der Flexur zunächst die Kolostomie, erst später die Resektion und Naht gemacht. 3 Todesfälle im Anschluss an die Operation; 1 Pat. starb, nachdem zunächst völlige Heilung eingetreten war, 10 Monate später unter akuten Ileuserscheinungen: keine neue Geschwulst, nur Verwachsungen.

Verf. tritt in allen Fällen, in denen keine Verstopfung besteht, für primäre Resektion, End-zu-End-Vereinigung ohne Drainage der Bauchhöhle ein, in Fällen mit Verstopfung für zweizeitige Operation. Die Ausbreitung der Geschwulst geschieht im Gegensatz zum Magen und zur Speiseröhre gewöhnlich senkrecht zur Achse des Darmkanals; Metastasen finden sich am häufigsten in der Leber.

Mohr (Bielefeld).

34) **Terrier.** Rétrécissement de l'angle formé par l'union du côlon transverse avec le côlon descendant.

(Gaz. des hôpitaux 1902. No. 46.)

35) **Legueu.** Rétrécissement de l'angle gauche du côlon.

(Ibid. No. 50.)

1) Die Pat. T.'s litt an hartnäckiger Verstopfung und heftigen Leibschmerzen. Das Colon transversum war erweitert, und in der Gegend der Flexura lienalis fand sich eine Resistenz.

Bei der Laparotomie erwies sich das Colon transversum als gebläht und tiefstehend. Die Flexura lienalis war zu einem sehr spitzen Winkel ausgezogen, wo-

durch eine »Art« anatomisch-physiologischen Darmverschlusses zu Stande kam. T. machte eine Colo-Colostomie zur Umgehung der Flexur. Heilung, keine Verstopfung mehr.

2) Angeregt durch die Mittheilung T.'s berichtet L. über eine Pat., die er wegen einer Ovarialcyste operirte.

Sie erkrankte 3 Tage nach der Operation unter Erscheinungen des Darmverschlusses. Bei der Laparotomie fand L. das Colon descendens verkürzt, das Transversum aufgetrieben, den Winkel der Flexura lienalis sehr spitz. Da jedoch keine Verwachsungen gesehen wurden, und der Inhalt des Colon transversum während der Manipulationen in das Descendens übertrat, wurde der Bauch ohne weiteren Eingriff wieder geschlossen. Bei der Autopsie fand sich aber doch ein peritonitischer Strang, den L. für kongenital hielt, welcher, am Mesocolon zerrend, auf die Flexur gedrückt und sie verschlossen hatte.

V. E. Mertens (Breslau).

36) **K. Bartholdy.** Fistula ani congenita.

(v. Langenbeck's Archiv Bd. LXVI.)

Verf. exstirpirte einem 53jährigen Herren eine Analfistel, welche klinisch den Eindruck eines gewöhnlichen derartigen Gebildes machte, bei dem aber schon makroskopisch die blassrothe, schleimhautartige Auskleidung des Ganges auffiel, in dessen Lichtung auch noch 2 Kothsteine gefunden wurden. Auch mikroskopisch zeigte sich nicht das gewöhnliche Bild narbigen Gewebes, sondern überall eine Auskleidung mit geschichtetem Plattenepithel. Die vollkommene Epidermisirung einer ganzen Fistula ani completa von solcher Länge ist noch nicht beobachtet worden. Die Basis des Epithels war ein lockeres, gefäßreiches Bindegewebe. Die genauere anatomische Betrachtung dieses sich von allen publicirten ähnlichen Fällen wesentlich unterscheidenden Epithelganges weist darauf hin, dass man ihn nicht als das Produkt eines Vorganges in einer vorher geschlossenen Gewebsschicht ansehen darf, sondern dass es sich um eine angeborene Kommunikation zwischen Darm und äußerer Haut handelte. Als positiven Beweis für diese Annahme sieht B. die auffallenden lymphatischen und kapillären Teleangiektasien an, welche gerade bei angeborenen Geschwülsten und Missbildungen häufig sind und die als fissurale Angiome nach Virchow an jenen Körperstellen beobachtet werden, wo während des fötalen Lebens sich Spalten schließen. In einer solchen Gegend lag auch jene Fistel. Als weiteres Moment kommen nahe der inneren Mündung gelegene Komplexe glasheller, blasiger Zellen hinzu, welche sich in der Norm nicht im postembryonalen Leben finden. Es kann sich darum nur bei ihnen um die Reste eines embryonalen Organs handeln. Verf. steht nicht an, den Zellkomplex als Rest von Chordagewebe zu deuten. Damit wäre der Beweis einer angeborenen Bildung geschlossen, und die Fistel wäre als eine Hemmungsmissbildung, als ein Rest des hinteren Theiles des Urmundes in seiner primitiven Form zu deuten. Verf. berührt zum Schluss noch die Frage des monogerminalen oder bigerminalen Ursprungs der kongenitalen Geschwülste am hinteren Ende des Stammes. Er hält die Möglichkeit des monogerminalen Ursprungs für zweifellos. Am besten hält man sich seiner Ansicht nach an den Satz Kast's, Geschwülste, die keine Theile enthalten, welche nicht von Bildungen des unteren Stammendes abgeleitet werden können, zu den teratoiden Mischgeschwülsten zu rechnen, und nur dann eine fötale Inklusion anzunehmen, wenn fremdartige Gebilde vorhanden sind.

E. Siegel (Frankfurt a/M.).

37) **Wagner.** Zur Ätiologie und Therapie der durch Infektion entstandenen Rectumstrikturen.

(v. Langenbeck's Archiv Bd. LXVI.)

W. entwirft auf Grund des Materials der König'schen Klinik das Krankheitsbild der durch Infektion entstandenen Mastdarmstrikturen. Den Anfang desselben charakterisiren leichte Verstopfungen, die sich allmählich zu ileusartigen Erscheinungen steigern. Die Umgebung des Afters ist in diesem Spätstadium

meist mit warzigen Wucherungen besetzt. Die Mastdarmwand stellt mit dem periproctalen Gewebe ein starres, mit der Umgebung fest verwachsenes enges Rohr dar. Öfters gehen von der entzündeten Schleimhaut oberhalb der Striktur Fisteln aus. König beobachtete in etwa 6 Jahren 32 solche Fälle. Am häufigsten ist das weibliche Geschlecht betroffen. Als ätiologische Faktoren mögen hier und da mechanische Insulte, Dysenterie, Tuberkulose in Betracht kommen, doch in der Hauptsache sind syphilitische und gonorrhoische Processe zu beschuldigen. Indessen ist ein sicherer Nachweis in dem Zustande, in welchem die Pat. in die Krankenhäuser kommen, sehr schwer. Unter den 32 Fällen waren 14mal sichere Angaben oder Verdachtsgründe für Syphilis, 7mal solche für Gonorrhoe zu eruiren, bei 11 Pat. ergab die Anamnese gar keinen Aufschluss. Die histologische Untersuchung ergab das Bild eines chronisch entzündlichen Zustandes der ganzen Darmwand mit starker fibröser Schwiele. Mucosa und Muscularis waren weithin zerstört, in der Wand lagen scharf gegen die Umgebung abgesetzte Rundzelleninfiltrate. Riesenzellen waren nicht zu finden. Die Gefäßwandungen waren verdickt, die Lichtungen obliterirt. Eine Betheiligung der Venen gegenüber den Arterien, wie sie Rieder für die syphilitische Affektion als charakteristisch ansieht, konnte W. nicht nachweisen; er hält bei dem Fehlen der bisher für Syphilis als charakteristisch angesehenen Nekrosen den Beweis für die luetische Natur überhaupt nicht für zuverlässig erbracht. Wenn er trotz mangelhafter Anamnese und objektiven Befundes die Gonorrhoe als Hauptursache der Rectalstrikturen auffasst, so bestimmt ihn der Umstand, dass für die dicke, schwielige Veränderung der ganzen Mastdarmwand mit ausgedehnten periproctalen Schwarten, Abscessen und Fisteln in der Lehre von der Syphilis keine Analogie vorhanden ist, dagegen in gewisser Weise bei der Gonorrhoe. Die längere Anhäufung des infektiösen Sekrets durch den Sphinkterenschluss, der fortwährende Reiz durch den Koth erklären es, warum die Tiefenwirkung bei der Mastdarmstriktur größer ist als beim Harnröhrentripper und der von ihm erzeugten Harnröhrenstriktur.

Was die Behandlung betrifft, so ist in erster Linie die Bougirung zu nennen. Man wird sie bei leichten Fällen und bei Ablehnung einer Operation von Seiten der Kranken anwenden. König bevorzugt dieselbe stets bei leidlichem Wohlbefinden, bei dem er sich nicht zu den enorm eingreifenden großen Operationen entschließen kann. Freilich ganz ungefährlich ist das Verfahren nicht. Es wurde im Ganzen 19mal ausgeführt. Weder Péan's Operation noch Sonnenburg's Rectotomia externa, noch Rotter's Sigmoideorektostomie wurden in der König-schen Klinik in Anwendung gezogen. Bei den 12 operirten Fällen kam nur die Exstirpation des erkrankten Mastdarmes oder die Kolostomie in Frage. Erstere wurde 7mal, letztere 6mal angewandt. Die Resektion ist eine gefährliche und schwierige Operation. Verf. verlor unter seinen Fällen einen an einem Beckenabscess 5 Tage nach dem Eingriff. Die Ergebnisse der Nachuntersuchungen waren nicht sehr ermuthigend. Die Pat. waren mit ihrem Zustand zufrieden, kamen ihrem Beruf wieder nach und zeigten eine beträchtliche Besserung ihres Ernährungszustandes. Die Sekretion war in allen Fällen gebessert, aber nicht beseitigt. Bei fast allen Pat. war ferner bei digitaler Untersuchung nach mehr oder weniger langer Zeit eine neue Striktur zu fühlen, die in einzelnen Fällen eine Neigung zu rascher Zunahme aufwies. Bei dem einen Obduktionsbefund ergab die Besichtigung die für die operative Therapie zu berücksichtigende Thatsache, dass die Schleimhaut noch im unteren Theil der Flexur gerade wie im Mastdarm in eine schwielige Narbenmasse verwandelt war. In dieser Hinsicht ist die von König empfohlene Vaginaluntersuchung äußerst werthvoll. Sie giebt genauen Aufschluss über den Zustand der oberen Mastdarmpartien, bei deren Mitinbegriffensein in den Krankheitsprocess man vielleicht besser auf die Resektion verzichtet. Eine objektive Würdigung der eigenen Resultate wie der in der Litteratur veröffentlichten lehrt den Verf., dass bezüglich des Vertrauens auf eine Radikalheilung durch die Resektion große Skepsis am Platze ist. Um ein Urtheil zu bekommen, darf man sich nicht auf die subjektiven Angaben der Pat. verlassen, sondern muss die digitale Exploration vornehmen, welche wohl vielfach das Recidiv konstatirt.

Die Kolostomie beeinflusste die Sekretion in der günstigsten Weise. In dieser Hinsicht war sie der Resektion überlegen. Dagegen konnte von einem späteren Verschluss derselben und Wegbarmachung der Striktur bei keinem Kranken die Rede sein. In kurzer Zeit verödete dieselbe und kam zum völligen Verschluss. Bei einer Pat. wurde erst die Kolostomie gemacht und später versucht, durch Wegnahme des ganzen unteren Darmabschnittes der Eiterung Herr zu werden. Der Eingriff endete tödlich.

Zum Schluss giebt Verf. noch einige Erörterungen über den mangelhaften Werth der Statistik und über die Indikationen der einzelnen Behandlungsmethoden. Betreffs dieser sei nur nochmals hervorgehoben, dass die Kolostomie keineswegs in allen Fällen eine so unangenehme Komplikation ist als man von vorn herein erwarten soll. Er beweist dies durch Anführung einer Reihe von ehemaligen Kranken, welche mit ihrem künstlichen After Geschäftsvorsteherinnen, Sportsdamen, Oberkellner, ja sogar bei Festlichkeiten auftretende Hofdamen geworden oder geblieben sind. **E. Siegel** (Frankfurt a/M.).

---

74. Versammlung Deutscher Naturforscher und Ärzte in Karlsbad

vom 21. bis 27. September 1902.

16. Abtheilung: Chirurgie.

Angekündigte Vorträge:

1. *Bardenheuer-Köln, Über Lungenchirurgie.*
2. *Berg-Frankfurt a/M., Über die Verwendung der Kaustik bei urologischen Eingriffen.*
3. *Borchard-Posen, Seltenere Folgezustände nach schweren Schädelverletzungen.*
4. *v. Bramann-Halle, Beiträge zur Hirnchirurgie.*
5. *Brenner-Linz, Die operative Behandlung des callösen Magengeschwürs.*
6. *v. Büngner-Hanau, Zur Anatomie und Pathologie der Gallenorgane und des Pankreas.*
7. *v. Burkhard-Stuttgart, Über die fortschreitende Peritonitis.*
8. *Clairmont und Ranzi-Wien, Experimentelle Untersuchungen über Ileus.*
9. *Clairmont und Haberer-Wien, Über das Verhalten des gesunden und kranken thierischen Peritoneums.*
10. *Cramer-Wiesbaden, Über osteomyelitische Coxitis.*
11. *Czerny-Heidelberg, Thema vorbehalten.*
12. *Dollinger-Budapest, Thema vorbehalten.*
13. *Doyen-Paris, a) Subperitoneale Ausschälung mit Wiederherstellung der Serosa. b) Partielle Blasenresektion mit subseröser Ausschälung.*
14. *Freiherr von Eiselsberg-Wien, Über Invagination.*
15. *Fink-Karlsbad, Operationen am Gallensystem und an der Leber.*
16. *Friedrich-Leipzig, Demonstration.*
17. *Garrè-Königsberg, Über Choledochotomie.*
18. *Graser-Erlangen, a) Über Anomalien des Mesenteriums. b) Über die sog. Bursitis proliferans.*
19. *Helferich-Kiel, Erfahrungen aus dem Gebiete der Pankreaschirurgie.*
20. *Hilgenreiner-Prag, Bericht über 800 operirte Hernien.*
21. *Hochenegg-Wien, Über Gallenblasenoperationen.*
22. *Hoeftmann-Königsberg, Beitrag zur Behandlung der Sehnenhygrome (mit Krankenvorstellung).*
23. *Hofmeister-Tübingen, a) Über Darminvagination. b) Ein neues Massageverfahren.*
24. *Jordan-Heidelberg, Über primäre akute Typhlitis.*
25. *Kausch-Breslau, Über Diabetes.*

26. *Kehr-Halberstadt, Ein Rückblick auf 730 Gallensteinlaparotomien unter besonderer Berücksichtigung von ca. 100 Hepaticusdrainagen.*

27. *Albert Kocher-Bern, Thema vorbehalten.*

28. *Theodor Kocher-Bern, Thema vorbehalten.*

29. *Köllicker-Leipzig, Über Gipsdrahtschienen.*

30. *Kollmann-Leipzig, Thema vorbehalten.*

31. *König-Berlin, Thema vorbehalten.*

32. *Körte-Berlin, Erfahrungen über Gallensteinoperationen.*

33. *Krönlein-Zürich, Über Nierentuberkulose.*

34. *Kuhn-Kassel, a) Pulmonale Narkose. b) Kein Erbrechen und Pressen bei Laparotomien. c) Die Überwindung der Flexura sigmoidea.*

35. *Kümmell-Hamburg, Thema vorbehalten.*

36. *Küster-Marburg, Thema vorbehalten.*

37. *Frh. v. Lesser-Leipzig, Über Luxation des Os lunatum carpi.*

38. *Lieblein-Prag, Über die chemische Zusammensetzung des Wundsekretes.*

39. *v. Mikulicz-Radecki-Breslau, Thema vorbehalten.*

40. *Müller-Rostock, Demonstration von Präparaten.*

41. *Neugebauer-Mährisch-Ostrau, a) Über osteoplastische Nekrotomie. b) Erfahrungen über Medullarnarkose.*

42. *Petersen-Heidelberg, Über die Anzeichen und die Dauererfolge der Gallensteinoperationen. Ein Rückblick auf 430 Fälle.*

43. *Preindlsberger-Sarajevo, a) Weitere Mittheilungen über Lithiasis in Bosnien. b) Über Steinoperationen (mit Demonstrationen).*

44. *Riedel-Jena, a) Über den linksseitigen Magenschmerz. b) Über den pathologisch-anatomischen Befund bei dem ersten Anfall von Gallensteinkolik.*

45. *Salzwedel-Berlin, Die Verwendung des Spiritus für chirurgische Zwecke.*

46. *Schede-Bonn, Thema vorbehalten.*

47. *Schloffer-Prag, a) Über embolische Verschleppung von Projektilen. b) Über Dickdarmresektionen.*

48. *Schultze-Duisburg, Beiträge zur Sterilisation (mit Demonstration).*

49. *Sonnenburg-Berlin, Über die Beziehungen der Perityphlitis zu Gallensteinkrankheiten.*

50. *Springer-Prag, Über Operationsresultate bei Hasenscharte und Wolfsrachen (mit Demonstration).*

51. *Steinthal-Stuttgart, a) Zur Diagnose und Prognose der Perityphlitis. b) Über erneutes Carcinomauftreten bei demselben Individuum.*

52. *Sternberg-Wien, Über Operationen an Diabetischen.*

53. *Stolper-Breslau, Über Beckenbrüche. Mit Demonstration von 25 Becken.*

54. *Tillmanns-Leipzig, Thema vorbehalten.*

55. *Vulpius-Heidelberg, Sehnenüberpflanzung und Arthrodese.*

56. *Wisshaupt-Teplitz-Schönau, Über Riesenwuchs der Mamma in der Gravidität.*

57. *Wölfler-Prag, Thema vorbehalten.*

58. *Wohrizek-Prag, Demonstration eines Redressionsapparates für Skoliosen und Kyphosen.*

59. *Zabludowski-Berlin, Zur Therapie der Erkrankungen der Hoden und deren Adnexe.*

60. *Zuckerkandl-Wien, Prostataoperationen.*

Originalmittheilungen, Monographien und Separatabdrücke wolle man an *Prof. E. Richter* in Breslau (Kaiser Wilhelmstraße 115), oder an die Verlagshandlung *Breitkopf & Härtel*, einsenden.

Druck und Verlag von Breitkopf & Härtel in Leipzig.

Centralblatt

für

CHIRURGIE

herausgegeben

von

E. von Bergmann, in Berlin, **F. König,** in Berlin, **E. Richter,** in Breslau.

Neunundzwanzigster Jahrgang.

Wöchentlich eine Nummer. Preis des Jahrgangs 20 Mark, bei halbjähriger Pränumeration. Zu beziehen durch alle Buchhandlungen und Postanstalten.

No. 32. **Sonnabend, den 9. August.** **1902.**

Über Fremdkörperpunktion.

Von

Privatdocent Dr. G. Perthes,

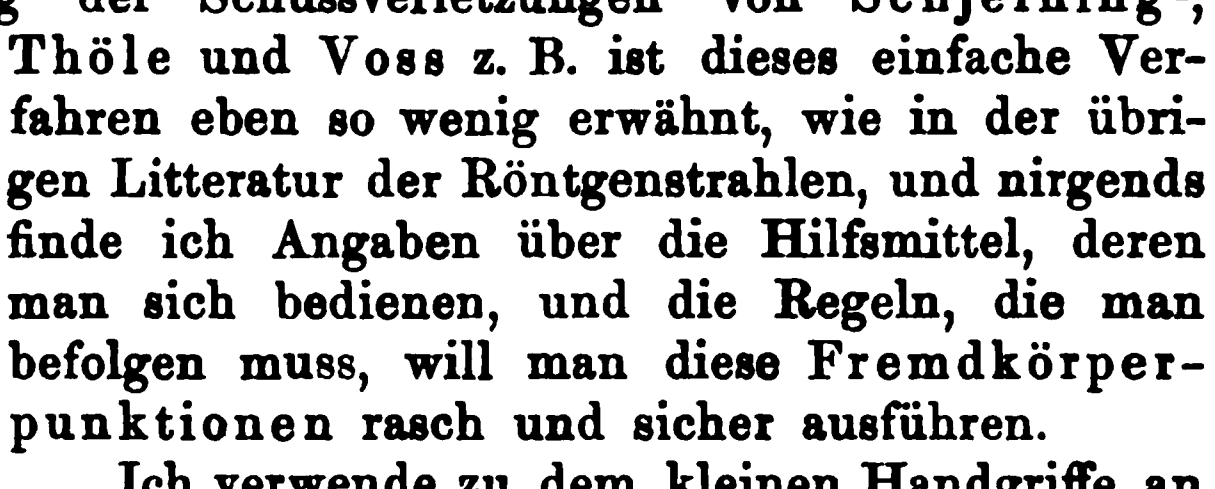
I. Assistenzarzt der chirurg. Universitätsklinik zu Leipzig.

Dass der Nachweis eines Fremdkörpers mit Röntgenstrahlen auf einer photographischen Platte meist nicht genügt, um bei einer daraufhin unternommenen Operation die Extraktion rasch und sicher auszuführen, das ist seit der ersten Anwendung der neuen Strahlen bekannt. Es ist vielmehr eine ganz genaue Lokalisation des Fremdkörpers nothwendig. Die Methoden, die wir dafür besitzen, ich nenne in erster Linie die Levy-Dorn'sche und ihre Modifikationen, sind sicher und einfach genug[1]. Wer aber oft in die Lage kommt, Fremdkörper extrahiren zu müssen, der hat erfahren, wie auch nach

[1] Vgl. die Bemerkungen des Verfassers. Deutsche Zeitschrift für Chirurgie Bd. LXIII. p. 82.

exakter Lokalisation die daraufhin unternommene Operation zuweilen nicht gradewegs das gesuchte Ziel erreicht, wie vielmehr erst nach längerem Suchen und nach ausgiebiger Erweiterung der Wunde der Fremdkörper endlich gefunden wird. Ganz besonders gilt das von kleinen Fremdkörpern, wie Stücken von Nadeln im Daumenballen, die, in Muskulatur eingebettet, sich dem Gefühl des von der Operationswunde aus palpirenden Fingers oft auch dann noch entziehen, wenn die Fingerkuppe sich in unmittelbarer Nähe des gesuchten Gegenstandes befindet. Diesbezügliche Erfahrungen führten mich dazu, *während der Durchleuchtung mit Hilfe des Fluorescenzschirmes eine Nadel auf den Fremdkörper einzustoßen, so dass die Nadel den Fremdkörper berührt. Die Nadel bleibt dann liegen und giebt einen Wegweiser ab, der mit Sicherheit bei der Operation auf den Fremdkörper führen muss.*

So außerordentlich naheliegend dieser Gedanke ist und so sehr er die Extraktion von kleinen Fremdkörpern beschleunigt und erleichtert, so scheint er doch bisher keine Beachtung gefunden zu haben. In der ausführlichen Zusammenstellung aller für die Fremdkörperlokalisation und Extraktion in Betracht kommenden Methoden in der Darstellung der Schussverletzungen von *Schjerning*[2], *Thöle* und *Voss* z. B. ist dieses einfache Verfahren eben so wenig erwähnt, wie in der übrigen Litteratur der Röntgenstrahlen, und nirgends finde ich Angaben über die Hilfsmittel, deren man sich bedienen, und die Regeln, die man befolgen muss, will man diese *Fremdkörperpunktionen* rasch und sicher ausführen.



Ich verwende zu dem kleinen Handgriffe an der Spitze lanzenförmig angeschliffene Nadeln von der Stärke der Kanüle einer *Pravaz*'schen Spritze. So gut wie den Schmerz einer Morphiuminjektion oder den ersten Einstich bei der Anästhesie *Schleich*'s kann man die Punktion mit diesen Nadeln dem Pat. ohne vorbereitende Anästhesie zumuthen. Für ganz besonders empfindliche Personen kann man die Haut an der Punktionsstelle frieren lassen. Die Nadeln werden geführt in einem Nadelhalter[3] mit ca. 4 cm langen *Holzbacken* (s. Fig.). Die Holzbacken bleiben auf dem Fluorescenzschirm unsichtbar, man kann daher in dem Fluorescenzbilde die Punktions-

[2] Fortschritte auf dem Gebiet der Röntgenstrahlen. Ergänzungsband VII. Hamburg 1902. p. 30 ff.

[3] *Anmerkung*: Jeder Instrumentenmacher wird im Stande sein, diese Punktionszangen nach Angabe herzustellen. Mir fertigte sie nach Wunsch A. *Schädel*, Leipzig, Reichsstr. 14.

nadel exakt auf den Fremdkörper einstellen, was nicht der Fall wäre, wenn man die Nadel mit der Hand oder einem Nadelhalter mit schattengebenden Metallbacken führen wollte.

Vor der Punktion verschafft man sich durch einfache Durchleuchtung ein Urtheil über die Lage des Fremdkörpers und wählt unter Berücksichtigung der topographischen Anatomie die zur Punktion geeignetste Stelle. Man schätzt dann die Tiefe ab, in der hier der Fremdkörper unter der Haut liegt, indem man zuerst auf dem Fluorescenzschirm den Schatten eines der Haut anliegenden Metalltheiles (z. B. der Spitze der Punktionsnadel) mit dem Fremdkörperschatten zur Deckung bringt. Dann dreht man den durchleuchteten Körpertheil um 90°. Die beiden sich vorher deckenden Schatten gehen dabei aus einander, und ihre größte Distanz giebt ein Maß für die Tiefe, in der der Fremdkörper unter der Haut liegt.

Für die Ausführung der Punktion hat man sich klar zu machen, dass das Bild auf dem Fluorescenzschirm die Beurtheilung der Tiefendimension nicht gestattet, wenigstens nicht, so lange man keine drehenden Bewegungen mit dem durchleuchteten Körpertheil vornimmt. Wenn man also die Punktionsnadel quer oder schräg zur Strahlenrichtung hält und nun durch Vorstoßen der Nadel den Nadelschatten auf den Fremdkörperschatten vorschiebt, so ist man nicht sicher, den Fremdkörper dabei zu treffen. Im Gegentheil würde man bei dieser queren Stellung der Punktionsnadel so gut wie sicher vor oder hinter dem Fremdkörper vorbei punktiren. Es ist also nothwendig, die Achse der Punktionsnadel in die Strahlenrichtung einzustellen. Die Nadel erscheint dann auf dem Fluorescenzbild nicht als Strich, sondern als Punkt. Diesen Punkt bringt man mit dem Fremdkörperschatten zur Deckung und stößt nun die Nadel in den Körpertheil ein, und zwar etwa so tief, wie man die Lage des Fremdkörpers bei der vorhergegangenen approximativen Tiefenbestimmung geschätzt hat. Die Nadel dringt dabei in der Richtung auf den Fremdkörper vor. Nun lässt man die Nadel aus der Punktionszange los und macht eine drehende Bewegung mit dem Körpertheil. Man erkennt dabei sofort, ob die jetzt in dem Körper steckende Punktionsnadel den Fremdkörper erreicht oder sogar ihn um etwas passirt hat. Denn der vorher punktförmige Schatten der Punktionsnadel wird bei den Drehbewegungen zum Strich, und dieser bleibt, wenn die Punktionsnadel den Fremdkörper erreichte, bei allen Drehungen in Berührung mit dem Fremdkörperschatten. Ist die Nadel noch nicht bis auf den Fremdkörper vorgedrungen, so ist zwischen dem einen Ende des Striches und dem Fremdkörperschatten noch eine Distanz, deren Größe erkennen lässt, um wie viel die Nadel noch tiefer gestoßen werden muss. Die gestellte Aufgabe ist gelöst, sobald der Schatten der Punktionsnadel und der Schatten des Fremdkörpers auch bei verschiedenen Drehungen des durchleuchteten Körpertheiles mit einander in Berührung bleiben. Dann liegen auch Nadel und

Fremdkörper sicher an einander, und die Nadel giebt bei der sich anschließenden Operation den Wegweiser zum Fremdkörper ab.

Es kann nicht verwundern, dass eine gewisse Einübung wünschenswerth ist, wenn man den Fremdkörper bei der Punktion gleich treffen will. Das ist aber eine Eigenthümlichkeit, die dieser kleine Handgriff mit fast allen chirurgischen Handgriffen gemein hat und die seine Anwendbarkeit nicht beeinträchtigt. In der mit der chirurgischen Universitätsklinik verbundenen Poliklinik im städtischen Krankenhause zu St. Jakob in Leipzig hat uns das Verfahren in den letzten Monaten in allen Fällen von kleinen Fremdkörpern in Hand und Vorderarm — sofern die Extraktion überhaupt indicirt war — gute Dienste geleistet. Sie ermöglicht mit kleinen Incisionen in Schleich'scher Anästhesie auszukommen, und da sie das eigentliche Suchen nach dem Fremdkörper erspart, so reducirt sie die zur Ausführung der Fremdkörperoperationen nothwendige Zeit auf ein Minimum.

---

1) **A. Socin** und **E. Burckhardt.** Die Verletzungen und Krankheiten der Prostata

Deutsche Chirurgie Lfg. 53. Stuttgart, F. Enke, 1902.

Von dem vorliegenden Werk stammen nur die ersten 6 Bogen, welche anatomische Bemerkungen und die Kapitel über Untersuchung der Prostata am Lebenden, über angeborene Missbildungen und Anomalien, Verletzungen, Entzündungen, Tuberkulose, Syphilis und die Hypertrophie der Prostata (ausschließlich Diagnose und Therapie) enthalten, von S. B., welcher von Letzterem kurz vor dem Tode die Bitte, das Werk fortzuführen und zu vollenden, ausgesprochen erhalten, hat diesen Wunsch erfüllt, zugleich aber auch in pietätvoller Weise an der hinterlassenen Niederschrift S.'s keinerlei Änderungen vorgenommen, nur das Litteraturverzeichnis bis 1901 ergänzt. Dadurch ist freilich der erste Theil des Handbuches, da S. bereits im Januar 1899 starb, etwas unvollständig geblieben. Um so reichhaltiger sind die von B. bearbeiteten besonders wichtigen Abschnitte über Diagnose und Behandlung der Hypertrophie, über Atrophie, Steine, Cysten, bösartige Neubildungen und Neurosen der Prostata. Hierfür standen B. nicht bloß umfangreiche Litteraturstudien, sondern auch die großen Erfahrungen zur Seite, die er in gemeinsamer, jahrelanger Arbeit mit S. zu gewinnen Gelegenheit gehabt, die Anschauungen, welche S. in Bezug auf einzelne therapeutische Fragen gehegt, und schließlich auch eine Reihe von Notizen zur Verfügung, welche S. hinterlassen hatte; er fand außerdem in E. Kaufmann eine werthvolle Unterstützung, der auf S.'s Wunsch die »pathologische Anatomie der Prostatacarcinome und -Sarkome« zu schildern übernommen hatte.

So ist schließlich ein Werk zu Stande gekommen, von dem man wohl sagen darf, dass es, im Sinne S.'s geschrieben, seine Lehren

und Meinungen möglichst genau wiederspiegelt; und dafür kann man B. nur Dank und volle Anerkennung aussprechen. Es ist fast zu umfangreich geworden — ein Werk von über 500 Seiten allein über die Prostatakrankheiten und von diesen über 200 über die Behandlung der Hypertrophie und über 100 über die bösartigen Neubildungen der Vorsteherdrüse. Und dabei stellt sich das, was die operative Chirurgie bei diesen Affektionen bisher erreicht hat, durchaus nicht als etwas Glänzendes heraus. Sehr sorgfältige statistische Zusammenstellungen B.'s über die Resultate der verschiedenen Behandlungsmethoden bei der Prostatahypertrophie bestätigen zwar den Werth des Bottini'schen Verfahrens für eine nicht kleine Zahl von Fällen, führen aber bei vollständiger Verwerfung der sexuellen Operationen zu folgendem Schlusssatze: »Nach allen unseren Ausführungen und auf Grund unserer Erfahrungen müssen wir die heute geltende Behandlung der Prostatahypertrophie immer noch als eine auf der Stufe der symptomatischen und palliativen Therapie stehende bezeichnen. Eine rationelle Radikalbehandlung im eigentlichen Sinne des Wortes giebt es bis jetzt noch nicht; sie ist immer noch zu finden!« **Kramer** (Glogau).

---

2) **Greene** and **Brooks**. The nature of prostatic hypertrophy.

(Journ. of the amer. med. assoc. 1902. April.)

Die Arbeit beschäftigt sich hauptsächlich mit der mikroskopischen Struktur der hypertrophischen Prostata. Eine große Anzahl Bilder nach Mikrophotographien ist beigegeben. Die beiden Verff. haben seit 6 Jahren sehr zahlreiche Vorsteherdrüsen untersucht, darunter viele Hundert normale. Pathologische, besonders hypertrophirte, sind 58 untersucht worden mit folgendem Ergebnis: Bei 44 Fällen wurde Volumszunahme ausschließlich oder größtentheils durch Bindegewebswucherung erzeugt, aber bei 36 davon waren Entzündungsreste oder frische Entzündung deutlich nachweisbar, bei 5 war Eiterung vorhanden. In 19 Fällen waren cystische Erweiterungen der Drüsen vorhanden, theilweise so stark, dass sie allein die Größenzunahme bedingten. 2 Carcinome, 5 Fibrome wurden gefunden. Die Entstehung der Cysten und der Bindegewebswucherung wird näher erläutert, die Entzündung, welche Verff. auch als Hauptursache betrachten, geht ihrer Ansicht nach meist von einer Urethritis posterior aus. Ihre gesammten Ergebnisse fassen sie zusammen in den Sätzen: 1) Prostatahypertrophie älterer Leute ist das Ergebnis chronischer Prostatitis. 2) Letztere entsteht meistens aus chronischer Urethritis irgend welcher Herkunft. 3) Echte Neubildungen der Prostata sind selten. 4) Carcinom tritt in der hypertrophischen Drüse auf als Ergebnis einer chronischen Entzündung. **Trapp** (Bückeburg).

---

3) C. Chetwood. The surgical treatment of prostatic hypertrophy.

(New York med. journ. 1902. No. 22.)

Verf. schildert ein Verfahren der operativen Behandlung der Prostatahypertrophie, das ungefähr eine Kombination der perinealen Methoden mit der Anwendung der Bottini-Freudenberg'schen Operation darstellt. Der Operateur macht nämlich einen perinealen Schnitt und sucht von hier aus die hypertrophische Prostata zu zerstören. 7 Krankengeschichten und 2 Illustrationen vervollständigen die interessante Arbeit. **Scheuer** (Berlin).

4) M. Melchior. Über Symptome und Diagnose der Blasensteine.

(v. Langenbeck's Archiv Bd. LXVII. Hft. 2.)

Die Diagnose auf Blasensteine wird häufig nicht gestellt, weil die Ärzte die 3 Kardinalsymptome der Lehrbücher: Hämaturie, Schmerz und Störungen beim Harnlassen erwarten, während eine Reihe von Blasensteinfällen diese Symptome in geringerem Maße bieten und ein ganz unbestimmtes, an sich nicht typisches oder charakteristisches Krankheitsbild aufweisen. Verf. führt selbst 4 im Einzelnen recht interessante derartige Fälle an. Bei dem ersten Pat. beherrschte der Lendenschmerz die Situation. M. nimmt an, dass gerade so wie bei Nierensteinen Blasenbeschwerden auftreten, einmal das Umgekehrte eintreten könne, und dass ein vesicorenaler Reflex diese beiden Arten von Beschwerden auszulösen im Stande wäre. Bei dem zweiten Falle war das einzige Symptom etwas häufigeres Harnlassen und Schmerz in der Harnröhre. Ein in früherer Zeit erworbener Tripper ließ an eine Urethritis posterior denken. Bei den beiden letzten Kranken standen Schmerzen am Damm und eine starke Cystitis im Vordergrund, trotzdem auch hier Steine in der Blase lagen. M. hält es für wichtig, bei solchen Fällen überhaupt an Steinleiden zu denken, um durch eine Blasenuntersuchung Aufklärung zu schaffen. Der Nachweis harnsaurer Diathese in der Familie oder früherer Manifestationen dieser Krankheit bei dem Pat. selbst sind gleichfalls sehr wichtig. Charakteristisch ist für alle diese Fälle, dass Bewegungen die Beschwerden hervorrufen oder steigern. **E. Siegel** (Frankfurt a/M.).

5) M. de Margouliès. Syphilis de la vessie.

(Ann. des malad. des org. génito-urin. Bd. XX. Hft. 4.)

Nach Anführung der bisher in der Litteratur niedergelegten Beobachtungen von Blasensyphilis theilt Verf. 3 eigene Beobachtungen dieser verhältnismäßig seltenen Affektion mit.

Die Blasensyphilis kommt unter 3 Formen vor: als Ulceration, Gumma und Cystitis syphilitica. Bei der Blasensyphilis liegen eben so wenig wie bei den syphilitischen Affektionen der anderen inneren

Organe besondere specifische Symptome vor. Um eine Diagnose zu stellen, muss man, wenn man alle die anderen ätiologischen Faktoren bei Seite lässt, immer die Möglichkeit im Auge behalten, dass die Schmerzen syphilitischen Charakter haben, besonders dann, wenn die Anamnese die Möglichkeit einer syphilitischen Infektion ergiebt. Man muss immer einen Zusammenhang mit Syphilis vermuthen, wenn die mehr oder weniger schweren Lokalsymptome nicht mit dem relativ guten Allgemeinzustand des Kranken übereinstimmen, und wenn die Veränderungen der Urinbeschaffenheit unbedeutend sind. Sind in zweifelhaften Fällen nach einem längeren Zeitraume alle therapeutischen Mittel erfolglos gewesen, so muss man eine antisyphilitische Behandlung einleiten, die dann wunderbare Resultate ergeben kann und gleichzeitig die Diagnose sichert.

Paul Wagner (Leipzig).

---

6) **E. Keyes.** Pulmonary embolism after operations upon the bladder and prostate.

(New York med. journ. 1902. No. 14.)

Verf. stellt 10 Fälle meist aus der amerikanischen Litteratur zusammen, in denen im Anschluss an Blasen- oder Prostataoperationen Lungenembolien auftraten. Er unterscheidet davon 3 Arten:

1) Einfache Synkope mit sofortigem Tod (1 Fall ohne Sektion).

2) Die »klassische Lungenembolie«, aber mit erst später darauffolgendem Tod (9 Fälle).

3) Lungenembolie ohne darauffolgendem Tod. Verf. hat für diese letzte Klasse keine Belege aus der Litteratur, was aber deren Vorhandensein nicht ausschließe.

Die Operationen betreffen Steinschnitte, Prostatektomien und Bottini'sche Operationen.

Die Arbeit liefert eine dankenswerthe Anregung zu dem merkwürdigen Konnex, der zwischen Bauchoperationen und Lungenerkrankungen besteht, wie er in jüngster Zeit von Mahler, (Leopold) Gerulanos, Henle und Anderen konstatirt wurde.

Scheuer (Berlin).

---

7) **O. Brucauff.** Über die Heilungsvorgänge bei disseminirten infektiösen Nephritiden, insbesondere bei der Pyelonephritis ascendens.

Dissertation, Breslau. Berlin, **G. Reimer,** 1902.

Die Ergebnisse dieser unter Ponfick's Leitung entstandenen preisgekrönten Arbeit sind folgende: 1) Der in den beobachteten Fällen herrschende Krankheitsprocess war ein infektiöser. 2) Die inficirenden Mikroorganismen sind auf dem rückläufigen Harnwege in die Nieren gelangt. 3) Die Mikroorganismen, theils Staphylokokken, theils Colibacillen, haben in den Nieren das Krankheitsbild der nekrotisirenden Entzündung gesetzt. 4) Unterschiede in dem

pathologisch-histologischen Befunde je nach Art dieser beiden specifischen Erreger sind nicht mit allgemeiner Gültigkeit zu ermitteln gewesen. 5) In 5 der 16 beobachteten Fälle infektiöser tubulogener Nierenentzündung, also in 31%, haben sich in den Nieren Schrumpfungen gefunden, die den Charakter schwielig-narbiger Ausheilung tragen. 6) In 2 dieser 5 Fälle ließen sich innerhalb der Narbenbezirke selbst deutliche Überreste von Bakterien nachweisen. 7) Ob im Verlaufe des Ausheilungsprocesses eine Neubildung vollkommener Tubuli stattfindet, hat sich mit Sicherheit nicht ermitteln lassen. Wucherungen der Epithelien von Harnkanälchen waren dagegen oft zu verfolgen. 8) Ob die vorstehenden Ergebnisse mutatis mutandis auch auf solche Nierenabscesse übertragen werden dürfen, die auf hämatogener Verschleppung von Staphylokokken und Colibacillen beruhen, muss vorläufig dahingestellt bleiben.

Paul Wagner (Leipzig).

---

8) **Davis.** New method of anchoring the kidney. (Vorläufiger Bericht.)

(Journ. of the amer. med. assoc. 1901. Mai.)

Das Verfahren besteht darin, dass nach Freilegung der Niere durch Vertikalschnitt nahe dem Rand des Quadratus lumborum ein fingerdicker Strang vom Außenrande dieses Muskels abgespalten und über ihn dann die Nierenkapsel herübergenäht wird. Dazu ist dieselbe vorher durch einen längsverlaufenden und 2 an den Enden dieses ersteren querverlaufender Schnitte in Länge von 6—7 cm thürflügelförmig von der Niere abgelöst. Auf diese Weise wird die Befestigung der Niere durch Bildung von Narbengewebe vermieden. Unabhängig vom Verf. haben, wie er selbst erst nachträglich fand, Beck und Baldwin ähnliche Verfahren angegeben. Sein Verfahren hat er am Kranken erprobt. Über Dauererfolg lässt sich wegen zu kurzer Zeit seit der Operation noch nichts sagen.

Trapp (Bückeburg).

---

9) **O. Kukula** (Prag). Eine neue Methode der Nephropexie.

(Časopis lékařů českých 1902. No. 20. p. 782.)

Schnitt vom oberen Rande der 12. Rippe längs des äußeren Randes des M. sacrolumbalis bis zum Darmbeinkamm; Durchtrennung der Haut, des oberflächlichen Blattes der Fascia lumbodorsalis (im oberen Wundwinkel auch der Muskelfasern des M. latissimus dorsi und M. serrat. post. inf.), des tiefen Blattes derselben Fascie und Freilegung des M. quadratus lumborum, indem man diesen Muskel in seiner ganzen Länge vorn von der Fascia perirenalis, rückwärts vom M. sacrolumbalis abtrennt; hierauf wird der M. quadratus lumborum von seiner Insertion an der 12. Rippe bis zu seinem unteren Drittel stumpf in zwei Längshälften gespalten; es entsteht ein Muskelspalt, durch dessen unteren Winkel man sofort 2—3 Katgutnähte anlegt (Fig. 1); dann spaltet man die Fascia perirenalis, befreit die

Niere im Bereiche ihrer unteren zwei Drittel bis zum Hilus von der Fettkapsel und zieht die so gelockerte Niere derart in den Muskelspalt vor, dass sie mit ihrem Hilus auf dessen unterem Winkel reitet; die provisorischen Katgutnähte werden geknüpft, wodurch der Muskelspalt verkleinert und die Niere durch die Muskelränder fester umschlossen wird. Zum Schluss fixirt man die Niere in ihrer neuen Lage überdies noch durch einige Seidennähte, welche durch den Muskelrand einerseits und den hinteren Antheil der fibrösen Nierenkapsel andererseits gesetzt werden und den Zweck haben, eine Senkung des oberen Nierenpols nach innen und unten zu verhüten. Naht der Fascie und der Haut bis auf eine kleine Lücke Behufs Einlegung eines Muskelstreifens zum unteren Nierenpol. Fig. 2 veranschaulicht die topographischen Verhältnisse nach der Operation. Das Hauptmoment beruht in dem Einhaken der Niere mit ihrem

Fig. 1.

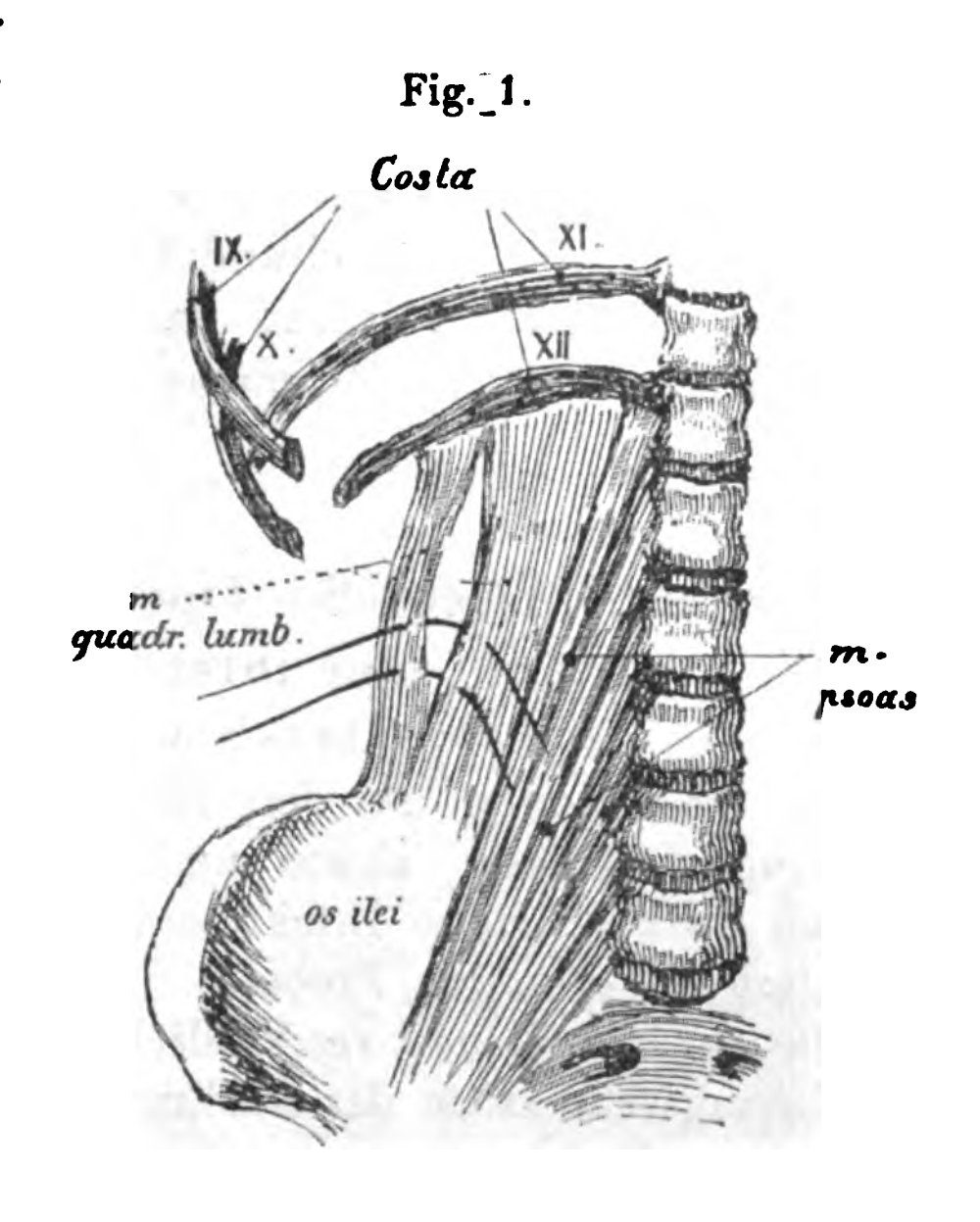
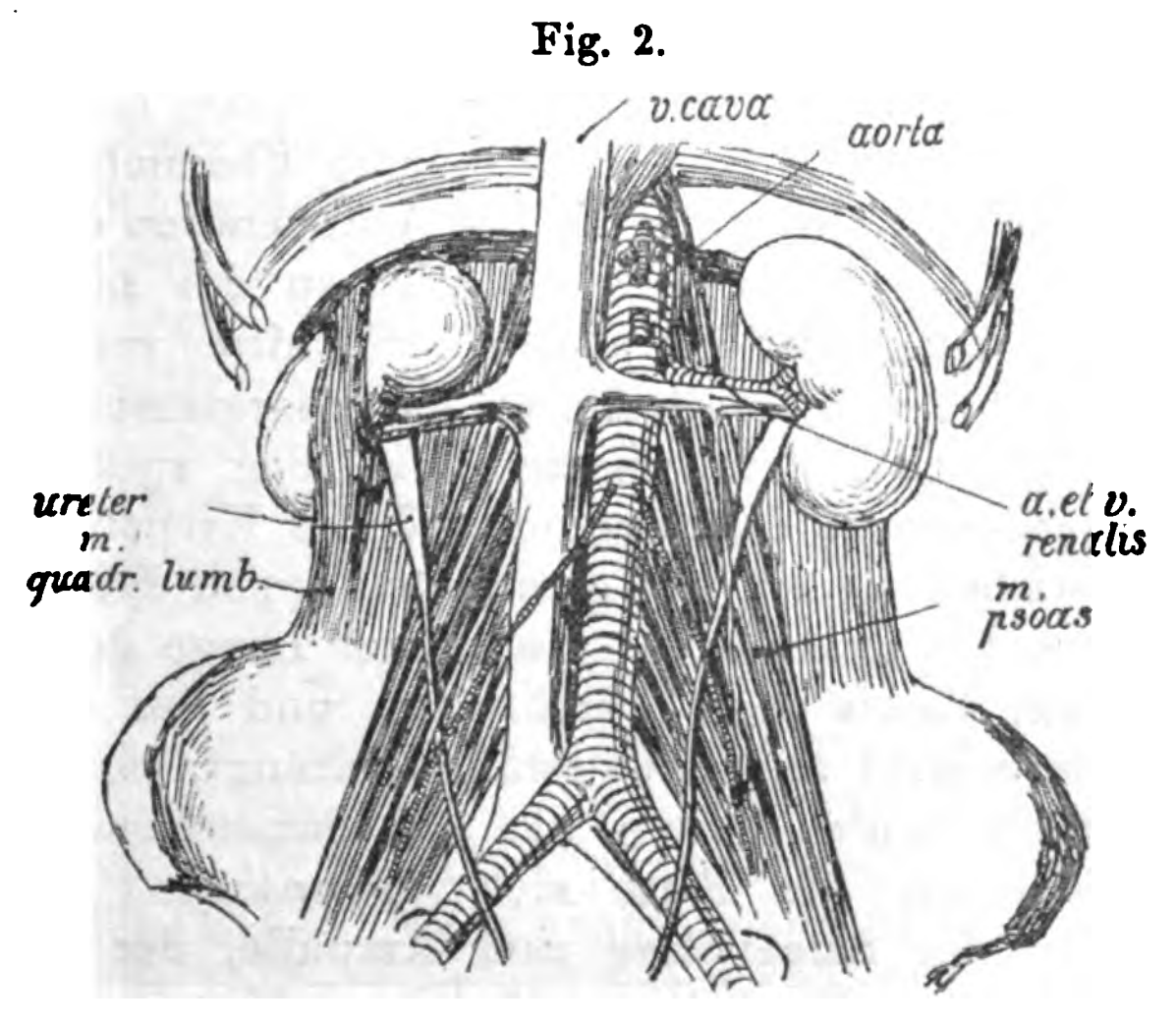


Fig. 2.



Hilus im Muskelspalt und in der Umklammerung der Niere durch den Muskel im Bereiche ihres kleinsten Äquators; ferner liegt nach der Operation ein großer Theil der Niere zwischen M. quadratus

lumborum und M. sacrolumbalis und kann mit diesen Muskelflächen breit verkleben. Von 3 in dieser Weise operirten Fällen genasen 2 und sind vorläufig geheilt; einer starb unter Erbrechen und relativer Anurie, trotzdem K. am 4. Tage nach der Operation die fixirte Niere wieder gelockert hatte. Als Todesursache fand sich bei der Sektion eine hochgradige Gastroenteroptose mit Knickung und Undurchgängigkeit des Duodenum. Die Niere besaß vorn und rückwärts je eine durch den Muskelrand bedingte, 2 cm lange, vom Hilus zur Konvexität ziehende Furche; das Nierengewebe war bis auf kleine, oberflächliche und umschriebene Stellen im Bereiche der Furchen normal.

G. Mühlstein (Prag).

---

10) **Kessler.** Über die Operationen an den Samenblasen und ihrer Umgebung.

(v. Langenbeck's Archiv Bd. LXVII. Hft. 2.)

Zu Operationen an den Samenblasen geben mannigfache Erkrankungen Anlass; akute und chronische Entzündungen, hauptsächlich gonorrhoische Infektionen, Konkrementbildungen und ganz besonders tuberkulöse Processe. Es giebt Fälle gerade der letzten Art, die so schnell und verderblich verlaufen, dass anerkanntermaßen nur chirurgische Hilfe das Schlimmste verhüten kann. Es sind auch schon eine Reihe von operativen Methoden publicirt worden zur Exstirpation der Samenblasen, allein die meisten sind wenig geeignet, sei es, dass sie nicht genügende Übersicht geben oder dazu noch andere Mängel wie die einer ungenügenden Blutstillung besitzen. König (Altona) hält die sacrale Aufsuchung der Samenbläschen für die zweckmäßigste Operation und hat sie sowohl durch Leichenversuche wie durch Eingriffe am Lebenden zu einem rationellen Verfahren ausgebildet, bei dem man eine so gute Übersicht hat, als ob man an der Hautoberfläche operirt. Die Voroperation entspricht im Ganzen dem Schlange-Levy'schen Verfahren der sacralen Mastdarmexstirpation. Zwei seitliche parallele Schnitte von der Afterumgebung nach unten werden allmählich unter sorgsamer Blutstillung vertieft bis auf die tiefe Beckenfascie. Die Ligg. spinososacra und tuberososacra werden nun durchtrennt und das Kreuzbein zwischen 4. und 5. Sacralwirbel resecirt, der gesammte Lappen dann nach oben gegen den Damm hin geschlagen. In ganzer Länge des angelegten Fensters wird die Fascia recti durchtrennt und der so beweglich gemachte Mastdarm wird nun nach rechts verdrängt, so dass aufwärts die Prostata, nach beiden Seiten hin die Samenblasen und Vasa deferentia, dazwischen die Blase sich präsentiren. Die hintere Kapselwand über der Samenblase und Ampulle, der gefäßärmste Theil der ganzen Kapsel, wird nun in ihrer Mitte geschlitzt und auf der Hohlsonde weiter gespalten. Dann wird die Samenblase und Ampulle stumpf aus der Kapsel ausgeschält, was am lateralen Rand wegen des dort ausgedehnten Gefäßnetzes einiger Vorsicht bedarf.

Da die Entfernung der Samenbläschen wohl am meisten bei Tuberkulose in Betracht kommt, wird man öfters auch Hoden und Samenstrang exstirpiren müssen. Auch aus der Prostata muss alles Krankhafte ausgekratzt werden. Bei der Auslösung des Ductus ejaculatorius aus der Vorsteherdrüse entsteht in dieser ein kleines Loch, das bis in die Harnröhre auf den Colliculus seminalis reicht. Desswegen empfiehlt es sich, in jedem Falle das Loch zu tamponiren und den Tampon aus der Wunde herauszuleiten. Das Bauchfell lässt sich bei der Operation nach oben schieben, und so kann der ganze Eingriff extraperitoneal gemacht werden. Die Harnleiter sind nicht schwer zu vermeiden, wenn man die beiden Stellen kennt, wo sie getroffen werden können. Auch sind sie von einer $1/2$—1 cm dicken Fettschicht von der Umgebung getrennt. Was die Versorgung der Wunde anlangt, so hat König bei seinen 2 Fällen einen fast völligen Verschluss ausgeführt, und zwar mit gutem Erfolg. Die Tieflage der Wunde ist für den Abfluss der Sekrete sehr günstig. Das angegebene Verfahren kann außer bei der Exstirpation der Samenblasen noch Anwendung finden bei Geschwülsten der Prostata, bei Geschwülsten, Strikturen, Steinen der Harnleiter und anderen chirurgischen Erkrankungen des vorliegenden Gebietes.

E. Siegel (Frankfurt a/M.).

---

11) **Audry** et **Dalous** (Toulouse). Sur le processus histologique des épididymites aiguës.

(Arch. prov. de chir. 1902. No. 2.)

Verff. haben die seltene Gelegenheit gehabt, histologische Untersuchungen machen zu können an frisch entzündlichen Nebenhoden, die frisch vom Lebenden stammten; und zwar handelte es sich 2mal um akute eitrige Epididymitis bei Gonorrhoe, 1mal um subakute, nicht eitrige, bei der sich Syphilis und Tuberkulose ausschließen ließen. In den ersten beiden Fällen wurde wegen Abscessbildung die Totalexstirpation des Nebenhodens, im dritten die Absetzung einer Geschwulst in seinem Kopf vorgenommen. Das Ergebnis der histologischen Untersuchung war folgendes: Bei den beiden Fällen von gonorrhoischer Erkrankung war der Anfang der Entzündung in dem intertubulären Bindegewebe und in der Umgebung der Lymphgefäße zu suchen; für die subakute Form gilt wahrscheinlich dasselbe.

An den Epithelien fanden Verff. eine ausgesprochene Metaplasie; und zwar wandelte sich sowohl das regelmäßige Flimmerepithel des Vas deferens, wie das zartere, unregelmäßigere Epithel der Coni vasculosi Halleri in ein niedriges flimmerloses, kubisches Epithel um. Der Inhalt des Coni wie des Canalis deferens besteht bald aus Leukocyten, bald aus Leukocyten und Spermatozoen. Große, mit Osmium sich schwarzbraun färbende Kerne mussten als Spermatozoenköpfe angesprochen werden; sie lagen in den Drüsenschläuchen. Die bakteriologischen Verhältnisse konnten nicht genau geprüft werden.

Verff. empfehlen die totale Nebenhodenentfernung als das rascheste und sicherste Verfahren zur Heilung eitriger, nicht tuberkulöser Epididymitis. **P. Stolper** (Breslau).

---

12) **Mc Adam Eceles.** Abstract of Hunterian lectures on the anatomy, physiology and pathology of the imperfectly descended testicle.

(Brit. med. journ. 1902. März 8.)

E. giebt eine Übersicht der Ursachen, welche eine Ektopie des Hodens im Gefolge haben können. Von allen möglichen Ursachen kommen wahrscheinlich nur 2 in Betracht:. Die Fasern des Gubernaculum testis üben einen Zug in ungewöhnlicher Richtung aus oder der Hoden wird durch eine sich entwickelnde Hernie in seine ungewöhnliche Lage gedrängt. Fasern des Gubernaculum, deren Zug die Wanderung des Hodens in falsche Bahnen drängt, sind beobachtet im Scarpa'schen Dreieck, an der Wurzel des Penis und in der Gegend der Spina anterior superior. Fasern, welche ins Perineum herabsteigen, endigen zur Seite des Afters und verschmelzen mit dem Sphincter externus oder inseriren am Os ischii.

Ob der Hoden je aus dem Schenkelring austritt, ist sehr zweifelhaft; er wird nach dem Schenkel zu verlagert, nachdem er den äußeren Leistenring passirt hat. Eine Verlagerung des Hodens auf die Aponeurose des M. obliquus externus ist nach E. fast durchweg die Folge einer Hernie. Immer nimmt der Hoden den Processus vaginalis peritonei bezw. die Tunica vaginalis mit sich.

Der ektopische Hoden bleibt in der Entwicklung zurück; in ca. 5% der Fälle ist er zwar von normaler Größe, aber auch dann deckt die mikroskopische Untersuchung Unterschiede gegenüber dem normal gelagerten Hoden auf. Die Drüsenschläuche sind weniger zahlreich, kleiner, die Zwischensubstanz ist stärker entwickelt. Dieselbe besteht aus einem lockeren Bindegewebe, welches mit Blutgefäßen reichlich durchsetzt ist. Die Zwischenzellen erscheinen an manchen Stellen stark vermehrt. E. hält es für möglich, dass dieselben mit der inneren Sekretion in Verbindung zu bringen seien. Ihrer Vermehrung im ektopischen Hoden misst E. ein bedeutsames physiologisches Interesse bei. In der Regel finden sich weder Spermatoblasten noch Spermatozoen bei unvollständigem Descensus des Hodens; nur bei Verlagerung nach dem Damm hin ist meist eine Produktion von Samenfäden nachweisbar.

Beiderseitige Ektopie bedingt gewöhnlich völlige Sterilität, meist auch ein Zurückbleiben in der körperlichen und geistigen Entwicklung. Bei einseitiger Ektopie ist die sonstige Entwicklung durchweg normal, ohne dass eine Hypertrophie des anderen Hodens eintritt. Bei doppelseitiger Entwicklungshemmung bleibt die Prostata klein, die Samenbläschen sind schwach entwickelt, fehlen manchmal sogar gänzlich. Der Penis ist klein, wie geschrumpft,

die Erektionsfähigkeit ist mangelhaft, Ejakulation fehlt manchmal vollständig. Bei einseitiger Entwicklungsstörung sind Prostata und Vesicula seminalis auf der befallenen Seite atrophisch.

Abgesehen von diesen Zuständen ist der ektopische Hoden noch den verschiedensten pathologischen Vorgängen unterworfen. In der Ätiologie der häufig vorkommenden Entzündungen spielt neben den am normalen Hoden in Betracht kommenden Ursachen das Trauma eine beträchtliche Rolle. Der normale Hoden kann vermöge seiner großen Beweglichkeit leicht ausweichen, eine Eigenschaft, die dem ektopischen Testikel mehr oder weniger versagt ist. Namentlich gefährlich sind schlecht sitzende Bruchbänder, und bei der so häufigen Komplikation mit Bruchbildung ist das Tragen eines Bruchbandes vielfach geboten. Die Prognose der traumatischen Entzündung ist sehr ernst, indem sie fast immer eine völlige Atrophie der Drüse im Gefolge hat; und was der erste Anfall nicht zu Wege bringt, das vollendet der zweite, welcher mit Sicherheit zu erwarten steht.

Eine eben so bedenkliche Prognose ergiebt die Torsion, wodurch eine sehr starke venöse Hyperämie hervorgerufen wird, und aus welcher selbst bei sehr kurzer Dauer eine völlige Atrophie des Organs resultirt.

Cystenbildung im verlagerten Hoden ist häufig, ausgehend von der Epididymis, der Substanz des Hodens, von fötalen Überbleibseln. Schließlich werden noch Dermoidcysten, Teratome beobachtet.

Von Geschwülsten kommen hauptsächlich die häufigeren Sarkome und die selteneren Carcinome in Betracht. Ob der ektopische Hoden mehr zur Sarkombildung neigt wie der normal gelagerte, lässt sich nach E. sehr schwer sagen. Die Sarkome zeichnen sich durch Bösartigkeit aus. Frühzeitige Infektion der Lymphbahnen oder Allgemeinmetastasen sind häufig.

Die Hydrocele kann sich bilden im Inguinalkanal mit oder ohne Kommunikation mit der freien Bauchhöhle, als Hydrocele bilocularis und als Hydrocele interstitialis. Bei der ersteren liegt der eine Sack im Leistenkanal, der andere im Hodensack. Varietäten sind gegeben, je nachdem die Säcke nach der Bauchhöhle zu und unter sich abgeschlossen sind. Die Hydrocele interstitialis weist 3 Varietäten auf, Hydrocele properitonealis zwischen Peritoneum und tiefer Muskelfascie, Hydrocele interstitialis profunda zwischen dem M. obliquus internus und externus, und Hydrocele interstitialis superficialis zwischen Aponeurose des M. externus und äußerer Haut.

Hernienbildung ist häufig mit Ektopie des Hodens kombinirt, in 35% der Fälle tritt die Hernie im ersten Lebensjahre auf. Mindestens 5 Formen kommen in Betracht: Bubonocele, Hernia scrotalis, interstitialis, cruroscrotalis und perinealis superficialis. 73,4% von Hernia interstitialis sind kombinirt mit mehr oder weniger erheblicher Ektopie des Hodens. Es sind dabei dieselben 3 Varietäten, wie bei der Hydrocele interstitialis zu unterscheiden. Die Hernia cruro-scrotalis ist immer mit Ektopie des Hodens kombinirt.

Der Bruchsack liegt in der Falte zwischen Scrotum und Oberschenkel. Bei der Hernia perinealis superficialis nimmt die Hernie ihren Weg längs des Leistenkanals und dehnt sich dann nach dem Damm zu aus.

Weiss (Düsseldorf).

---

13) **W. Colley** and **P. Satterwhite**. The radical cure of hydrocele by minute (two-minim) injection of carbolic acid.

(New York med. journ. 1902. No. 13.)

Verff., die in 10 Jahren 2214 Fälle von Hydrocele nach vielfachen Methoden behandelt haben, verwandten in allerdings nur 9 Fällen die Levis'sche Methode der reinen Karbolsäureinjektion, erklären aber, dass diese die beste sei; die Bergmann'sche Radikaloperation komme nur mehr für einen kleinen Theil der Fälle in Anwendung.

Scheuer (Berlin).

Kleinere Mittheilungen.

14) Freie Vereinigung der Chirurgen Berlins.

125. Sitzung vom 9. Juni 1902.

Vorsitzender: Herr König.

I. Herr Katzenstein: Demonstration eines wegen Kryptorchismus operirten Kranken.

K. hat in diesem Falle zuerst versucht, den Hoden nach Hahn (s. d. Centralblatt 1902 No. 14) am Scrotum zu fixiren; es gelang nicht, weil der Hoden immer wieder zurückschnellte. K. fixirte ihn unter einer Hautbrücke am Oberschenkel, ließ ihn an dieser Hautbrücke festwachsen und verlagerte durch sekundäre Plastik Hautbrücke mit Hoden nach dem Scrotum mit gutem Erfolg.

II. Herr König: Zur Heilung von Bauchbrüchen.

K. operirt die in der Mittellinie gelegenen Bauchbrüche, indem er zum Verschluss der Bruchpforte die Recti heranzieht und durch Nähte vereinigt. Es wird zunächst die Haut in 2 Lappen nach beiden Seiten abpräparirt unter Anlegung eines Medianschnittes und 2 seitlichen von dem einen Ende desselben ausgehenden Schnitten. Das Peritoneum soll möglichst nicht eröffnet werden, der Peritonealsack wird durch eine Matratzennaht beseitigt. Die Recti werden sodann stumpf freigemacht und durch Seidennähte vereinigt. Die Heilung ist bis auf einige Nahteiterungen immer glatt erfolgt. — Vorstellung zweier geheilter Fälle, eines Mannes und einer älteren Frau, die einen faust- resp. kindskopfgroßen Bruch nach einer Bauchoperation bekommen hatten, nud bei denen die Operation einen guten Erfolg gegeben hat.

III. Herr Wegener: Über eine eigenartige Simulation eines Unfallkranken.

Ein Kranker, der nach einer Bauchkontusion mehrere Jahre Rente bezogen hatte und zunächst nur allerlei neurasthenische Beschwerden gehabt hatte, versuchte, als man seinen Beschwerden nicht mehr Glauben schenkte, eine Albuminurie zu simuliren, die er durch Zusatz von Hühnereiweiß zum Urin erzeugte. W. fand in dem eiweißhaltigen Urin einen gallertigen Bodensatz; die chemische Untersuchung desselben durch Salkowski wies die Substanz als Hühnereiweiß zweifellos nach. Der chemische Nachweis gelang, wie Salkowski betonte, weil der Kranke ziemlich viel Hühnereiweiß zugesetzt hatte; bei Zusatz geringer Menge ist die Überführung derartiger Simulanten durch die chemische Untersuchung nicht sicher möglich.

IV. Herr Bennecke: Über einen Fall von schnellendem Finger.

Das Schnellen des linken Mittelfingers war nach anstrengendem Reiten bei einem jungen Mann entstanden, es war mit Schmerzen zwischen Nagel- und Mittelphalanx verbunden; am Köpfchen des 3. Metacarpus wurde in der Tiefe unter der Haut eine Vorwölbung gefühlt, die auf Druck schmerzhaft war; die linsengroße Geschwulst schien den Beugesehnen aufzusitzen. Operation: Ablösung der Geschwulst ohne Eröffnung der Sehnenscheide war nicht möglich. Exstirpation der Geschwulst und der anhaftenden Sehnenscheide; im Innern der Sehnenscheide waren keine krankhaften Veränderungen zu sehen. Die Stelle entsprach der Perforation des tiefen durch den oberflächlichen Beuger. Auch das excidirte Stück Sehnenscheide war gesund. Histologisch bestand die Geschwulst aus kleinen Herden jungen Bindegewebes mit Fibrinklumpen, die in derbes fibröses, der Sehnenscheide angehöriges Bindegewebe eingescheidet waren, ohne Blut und Pigment. Das Zustandekommen des Bewegungshindernisses erklärt B. hier folgendermaßen: Die perforirende Beugesehne zeigt vor ihrem Durchtritt durch den Sehnenschlitz eine physiologische Verdickung; diese Stelle entspricht zugleich dem oberen Ende des Sehnenscheidensacks. Wenn nun an dieser Stelle noch eine Verdickung in der Wand der Sehnenscheide entsteht, so fängt sich die Sehne; das Hindernis wird mit einem plötzlichen Ruck überwunden, und der Finger schnellt zurück.

V. Herr Martens: a. Über einen Fall von Odontom und über Knochentumoren im Röntgenbild.

M. stellt ein 21jähriges Mädchen vor, dem vor einem Jahre ein enteneigroßes Odontom aus dem rechten Unterkiefer entfernt worden ist. Die Geschwulst war seit 10 Jahren aufgefallen und hatte in letzter Zeit zu Trigeminusneuralgien geführt. Die Molarzähne waren nicht zur Entwicklung gekommen. Auf dem Röntgenbild sieht man einen scharf abgegrenzten Tumor im Kiefer, am unteren Rand desselben einen ausgebildeten Backzahn liegen. Die Operation förderte einen elfenbeinharten, höckerigen Tumor zu Tage und den oben erwähnten Zahn. Die Geschwulst zeigte auf dem Durchschnitt die Kontouren zweier Zähne in der Mitte und besteht in der Hauptsache aus Dentin, stellenweise findet sich etwas Cement und Knochen.

Im Anschluss an die Demonstration dieses Röntgenbildes spricht M. über die Bedeutung des Röntgenverfahrens für die Erkennung von Knochentumoren überhaupt, und zeigt mit dem Projektionsapparat eine große Anzahl Bilder, welche die verschiedensten Tumoren der verschiedensten Knochen zur Darstellung bringen, und zugleich differentialdiagnostisch wichtige Fälle, namentlich von Knochenlues.

b. Über einen Fall von chronischer Nephritis mit häufiger auftretender einseitiger Nierenkolik und Nierenblutung.

Die 25jährige Kranke erkrankte vor $^3/_4$ Jahren mit hohem Fieber und linksseitiger Nierenkolik, die sich etwa 12mal in $^1/_2$ Jahre, verbunden mit Hämaturie, in äußerst schmerzhaften Anfällen wiederholte; rechts bestanden keine oder nur gelegentlich leichte Schmerzen; der Urin enthielt Albumen, Eiterkörperchen, rothe Blutkörperchen, Nierenepithelien, Cylinder. Nach einer vorübergehenden Besserung traten dieselben Erscheinungen gesteigert auf. Es wurde linksseitige Nephrolithiasis oder Tuberkulose (wegen eines schmerzhaften Stranges längs des Ureters) diagnosticirt; Tuberkelbacillen waren nie gefunden worden. Der Ureterenkatheterismus und die Prüfung der Nierenfunktion ergab: D = links 0,67, rechts 0,65, beiderseits 1,5‰ Albumen und Cylinder, links Spuren, rechts kein Phloridzin-Zucker, keine Tuberkelbacillen. Trotz des Nachweises, dass die andere Niere auch krank war, wurde in Rücksicht auf die möglicherweise bestehende Nephrolithiasis die linke Niere freigelegt: die Kapsel war stark verwachsen, die Spannung nicht erhöht. Steine wurden nicht gefunden. Auf dem Durchschnitt zeigte die Niere das Bild der chronisch parenchymatösen Nephritis, was durch mikroskopische Untersuchung eines excidirten Scheibchens bestätigt wurde. Die Heilung der Wunde erfolgte ohne Störung. Nach der Operation ist es der Kranken besser

gegangen, sie hat noch häufiger und auch jetzt fast ausschließlich links Schmerzen, aber stürmische Anfälle mit hohen Temperaturen und Hämaturie sind bisher ausgeblieben. Der Albumengehalt wechselt, beträgt durchschnittlich $^1/_4$ ‰.

VI. Herr König: a. Methodik und Erfolge der Fußgelenkresektion.

Unter Hinweis auf die Arbeit seines Schülers Maas in New York bespricht K. seinen Standpunkt zur Gelenkresektion bei der Fußgelenktuberkulose. Unter den 200 Operationen, welche er aufzuweisen hat, sind wenige ohne schwere Eingriffe geheilt; von den 80, die speciell nach seiner Methode operirt sind, sind 44 Kranke, die am Leben blieben, über einen längeren Zeitraum verfolgt. K. kann demnach außer einer großen Zahl von Fußgelenkresektionen bei der Tuberkulose auch vorzügliche Resultate derselben aufweisen. Nach den Maas'schen Zusammenstellungen ist das operative Eingreifen indicirt, weil sehr viele Fälle ostale Erkrankungen sind, im Talus und meist in mehreren der benachbarten Knochen, und weil die Knochen des Sprunggelenks sehr leicht den Knorpel verlieren. Da die Herde gewöhnlich an der Vorderseite des Gelenks liegen, so legt K. 2 große Schnitte längs der Knöchel an; die Weichtheile werden lospräparirt und sodann, während sie durch Haken in die Höhe gehalten werden, zur Gelenkresektion geschritten. Die Knöchel werden bis auf eine nach außen liegende und mit dem Bandapparat in Verbindung bleibende Schale resecirt, die Tibiafläche mit einem großen Meißel abgeschlagen, was bei den weichen Knochen leicht gelingt, die Talusrolle entfernt und die nun gut zu übersehenden übrigen Knochen revidirt und, so weit sie erkrankt sind, mit entfernt. Zuweilen müssen auch die Sehnenscheiden exstirpirt werden. — Demonstration der Operation an der Leiche.

Während K. bei Anwendung der Langenbeck'schen Methode keine soliden Gelenke bekam, konnten die nach seiner Methode Operirten immer sehr gut laufen, was auch die vorgestellten Fälle beweisen. K. näht die Wunden bis auf 2 Drainstellen; die Kranken kommen auf 2—3 Wochen in einen festen Moos-Pappeverband, dann lange Zeit in einen Gipsverband.

b. Demonstration eines wegen paralytischen Spitzfußes operirten Kranken.

K. hat hier die Keilresektion aus dem Fußrücken gemacht, so dass die Sohle wieder zum Auftreten benutzt werden konnte. Es ist, wie die nachträgliche Röntgenphotographie zeigt, der vordere Theil des Talus und fast der ganze Tarsus entfernt. Der Kranke läuft sehr gut, auch sieht man dem Fuß kaum an, dass so viel vom Knochen entfernt ist.

VII. Herr Dobbertin: Vorstellung zweier Schädelverletzungen.

1) Schussverletzung der rechten Schläfe. Die zuerst hochgradige Pupillenerweiterung ohne Gesichtsfeldeinschränkung ging bald zurück; relativ lange hielt sich eine Pulsverlangsamung von Anfangs 36, später 52 Schlägen. außerdem zeitweilige Benommenheit, besonders Morgens, und unfreiwilliger Urinabgang; erst ca. 6 Wochen später war der Pat. klar, es bestand aber immer noch hochgradige Gedankenschwäche. Die Röntgenaufnahme zeigte die Kugel im rechten Occipitallappen direkt über dem Tentorium, unweit der Protuberanz. — Demonstration.

2) Schädelverletzung durch einen spitzen eisernen Bootshaken bei einem 47-jährigen Kahnschiffer. Es bestand ein arg verschmutzter, komplicirter Schädelbruch über dem linken Scheitelbein, etwa in der Frontalebene des äußeren Gehörgangs; es wurden über ein Dutzend Knochensplitter entfernt. Das prolabirte Gehirn sank beim Aufsetzen spontan zurück; alle Gewebsfetzen wurden abgetragen, die Hirntrümmer vorsichtig ausgewischt, die scharfen Knochenkanten mit der Luer'schen Zange abgerundet. Im vorderen Abschnitt des Schädeldefekts lag die weiße Marksubstanz unmittelbar zu Tage, die graue Substanz darüber war zerstört; im hinteren Abschnitt führte eine etwa kleinfingerlange und -weite Trümmerhöhle senkrecht ins Gehirn. Dem entsprechend bestand eine motorische und sensible Hemiplegia dextra mit Einschluss des Facialis und totaler motorischer und sensorischer Aphasie, während der Pat. die Anwendung gewöhnlicher Gegen-

stände kannte. Die Wunde ist ohne jede Störung geheilt. Die Sensibilität ist zunächst zurückgekehrt; demnächst verschwand die Facialislähmung und die sensorische Aphasie. Zunehmend gebessert hat sich bis jetzt die Motilität im gelähmten Bein, so dass Pat. mit einiger Unterstützung gehen kann, und die motorische Aphasie; er spricht leichtere und kürzere Worte schon recht deutlich, bei längeren merkt man aber, dass die feinere Innervation der Lippen- und Gaumenmuskeln, so weit sie für die Artikulation in Betracht kommen, noch recht mangelhaft ist; jedenfalls ist auch hier eine weitere Besserung wahrscheinlich. Die Bewegungsfähigkeit im rechten Arm hat noch nicht die geringsten Fortschritte gemacht, so dass vermuthlich das motorische Centrum für denselben zerstört ist; im Übrigen scheint es sich um partielle Vernichtung der betreffenden Leitungsbahnen vermuthlich im Stabkranz zu handeln.

VIII. Herr Immelmann: 1) I. demonstrirt einen von ihm konstruirten, sehr leichten orthopädischen Stützapparat für einen Fall spinaler Kinderlähmung mit Lähmung der Adduktoren und Rotatoren des Oberschenkels, welcher den aufrechten Gang ermöglichte.

2) I. zeigt an photographischen Aufnahmen von Skoliotischen, wie man, ohne an der Skoliose etwas zu ändern, durch besondere Beleuchtung und Stellung des Kranken ihn so photographiren kann, dass man von der Skoliose überhaupt nichts mehr sieht. Danach hat man solche Aufnahmen, wenn sie nicht von Ärzten gemacht sind, sehr skeptisch zu betrachten.

R. Wolff (Berlin).

---

15) **L. Moszkowicz.** Eine einfache Befestigungsart für den Dauerkatheter.

(Wiener klin. Wochenschrift 1901. No. 48.)

Man nimmt ein Gummidrain von etwa 12 cm Länge, in dessen Lichtung der zu verwendende Katheter knapp hineinpasst. Dieses Drain wird 4fach der Länge nach aufgeschlitzt, so dass nur ein 3 cm langes Stück unaufgeschlitzt bleibt. Die Enden der 4 Zipfel werden umgeschlagen und ein Faden darum geknüpft, so dass man 4 Schlingen erhält, durch die man ein zweites Drain durchsteckt.

Durch den nicht geschlitzten Theil wird nun der Katheter durchgeführt und das zweite Drain hinter der Glans geknüpft, indem man das eine Ende dieses Drains durch einen nahe dem anderen Ende angebrachten Schlitz durchzieht.

Hübener (Dresden).

16) **A. Halász.** Über tuberkulöse Erkrankung des Penis.

(Ungarische med. Presse 1901. No. 36.)

Beschreibung eines solitären Tuberkels im Corpus cavernosum penis.

Neugebauer (Mährisch-Ostrau).

17) **Mignon.** Subluxation du pubis et rupture de l'urètre membraneux.

(Gaz. des hôpitaux 1902. No. 57.)

Unmittelbar nach einem Sturz mit dem Pferde wurde an dem Pat. eine ekchymotische Schwellung oberhalb der Symphyse und blutiger Harn beobachtet. Am nächsten Tage wieder Blut im Harn und Störung des Allgemeinbefindens. Die Blase prall gespannt.

Bei der Sectio alta wurde der in der Überschrift bezeichnete Befund erhoben. Nach mehrfachen Versuchen gelang es, die Harnröhre zu nähen.

V. E. Mertens (Breslau).

18) **R. Guitéras.** A prostatectomy forceps.

(New York med. journ. 1902. No. 13.)

Beschreibung eines Instruments, das durch die Incisionswunde einer Urethrotomia perinealis eingeführt wird, und eine anscheinend recht brauchbare Fasszange darstellt; 2 Illustrationen erläutern die Art der Handhabung des Instruments.

Scheuer (Berlin).

19) **F. W. McRae.** Suprapubic prostatectomy.

(New York med. journ. 1902. No. 21.)

Verf. empfiehlt bei Prostatahypertrophie die Prostatektomie, die er in Bezug auf Entfernung der Prostata und Drainage der Blase etwas anders als gewöhnlich ausführt; er entfernt nämlich nach Einschnitt der Schleimhautdecke jeden Lappen der Prostata für sich von einem suprapubischen Schnitt aus, drainirt dann die Blase mittels eines in die Harnröhre eingelegten Dauerkatheters und legt einen zweiten entsprechend gekrümmten Katheter von oben her in die Blase, den er nach unten in ein mit antiseptischer Flüssigkeit gefülltes Gefäß leitet. Die Wunde wird bis auf diese kleine Öffnung geschlossen. Verf. berichtet über 4 in dieser Weise operirte und durch 4 Photographien illustrirte Fälle, über die auch ausführliche von anderer Seite gemachte pathologische Erklärungen folgen.

Scheuer (Berlin).

20) **Adenot** (Lyon). Contribution à l'étude du traitement chirurgical de l'hypertrophie de la prostate. Trois cas de prostatectomie.

(Arch. prov. de chir. 1902. No. 5.)

A. berichtet über 3 Fälle von Prostatektomie aus verschiedenen Indikationen. Beachtenswerth ist besonders die erste Krankengeschichte, nach welcher es bei einem 61jährigen Manne zu akuter Harnverhaltung mit schwerer Blasenblutung kam, nachdem einige Monate vorher schon leichte Blutungen vorausgegangen waren. Bei der Sectio alta zeigte sich, dass eine Hypertrophie des mittleren Prostatalappens vorlag; die Blase war erfüllt von Blutgerinnseln, aber frei von entzündlichen Erscheinungen. A. nahm desshalb die Auslösung des prominenten Prostatalappens, den er sich gut nach vorn zog, vor und tamponirte die ganze Blase. Es trat völlige Heilung ein; die histologische Untersuchung ergab ein einfaches Fibromyom.

Im zweiten, auf perinealem Wege operirten Falle handelte es sich um eine bösartige Neubildung der Prostata (Epitheliom) bei einem 57jährigen Manne; A. nennt das von ihm benutzte Verfahren nach Quénu und Baudet, es ist im Wesentlichen die Dittel'sche Operation.

Nach der gleichen Methode operirte er seinen 3. Fall, bei dem es sich um einen 58jährigen Pat. mit Prostatahypertrophie, wiederholter Harnretention und Infektion durch falsche Wege handelte.

Die Arbeit berücksichtigt im Wesentlichen nur die französische Litteratur und lässt erkennen, dass in Frankreich die Bottini'sche Operation noch wenig Eingang gefunden hat.

P. Stolper (Breslau).

21) **E. L. Kawetzki.** Ulcus simplex der Harnblase und rundes Magengeschwür.

(Prakt. Wratsch 1902. No. 24.)

Frau, 41 Jahre alt, seit 7 Monaten Fluor albus und Metrorrhagie, vor einem Monat Typhus recurrens. Im Cervixkanal ein harter Polyp, links vom Uterus eine faustgroße Geschwulst. Entfernung des Polypen, Auslöffelung des Uterus. Tod an Erschöpfung. Sektion: Herz fettig degenerirt. Magen mit der Umgebung verwachsen, an der kleinen Curvatur ein rundes Geschwür von 1 cm Durchmesser; am Hilus der Milz ein nussgroßer Abscess; Milz von Schwarten bedeckt. In der Blase hinten am Apex ein perforirendes Geschwür, 4—5 mm im Durchmesser, das in eine eigroße Höhle zwischen Uterus und Blase führt; rund herum viele Verwachsungen.

In der Krankengeschichte ist über Blase und Magen nichts gesagt. K. nimmt die Möglichkeit an, dass beide Geschwüre sich im Verlauf des Typhus entwickelt haben, bei ohnehin schon geschwächtem Herzen.

Gückel (Medwedowka, Kiew).

22) **J. R. Christophenson.** Single non tuberculous ulcer of the bladder; Suprapubic cystotomy; cure.

(Brit. med. journ. 1902. März 29.)

Es handelt sich um einen 49jährigen Bleiarbeiter, der vor 2 Jahren an einem Rheumatismusanfall erkrankt war, nach welchem erhebliche Harnbeschwerden zurückblieben. Dieselben bestanden in häufigem Harndrang, Schmerzen während und nach der Entleerung, welche oberhalb des Schambeins ihren Sitz hatten und nach der Eichel zu ausstrahlten. Die Beschwerden waren nahezu konstant, besserten sich nur zeitweise so weit, dass der Kranke auf einige Tage arbeitsfähig wurde. Pat. war körperlich sehr heruntergekommen. Urin trübe, wolkig, enthielt geringen Eiweißgehalt. Einmal hatte Pat. eine geringfügige Blutbeimengung zum Urin bemerkt. Zeichen einer Urogenitaltuberkulose konnten nicht gefunden, z. B. im Urin nicht nachgewiesen werden. Eben so wurde Steinbildung ausgeschlossen.

In der Annahme, dass ein primäres tuberkulöses Geschwür der Blase vorliege, wurde der hohe Blasenschnitt ausgeführt. Die Höhlung der Blase war klein, die Wandung hypertrophisch. An der hinteren Wand, zwischen den Harnleitern gelegen, fand sich ein kleines Geschwür von ca. 2 cm Durchmesser mit granulirender Oberfläche und dünnen Rändern. Verkäsung oder Tuberkel wies die Geschwürsfläche nicht auf. Der Geschwürsgrund wurde mittels in 5%iger Karbolsäure eingetauchten Wattebausches abgerieben, wobei eine kleine Blutung auftrat, die Blase drainirt und 4 Wochen lang ausgespült. Das Körpergewicht nahm zu, die Blasenfunktion stellte sich wieder her, und der Kranke konnte völlig beschwerdefrei das Krankenhaus verlassen.

C. fasst die Erkrankung als Ulcus simplex analog dem Ulcus ventriculi auf.

Weiss (Düsseldorf).

23) **Rafin.** Calculs enchatonnés de la vessie.

(Ann. des malad. des org. génito-urin. 1902. No. 5.)

Verf. theilt 2 Fälle von eingekapselten Blasensteinen mit, wo er eine sichere Diagnose mittels des Cystoskops stellen konnte. Derartige Fälle sind erst wenige in der Litteratur bekannt. In den meisten Fällen wird die cystoskopische Diagnose eines eingekapselten Blasensteines sofort auch die Methode des operativen Eingriffs bestimmen, es muss die Sectio alta vorgenommen werden. Nur bei sehr dekrepiden, hochbejahrten Kranken, wie in dem 1. Falle des Verf., wird man sich nicht sofort zu diesem Eingriffe entschließen. Man wird sich hier lieber mit einer unvollständigen Lithotritie begnügen, den Kranken aber von Zeit zu Zeit cystoskopisch untersuchen und nachsehen, ob der eingekapselte Stein vielleicht frei geworden ist. Eine Enukleation der eingekapselten Steine mittels Sonde gelingt wohl niemals. **Paul Wagner** (Leipzig).

24) **O. Zuckerkandl.** Über Blasensteinoperationen.

(Wiener klin. Wochenschrift 1901. No. 43.)

Die vorliegende Arbeit enthält einen Bericht über 150 Blasensteinoperationen, die an 134 Kranken ausgeführt wurden. Es kam die Lithotripsie 109mal, 1mal die perineale Lithotripsie und 37mal die Sectio alta zur Ausführung.

Die Lithotripsie wurde theils in oberflächlicher Narkose, theils in lokaler Anästhesie ausgeführt. Letztere wurde hauptsächlich rectal angewendet, mit stets gutem, bisweilen überraschendem Erfolge. Eine halbe Stunde vor Beginn der Operation werden 2,5—5,0 Antipyrin in 50 g Wasser gelöst in die leere Ampulle des Mastdarmes eingespritzt. Über 5 g hinaus zu gehen ist gefährlich; Verf. erlebte dabei eine ziemlich schwere, wenn auch günstig verlaufene Intoxikation. Der Verweilkatheter kam nur bei kompleter Harnverhaltung, oder wo solche bestimmt zu erwarten war, zur Anwendung, ferner bei chronischer Cystitis der Prostatiker, oder nach stärkeren Harnröhren- oder Blasenblutungen. Im Anschluss an die Operation erfolgte der Tod in 4 Fällen = 3,6% Mortalität.

Die perineale Lithotripsie wurde in einem Falle von Steinrecidiv ausgeführt bei einem 71jährigen Prostatiker, bei dem vorher schon die Resektion der Vasa

deferentia, Anlegung einer Blasenfistel, Bottini'sche Operation, dann eine Sectio alta wegen Konkrements und wegen Recidivs 10 Monate später die Lithotripsie ausgeführt worden war. Da hier die Harnröhre für den Lithotriptor auch in tiefster Narkose nicht passirbar und die Wiederholung der Sectio alta fast unausführbar, wurde die Pars membranacea bloßgelegt und von hier aus mit Leichtigkeit das Instrument eingeführt.

Die Sectio alta wurde 37mal an 36 Kranken ausgeführt, in der überwiegenden Mehrzahl der Fälle drainirt. Im Anschluss an die Operation verlor Z. 5 Fälle = 13,5%.

Die Indikationen zu den einzelnen Methoden der Steinentfernung fasst Z. folgendermaßen zusammen:

Die Lithotripsie als Operation der Wahl ist bei Steinen aller Art angezeigt, wenn diese in der Blase frei beweglich, den Instrumenten zugänglich sind, vorausgesetzt, dass die Harnröhre starre Instrumente passiren lässt.

In den Bereich der perinealen Lithotripsie gehören diejenigen Fälle, in denen die Harnröhre für starre Instrumente schwer oder überhaupt nicht gangbar ist; also Steine bei Prostatahypertrophie mit übermäßiger Verlängerung des prostatischen Theiles oder Einengung des Weges, vorausgesetzt, dass das Konkrement frei und den Instrumenten zugänglich ist; ferner Blasensteine bei Harnröhrenstrikturen, Callus- und Fistelbildungen oder wenn sie mit Steinen der Harnröhre kombinirt sind. Auch dann wird die »Dammsteinzertrümmerung« zur Beendigung der Operation indicirt sein, wenn die Harnröhre während der Lithotripsie durch Steineinklemmung oder Prostataschwellung unwegsam geworden ist. Eine seltene Indikation mag eine starke Hüftgelenkskontraktur abgeben, die den hohen Steinschnitt wie die gewöhnliche Lithotripsie unmöglich macht.

Die Sectio alta ist angezeigt bei so großen Steinen, dass neben denselben eine genügende Exkursion mit Instrumenten nicht möglich ist; ferner wo Steine vermöge der Größe auch nur eines ihrer Durchmesser konstant in einer zur Ausführung der Lithotripsie ungünstigen Lage festgeklemmt sind. Dessgleichen bei Steinen in Divertikeln, im tiefen Fundus hinter der emporragenden Prostata, bei eingekapselten Steinen, Harnleiter-Blasensteinen oder wandständigen und angewachsenen Steinen. Ferner bei Steinen um Fremdkörper, bei Kombination von Steinen und Neubildungen der Blase und endlich, wo nach der Sectio alta die Anlegung einer Blasen-Bauchdeckenfistel geplant ist. **Hübener** (Dresden).

25) **F. Suter.** Beitrag zur Pathologie und Therapie der Zottenpolypen der Harnblase.

(Centralblatt für die Krankheiten der Harn- und Sexualorgane Bd. XIII. p. 185.)

Verf. fasst seine Arbeit selbst folgendermaßen zusammen: Es wurden 10 Fälle gutartiger Blasenpapillome (9 Männer und 1 Frau) durch hohen Blasenschnitt operirt. »Es heilten alle Operirten. 4 haben ein Recidiv bekommen, 6 sind recidivfrei geblieben. In den Fällen von sog. Recidiv handelt es sich nicht um das Auftreten einer Geschwulst an der Stelle, wo eine solche entfernt wurde, sondern um Entstehen eines neuen Zottenpolypen an anderer Stelle. Es handelt sich also nicht um ein eigentliches Recidiv, sondern um neue Äußerung einer »papillomatösen Disposition« der Blasenwand. Diese papillomatöse Disposition scheint auch die Veranlassung zu geben zur Entstehung einer diffusen Papillomatose der Blase. Diese sog. Recidive der Zottenpolypen sind häufig, treten aber manchmal erst viele Jahre (bis zu 6 in einem Falle) nach der Operation auf; sie zeigen die Eigenschaften der primären Geschwülste und können sich mit Carcinom kompliciren.«

Besonderes Interesse beanspruchen 2 Fälle. In einem Falle trat 4 Jahre nach Entfernung einer histologisch absolut gutartigen Geschwulst ein Recidiv auf. 7½ Jahre nach der ersten Operation wurde zum 2. Male cystotomirt und die Blase mit blumenkohlartigen, kurzzottigen Geschwülstchen angefüllt gefunden, die entfernt wurden. Daneben fand sich eine solide Geschwulst mit glatter Oberfläche, die durch histologische Untersuchung als Sarkom festgestellt wurde. Die Sarkom-

massen wucherten aus der Schnittfläche der Cystotomiewunde heraus, und Pat. starb ca. 6 Wochen p. operat.

Im 2. Falle wurden bei der ersten Operation 3 Zottengeschwülste entfernt. In der Basis der größten derselben fand man carcinomverdächtige Stellen. Bei einer zweiten Operation, 8 Monate nach der ersten, fand sich die ganze Blasenschleimhaut papillomatös entartet; sie war wie mit kleinen Himbeeren bedeckt. Dazwischen zerstreut fanden sich mehr oder weniger langgestielte, erbsen- bis kleinkirschgroße Geschwülstchen, welche die gleiche Oberfläche zeigten, wie die übrige Blasenschleimhaut. Pat. hatte 4 Monate nach der zweiten Operation noch eine kleine Fistel.

Zur Nachbehandlung räth S. stets die Blasennaht zu versuchen; wenn vor der Operation keine Cystitis bestand, so soll auch kein Dauerkatheter eingelegt werden.

F. Brunner (Zürich).

26) **M. Pokrowski.** Kongenitales Lymphangiom der Nierenfettkapsel.

(Medicinskoje Obosrenje 1902. No. 2.)

Beschreibung und Abbildung eines Präparates der linken Niere eines Neugeborenen. Niere 6 cm lang, 3 cm dick, die Geschwulst am unteren Pol der Niere 5 cm lang und 2,5 cm dick, liegt der Niere und dem Harnleiter eng an; sie besteht aus erweiterten Lymphgefäßen und enthält ein Lymphganglion. Nach Tuffier kommen in der Nierenfettkapsel nur Lipome oder deren Modifikationen vor. Der Fall des Verf. ist also ein Unicum. **Gückel** (Medwedowka, Kiew).

27) **de Illyès.** Cathétérisme de l'uretère et radiographie.

(Ann. des malad. des org. génito-urin. 1902. No. 3.)

Schmidt und Kolischer so wie Löwenhardt haben mit feinem Bleidraht armirte Harnleiterkatheter eingeführt; der Bleidraht konnte dann mittels Skiagraphie nachgewiesen und somit der Verlauf des Harnleiters festgestellt werden. Die Idee dieser Methode stammt von Tuffier (1899); im darauf folgenden Jahre hat Verf. zuerst das Verfahren praktisch geübt. Die Harnleiterkatheter waren mit einem feinen Silberdraht armirt. 5 einschlägige Fälle werden ausführlich mitgetheilt. **Paul Wagner** (Leipzig).

28) **J. Taylor.** The use of X-rays in the diagnosis of renal calculi.

(Bristol med.-chir. journ. 1902. März.)

Verf. giebt die Krankengeschichten und Röntgenbilder von 5 Fällen von Nierensteinen. Nur in 2 von diesen Fällen war die richtige Diagnose bereits vor der Durchleuchtung gestellt worden. In einem weiteren Falle war vor der Röntgendiagnose Nierentuberkulose angenommen worden. In Fall 4 zeigte das Bild 3 Steine in der Gegend der rechten Niere, von denen einer nahe der Wirbelsäule lag. Letzterer wurde bei der Operation nur mit großer Mühe gefunden und wäre ohne das Röntgenbild dem Operateur sicherlich entgangen. Im letzten Falle wurde der renale Ursprung des Leidens und die Entscheidung, welche Niere erkrankt war, erst durch das Röntgenbild klargestellt. Der Schatten der Steine, unter denen sich sowohl Phosphat- als Oxalatsteine befanden, war stets sehr deutlich zu erkennen. **Mohr** (Bielefeld).

29) **U. Gardini.** Contributo alla diagnosi differenziale fra calcolo dell' uretere destro ed appendicite.

(Gazz. degli ospedali e delle clin. 1902. No. 57.)

Verf. beobachtete eine Harnleitersteinkolik bei einem 17jährigen jungen Manne und eine chronische Appendicitis mit Recidivanfällen akuten Charakters bei einem 64jährigen Manne. In beiden Fällen waren Druckschmerzhaftigkeit am MacBurney'schen Punkt, ferner nach Schenkel und Hoden ausstrahlende Schmerzen, typische Koliken und Fieber vorhanden, das bei dem Steinkranken bis auf 40° anstieg und bei dem Appendicitisfalle 38° nicht überschritt. Da auch das diffe-

rentialdiagnostische Moment des Alters umgekehrt sich verhielt wie gewöhnlich, so konnte die Diagnose nur unter Berücksichtigung des Urins gestellt werden, der in dem Steinfalle weiße und rothe Blutzellen enthielt, in beiden Fällen aber Spuren von Eiweiß. Die Appendicitis wurde durch Lösung von Verwachsungen glücklich beseitigt. Die Differentialdiagnose zwischen Harnleiterstein und Appendicitis kann noch erschwert werden, wenn sich durch den Druck der Verwachsungen bei Appendicitis Abscesse im Nierenbecken — wie in 2 Fällen Riese's — oder fortgeleitete entzündliche Blasenerscheinungen hinzugesellen.

Dreyer (Köln).

30) **R. Guitéras.** The diagnosis and surgical treatment of nephrolithiasis.

(Buffalo med. journ. 1902. Mai.)

Verf. theilt unter Anführung einzelner operirter Fälle seine Erfahrungen über Diagnose und Operation bei der Nephrolithiasis mit. Im Gegensatz zu der Ansicht, dass Nierensteine bei den lateinischen Rassen selten vorkämen, sah er unter den Italienern seiner Praxis die meisten Fälle. Die Symptome waren nicht immer der Ausdehnung der Krankheit entsprechend; Verf. sah mehrfach nur geringfügige Erscheinungen bei fast völliger Zerstörung der Nieren. Zur gesonderten Aufsaugung des Urins einer Niere bediente er sich häufig mit gutem Erfolge des Harris-schen Segregators. Ließ sich durch den Harnleiterkatheterismus nicht mit Sicherheit die Seite der Erkrankung und das Vorhandensein zweier Nieren feststellen, so machte Verf. mehrfach zunächst die Probelaparotomie, welche er der beiderseitigen lumbalen Freilegung der Nieren vorzieht. In den von ihm operirten Fällen von sekundärer Nephrektomie nach primärer Nephrotomie und Entleerung von Steinen und Eiter war die Operation wegen der Verwachsungen immer sehr schwierig. Mehrmals kam es bei Lösung derselben zu Eröffnung der Bauchhöhle, die jedoch nicht immer zu Peritonitis führte.

Von den mitgetheilten Krankengeschichten sind folgende wegen der verschiedenartigen Komplikationen bemerkenswerth:

1) 48jähriger Mann, der seit vielen Jahren an linksseitiger Nierenkolik, nur 1mal an Schmerzen auch in der rechten Seite gelitten hatte; vor 15 Jahren schwerer Tripper. Zur Zeit eitrige Cystitis mit Gonokokken. Nach dem Befunde bei der Harnleiteruntersuchung handelte es sich im Gegensatz zu den klinischen Symptomen um eine rechtsseitige Pyelonephritis, vielleicht in Folge Infektion von der Blase aus, und um eine linksseitige Pyelitis, vielleicht in Folge Steins. Bei der späteren Operation wurde jedoch ein großer Stein aus der rechten Niere entfernt. Die anhaltenden, auf die linke Seite beschränkten Schmerzen erklärt Verf. durch Renorenalreflex.

2) 36jährige Frau mit rechtsseitigen Nierenkolikanfällen; vor 10 Tagen Frühgeburt, zur Zeit ganze rechte Bauchhöhle von einer Geschwulst eingenommen, Fieber. Beim Transport Durchbruch der als Hydronephrose betrachteten Geschwulst in den Retroperitonealraum; durch Lumbalincision wird eine große Eitermenge entleert, eine Ruptur am unteren Nierenpol festgestellt; ein Stein konnte trotz genauester Untersuchung nicht gefunden werden. In der Folge Entleerung eines großen Abscesses im Lig. latum; wegen anhaltender starker Eiterung aus der Nierenwunde Nephrektomie. In einer Tasche des Nierenbeckens wurde ein Stein von $3^1/_2$ cm Durchmesser gefunden. Tod an puerperaler Sepsis.

3) 48jähriger Mann mit einer nach Incision eines lumbalen Abscesses zurückgebliebenen Fistel, welche seit 2 Jahren bestand und nach der Niere zu führte. Bei der Operation zeigte es sich, dass es sich seiner Zeit um den Durchbruch einer calculösen Pyonephritis in das perinephritische Gewebe gehandelt hatte. Der damals perforirte Stein wurde zwischen hinterer Nierenwand und der tiefen Muskulatur aufgefunden. Von der sklerosirten Niere konnte wegen der starken Verwachsungen nur die hintere Hälfte entfernt werden. Trotzdem Heilung.

4) 22jähriger Mann; vor 11 Tagen Fall auf die linke Seite aus bedeutender Höhe, einige Tage darauf Schwellung in der linken Seite, welche allmählich die

ganze Bauchhöhle ausfüllte; Fieber. Bei der Probelaparotomie ergab sich, dass die Geschwulst retroperitoneal lag. Entleerung massenhafter blutig-urinöser Flüssigkeit durch hinteren Lumbalschnitt; im unteren Theil der linken Niere und des Beckens ein Riss. Drainage; später wegen Verschlechterung des Allgemeinbefindens Exstirpation der Niere, welche in einen großen Sack verwandelt war mit starker Erweiterung des Harnleiters. Dieselbe war durch einen in diesem dicht unterhalb des Beckenrandes eingekeilten Stein bedingt, der in Ruhe gelassen wurde. Heilung. **Mohr** (Bielefeld).

31) **W. F. Ssnegirew.** Ein Fall von Hydronephrocystoneostomie.

(Wratschebnaja Gaseta 1902. No. 15. [Russisch.])

Bei einem 19 Jahre alten Mädchen entfernte S. eine apfelsinengroße Cyste des rechten Eierstocks und eröffnete gleichzeitig durch einen Lumbalschnitt eine große rechtsseitige Hydronephrose. Der Sack war durch 2 verengte Stellen in 3 Theile getheilt. 8 Monate lang trug Pat. einen Harnrecipienten, in den der Urin aus der Fistel geleitet wurde. Die Niere funktionirte normal. Daher machte S. 8 Monate nach der ersten Operation eine neue Laparotomie. Keine Verwachsungen; der Hydronephrosesack reicht bis unter den Blinddarm, die Blase kann leicht bis zu ihm hinaufgehoben werden. Spaltung des Bauchfells an der lateralen Wand des Beckens vom Sack bis zur Blase, Spaltung der Ligg. rotundum und latum, Fixation des oberen Endes der Blase hinten und an den Seiten an der Beckenwand, Eröffnung der Blase, Einpflanzung des gespaltenen hydronephrotischen Sackes mittels Ligaturen, die durch Blase und Harnröhre nach außen gezogen wurden, Naht der Wundränder von Blase und Sack, des Bauchfells und der Ligamente über der Anastomose. Glatte Heilung, voller Erfolg.

Gückel (Medwedowka, Kiew).

32) **C. O. Theinhaus.** A case of acquired hydronephrosis of 26 years duration.

(St. Paul med. journ. 1902. Januar.)

Der 52jährige Pat. bemerkte seit 26 Jahren eine langsam immer mehr zunehmende Schwellung links unter dem Rippenrande. Vor 6 Monaten plötzliche Schmerzen und Schüttelfrost, 2malige Punktion und Eiterentleerung. Operation bei chronisch-septischem Allgemeinzustand: breite Eröffnung des Sackes; es handelte sich um eine inficirte Hydronephrose. Vernähung der Sackränder mit der Muskulatur und Drainage. Trotz der langen Dauer des Leidens war noch ein Rest secernirender Nierensubstanz erhalten. Entlassung mit kleiner Urinfistel. Urin klar und mikroskopisch ohne pathologische Bestandtheile.

Verf. knüpft an den Fall eine Besprechung der Differentialdiagnose der cystischen Geschwulst des linken Hypochondrium. **Mohr** (Bielefeld).

33) **A. Cahn** (Straßburg i/E.). Über Paranephritis und Pyonephrose nach Hautfurunkeln.

(Münchener med. Wochenschrift 1902. No. 19.)

C. berichtet zunächst über 3 Fälle, in denen die Eiterungen in der Umgebung der Niere scheinbar spontan, in Wahrheit nach Furunkeln sich entwickelten, welche die Eintrittspforte für die Eiterorganismen bildeten; in dem 3. dieser Fälle war es außerdem noch zu Zellgewebseiterung in der vorderen Bauchwand gekommen. In einem 4. Falle dürfte eine Angina follicularis die Eingangsstelle für die pyogenen Mikroben dargestellt haben. Von besonderem Interesse ist schließlich noch die letzte Beobachtung C.'s, in welcher zu einer bis dahin latent verlaufenen Steinbildung im Nierenbecken durch einen interkurrent entstandenen Furunkel eine schwere eitrige Pyelitis hinzugetreten war. **Kramer** (Glogau).

34) **A. Rivet.** Un cas de rein polykystique. Néphrectomie. Guérison.

(Ann. des malad. des org. génito-urin. 1902. No. 3.)

26jähriger Kranker mit rechtsseitiger cystöser Nierendegeneration. Extraperitoneale Nephrektomie. Heilung, die bisher 14 Monate lang Bestand gehabt

hat. Verf. glaubt desshalb und auch auf Grund des mikroskopischen Befundes, dass es sich in diesem Falle um eine erworbene, einseitige Degeneration gehandelt hat.
Paul Wagner (Leipzig).

35) **R. Guitéras.** The surgical treatment oft Bright's disease.
(New York med. journ. 1902. No. 20.)

Verf. giebt einen guten Überblick über den gegenwärtigen Stand der chirurgischen Behandlung der Nephritis und empfiehlt sehr die Behandlungsmethoden Edebohl's; derselbe hat in mehrfachen Arbeiten (z. Th. auch im Centralblatt f. Chir. 1901 p. 295 referirt) die Ansicht ausgesprochen, dass die Nephropexie eine ganz ausgezeichnete Operation bei der erkrankten Niere sei, weil analog der Talma'schen Lebercirrhosen durch dieselbe Verwachsungen erzeugt würden, die eine bessere Blutcirkulation im Organ bewirkten. Verf. hat 3 Fälle operirt, die aber bei der Kürze der Zeit seit der Operation noch zu keinem Schlusse berechtigen.
Scheuer (Berlin).

36) **R. Lériche** (Lyon). De l'ectopie souscutanée abdominale du testicule.
(Arch. prov. de chir. 1901. No. 2.)

Zu den wenigen Fällen von Kryptorchismus durch fehlerhafte Wanderung (nicht durch unvollkommene, die recht häufig) fügt L. einen neuen, von Délore operirten.

Der rechte Hoden eines 14jährigen Knaben war unter der Haut fühlbar, es zeigte sich, dass er zwar in den Leistenkanal eingetreten, aber aus dem Orificium externum desselben nicht heraus, sondern durch einen Schlitz im Musc. obliquus unter die Haut gewandert war.
P. Stolper (Breslau).

37) **J. Wolff.** Über die blutige Verlagerung des Leistenhodens in das Scrotum.
(Deutsche med. Wochenschrift 1902. No. 14.)

W. hat seit dem Jahre 1889 in 5 Fällen von Monorchismus die blutige Transplantation des Hodens in den Hodensack ausgeführt. Die operirten Kranken waren 3, 4, 10, 18, 20 Jahre alt. In sämmtlichen Fällen waren sehr erhebliche Beschwerden der Operation vorausgegangen. Alle 5 Fälle sind glücklich verlaufen und die Beschwerden endgültig und vollkommen beseitigt. Die Hoden waren in 4 Fällen, die nachträglich kontrollirt werden konnten, zu ansehnlicher Größe gewachsen. Nur war mehrmals der Hoden nicht an der allertiefsten Stelle des Hodensacks stehen geblieben, sondern hatte sich in die Höhe gezogen und stand dicht zur Seite oder dicht unterhalb der Wurzel des Penis. Die Operation wurde ausgeführt nach den Vorschriften von Schüller und König. Auch W. fand das Haupthindernis des Herausziehens des Samenstranges aus dem Leistenkanal, nicht im Samenstrang selbst, sondern in bindegewebigen Strängen, die von der Tunica vaginalis ausgehen und sich oben im Leistenkanal verlieren. Dieselben müssen durchtrennt werden; sodann wird der Hoden mittels Katgutnaht an der tiefsten Stelle des Hodensackes befestigt. In den 3 letzten Fällen hat W. eine cirkuläre, aber nicht einschnürende Naht oberhalb des Hodens um den Samenstrang gelegt. Die Pfeiler des Leistenkanals wurden jedes Mal vermisst. Entzündungen hat W. in dem transplantirten Hoden nicht gesehen; eben so ist noch niemals die Entstehung von bösartige Neubildungen in einem in das Scrotum transplantirten Hoden beobachtet worden.

W. glaubt desshalb, dass der Leistenhoden in jedem Falle operirt werden müsse. Die Operation hat in der Transplantation in das Scrotum zu bestehen. Die Exstirpation muss auf die Fälle von bösartigen Neubildungen beschränkt bleiben.
Borchard (Posen).

Originalmittheilungen, Monographien und Separatabdrücke wolle man an *Prof. E. Richter* in Breslau (Kaiser Wilhelmstraße 115), oder an die Verlagshandlung *Breitkopf & Härtel*, einsenden.

Druck und Verlag von Breitkopf & Härtel in Leipzig.

Centralblatt

für

CHIRURGIE

herausgegeben

von

E. von Bergmann, in Berlin, **F. König,** in Berlin, **E. Richter,** in Breslau.

Neunundzwanzigster Jahrgang.

Wöchentlich eine Nummer. Preis des Jahrgangs 20 Mark, bei halbjähriger Pränumeration. Zu beziehen durch alle Buchhandlungen und Postanstalten.

No. 33. **Sonnabend, den 16. August.** **1902.**

1) A. Frommer. Zur Kasuistik der Nachblutungen.

(v. Langenbeck's Archiv Bd. LXVII. Hft. 3.)

Nachblutungen nach Operationen, wie sie früher sehr häufig waren, kommen heute eigentlich nur noch bei eitriger Zellgewebsentzündung vor. F. konnte 8 derartige Fälle beobachten und hat zur Klärung der Frage, welcher Art von Alteration die Gefäße bei derartigen Processen unterliegen, eine Reihe von mikroskopischen Untersuchungen gemacht, die zeigen, dass der Eiterungsprocess von der Umgebung auf die Gefäßwände übergreift und in denselben eitrige Entzündung mit folgender Entartung und Nekrose hervorruft. Zum großen Theil scheint die Disposition zur Nachblutung durch Arrosion der Gefäßwand von der Intensität der Infektion bezw. der Virulenz der Bakterien abzuhängen.

Bezüglich der Blutstillung bei solchen Fällen haben Tamponade und Druckverband fast stets im Stich gelassen; denn wenn auch

momentan die Blutung stand, so kam es meist zu weiteren lebensgefährdenden Hämorrhagien. Es bewährt sich darum nur, die Arterie im gesunden Gewebe zu unterbinden.

E. Siegel (Frankfurt a/M.).

---

2) **A. Rieländer.** Der mikroskopische Nachweis vom Eindringen des Alkohols in die Haut bei der Heißwasser-Alkoholdesinfektion.

(Zeitschrift für Geburtshilfe und Gynäkologie Bd. XLVII. Hft. 1.)

Ahlfeld bringt durch diese Arbeit seines Assistenten R. eine weitere Erklärung für die von ihm erzielten guten Resultate mit der Heißwasser-Alkoholdesinfektion (5 Minuten lange Seifenwaschung in heißem Wasser mit nachfolgender 5 Minuten langer Einwirkung von 96%igem Alkohol). Bekanntlich wurde der Einwurf erhoben, dass der 96%ige Alkohol durch rasche Härtung der oberflächlichen Epidermisschichten das weitere Eindringen des Desinficiens verhindert, was auch durch die Quellung der Hautgebilde im heißen Seifenwasser nicht verhindert werden sollte. Um nun das Vordringen des Alkohols zu studiren, verwendete R. zur Desinfektion alkoholische Farblösungen, z. B. von Fuchsin oder Malachitgrün (Alkohol 96%). Wegen der Möglichkeit nachträglicher Diffusion der Farbstoffe über die Grenzen der Alkoholeinwirkung hinaus wurde diese Methode verlassen. Sichere Resultate ergab die Desinfektion der Hautstellen mit 96%igem Alkohol, dem Sublimat oder Bleiacetat beigesetzt war. Bei der sofortigen Nachbehandlung der excidirten Hautpartien mit Schwefelammonium wurde das mit dem Alkohol eingedrungene Quecksilber oder Blei als Schwefelquecksilber bezw. Schwefelblei ausgefällt und präsentirte sich als amorpher, schwarzer Niederschlag (mikroskopisch in den Paraffin- oder Celloidinschnitten als feine, hellgelbliche Körnchen). Die augenfälligsten Resultate lieferte die Anwendung eines 10—20%igen Kupfernitrat-Alkohols von 96% mit Nachbehandlung der desinficirten Hautstellen in einer 10—20%igen wässrigen Ferrocyankaliumlösung. Es bildete sich dann im Gebiet der Alkoholeinwirkung ein Niederschlag von unlöslichem, braunrothem Ferrocyankupfer.

Sämmtliche Methoden wurden erst an der todten Haut von amputirten Extremitäten und Kinderleichen ausprobirt, sodann an der lebenden Haut bei Laparotomirten, schließlich auch am Oberarm des Untersuchenden selbst zur Anwendung gebracht. Alle Versuche ergaben, dass der Alkohol tief in die Gewebe der Cutis, an vielen Stellen sogar bis ins subkutane Gewebe eingedrungen war. Die Haarbälge waren stets total von den Niederschlägen erfüllt. Dagegen drang der Alkohol nur eine kurze Strecke in die Ausführungsgänge der Schweißdrüsen ein, vermuthlich weil der Sekretionsdruck in letzteren ein weiteres Diffundiren verhindert. **Kroemer** (Gießen).

---

3) **S. D. Powell.** Carbolic acid in surgery.

(Transactions of the Southern surgical and gyneacological association 1900.)

Nachdem Verf. die Priorität der Entdeckung, dass Alkohol der Karbolsäure gegenüber antidotische Eigenschaften habe, für sich in Anspruch genommen hat, bezeichnet er die Karbolsäure, wenn richtig angewendet, als absolut unschädliches und sicheres Heilmittel bei infektiösen Processen jeder Art. Diese richtige, d. h. seine Anwendungsweise besteht im Allgemeinen darin, dass man starke Lösungen des Mittels (bis zu 95%, und diese mit Vorliebe) einige Sekunden bis zu 10 Minuten, je nach der Intensität der Infektion, auf die erkrankten Stellen einwirken lässt und dann mit absolutem Alkohol neutralisirt. Wo eine besonders energische Wirkung beabsichtigt wird, unterbleibt die Neutralisirung. Daneben findet die 2—5%ige Lösung zu Ausspülungen eine ausgedehnte Anwendung, die 2%ige auch zu feuchten Verbänden.

Auf die Wiedergabe von Einzelheiten muss verzichtet werden. Die Ausführungen des Verf. sind mit mehr Emphase als Objektivität geschrieben und bringen vor Allem keine genügenden Beweise für die »absolute Gefahrlosigkeit« der Karbolsäure. Die Thatsache, dass Verf. niemals üble Zufälle erlebt haben will, trotzdem er die Karbolsäure »so freigebig wie Wasser« gebraucht, findet eine Beleuchtung darin, dass er alle Fälle von Karbolgangrän, die er gesehen hat, kurzweg für diagnostische Irrthümer erklärt, ohne irgend einen Beweis dafür zu bringen.

Wenn P. ein so unbedingtes Vertrauen in die specifische Wirkung der Karbolsäure setzt, dass er es nicht mehr für nothwendig hält, Erysipelkranke zu isoliren, dass er für überflüssig ansieht, Abscesse breit zu spalten, dass er an einer abscedirten Mamma ruhig weiter stillen lässt, so werden nicht Viele solche Auffassungen theilen. Die Ansicht, dass »seine Entdeckung« im Stande sei, der leidenden Menschheit über die kühnsten Träume hinaus zu nützen, ist wohl zum mindesten als verfrüht zu bezeichnen. **Kleinschmidt** (Kassel).

---

4) **Beck** (Berlin). Über Peroxole.

(Deutsche Ärzte-Zeitung 1902. No. 4.)

Das Wasserstoffsuperoxyd, ein wirksames und zugleich unschädliches Antisepticum, konnte sich nicht behaupten, weil die meisten Präparate sich als wenig haltbar erwiesen und weil in Folge der katalytischen Wirkung des Mittels die Desinfektionskraft desselben in Eiter und Blut steigend abnimmt.

Mischungen desselben aber mit Menthol, Thymol, Naphthol oder Kampher unter Zusatz von Alkohol, welche als Menthoxol u. s. f. bezeichnet werden, haben sich als vollständig haltbar und stark antiseptisch erwiesen. Peroxole in 10%iger Lösung haben einen größeren Desinfektionswerth als 5%ige Karbollösung, einen eben solchen wie

1‰iges Sublimat, wogegen die giftigen Eigenschaften dieser letzteren den neuen Präparaten fehlen.

Das Mittel hat sich denn auch in der Praxis bei eiternden Wunden bewährt, wobei besonders seine desodorisirende Wirkung hervorgehoben zu werden verdient. **Neugebauer** (Mährisch-Ostrau).

---

5) **Dunbar.** Beitrag zur lokalen Anästhesie unter Anwendung des Para-Amidobenzoësäure-Esters.

(Deutsche med. Wochenschrift 1902. No. 20.)

Die vom Verf. angewandte Lösung hat folgende Zusammensetzung: Anaesthes. hydrochl. 0,25, Natr. chlorat. 0,15, Morph. hydrochl. 0,015, Aqu. dest. 100,0. Die Einspritzungen wurden wie bei dem Schleich'schen Verfahren mit gutem Erfolg gemacht. **Borchard** (Posen).

---

6) **E. H. Embley.** The causation of death during the administration of chloroform.

(Brit. med. journ. 1902. April 5, 12 u. 19.)

E. hat sich der dankenswerthen Aufgabe unterzogen, die Frage Betreffs der Ursachen des Chloroformtodes einer experimentellen Untersuchung zu unterwerfen. Die vorbereitenden Maßnahmen zur Feststellung der Cirkulationsverhältnisse wurden an den Hunden, welche als Versuchsthiere benutzt wurden, unter Morphiumnarkose vorgenommen mit oder ohne Curare, oder die Thiere wurden zur Ausführung der vorbereitenden Operationen mittels Äther narkotisirt, und dann 10—12 Stunden später Chloroform verabreicht. Um die genaue Dosirung des Chloroforms zu erreichen, wurde ein besonderer Apparat, welcher Ähnlichkeit mit dem Geppert'schen aufweist, angewandt.

Als Wirkung auf das vom Centralnervensystem isolirte Herz ergab sich Folgendes:

1) Chloroform bewirkt eine sofortige, allmählich fortschreitende Lähmung der Herzmuskulatur ohne vorhergehende Reizung, ohne eine plötzliche Änderung der Zahl und Wirksamkeit der Herzkontraktionen.

2) Das Herz ist gegen Vergiftung mit Chloroform äußerst empfindlich. Ein Gehalt der Inspirationsluft von 0,8% Chloroform genügte, um das Herz der Versuchsthiere in 16 Minuten zum Stillstand zu bringen.

3) Bei der Inhalationsnarkose beim unversehrten Thier erreicht die Spannung der im Blut enthaltenen Chloroformdämpfe nur langsam die Höhe der Spannung in der Inspirationsluft.

Bei einem Gehalt von 3% Chloroform in der Inspiration tritt rasch eine Erweiterung des Herzens auf, bei geringerem Gehalt langsamer. Gleichzeitig mit letzterer zeigte sich eine Herabminderung der Kontraktionsfähigkeit des Herzens.

Als Ursache des plötzlichen Herzstillstandes sieht E. auf Grund seiner zahlreichen diesbezüglichen Experimente, 120 an der Zahl, eine Reizung des Vaguscentrums an. Stieg bei den Versuchsthieren, welche unter der Einwirkung von Morphium standen, der Gehalt der Inspirationsluft an Chloroform auf über 2%, dann erfolgte eine allmähliche Schwächung der Herzaktion, verbunden mit Sinken des Blutdrucks. Bei noch größerer Steigerung des Chloroformgehaltes trat rasch Herzlähmung ein. Dass diese durch die Bahn des Vagus vermittelt wird, ging daraus hervor, dass sie nicht auftrat bei den Thieren, deren Vagi zuvor durchschnitten waren, andererseits, dass sie mittels Durchschneidung der Vagi gehoben werden konnte.

Als Ergebnis der hierher gehörenden Versuche — die Einzelheiten hier aufzuführen, würde zu weit führen — giebt E. Folgendes:

1) Ein Herz, welches durch Inhalation von 2% oder mehr Chloroform vergiftet ist, kann alle Mal durch Reizung der Vagi zum bleibenden Stillstand gebracht werden, wenn der Blutdruck auf 40 bis 50 mm Quecksilber gesunken ist.

2) Chloroform erhöht die Reizbarkeit des Vagus, namentlich in dem Beginn der Narkose.

3) Die erhöhte Reizbarkeit ist eine Folge der Chloroformwirkung auf das Vaguscentrum, und die hemmende Wirkung ist um so intensiver, als die spontane Erregbarkeit des Herzens durch das Chloroform herabgesetzt ist.

4) Chloroform setzt, wenn der Gehalt der Inspirationsluft 1,5% nicht überschreitet, bei Hunden, welche unter Morphiumeinwirkung stehen, die Reizbarkeit des Vagus langsam herab. Die Reizbarkeit des Vagus kann wieder in Erscheinung treten durch Steigerung der Chloroformzufuhr oder durch Asphyxie.

5) Vagusreizung ist bei Hunden ein recht häufiger Grund des Todes in der Chloroformnarkose.

6) Gefährliche Vagusreizung kann auftreten, wenn der Gehalt der Inspirationsluft an Chloroform 3% überschreitet.

Bezüglich der Wirkung auf das Gefäßsystem schließt E. aus seinen Versuchen:

1) Chloroform verursacht eine Herabsetzung des Tonus der kleinen Arterien.

2) Dieselbe ist am ausgesprochensten, wenn die Zufuhr von Chloroform zum Gehirn ausgeschaltet wird.

3) Das vasomotorische Centrum unterliegt einer Reizung durch Chloroform.

4) Die Ursache der Herabsetzung des Blutdrucks besteht in einer Lähmung der Muskulatur des Herzens und der kleinen Arterien. Der Blutdruck kann noch weiter herabgedrückt werden durch Verlangsamung der Herzaktion oder plötzlich aufgehoben werden durch eine Reizung der Vagi.

Über die Beziehungen von Athmung und Cirkulation kommt E. zu folgenden Ergebnissen:

1) Aussetzen der Athmung ist hauptsächlich bedingt durch eine Herabsetzung des Blutdrucks. Aussetzen der Athmung bei genügend hohem Blutdruck ist nahezu unmöglich.

2) Wiederkehr der Athmung ist abhängig von der Wiederherstellung eines genügend hohen Blutdrucks.

3) Aussetzen der Athmung im Beginn der Narkose kommt gleich häufig vor und nach dem Stillstand des Herzens zu Stande.

Weiss (Düsseldorf).

---

7) **A. E. Barker.** A short note on the surgical use of subcutaneous injections of carbohydrates in exhausting diseases.

(Brit. med. journ. 1902. März 29.)

B. empfiehlt lebhaft als Vorbereitung zur Operation bei heruntergekommenen Individuen und bei der Nachbehandlung, dort wo die Nahrungszufuhr durch den Mund beschränkt ist, die subkutane Injektion einer Normalkochsalzlösung, welcher 5% Traubenzucker zugesetzt sind. B. hat das Verfahren bei Lennander in Upsala kennen gelernt. 0,6%ige NaCl-Lösung sowohl wie 5%ige Traubenzuckerlösung haben denselben Gefrierpunkt wie das Blutserum. Durchschnittlich hat B. 25 g Zucker innerhalb 24 Stunden injicirt. Irgend welche üble Einwirkung hat B. nicht beobachtet. Namentlich auch ist kein Zucker im Urin nach den Injektionen aufgetreten.

Weiss (Düsseldorf).

---

8) **Delie.** Application des produits paraffinés.

(Revue hebdom. de laryngol., d'otol. et de rhinol. 1902. No. 22.)

Über die Frage, welcher Schmelzpunkt der geeignetste bei der Wahl der besten Paraffinmischung sei, herrscht noch große Uneinigkeit. Die Einen, wie Gersuny, Stein u. A., verwerfen ein Paraffin, das über 50° schmilzt; sie fürchten die Schwierigkeit der Injektion an sich, so wie die entzündungserregende bezw. nekrotisirende Wirkung der hohen Temperatur, welche zum Injiciren nothwendig sei. Die Anderen, wie Eckstein etc., ziehen die höher schmelzenden Paraffine vor; sie vermeiden vor Allem bei vorsichtiger Anwendung die diffuse Verbreitung in der Nachbarschaft, welche sonst einen eklatanten sofortigen Erfolg oft illusorisch mache.

Verf. verwendet je nach der Lokalisation verschiedene Mischungen; so nimmt er bei Defekten des äußeren Nasengerüsts ein Paraffin von höherem, bei Atrophie der Muschel ein solches von niedrigerem Schmelzpunkt. Er beobachtete hiernach eine wesentliche Verminderung der mit Atrophie einhergehenden Katarrhe; nur wenn die Schleimhaut stark sklerotisch ist, gelingt es nicht, die Weite der Nasenhöhle durch die Paraffininjektion zu vermindern. Bei Ozaena will Verf. eine bedeutende Erleichterung der Beschwerden durch erwähnte Methode erzielt haben. In Anbetracht der bisherigen Erfolglosigkeit der Ozaenabehandlung sind seine Versuche wohl nachahmenswerth, aber wie durch eine Wucherung des Bindegewebes, welche

nach seiner Ansicht das Paraffin erzeuge, die Schleimhaut regenerirt werden soll, liegt doch noch sehr im Unklaren. Ausführlicheres über Instrumente und Technik vergleiche im Original.

F. Alexander (Frankfurt a/M.).

---

9) **Walzberg.** Zur chirurgischen Behandlung der Aleppobeule.

(v. Langenbeck's Archiv Bd. LXVI.)

Die Aleppobeule, auch Orient- oder Nilbeule genannt, ist eine in den heißen Zonen einheimische Hautkrankheit. Die Ätiologie derselben ist zur Zeit noch unbekannt. Die Erkrankung selbst ist eine endemische, chronisch verlaufende, schmerzlose Hautaffektion. Sie beginnt mit einem Knötchen, das, einem Insektenstich in seinem Beginne gleichend, sich bis zu 5Markstückgröße ausdehnen kann und einzeln oder an mehreren Stellen der unbedeckten Haut entsteht. Meist tritt in der Mitte ein Substanzverlust auf, der im Laufe eines Jahres unter Schwund des Knotens abheilt. Unter dem Einfluss zufälliger oder chirurgischer Traumen kann Gangrän mit Hinterlassung entstellender Narben auftreten. In Betreff der Behandlung herrscht unter den Ärzten des Orients das Princip, sich jedes aktiven Vorgehens zu enthalten, weil die chirurgischen Maßnahmen, wie Incision und Ätzung, zum Fortschreiten des Processes führen und die Ausheilung verzögern sollen. Verf. fand dies auch in einem von ihm beobachteten Falle bestätigt. Desshalb räth er zu radikalem Vorgehen, d. h. zur totalen Excision des Knotens und seiner entzündlichen Randzone im Gesunden. Das ausgedehnte Wachsthum der Beule, ihre lange Heilungsdauer, die leichte Möglichkeit der Verjauchung sprechen zu Gunsten dieses energischen Vorgehens.

E. Siegel (Frankfurt a/M.).

---

10) **B. J. Gerschuny.** Zur Frage vom Ulcus rodens und von der Wirkung des koncentrirten Lichtes des Voltabogens (nach Finsen) auf dasselbe.

Diss., St. Petersburg, 1901. (Russisch.)

G.'s Arbeit stammt aus dem phototherapeutischen Institut Weljaminow's in Petersburg; im ersten Theil wird der Bau des Ulcus rodens untersucht, im zweiten die Wirkung des Voltabogens in 9 Fällen.

Ad 1) Die Neubildung kann lange Zeit in Form eines reinen Endothelioms der Lymphspalten und -Gefäße bestehen, streng umschrieben und gutartig bleiben. Unter der Einwirkung eines Trauma oder einer Gefäßthrombose exulcerirt sie, und das die Cutis bedeckende Epithel beginnt zu proliferiren. Diese Proliferation wird weiterhin durch alle möglichen äußeren Reize unterhalten; so entsteht die Epithelhyperplasie, die eine Krebsneubildung vortäuscht.

Die Hauptbestandtheile des Ulcus rodens bilden Endothelzellen, die gewöhnlich keine Metastasen geben; die Proliferation des Epithels

trägt den Charakter einer gutartigen Hyperplasie; und endlich sind die Lymphspalten mit Endothelzellen überfüllt und undurchgängig; aus allen diesen Gründen gelangen die Zellelemente aus der Neubildung nicht in die nächsten Lymphdrüsen, und so kann das Fehlen von Metastasen bei Ulcus rodens erklärt werden.

Ad 2) Von 9 Fällen wurden 2 nach 38 resp. 19 Sitzungen ganz geheilt; die übrigen sind zum Theil sehr gebessert, oder die Behandlung ist noch nicht zu Ende geführt. Unter der Einwirkung des koncentrirten Lichts entsteht im Gewebe des Ulcus rodens eine (photochemische) produktive Entzündung, die wie jede andere produktive Entzündung zu Bildung von Bindegewebe und zu Vernarbung führt. Das Ulcus rodens neigt ohnehin zur Vernarbung, doch ist letztere nur oberflächlich und wenig energisch; bei der Phototherapie vernarben auch die tiefen Cutisschichten. Die so entstandene Narbe scheint sehr beständig zu sein. Das koncentrirte Licht wirkt auf die Bindegewebselemente der Haut und ruft in denselben produktive Thätigkeit hervor; die epithelialen Elemente der Haut atrophiren dagegen.

2 Tafeln bringen die Photographien von 4 Pat. vor und nach der Behandlung; auf weiteren 2 Tafeln wird der mikroskopische Befund abgebildet. **Gückel** (Medwedowka, Kiew).

---

11) **Dobbertin.** Über Fremdkörper in der Speiseröhre.

(v. **Langenbeck's** Archiv Bd. LXVI.)

D. entwirft in einer aus der **König**'schen Klinik stammenden Arbeit ein genaueres Bild über das klinische Bild und die Behandlung der Fremdkörper in der Speiseröhre. Er unterscheidet vornehmlich zwischen weichen und festen Fremdkörpern und trennt die verengernde Wirkung von der verletzenden. Die Anamnese ist oft im Stande, eine klare Einsicht in das Geschehnis und in die gegenwärtige Lage zu geben, oft aber, z. B. bei Geisteskranken und Epileptischen, ist wenig aus ihr zu entnehmen. Die äußere Tastung des Halses hat für die Diagnosestellung nur geringen Werth, weil sie meistens negativ ausfällt. Eher führt manchmal bei hohem Sitz des Fremdkörpers die Besichtigung und Tastung des Rachens, resp. die Spiegeluntersuchung zum Ziel. Zur alten Sondenuntersuchung ist neuerdings die Röntgendurchleuchtung und die Ösophagoskopie hinzugetreten. Berücksichtigen muss man bei jener, dass der Herzschatten bei ungeeigneter Aufnahme den Fremdkörper verdecken kann, ferner dass bei Gebissen ein negatives Ergebnis öfters zur irrigen Annahme veranlasst hat, dieselben seien abgegangen. In einem selbst beobachteten Falle sah Verf. keinen Schatten in der Speiseröhre, dagegen bestand ein solcher in der Ileocoecalgegend, wo auch Druckschmerzhaftigkeit und Resistenz auftrat. Die Laparotomie förderte nichts zu Tage; bald darauf fand sich das verschluckte Gebiss zu Haus unter dem Bett. Der häufigste Sitz der Fremdkörper ist die Höhe der oberen Brustapertur, dann das untere Drittel

der Speiseröhre. Die am meisten in Betracht kommenden Schädigungen von schwerwiegender Bedeutung sind Ulcerationen, Perforation des Ösophagus, Blutungen, periösophageale Phlegmone und eitrige Mediastinitis. Selbst große Gefäße am Hals und in der Brust können direkt durchstochen oder indirekt arrodirt werden, so dass Blutergüsse aus der Aorta, der Art. pulmonalis oder aus Ösophagusvenen zum raschen Verblutungstod führen können. Weitere Schädigungen sind lebensgefährliche Verletzungen des Larynx, der Trachea, Eröffnung der Pleurahöhle, Lungengangrän. Stets soll daher nach Feststellung der Diagnose auf rasche Herausbeförderung gedrungen werden. Zu den bekannten alten Maßnahmen ist in letzter Zeit hinzugekommen die Extraktion im Ösophagoskop. Von operativen Eingriffen kommen in Betracht die Ösophagotomie, die Gastrotomie und die Eröffnung der Speiseröhre vom hinteren Mediastinum aus. Der Sitz des steckengebliebenen Gegenstandes wird für die Wahl dieser Verfahren, von denen das letztgenannte bisher nur selten ausgeübt wurde, maßgebend sein. Die Ösophagotomie genügt für eine Tiefe, die etwa der Bifurkation der Luftröhre entspricht. Die Behandlung der schlimmsten Fremdkörperkomplikation, der Phlegmone und der eitrigen Mediastinitis, deckt sich mit den Operationsmethoden für die Entfernung der Fremdkörper in dieser Gegend. Die Indikationen zum blutigen Aufsuchen der Fremdkörper sind vorhanden, wenn man mit den anderen Mitteln nicht zum Ziel kam, wenn irgend welche Zeichen starker Blutung bestehen oder wenn die Symptome der periösophagealen Phlegmone auftreten. Relative Indikation besteht gegenüber dieser absoluten dann, wenn besonders große oder scharfe Gegenstände verschluckt worden sind, oder wenn diese längere Zeit, d. h. Wochen und Monate, in der Speiseröhre verweilt haben und beim Arbeiten im Dunkeln eine Perforation von Decubitusstellen droht.

Zum Schluss der Arbeit sind die in der König'schen Klinik behandelten, recht interessanten Fälle mit ihren Krankengeschichten angefügt. Es handelte sich um die verschiedenartigsten Fremdkörper zwischen Pfennig- und Thalergröße. Alle saßen sie nahe der oberen Brustapertur. 3mal gelang die unblutige Entfernung, 7mal wurde ösophagotomirt, nachdem in 4 Fällen die Extraktion mit dem Münzenfänger durch den Mund gescheitert war. Bei allen Pat., bei denen die Speiseröhre genäht wurde, bildeten sich trotzdem Fisteln, welche in 12—37 Tagen heilten. Ein Pat. starb an Bronchopneumonie. 1mal musste die A. thyreoidea inferior unterbunden, 3mal ein größerer hyperplastischer Schilddrüsenlappen isolirt werden.

E. Siegel (Frankfurt a/M.).

---

12) **Beck.** Surgery of the liver.

(Journ. of the amer. med. assoc. 1902. April.)

Nach Besprechung der früher angewandten Verfahren bei der Leberresektion, die ungenügende Resultate liefern, kommt B. auf die

Ligatur des zu entfernenden Theiles vor der Operation. Sie ist nicht leicht ausführbar und versagt oft durch Einschneiden der Fäden ins Gewebe. Es sind desshalb allerlei Verfahren empfohlen, um dies zu verhüten. B. Segale reiht eine Anzahl dünner Beinröhrchen perlenschnurartig auf den Katgutfaden so weit er auf der Leberoberfläche liegt. B. selbst hat in ähnlicher Weise früher decalcinirten Knochen benutzt. Beides ist unbefriedigend, da keine genügende Einkapselung bezw. Resorption der Fremdkörper eintritt. B. fand bei seinen Experimenten an Hunden an den Stellen der Plättchen Abscesse und zahlreiche Verwachsungen mit Magen und Darm. Auf Rath seines Bruders J. C Beck wurden bei einer Reihe von Versuchen an Hunden Streifen der Bauchwand aus Peritoneum und Fascie, manchmal auch noch Muskeln vom Wundrand abgetrennt, doch so, dass sie an einem Ende noch damit zusammenhingen, diese auf die Leberoberfläche gelagert und die Naht zur Blutstillung erst durch sie hindurchgeführt. So gelang es, völlige Blutleere herbeizuführen ohne das Lebergewebe einzureißen. In einem Falle am Menschen wandte B. dies Verfahren aus äußeren Umständen nicht an. Es war eine nicht genau diagnosticirbare Geschwulst im Epigastrium, die sich nach Eröffnung der Bauchhöhle als Leberangiom herausstellte; es gelang, sie aus der Laparotomiewunde herauszuwälzen und zu stielen. Der breite und dicke Stiel wurde über Gazestreifen 2mal mit Gummirohr abgeklemmt, die Geschwulst abgetragen und der Stiel außerhalb der Bauchwand versorgt, was völlig gelang, die Heilung natürlich aber sehr verzögerte und zu allerlei Unannehmlichkeiten Veranlassung gab. Das Resultat war sonst gut. Daraufhin klemmte B. bei Hundeversuchen den zu resecirenden Theil sozusagen zwischen die Wundränder ein, diese als Kompressorium benutzend. Er führte einen Längsschnitt in der Gallenblasengegend, dann wurden starke und lange Nadeln mit Seide durch Fascie und Bauchfell der einen Seite, 2mal durch die Leber und auf der anderen Seite durch Bauchfell und Fascie durchgeführt. Bei starkem Anziehen der Fäden wurde die Leber vor- und die Wundränder fest gegen sie angedrängt, so dass die Resektion ohne wesentlichen Blutverlust gelang. Um Zurückgleiten des Stumpfes zu verhüten, werden lange Nadeln durch sämmtliche oben genannte Schichten durchgestochen, dann Haut und Fascie für sich über den Stumpf genäht. Bei den Hunden, bei welchen kein weiteres Einreißen der Leber eintrat, und die frei von Sepsis blieben, wurde vollkommenes Resultat erzielt. Seine Erfahrungen sind zusammengefasst in den Sätzen: 1) Große Theile der Leber können ohne Nachtheil nach vorhergehender künstlicher Blutleere entfernt werden. 2) Als Unterlage und Träger für die Ligaturen ist lebendes Gewebe, am besten die Fascie mit Peritoneum des Wundrandes im Zuzammenhang sehr zweckmäßig. 3) Intraperitoneale oder interparietale Stumpfversorgung ist der äußeren vorzuziehen.

Trapp (Bückeburg).

---

13) **W. Thomson.** Cholelithiasis, cholecystitis and cholangeitis.

(New York med. journ. 1902. No. 16.)

Verf. steht in der Behandlung der Gallensteinkrankheit auf dem Standpunkt, dass Abführ- und insbesondere Ölkuren von sehr günstiger Wirkung seien, da ein Auflösen der Steine innerhalb der Gallenblase viel häufiger sei, als man gewöhnlich annehme. Das Wichtigste sei die Verhütung der Infektion; diese dokumentire sich durch lange bestehendes Fieber; dann müsse man operiren; eine 2. Indikation ist chronischer Obstruktionsikterus. Bei Cholecystitis ist ebenfalls wieder das hohe, kontinuirliche Fieber das Maßgebende; die Diagnose bei Peritonitiden im Anschluss an Gallensteinerkrankungen sei sehr schwer, Operation dann immer indicirt. Über die Art der Operationen und Resultate verbreitet sich Verf. nicht. Praktisch scheint die Untersuchungsmethode bei Gallensteinkranken zu sein. T. lässt nämlich die Pat. auf eine Stuhlecke sitzen und so weit vorbeugen, dass die Stirne die Lehne eines gegenüberstehenden Stuhles berührt; hierdurch soll eine bedeutende Entspannung der Bauchmuskulatur entstehen, die gerade die Leber- und Gallenblasengegend viel besser zu palpiren erlaubt. **Scheuer** (Berlin).

---

14) **P. Lazarus** (Wien). Zur Pathogenese der Pankreascysten. Eine experimentelle und anatomische Studie.

(Sonderabdruck aus der Zeitschrift für Heilkunde Bd. XXII. Hft. 6.)

Verf. bietet in der vorliegenden Publikation einen dankenswerthen Beitrag zur Pathogenese der Pankreascysten. Die Arbeit umfasst 2 Theile, einen experimentellen, dem 12 Versuche an Hunden zu Grunde liegen, und einen pathologisch-anatomischen, für den 12 Präparate aus dem Wiener Museum verwendet worden sind. Einen klinischen Theil stellt Verf. in Aussicht. Experimentell sucht L. die Cystenbildung herbeizuführen einmal durch künstliche Sekretstauung, sodann durch Injektion entzündungserregender Substanzen (Jod, Xylol-Paraffin oder Kochsalz), endlich durch mechanische Läsion mit Hämorrhagien. Die wesentlichsten Ergebnisse dieser Untersuchungen lassen sich in Folgendem zusammenfassen: Multiple interlobuläre Umschnürungen mit Sekretstauung rufen eine interstitielle Bindegewebswucherung hervor, die wohl eine Folge des Reizes seitens des diffundirten Pankreassaftes ist. Durch diese interstitielle Pankreatitis wird einerseits der Abfluss des producirten Drüsensekretes durch die verlegten Ausführungsgänge, andererseits die Resorption desselben erschwert und behindert, so dass nun echte Retentionscysten entstehen können. Indurative Processe sind überhaupt als der wichtigste Faktor in der Entstehung der Retentionscysten anzusprechen. Unterbindung des Ductus Wirsungianus allein oder seiner Äste führt niemals zu einer erheblichen Erweiterung

des Gangsystems; durch vollständige Sekretsperre kann unter dem Einfluss der Pankreasfermente eine hämorrhagische Pankreatitis mit Nekrotisirung der Drüsenzellen und des interstitiellen Fettgewebes entstehen, aus dem schließlich Erweichungscysten hervorgehen. Dabei kommt L. auf die Genese der Fettgewebsnekrose zu sprechen, deren Ätiologie nach seinen Untersuchungen sowohl autopeptischer, wie entzündlicher Natur sein kann. Injektion entzündungserregender Substanzen so wie schwere Traumen führen häufig ebenfalls zu einer hämorrhagisch nekrotisirenden Pankreatitis. Dabei fällt die große Verwundbarkeit und das überaus rasche Resorptionsvermögen des Organs auf. Traumen können aber auch zu einer chronischen Pankreatitis mit Cystenbildung führen, was besonders in Rücksicht auf die häufige traumatische Ätiologie der Pankreascysten beim Menschen interessant ist.

Im zweiten Theil der Arbeit beschreibt L. zunächst 8 Präparate komplicirter und unkomplicirter Bildung von Retentionscysten, bei denen stets eine interstitielle chronische Pankreatitis nachzuweisen war. Außerdem werden noch 2 Fälle cystöser Degeneration im Anschluss an Infektionskrankheiten (Typhus und Puerperalfieber) so wie 2 Adenokystome besprochen.

Auf Grund dieser Untersuchungen theilt nun L. die Pankreascysten in 2 Hauptgruppen ein: einmal in echte, aus den Drüsengängen und Drüsenbläschen hervorgegangene Cysten; nämlich in Retentionscysten, deren häufigste Ursache die Pancreatitis interstitialis chronica bildet, sodann in Proliferationscysten (das Kystoma glandulare proliferum ist nach den anatomischen Untersuchungen operirter Fälle die häufigste Form) und schließlich in sog. Degenerationscysten bei Infektionskrankheiten, welche nach L. auf dem Boden einer akuten Pankreatitis mit seröser Durchtränkung des Stützgewebes durch Dilatation der Drüsenbläschen entstehen, sich durch Verschmelzung mehrerer Cysten vergrößern können und mit Desquamation des Epithels einhergehen. Die 2. Hauptgruppe bilden die Cystoide; sie entstehen durch Erweichung (regressive Metamorphose bei Geschwülsten oder Fettnekrose) oder durch Autodigestion bei Traumen; schließlich rechnet L. noch die abgekapselten Ergüsse von Drüsensaft oder Hämatome der Bursa omentalis bei Pankreasruptur hierher. 16 schöne Abbildungen erläutern die Experimente und Befunde.

A. Most (Breslau).

---

15) **P. Lazarus.** Trauma und Pankreascyste. Eine experimentelle Studie.

(v. Leyden-Festschrift.)

Trotz der außerordentlich geschützten Lage des Pankreas spielt das Trauma als ätiologischer Faktor der Cystenbildung eine bedeutende Rolle. Um den kausalen Zusammenhang zwischen Trauma und Cystenbildung zu beweisen, hat Verf. eine Reihe von Versuchen ausgeführt, deren Resultate er folgendermaßen zusammenfasst:

Bereits Pankreastraumen von geringer Intensität führen in Folge der reichen Vaskularisation des Organs, der Armuth an Stützgewebe und der Labilität der Drüsenzellen zu Kontinuitätstrennungen des Parenchyms und endopankreatischen Hämorrhagien; erstere werden in der Regel durch Bindegewebe substituirt; letztere werden meist unter Hinterlassung einer auf den Ort der Läsion beschränkten Narbe rasch resorbirt; doch kann es auch zu einer circumscripten interstitiellen Pankreatitis kommen, wobei das Bindegewebe im subkapsulären, inter- und intraacinösen, so wie periductulärem Gewebe proliferirt. Der kausale Zusammenhang zwischen Trauma und Cystengenese kann ein dreifacher sein:

Durch die Lokalisation der narbigen oder cirrhotischen Processe in der Wandung der Drüsengänge kann es zu deren circumscripter Stenosirung und Sekretstauung kommen. Letztere führt nun zur Ausbildung wahrer mit Epithel ausgekleideter Retentionscysten.

Im Gegensatz zu diesen Stauungscysten stehen die Entwicklungscystoide in Folge von Gewebsnekrosen. Der Saftaustritt aus der Drüsenwunde kann nämlich unter gewissen Umständen zur Nekrose des interstitiellen Fettgewebes führen; durch Colliquationsvorgänge im Centrum konfluirter Nekroseherde erfolgt die Bildung derartiger Erweichungshöhlen.

Drittens können Cysten auf traumatischer Grundlage entstehen, wenn das aus den lädirten Drüsengängen ausgeflossene Sekret Digestion des Hämatoms, der Gewebstrümmer und des angrenzenden Parenchyms bewirkt, während in der Peripherie die reaktive Entzündung zur Ausbildung der Cystenkapsel führt und die Resorption in Folge indurativer Vorgänge behindert ist. **E. Moser** (Zittau).

Kleinere Mittheilungen.


Beiträge zur Rhinoplastik.[1]

Von

Dr. **Dreesmann,**
Oberarzt am St. Vincenz-Krankenhaus in Köln.

In einzelnen Fällen von totaler Rhinoplastik, so bei Narbenbildung auf der Stirn, ferner wenn man weitere Narben im Gesicht zu vermeiden wünscht, wird man auf die italienische Methode zurückgreifen müssen. Aus diesem Grunde bin ich bei einem 13jährigen Mädchen, die wegen Lupus der Nase am 10. März 1899 von mir operirt worden, und bei der es zu einem vollständigen Verlust der knorpeligen Nase gekommen war, folgendermaßen vorgegangen, ähnlich wie auch Israel mitgetheilt hat. Etwa ein halbes Jahr nach der Heilung des Lupus umschnitt ich am linken Vorderarm, und zwar auf der Radialseite, einen dreieckigen, mit der Basis nach der Ellbeuge hinschauenden Lappen. Mit der Haut wurde gleichzeitig ein Periost-Knochenlappen des Radius abgelöst. Doch blieb der Knochen vorab am oberen Ende noch in fester Verbindung mit der Unterlage. Durch untergelegte Jodoformgase wurde ein Wiederanheilen des Lappens mit der Unterlage verhindert. Nach 4 Wochen wurde der Knochen ganz vom Radius abgelöst, der ganze Lappen nunmehr nach außen umgeklappt, so dass die Wund-

fläche nach oben sah, und letztere durch Thiersch'sche Transplantationen bedeckt. Nach 2 Monaten war die Wunde geheilt und konnte der Hautlappen an die vorher angefrischten Nasenreste eingenäht werden. Der Arm wurde hierbei durch Cambric- und appretirte Gazebinden am Kopf fixirt, wobei das Metacarpo-Phanlangealgelenk des Daumens auf die Stirn zu liegen kam. Nach 16 Tagen wurde der Lappen vom Arm abgetrennt und völlig in den Defekt eingenäht. Eine kleine Drucknekrose auf der Stirn verzögerte etwas die Heilung. Der Versuch der Bildung eines Septum aus der Oberlippe misslang und wurde endgültig aufgegeben. Bei der Vorstellung der Pat. im ärztlichen Verein zu Köln am 24. März 1902 (2 Jahre nach der Operation) musste das Resultat als ein sehr befriedigendes angesehen werden. Die Nase hatte ihre Profilhöhe behalten, obschon von dem überpflanzten Knochen deutlich nichts mehr nachweisbar war.



Bei einer 55jährigen Frau hatte ich nach Excision eines Cancroids einen größeren Defekt des linken Nasenflügels inkl. der Umrandung der äußeren Nasenöffnung der linken Seite zu decken. Zur Deckung benutzte ich einen Theil der linken Oberlippe in ihrer ganzen Dicke. Ein Vertikalschnitt durchtrennte die Oberlippe in der Mitte; vom oberen Ende desselben verlief ein Horizontalschnitt an der Nasenöffnung vorbei nach außen bis zum Defekt. Ein zweiter Vertikalschnitt ging etwa 2 cm nach außen von dem ersten etwas schräg nach außen in die Höhe, so dass eine schmale Brücke von etwa 1 cm Breite oben bestehen blieb. Dieser Lappen wurde so in den Nasendefekt eingenäht, dass der Lippensaum die Umrandung des Nasenloches bildete. Die Oberlippe wurde in der Mittellinie wieder vereinigt. Das Endresultat war in kosmetischer Hinsicht ganz vorzüglich, so dass ich diese Methode in geeigneten Fällen nachzuprüfen empfehlen kann (vgl. Abbildung).

---

16) L. Freund (Wien). Ein Instrument zur chirurgischen Naht.

(Wiener klin. Wochenschrift 1901. No. 48.)

Das Instrument besteht aus einem hohlen Griff, in welchem sich eine für sich oder auch mit dem Ganzen sterilisirbare mit Seide armirte Glasrolle befindet. Die Seide wickelt sich nach oben durch einen kleinen Kanal und geht durch das Öhr der abnehmbaren und verschieden gestalteten Nadel. Eine Abbildung veranschaulicht das Ganze. **Hübener** (Dresden).

17) A. J. Ssolowjew. Ein neues Symptom bei Tetanie. (Kontraktion des Zwerchfells beim Herzstoß-Phrenicusphänomen.)

(Russki Wratsch 1902. No. 20.)

Bei einem 16 Jahre alten Pat. mit Tetanie sah S. ein eigenthümliches starkes Pulsiren des linken Hypochondrium und des Epigastrium. Rechts war die Erscheinung viel geringer ausgeprägt. Die Kontraktionen des Zwerchfells entsprachen dem Puls der Radialarterie. Die Röntgenuntersuchung zeigte, dass in der That das Zwerchfell dieses Pulsiren erzeugte. Bei tiefer Inspiration (also bei maximaler Kontraktur des Diaphragma) hörte die Pulsation auf. S. erklärt die Erscheinung durch Reiz des linken Phrenicus durch die Kontraktionen des linken Ventrikels. Er sah das Phänomen noch bei einem zweiten Pat. mit Influenza, der vor einigen Monaten wegen Tetanie behandelt worden war.

Gückel (Medwedowka, Kiew).

18) B. S. Koslowski. Ein Fall von Serotherapie bei traumatischem Tetanus.

(Russki Archiv Patholog., klin. Med. i Bakteriologii 1902.)

Ein Bauer trat am 4. Juni auf einen Nagel. Am 11. Juni zeigten sich die ersten Symptome des Tetanus. Beim Eintritt ins Krankenhaus am 13. Juni war die Krankheit schon vollständig entwickelt. Aus der Tiefe der schon verheilten und nun excidirten Wunde wurden Präparate gemacht und Nicolaier's Bacillen gefunden. Während der nächsten 14 Tage wurde täglich Serum antitetanicum aus Pasteur's Institut und trockenes Antitetanustoxin Tizzoni von Merck injicirt; im Ganzen 90 ccm von ersterem und 20,0 des letzteren. Der äußerst schwere Fall ging in Heilung über; die Krämpfe hörten am 28. Tage der Krankheit auf.

Vor diesem Falle sah K. 8 andere, die nicht mit Serum behandelt wurden und alle tödlich endeten. **Gückel** (Medwedowka, Kiew).

19) P. A. Herzen. Die Anwendung der regionären Anästhesie bei großen Operationen.

(Verhandlungen der Gesellschaft russischer Ärzte in Moskau 1902. [Russisch.])

H. führte unter regionärer Anästhesie folgende größere Operationen aus: 2mal Lisfranc, 1mal Pirogow, 1mal Gritti (partieller Misserfolg: das vom N. obturatorius versorgte Gebiet blieb schmerzhaft), 2 Oberschenkelamputationen, 1 Unterschenkelamputation, eine Osteomyelitis femoris. Eben so an der oberen Extremität bis zu Amputation am Collum chirurgicum. Eine Herniotomie nach Ferrari-Roux konnte schmerzlos gemacht werden nach Einspritzung in die Umgebung der Nn. ileo-hypogastricus, ileo-inguinalis und spermaticus. H. verwendete 1%ige Cocain- und 1%ige Phenollösungen.

Schlussfolgerungen: Die beste Methode der lokalen peripherischen Anästhesie ist die regionäre Anästhesie. Die Infiltrationsmethode nach Schleich und die cirkuläre Anästhesirung nach Hoekenbruch sind oft völlig genügend. Die centrale Anästhesirung nach Bier ist nur für wenige Fälle anwendbar. Mit der regionären Methode kann man ganze Extremitäten anästhesiren. Diese Methode ist gefahrlos. **Gückel** (Medwedowka, Kiew).

20) S. Jellinek. Elektricität und Chloroformnarkose.

(Wiener klin. Wochenschrift 1901. No. 45.)

In dieser vorläufigen Mittheilung, deren Bedeutung für die Praxis zunächst noch nicht diskutabel ist, giebt Verf. folgende, außerordentlich interessante Beobachtung wieder:

Wird ein Kaninchen im wachen Zustande einem Hochspannungsstrom, und zwar einem Wechselstrom, mit der gewissen Polanordnung »Rachen-Rectum«, ausgesetzt, so wird dasselbe mitunter sofort getödtet, ein anderes Mal derart geschädigt, dass es Lähmungen aller oder nur der hinteren Extremitäten temporär erleidet oder schließlich zu Grunde geht.

Ist ein Kaninchen tief chloroformirt, so dass es auf äußere stark mechanische Reize nicht mehr reagirt, und wird nun einem hochgespannten Wechselstrom in besagter Polanordnung für den Bruchtheil einer Sekunde ausgesetzt, so wird das Thier in mächtigem Opisthotonus nach hinten gestreckt, versucht aufzuspringen, schreit, reißt den Mund auf und ist nach einigen Minuten wieder in zwar ängstlich erregtem aber normalem Zustande. Das chloroformirte Kontrollthier ist inzwischen zu Grunde gegangen oder erwacht erst 15 Minuten später aus seiner Narkose.

Wo andere Reizmittel bei tief chloroformirten Kaninchen nicht den geringsten Effekt hervorzurufen im Stande waren, die Centra des Gehirns und des Rückenmarks auf dieselben als ganz unerregbar sich darboten, da wurden die Thiere durch den Wechselstrom nicht nur aus tiefster Chloroformnarkose momentan aufgerüttelt, es war auch keinerlei schädigende Nachwirkung der Elektricität zu beobachten.

Hübener (Dresden).

21) **C. Beck.** The pathology of the tissue changes caused by the Röntgen rays, with special reference to the treatment of malignant growths.

(New York med. journ. 1902. No. 21.)

Verf. nimmt analog der Eintheilung der Verbrennung auch für die Affektionen der Hautveränderungen nach Einwirkung von Röntgenstrahlen 3 Grade an und schildert eine Hauterkrankung, die er persönlich nach lange fortgesetzter Röntgenstrahlenverwendung davongetragen, nachdem er sich in Folge langen Freibleibens von irgend welchen Erscheinungen für unempfindlich gehalten hatte. Interessant ist die Heilung eines auch durch 4 Photographien illustrirten Falles von Lupus erythemadotes nach 25 Sitzungen; am wichtigsten aber die Beschreibung eines Falles von inoperablem Recidiv eines Adenocarcinoms der Mamma, wo eine bemerkenswerthe colloide Degeneration im Gewebe nach Röntgenstrahlenbehandlung eintrat, was durch 2 Mikrophotogramme veranschaulicht wird.

Scheuer (Berlin).

22) **Pusey.** Report of cases treated with Roentgen rays.

(Journ. of the amer. med. assoc. 1902. April.)

Hauttuberkulose, Hautcarcinome (Epitheliome), Mammacarcinome, tiefsitzende Carcinome an Kopf und Hals, solche der Unterleibseingeweide, Sarkome, Granulationsgeschwülste verschiedener Art, Keloide, Pseudoleukämie und richtige Leukämie hat P. mit Röntgenbestrahlung behandelt. Die meisten Fälle, einige Hautkrebse ausgenommen, waren von anderer Seite nach operativer Behandlung als hoffnungslos aufgegeben. Das Versuchsmaterial sei das denkbar ungünstigste gewesen, das man finden könne. Trotzdem wurden noch manche gute Erfolge, z. Th. sogar völlige Heilungen, z. B. bei inoperablen Brustkrebsen, erzielt. Bei Weitem die besten Erfolge waren bei den Hautcarcinomen zu verzeichnen. Der Vorgang der Heilung ist nach Verf.s Ansicht, wie auch von anderer Seite berichtet sei, durch eine Degeneration der Gewebe von geringer Lebenskraft zu erklären, die durch die Röntgenstrahlen eingeleitet wird, ohne dass diese letzteren das gesunde Gewebe angreifen. An Stelle der degenerirten und resorbirten Gewebe tritt festes Narbengewebe. Vortheile der Röntgenbehandlung sind: 1) Schmerzlosigkeit. 2) Nur krankes Gewebe wird zerstört. 3) Geringe Narbenbildung. 4) Sie ist anwendbar gerade bei solchen Fällen, bei denen das gesunde Gewebe der Umgebung geschont werden muss. 5) Desshalb zu empfehlen bei solchem Sitz der Krankheit, dass durch Operation bedeutende Entstellung erzeugt wurde. 6) Eben so bei im Allgemeinen inoperablen Fällen. 7) Oft wird durch die Bestrahlung die Schmerzhaftigkeit geringer. Die Röntgenbehandlung soll keineswegs die operative ersetzen, sie soll nur für inoperable bösartige Neubildungen und zur Prophylaxe eines Rückfalls nach operativer Behandlung verwandt werden. Nur bei Hautcarcinom könnte die primäre Röntgenbehandlung in Frage kommen. Die Arbeit ist recht lesenswerth, zumal Verf. auf objektivem Standpunkt steht. Gute Abbildungen nach Photographien geben einen Begriff des durch die Behandlung Erreichbaren.

Trapp (Bückeburg).

23) **G. E. Pfahler.** The treatment of cutaneous cancer by the X-rays.

(Therapeutic gaz. 1902. März 15.)

Bei 4 Kranken mit Ulcus rodens wurde durch die systematische Anwendung der Röntgenstrahlen auffallende Besserung resp. Heilung erzielt.

Paul Wagner (Leipzig).

24) **E. Klotzsch.** Fall von Ösophagusdivertikel, operirt und geheilt.

Inaug.-Diss., Kiel, 1902.

Nach vorausgeschickter Gastrostomie wurde der Ansatz des zeigefingerförmigen Divertikels von Helferich in der Höhe des Schildknorpels abgetragen, und die

etwa 3 cm lange, dadurch entstandene Öffnung in der Speiseröhre mit fortlaufender Seidennaht geschlossen; darüber noch fortlaufende Katgutnaht und Vernähung der Schilddrüsenkapsel, dann Tamponade. Reaktionslose Heilung. Nach 14 Tagen Beginn der Ernährung durch den Mund. Pat. lernt feste Bissen ohne Beschwerden zu schlucken. Beobachtungsdauer $3^1/_2$ Monate. **E. Moser** (Zittau).

25) **N. N. Michailow.** Zwei Fälle von Oesophagotomia externa.

(Wratschebnaja Gaseta 1902. No. 4. [Russisch.])

1) 28 Jahre alte Frau verschluckte vor 2 Tagen einen scharfen Knochen. Eine Sonde wurde mehrmals durchgeführt und nichts gefunden, doch war diese Manipulation sehr schmerzhaft. Äußere Ösophagotomie am nächsten Tage, links in der Höhe des Ringknorpels. Schilddrüse vergrößert; Speiseröhre zwischen den beiden Aa. thyreoideae freigelegt, $1^1/_2$ cm lang eröffnet über einer Schlundzange. Knochen in der Vorderwand, unter scharfem Winkel von oben nach unten eingespießt. Extraktion schwierig, wegen großer Tiefe der Wunde. Tamponade. Ernährung durch Magenrohr, das einen Tag liegen blieb, aber nicht vertragen wurde. Nach 9 Tagen ein gangränöser Fetzen herausgezogen. Die nach $7^1/_2$ Wochen geheilte Wunde ging wieder auf; volle Heilung erst 2 Wochen später.

2) Knabe von 4 Jahren. Vor 2 Jahren Verätzung des Schlundes mit Essigessenz; mehrmals bougirt. Harte Speise wird nie leicht geschluckt. Vor 2 Tagen blieb ein Stück Fleisch stecken. Eine Bougie geht nur bis zum Brustbein ein. Ösophagotomie, die sehr leicht, da der Hals lang und dünn ist. Art. thyreoidea inf. durchschnitten. Das Stück Fleisch war haselnussgroß, die Striktur ließ ein Bougie No. 10 durch, wurde bis No. 22 dilatirt. Sonde in die Wunde. Am nächsten Morgen gab die Mutter — trotz strengem Verbot — dem Kinde Thee zu trinken. Sofort Asphyxie, Collaps und Tod. **Gückel** (Medwedowka, Kiew).

26) **G. A. Gontscharow.** 5 ungewöhnliche Fälle von Echinokokkenkrankheit.

(Medicinskoje Obosrenje 1902. No. 10.)

G. beobachtete während 11 Jahren 17 Fälle, 6 an der Leber, 2 an der Milz, 2 im Bauche, davon 1 multipler; in 2 Fällen ist der Sitz nicht angegeben. Interessant sind die letzten 5 Fälle: 1) Leberechinococcus, vereitert, mit dem Magen verwachsen und in letzteren perforirt. Die Perforation erfolgte nach der Laparotomie und Annähung der Blase an die Bauchwunde. Häufiges Erbrechen, das einen Monat lang dauerte und 3 Blasen so wie später Galle zu Tage förderte. Schließlich Heilung. Aus der Bauchwunde wurden viel Blasen entleert. 2) Echinococcus der vorderen Bauchwand, zwischen Peritoneum und Muskeln liegend. 3) Echinococcus der hinteren Scheide des M. rectus abdominis s. 4) Echinococcus im M. vastus internus d. 5) Echinococcus im Ostium sacri et ilei s. Die mit atheromatösen Massen und Knochenbröckeln angefüllte Höhle reichte bis zur 12. Rippe und unten bis zur Linea arcuata interna. Die innere und äußere Platte des Os ilei waren aus einander getrieben, letztere perforirt. Die Höhle enthielt eine Menge Echinococcusblasen. Die Knochenstückchen waren mit kleinen Echinococcusbläschen besät, von Hirse- bis Linsengröße. Einige Bläschen waren klar, andere blutroth. Diese rothe Färbung war durch in der Flüssigkeit gelöstes Blutpigment verursacht. Ausgang — Tod.

Gückel (Medwedowka, Kiew).

27) **F. Weisspfennig.** Zur operativen Behandlung des durch Lebercirrhose bedingten Ascites.

Inaug.-Diss., Kiel, 1902.

Bericht über einen von Helferich operirten Fall und Zusammenstellung von 38 Fällen aus der Litteratur. In Helferich's Fall handelte es sich um ein schon stark heruntergekommenes Individuum mit ausgesprochener Herzinsufficienz

in Folge Alkoholgenuss. Die 48jährige Frau starb $1\frac{1}{2}$ Monat nach dem Eingriff, der neben der Laparotomie in präperitonealer Verlagerung und Fixirung des Netzes bestand. Bei der Sektion zeigte sich das Netz dem entsprechend eingeheilt, von der vorderen Bauchwand zu den angewachsenen Dünndarmschlingen starke Gefäßentwicklung, die Baucheingeweide unter sich verwachsen, außerdem umschriebene eitrige Peritonitis in beiden Hypochondrien. Der Ascites war nach der Operation allmählich geschwunden.

Von den 38 Fällen der Litteratur sind 10 ungeheilt, 11 früher oder später gestorben, 17 durch die Operation geheilt. Sind das auch schlechte Resultate, so darf man nicht vergessen, dass oft ein sehr ungünstiges Material für die Operation zu Gebote stand (zu weit vorgeschrittene Krankheit, Kachexie, Herzschwäche u. A. m.). Schon Talma, eben so Drummond und Morison, dessgleichen spätere Autoren sind für eine frühzeitige Operation eingetreten. Dieser Standpunkt dürfte nach Allem auch der empfehlenswerthe sein. **E. Moser** (Zittau).

28) **W. Müller.** Zur Frage der operativen Ascitesbehandlung bei Pfortaderkompression.

(v. Langenbeck's Archiv Bd. LXVI.)

Verf. beschreibt die Krankengeschichte eines 34jährigen Nadelarbeiters, bei welchem die Diagnose auf Ascites in Folge von Beeinträchtigung der Leberpforte wahrscheinlich auf gutartiger entzündlicher Basis gestellt wurde. Der lokale Befund bei der von M. vorgenommenen Operation war so klar, dass sich nicht nur die gefundenen entzündlichen Veränderungen der Leberpforte als Ursache für die Entwicklung des Ascites, sondern auch der Erfolg der Operation, welche hauptsächlich in der Durchtrennung von Verwachsungen nach der Leberpforte zu bestand, zwanglos für diese Deutung verwerthen lässt, zumal da sonstige Ursachen für den Flüssigkeitserguss im Bauche nicht nachweisbar waren. Ob eine gleichzeitige Thrombose in diesem Falle, der mit einer Beobachtung von Frerichs große Ähnlichkeit hat, vorhanden waren, muss dahingestellt bleiben. Zur Erklärung des Ascites ist es jedenfalls nicht nothwendig. Verf. hält solche Processe überhaupt für nicht so selten, wie es nach der spärlichen Kasuistik den Anschein hat. Würde es nicht gelingen, bei einem analogen Falle operativ so vorzugehen, wie bei dem von M. behandelten Pat., so käme die Eröffnung neuer Blutbahnen in der Weise in Betracht, wie es Talma für die Lebercirrhose empfohlen hat.

E. Siegel (Frankfurt a/M.).

29) **G. Torrance** (Birmingham, Alabama). Epiplopexy in cirrhosis of the liver with ascites.

(Annals of surgery 1902. März.)

Verf. stellt 28 Fälle aus der Litteratur zusammen, in denen die Talma'sche Operation gemacht worden ist. Die Resultate waren folgende: Gestorben 13 = 46,43%, am Leben geblieben 15 = 53,57%. Von Letzteren waren: geheilt 10 = 35,72%, gebessert 2 = 7,13%, ungebessert 3 = 10,72%.

Dass die Operation in einer Reihe von Fällen therapeutischen Werth hat, hält Verf. für erwiesen, besonders bei Pat. ohne gleichzeitige Erkrankung der Nieren und des Herzens.

Verf. räth, von der Herbeiführung von Verwachsungen zwischen Leber und Peritoneum parietale wegen der Gefahren dieser Operation Abstand zu nehmen und nur (unmittelbar nach einer Punktion des Ascites) möglichst unter Lokalanästhesie das Netz mit der Bauchwand zu vernähen. **Seefisch** (Berlin).

30) **Riedel.** Die Abreißung des Lig. teres vom Nabel.

(v. Langenbeck's Archiv Bd. LXVI.)

R. vermuthete bei einer 30jährigen Pat. eine Hernia lineae albae retrofascialis. Bei der Operation zeigte sich dagegen eine durch Keuchhusten in frühestem Kindesalter erfolgte Abreißung des Lig. teres vom Nabel. Die Schmerzen, über

welche Pat. zu klagen hatte, gingen nach Ansicht des Verf. von diesem dislocirten Ligament aus und verschwanden, als das untere Ende desselben in die vordere Fascie festgenäht wurde. Es sei erwähnt, dass auch Gallensteine gefunden wurden, die aber Verf. für einen unschuldigen Nebenbefund hält.

E. Siegel (Frankfurt a/M.).

31) **Carstens.** The fixation of a movable liver and report of a case of hepatopexy.

(Journ. of the amer. med. assoc. 1902. Mai.)

Bei einer 48jährigen, 220 Pfund schweren Frau, die unbestimmte Verdauungsstörungen und eine nicht genau bestimmbare Geschwulst im rechten Epigastrium hatte, wurde bei der Laparotomie eine weit nach unten gerückte Leber vorgefunden, die sich in ihre richtige Lage zurückbringen ließ. Sie wurde dort befestigt durch Erzeugung von Verwachsungen der Bauchfellblätter, indem der Serosaüberzug der Leber an der Vorderfläche und der der vorderen Bauchwand abgeschabt wurde; außerdem wurde das Lig. coronarium in den oberen Wundwinkel eingenäht. Heilung und Befreiung von sämmtlichen Beschwerden nach 3 Wochen. Im Anschluss hieran Aufzählung einer großen Reihe von Wanderlebern aus der Litteratur. Litteraturverzeichnis von 70 Nummern. **Trapp** (Bückeburg).

32) **Jonas.** The use of the gall bladder to restore a prolapsed liver.

(Journ. of the amer. med. assoc. 1902. März.)

Beschreibung zweier Fälle, bei denen eine Wanderleber mäßigen Grades, welche aber beide Male hochgradige Beschwerden verursacht hatte, durch Einnähen der Gallenblase in Höhe des Rippenbogens dauernd geheilt wurde. Bei beiden Fällen wurden noch Gallensteine durch Cholecystotomie entfernt. Wie lange die Heilung bestehen blieb, ist nicht gesagt. Eine Untersuchung der Ursachen der Wanderleber und ihrer Heilung führt zu folgendem Ergebnis:

1) Die Ursache für die Hepatoptose besteht in einer Änderung des Unterstützungsapparats (eines oder mehrerer ihrer Bänder, Verschluss der Bauchdecken) oder in Vergrößerung ihres Gewichts und Umfangs. 2) Ein alleiniges Absinken der Leber ohne Mitgehen der übrigen Unterleibseingeweide ist nicht möglich. 3) Die Benutzung der Gallenblase als Aufhängeband für die Leber und mit ihr einer Anzahl anderer Eingeweide scheint praktisch ausführbar und erfolgreich.

Trapp (Bückeburg).

33) **J. J. Grekow.** Beitrag zur Kasuistik der Stich-Schnittverletzungen der Leber.

(Deutsche Zeitschrift für Chirurgie Bd. LXIII. p. 402.)

34) **B. K. Finkelstein.** Beitrag zur Frage der Leberrupturen.

(Ibid. p. 408.)

Die Arbeiten berichten über das einschlägige Material des Obuchow'schen Krankenhauses in Petersburg. 3 Fälle betreffen Stichverletzungen, die sämmtlich mittels Laparotomie versorgt und geheilt wurden. Bei den beiden ersten Kranken war der linke Leberlappen verletzt, übrigens nur die Bauchhöhle eröffnet. Die glatten Leberwunden wurden genäht, wonach die Blutung stand. In Fall 3, wo mehrere Wunden vorlagen, bestand gleichzeitig eine penetrirende Brustverletzung rechterseits durch den 4. Rippenknorpel gehend mit Pneumohämothorax. Resektion der 4. Rippe, Herausziehen der angestochenen Lunge, an welcher ein 4 cm langer Schnitt fortlaufend genäht wird, wonach Lungenreposition, Naht der Pleura, Muskulatur und Haut. Eine andere Wunde im 7. Interkostalraum geht, wie sich nach Rippenresektion zeigt, durch den Sinus pleurae, durch das Zwerchfell in die Leber. Abnähung der Pleura, Erweiterung der Zwerchfellwunde, Freilegung der Leberkonvexität, in welcher eine 3 cm lange, 10 cm tiefe, den ganzen Zeigefinger einlassende Wunde stark blutet. Tamponade derselben. Heilung unter

geringem Gallenverlust, aber mit vorübergehender fieberhaft-entzündlicher Reizung an Lunge und Pleura. Eine bestehende Schwangerschaft blieb ungestört. G. sieht die Naht als Normalverfahren bei Stich-Schnittwunden der Leber an, zumal an deren gut zugänglichen Theilen. Bei tieferen Wunden und wo Eile Noth thut, verdient die Tamponade den Vorzug.

Von Leberrupturen kamen 5 Fälle zur Beobachtung, 2 † (einer stark verletzt und moribund eingebracht, nicht mehr operirt, der zweite, ebenfalls sehr schwer durch Benzinexplosion verletzt, wurde noch operativ versorgt, erlag aber 1 Stunde später), 3 genesen. Von den Genesenen ist Fall 2 am einfachsten. Pat. wurde $4^1/_2$ Stunden nach Überfahrung laparotomirt. Blut im Bauch, auf dem rechten Leberlappen 4 cm lange, 0,5 cm tiefe Ruptur. Tamponade durch die äußere Wunde. Glatte Heilung. In Fall 1 wurde Pat., der 3 m hoch mit der rechten Seite gegen einen Stein gefallen war, 50 Stunden später wegen starker Leibschmerzen, Fieber und Ikterus operirt. Blut und Galle im Bauch. 10 cm langer Riss auf dem rechten Leberlappen tamponirt. Am 6. Tage ein subphrenischer Abscess gefunden und operirt. Heilung nach 3 Monaten. Pat. 3, durch Hufschlag verletzt, wurde wegen Anzeichen schwerer innerer Blutung 5 Stunden später laparotomirt. Ungeheuere Ruptur im rechten Leberlappen, die am unteren freien Rande begann und durch die gesammte Dicke des Organs in der Richtung nach oben wenigstens 15 cm weit verlief. Reichliche Tamponade. Subkutane Salzwasserinjektion. In der ersten Zeit enorme Gallenabsonderung durch die Wunde, allmählich nachlassend, schließlich völlige Heilung. In der der Kasuistik nachgeschickten Besprechung hebt F. die von Trendelenburg betonte Wichtigkeit der Bauchmuskelspannung für die Diagnose subkutaner Baucheingeweideverletzungen hervor und warnt vor Opium- und Morphiumbehandlung bei schweren verdächtigen Bauchkontusionen, die bei kritischer Sachlage, namentlich aber bei Verdacht innerer Blutung, die speciell die Leberrupturen gefährlich macht, ohne zu langes Zaudern zu laparotomiren sind. Zur Behandlung der Leberrupturen verdient nach F. die Tamponade vor der Naht den Vorzug; auch andere Chirurgen haben sie meist gewählt. (Von 21 genesenen Fällen sind 14 tamponirt, 3 genäht.) Am Schluss der Arbeit ist ein Litteraturverzeichnis von 10 Nummern angefügt.

Meinhard Schmidt (Cuxhaven).

35) **G. Perthes.** a. Über Leberabscess bei Typhus abdominalis. b. Über tropische Leberabscesse.

(Deutsche Zeitschrift für Chirurgie Bd. LXIII. p. 109 u. 117. Mittheilungen aus Peking No. 3 u. 4.)

P., welcher die deutsche Kriegsexpedition gegen China als Oberarzt im 6. ostasiatischen Feldlazarett mitgemacht hat, veröffentlicht unter dem Titel »Mittheilungen aus Peking« eine Reihe interessanter, nicht ausschließlich kriegschirurgischer Beobachtungen, zu denen auch die hier zu erwähnenden gehören.

Ein Leberabscess bei Typhus abdominalis kam bei einem 22jährigen deutschen Seesoldaten zur Beobachtung und erfolgreichen Operation. Der Typhus, als solcher u. A. auch durch die Widal'sche Reaktion bestimmt, war anscheinend leicht verlaufen, aber während der Rekonvalescenz erkrankte Pat. am 65. Krankheitstage neuerdings unter beträchtlicher Temperatursteigerung so wie plötzlichen Schmerzen im Epigastrium und Albuminurie. Es folgten rasch zunehmende Leberschwellung so wie umschriebene Empfindlichkeit der Lebergegend, und ergab eine Probepunktion in der vorderen Axillarlinie im 7. Interkostalraum in der Tiefe von 6 cm Eiter, wonach Pat. mit der Diagnose subphrenischer Abscess auf die chirurgische Station kam. Resektion von 6 cm der 9. Rippe, Durchtrennung des Zwerchfells, die nun erscheinende Leberkonvexität glatt und blank, doch auf ihrer Kuppe palpatorisch eine Resistenz nachweisbar. Fixirung der Leber durch ziemlich tiefgreifende Nähte, welche Zwerchfell und Interkostalmuskeln fassen. Einstich in dieselbe, welcher aus ca. 4 cm Tiefe 1 Liter Eiter ergiebt. Drains und Gaze. Bacillen mit den Eigenschaften des Typhuserregers im Eiter, außerdem Streptokokken. Verlauf nicht fieberfrei, so dass — erfolglos — nach einem zweiten Abscesse ge-

sucht wurde. Schließlich völlige Heilung. Solche Fälle sind äußerst selten. P. berichtet, was bisher Einschlägiges veröffentlicht ist. (10 Fälle, z. Th. nur anatomisch beobachtet, 2 durch Operation geheilt.) Die typhöse Osteomyelitis ist eine analoge Erkrankung.

»Tropische« Leberabscesse wurden 3 an deutschen Soldaten beobachtet, während an Chinesen keine vorkamen. (Prädisposition der Europäer.) Die vorgenommene Operation führte 2mal zur Heilung, der 3. Pat. † an Dysenterie. Symptomatisch ist hervorzuheben, dass starke Schmerzen in allen Fällen vorhanden waren, und dass sich die lokale Druckempfindlichkeitszone, ähnlich wie beim Gehirnabscess, am besten durch eine kurze Perkussion herausfinden ließ. Fluktuation wurde niemals gefunden, im Gegentheil zeigte die erkrankte Leberpartie eine vermehrte Resistenz. Die Athmung war stets rein kostal, was auf eine Zwerchfellslähmung zu beziehen ist. Denselben Grund hat auch das Hochrücken der Leber, indem der positive intraabdominelle Druck den negativen im Pleurasack zum Nachgeben bringt. Auch ein trockener Husten ist auf die entzündliche Zwerchfellslähmung zu beziehen. Zur Diagnosenstellung hält P. die Probepunktion, deren er sich stets bediente, im Gegensatz zu Kehr für erlaubt nicht nur, sondern für unentbehrlich und bei richtiger Anwendung auch unschädlich. In allen Fällen nahm die Abscessincision einen perpleuralen Weg mit Durchtrennung des Zwerchfells, wobei die durch den Zwerchfellshochstand an einander gepressten Pleurablätter ohne Pneumothoraxbildung durchschnitten werden konnten. Einige Male bestanden bereits peritoneale Verklebungen, die anderen Male genügten zur Abschließung der Bauchhöhle die angelegten Leber-Bauchwandnähte, so dass sich das ausgeführte einzeitige Verfahren gut bewährt hat. Das zweizeitige Verfahren wird der oft vorhandenen Dringlichkeit der Sachlage wegen nie als Normalmethode erklärt werden können. Ein ausgiebiger Schnitt aber ist zur Entbindung der häufig im Eiter vorliegenden voluminösen Lebersequester unentbehrlich.

Meinhard Schmidt (Cuxhaven).

36) **Goebel.** Abcès de foie ouvert dans les bronches.

(Égypte méd. 1902. No. 9.)

Eine interessante plastische Operation.

Bei einem 30jährigen Manne war ein Leberabscess, der mit einem Bronchus kommunicirte, nach Resektion der 8. und 9. Rippe in der hinteren Axillarlinie durch das Zwerchfell eröffnet worden. Da nach Verlauf von 7 Monaten die Höhle nicht geschlossen war, vielmehr die Verbindung mit dem Bronchus bestand, wurde zum Verschluss derselben geschritten.

Ein Lappen, der nach Schede gebildet und dessen Basis in der Schulterblattgegend lag, war nicht ausreichend zum Verschluss, da er bei der Tiefe der Abscesshöhle zu kurz war und die Wundränder zu starrwandig. In Folge dessen wurde die Öffnung des Bronchus zunächst mit einem keilförmigen Lappen geschlossen, der aus dem umgebenden narbig veränderten Lungengewebe bestand und dessen Basis dicht neben der Öffnung lag. Der Hautmuskellappen wurde dadurch ausgiebig gedehnt, dass derselbe durch 2 parallel der Haut gelegte Schnitte in 3 Lappen zerlegt wurde. Die Höhle wurde so völlig geschlossen. Pat. ist geheilt.

Coste (Straßburg i/E.).

37) **H. D. Niles** (Salt Lake City, Utah). The surgical treatment of some of the remote results of inflammation of the gall-bladder and bile-ducts.

(Annals of surgery 1902. März.)

Die Arbeit beschäftigt sich mit denjenigen Fällen, in denen entzündliche Verwachsungen in der Umgebung der Gallenblase und der Gallenwege so unsichere und wenig charakteristische Symptome machen, dass entweder eine bestimmte Diagnose gar nicht gestellt werden kann, oder die Symptome derartige sind, dass eine unrichtige Diagnose gestellt wird.

Es sind dies diejenigen Fälle, in denen die der Gallenblase benachbarten Organe (Magen, Duodenum, Colon) durch die Verwachsungen derart in Mitleidenschaft gezogen werden, dass sie die primär erkrankten Organe zu sein scheinen.

Verf. hat selbst 4 Fälle erfolgreich operirt und beschreibt sie ausführlich:

Fall I. 59jähriger Mann, der seit 24 Jahren an zeitweise wiederkehrenden Schmerzen im ganzen Leibe litt. Er war von den verschiedensten Ärzten wegen Atonie und Dilatation des Magens behandelt. Geringe Mengen von Gallenfarbstoff, die Verf. während einer langen Beobachtungszeit gelegentlich fand, so wie leichte Druckempfindlichkeit der Gallenblasengegend wiesen schließlich auf die richtige Diagnose hin. Bei der Operation fand sich eine fast vollständige Abschnürung des Dickdarmes durch Verwachsungen mit der Gallenblase und in letzterer befanden sich 16 kleinere Steine.

Fall II. 36jähriger Mann, der seit Jahren an Verdauungsstörungen und nicht genau zu lokalisirenden Schmerzen litt. Keine charakteristischen Gallenblasensymptome. Bei der Operation fanden sich 75 kleine und ein sehr großer Stein in der entzündeten Gallenblase. Der große Stein schnitt die Kommunikation zwischen Gallenblase und Ductus choledochus vollständig ab.

Fall III. 60jähriger Mann mit allen Symptomen des Pyloruscarcinoms. Nur die Untersuchung des Magensaftes nach einem Probefrühstück gab negatives Resultat. Die Operation ergab eine Abschnürung des Pylorus durch pericholecystitische Adhäsionen.

Fall IV. 23jähriges Fräulein, bei dem sämmtliche typischen Symptome des Magengeschwürs bestanden. Bei der Operation fand Verf. die Gallenblase vollständig umgeben von dem verwachsenen Netz. Letzteres wurde so weit wie möglich abgelöst, und die Gallenblase drainirt.

Die Probelaparotomie wird in so unsicheren Fällen öfter überraschende Ergebnisse liefern. **Seefisch** (Berlin).

38) J. Kennedy. The differential diagnosis between diseases of the gallbladder and disease of the vermiform appendix, with a report of two cases.

(New York med. journ. 1902. No. 14.)

Von den beiden Krankengeschichten verdient die zweite weiteres Interesse, weil sich bei der Operation des Falles, der als Gallensteinileus imponirte, in den Processus vermiformis eingekeilt ein 63 Gran schwerer Enterolith fand, während das Gallensystem gesund war. Nach Ansicht des Verf.s handelt es sich nicht um ein in loco entstandenes Konkrement, sondern um einen dorthin verschleppten Gallenstein. **Scheuer** (Berlin).

39) K. Hagen. Zur Kasuistik und Therapie der primären Carcinome des Ductus choledochus.

Inaug.-Diss., Kiel, 1902.

Ein 38jähriger Herr wurde wegen andauernden Choledochusverschlusses von Helferich operirt. Gallensteine wurden nicht gefunden, dagegen eine höckrige Geschwulst am Choledochusende. Cholecysto-Duodenostomie mit Naht und außerdem Gastroenterostomie mit Murphyknopf wegen befürchteter Duodenalstenose. Tod am selben Tage. Mikroskopische Untersuchung nach der Obduktion ergab Adenocarcinom, ausgehend vom Drüsenapparat des Ductus choledochus. Im Jejunum fand sich bei der Obduktion viel Blut. Verf. fasst dies als die Folge einer hämorrhagischen Diathese auf, bedingt durch den Ikterus, vielleicht auch als Folge der Gefäßunterbindungen in der Gegend des Choledochus. Außerdem wurde die seltene Lokalisation einer Krebsmetastase im Pankreas gefunden.

E. Moser (Zittau).

40) **B. Gravemann.** Ein Beitrag zur Lehre der Pankreascysten.
Inaug.-Diss., Kiel, 1902.

Besprechung der einschlägigen Pathologie und Therapie an der Hand zweier von Helferich operirter Fälle. Wie immer in diesen Fällen dürfte die Diagnosenstellung von besonderem Interesse sein. Im 2. Falle konnte, besonders nach den Angaben Körte's und unter Berücksichtigung der Resultate von Magen- und Darmaufblähung, die Diagnose mit größter Wahrscheinlichkeit gestellt worden. Im 1. Falle, der mit einer Hernia epigastrica komplicirt war, wurde durch die Cyste eine Vergrößerung der Leber und Gallenblase vorgetäuscht. Auch hatte sich der durch die Geschwulst komprimirte Magentheil nicht aufgebläht, so dass die Lage der Cyste hinter dem Magen nicht erkannt wurde. Erst die Operation deckte die Verhältnisse auf. Es wurde in beiden Fällen eine Fistel angelegt; die im 2. Falle versuchte Exstirpation konnte nicht zu Ende geführt werden.

Verf. bespricht am Schluss der Arbeit die Gefahren solcher Fisteln. In einem von L. Greisen in seiner Dissertation 1900 beschriebenen Falle von Pankreascyste mit Erscheinungen des Choledochusverschlusses war nach 1½jährigem Bestehen der Fistel der Tod durch Verblutung aus derselben herbeigeführt worden (nähere Beschreibung in der Dissertation von W. Velten, Kiel 1901).

Bezüglich der angenommenen Pathogenese und der chemischen Verhältnisse des Cysteninhalts sei auf das Original verwiesen. **E. Moser** (Zittau).

41) **V. Blum.** Ein Fall von Mesenterialcyste mit Dünndarmvolvulus.
(Wiener klin. Wochenschrift 1901. No. 48.)

6jähriges Kind mit Erscheinungen von Darmverschluss hat bereits vor einem Jahre einen ähnlichen Zustand von mehrtägiger Dauer gehabt, der nach einer hohen Irrigation zurückging. Seitdem haben sich 5- oder 6mal mit Stuhlverhaltung und heftigen Schmerzen einhergehende Kolikanfälle wiederholt.

Es bestand bei der Aufnahme in die A. Fränkel'sche Abtheilung in Wien außer Collaps, Erbrechen, Meteorismus und Darmsteifung eine in der Nabelgegend deutlich zu tastende, weiche, frei bewegliche Geschwulst, so dass auch mit Rücksicht auf die früheren Anfälle und das jugendliche Alter die Diagnose auf chronische Dünndarminvagination gestellt wurde.

Bei der Operation (Fränkel) zeigt sich, dass das Ileum ganz nahe der Einmündungsstelle in das Coecum durch einen fingerdicken, im Mesenterium gelegenen Strang abgeschnürt ist. Unweit von dieser Stelle hängt an einer stark in die Länge gezogenen Dünndarmschlinge eine etwa mannsfaustgroße, kuglige, durchscheinende Geschwulst, welche derart zwischen beiden Blättern des Mesenteriums, an dessen Anheftungsstelle am Darm gelegen ist, dass die Geschwulst mit einer etwa handtellergroßen Fläche dem unteren Blatt des Gekröses aufsitzt und zu seiner Bedeckung noch einen Theil des die Dünndarmschlinge überziehenden Bauchfells mit einbezieht. Beim Vorziehen der Cyste findet man beinahe das ganze Ileum in einem fast unentwirrbarem Knäuel um das der Cyste angehörige Darmstück gewickelt; letzteres hat selbst um sein eigenes Mesenterium eine mehrfache Drehung durchgemacht. Es hat den Anschein, als ob dieses Darmstück mit dem dazu gehörigen Gekrösabschnitt gleichsam den Stiel der Cyste gebildet hätte und um diesen ein großer Theil des Dünndarms geschlungen wäre. Die Gekrösdrüsen sind bohnen- bis taubeneigroß.

Nach Lösung aller Verwachsungen und bindegewebigen Stränge erfolgt die Aufwicklung des Darmes, stumpfe Ausschälung der Cyste. An der Stelle des Übergangs des Cystenperitoneums an den Darm reißt beim Versuch der Peritonealnaht die entblößte morsche Darmwand an mehreren Stellen ein. Es fließt Darminhalt aus. Resektion eines 10 cm langen Stückes Darm. Nachts Tod.

Es trafen die von Frentzel geforderten diagnostischen Merkmale einer Mesenterialcyste in dem vorliegenden Falle zu. Es sind dies: 1) Das Auftreten einer fluktuirenden Geschwulst in der Nabelgegend. 2) Freie Beweglichkeit derselben gegen die Bauchdecken und im Bauch 3) Ruckweises Wachsthum und

paroxysmenweise auftretende Schmerzhaftigkeit der Geschwulst. Die größte Wichtigkeit in diagnostischer Beziehung will B. auf die mehrfach wiederholten Anfälle von Darmverschließung bei einer in Nabelhöhe sitzenden, weichen, fluktuirenden und frei beweglichen Geschwulst gelegt wissen.

Bezüglich der Ätiologie der Gekröscysten spricht sich B. dahin aus, dass es sich um eine ganz specifische Art von Degeneration in den Gekrösdrüsen handeln dürfte, nämlich um tuberkulöse oder vielleicht auch in selteneren Fällen typhöse Veränderungen im Bereiche des Darmdrüsenapparates. **Hübener** (Dresden).

42) **G. Spillmann** (Paris). Note sur quatorze observations personelles de cure chirurgicale du varicocèle par le procédé de Parona.

(Arch. prov. de chir. 1902. No. 4.)

Verf. berichtet über die erfolgreiche Anwendung des für die Hydrocele von Parona angegebenen Operationsverfahrens auch bei hochgradiger Varicocele. Er kehrt die Tunica vaginalis um und befestigt sie an den Pfeilern des Leistenringes bezw. dem Periost des Schambeins und schafft so eine dauernde, gewissermaßen physiologische Suspension, eine Verkürzung der Höhe der Blutsäule, eine Entlastung des Samenstranges, eine Erleichterung des venösen Kreislaufes.

Uns überrascht, wie oft Verf. ungefähr innerhalb eines Jahres Gelegenheit und Indikation gefunden hat, wegen Varicocele operativ einzugreifen.

P. Stolper (Breslau).

43) **Goldenberg.** A critical review of the literature of gumma of the spermatic cord with the report of a case.

(Journ. of cutan. and genito-urin. disease Bd. XIX. Hft. 3.)

G. berichtet nach kurzer Litteraturangabe über ein Samenstranggumma, das bei einem 23jährigen Manne im 6. Monate nach der Luesinfektion ohne Trauma oder sonst nachweisbare Ursache auftrat. Hoden und Nebenhoden waren normal. An der hinteren linken Hodensackhälfte fühlte man dicht an der Raphe eine anscheinend fluktuirende Geschwulst von ca. 2 cm Durchmesser, die mit der Haut leicht verwachsen war und vom Samenstrang auszugehen schien. Die mikroskopische Untersuchung eines zur Probe excidirten Stückchens bestätigte die Diagnose Samenstranggumma.

Abgesehen von der Seltenheit des Falles ist das Auftreten eines Gumma im 6. Monat nach der Infektion auffällig. **Chotzen** (Breslau).

44) **Grasse** (Vilshofen). Zur Kasuistik der traumatischen Entstehung der Hodensarkome.

(Friedreich's Blätter f. gerichtl. Medicin 1900. No. 5.)

Verf. spricht sich in zwei von ihm beobachteten Fällen für deu ursächlichen Zusammenhang von Trauma und Hodensarkom aus.

1) Ein 27 Jahr alter Tagelöhner erhielt bei einer Rauferei einen Stoß mit dem Stiefelabsatz gegen den Hoden, so dass ihm übel wurde, er sich setzen musste und Schweißausbruch hatte. 4 Monate später traten unter Schwellung des rechten Hodens wieder Schmerzen auf. Ein weiteres Vierteljahr später Exstirpation; Bollinger erklärte die Geschwulst für ein großzelliges Spindelzellensarkom.

2) Ein 24jähriger Knecht erhält vom Wiesenbaum einen Schlag gegen den Hoden, der nach 5 Tagen blutunterlaufen, schmerzhaft erschien. Nach 14 Tagen waren alle Anzeichen der Verletzung geschwunden. 4 Monate später entfernte Prof. Angerer ein Sarkom des Hodens und der Tunica.

P. Stolper (Breslau).

Originalmittheilungen, Monographien und Separatabdrücke wolle man an *Prof. E. Richter* in Breslau (Kaiser Wilhelmstraße 115), oder an die Verlagshandlung *Breitkopf & Härtel*, einsenden.

Druck und Verlag von Breitkopf & Härtel in Leipzig.

Centralblatt

für

CHIRURGIE

herausgegeben

von

E. von Bergmann, F. König, E. Richter,

in Berlin, in Berlin, in Breslau.

Neunundzwanzigster Jahrgang.

Wöchentlich eine Nummer. Preis des Jahrgangs 20 Mark, bei halbjähriger Pränumeration. Zu beziehen durch alle Buchhandlungen und Postanstalten.

No. 34. Sonnabend, den 23. August. 1902.

1) E. Graser. Walter v. Heineke. Ein Nekrolog.

(Deutsche Zeitschrift für Chirurgie Bd. LXIII. p. 519.)

Der Nachruf, den G. seinem verstorbenen Lehrer und Amtsvorgänger in der Erlanger Professur widmet, giebt neben den nöthigen biographischen Notizen ein interessantes Charakterbild des tüchtigen und bedeutenden Mannes, der leider durch langjähriges Kränkeln, namentlich aber durch Schwerhörigkeit sowohl in seiner ganzen Leistungskraft wie in seinen geselligen Beziehungen schwer geschädigt war. Hierdurch erklärt sich manch herber Zug, der ihm eigen

war. Ein Verzeichnis seiner wissenschaftlichen Arbeiten, so wie solcher, die aus seiner Klinik hervorgegangen sind, ist beigefügt.

Meinhard Schmidt (Cuxhaven).

---

2) **A. Malherbe** et **J. Roubinowitch.** Un procédé nouveau d'anesthésie générale par le chlorure d'éthyle.

(Gaz. des hôpitaux 1902. No. 65.)

M. und R. sehen von den bisher üblichen dampfdichten Masken mit Ein- und Ausathmungsventil ab. Sie legen eine 4fach gefaltete Kompresse in die stark hohl gehaltene Hand, gießen 2 bis 3 ccm Äthylchlorid darauf und bedecken damit Nase und Mund des Pat., der in 10—15 Sekunden narkotisirt ist.

In dem ersten Harn nach der Narkose fanden die Autoren 2mal Gallenfarbstoff und 3mal Albumen in Spuren. Diese Zufälle vertheilen sich auf 700 Narkosen an 2 Monate bis 60 Jahre alten Pat. Das Verfahren wird auch zur Einleitung der Chloroformnarkose empfohlen, um den Chloroformverbrauch möglichst einzuschränken und den Eintritt der Narkose zu beschleunigen. (Vgl. F. König, dieses Centralblatt 1901 p. 162f., wo auf die Annehmlichkeit der Äthylchlorid-Äthernarkose bereits hingewiesen ist. Ref.)

V. E. Mertens (Breslau).

---

3) **Riedel.** Die minimale Narkose bei kleineren chirurgischen Eingriffen, speciell bei der Reposition von Radius- und Knöchelbrüchen.

(Berliner klin. Wochenschrift 1902. p. 629.)

R. empfiehlt, an Stelle des von Sudeck u. A. empfohlenen ersten Ätherrausches für kleinere chirurgische Eingriffe tropfenweise Chloroform zu geben; 80—100 Tropfen, in 2 Minuten gegeben, sollen jede Schmerzempfindung beseitigen. Will man die Gefahren des Chloroforms vermeiden, soll man Äther tropfenweise geben. R. hat die Zweckmäßigkeit dieser minimalen Narkose bei Zahnextraktionen, Furunkelincisionen und anderen kleineren kurzdauernden operativen Eingriffen erprobt; besonders werthvoll erscheint ihm ihre Anwendung bei Reposition von Radius- und Knöchelbrüchen, die ohne Anästhesirung des Pat. nur zu häufig unvollkommen reponirt werden und missstaltet heilen.

Ob diese Methode der Herbeiführung einer Analgesie vor dem »ersten Ätherrausch« irgend welche Vorzüge hat, erscheint mindestens zweifelhaft, da doch gerade bei Beginn der Chloroformnarkose üble Zufälle beobachtet werden. Alle vom Verf. erwähnten kleineren Eingriffe, auch Zahnextraktionen, werden eben so gut im ersten Ätherrausch vorgenommen und sicher mit viel geringerer Gefahr. Auch die tropfenweise Verabreichung des Äthers, welche mit dem gewünschten Erfolg wohl nur bei Kindern und alten schwächlichen Frauen Anwendung finden dürfte, hat keine Vorzüge vor der Ver-

abreichung des Äthers im Sinne **Sudeck's**; denn die verbrauchten Mengen Äthers sind so gering, dass irgend welche nachtheilige Folgen nie beobachtet wurden. Da die Pat. bei der minimalen Chloroformnarkose, wie R. fordert, nüchtern sein müssen, wird gerade für den Arzt sich wiederum der erste Ätherrausch mehr empfehlen.

Die lokale Anästhesie will Verf., wenn das Terrain irgend wie empfindlich ist, nur für kurzdauernde Operationen angewandt wissen, um die Gründlichkeit der Operationen nicht ungünstig zu beeinflussen, oder bei länger dauernden Operationen in wenig empfindlichen Geweben. Zu diesen rechnet er das Kropfgewebe, zu dessen Entfernung er in den letzten Jahren mit bestem Erfolg die Lokalanästhesie angewandt hat.

Langemak (Rostock).

---

4) W. Serenin. Die Behandlung der lokalen Tuberkulose.

(Medicinskoje Obosrenje 1902. No 10.)

Auf Grund 15jähriger Beobachtung im Moskauer Marienhospital (mehrere Hundert Fälle von Knochen-, Gelenk- und Drüsentuberkulose, so wie Tuberkulose anderer Organe) kommt S. zu folgenden Resultaten: Solche Pat. dürfen nie lange im Hospital gehalten werden. Nach gestellter Diagnose und bei genügender Indikation muss man sofort operiren. Die Operation muss in möglichst radikaler Entfernung des Erkrankten bestehen; bei Ausschabung muss man mit Jodoformgaze tamponiren und nicht nähen. Allgemeine Ernährung und Aufenthalt in freier Luft, hauptsächlich Besonnung sind nothwendig. Arme Pat. müssen Geldunterstützungen erhalten, um nach der Spitalbehandlung im Dorfe leben zu können; in solchen Fällen ist Beobachtung derselben besonders erwünscht. Verf. sah sehr gute Erfolge von solchem Dorfaufenthalt. Resecirt wurde nur in schweren Fällen. Lokale Anwendung von Ichthyol, Formalin, Arsen, Blutserum nach **Trunecek** gaben keinen Erfolg, Stauungshyperämie bei Erwachsenen nur geringen. Nützlich sind Jodoformemulsion bei Synovialtuberkulose, 2—5 %iges Chlorzink bei Schmerzen in den Epiphysen, 2—3 %iges Phenol bei Erysipel der tuberkulösen Gelenke.

Gückel (Medwedowka, Kiew).

---

5) Phelps. The mechanical and operative treatment of tuberculosis and other affections of the joints.

(New York med. journ. 1902. No. 18.)

Der bekannte amerikanische Chirurg legt in der reich illustrirten Abhandlung seinen Standpunkt in der Behandlung von Gelenkaffektionen fest; so lange kein Abscess besteht, wird in ausgiebigster Weise von der Schienenbehandlung Gebrauch gemacht; entgegen der meist in Deutschland üblichen mehr konservativen Therapie (wie Jodoformeinspritzung etc.) operirt P. bei Abscess immer sofort. Bei Hüftgelenkstuberkulosen legt er Werth darauf, dass neben der Extension in der Längsachse auch eine laterale Extension zur Aufhebung

des schmerzhaften intraartikulären Druckes angewendet wird; die Behandlung muss mindestens 2 Jahre dauern, dann erst bekommen die Kinder eine Gehschiene, die eine immer noch beschränkte Bewegungsfreiheit erlauben; Ankylosen will P. mit dieser Behandlung selten bekommen; nach unseren deutschen Anschauungen dürften die bei uns verwendeten Apparate, speciell der Hessing'sche, noch viel mehr ihrem Zweck entsprechen. Wenn die Erkrankung sehr ausgedehnt ist, so sollen Ausspülungen mit $2^1/_2$%igen Karbollösungen gemacht, dann reine Karbolsäure eingespritzt und 1—2 Monate innen belassen werden. Sodann sollte noch einmal $2^1/_2$%ige Karbolsäure nachgespült und ein Glasdrain eingelegt werden, was gerade bei Gelenkdrainagen besser wie Tamponaden wirke. Bezüglich der Behandlung der übrigen Gelenke sind keine wesentlichen Unterschiede gegenüber unseren Anschauungen vorhanden; erwähnenswerth ist nur die außerordentlich einfache Ruhigstellung des Schultergelenks durch ein Polster in der Axilla und Befestigung des Oberarms an dieses durch cirkuläre Heftpflasterstreifen an den Thorax.

Scheuer (Berlin).

---

6) **N. Wolkowitsch.** Über die von mir angewandten Behandlungsmethoden von Frakturen der großen Knochen der Extremitäten und Gelenkresektionen und die dabei erzielten Resultate.

(Deutsche Zeitschrift für Chirurgie Bd. LXIII. p. 203.)

W., Privatdocent und Vorstand der chirurgischen Abtheilung des Alexander-Stadthospitals zu Kiew, hat sich in den letzten Jahren eigener Kontentivverbandmethoden für Extremitätenbrüche und Gelenkresektionen bedient, deren Technik und Resultate erörtert werden. Zum Zweck einer ausgiebigeren Körperbewegung während der Heilung und einer steten leichten Zugänglichkeit der Bruch- bezw. Operationsstellen hat W. den geschlossenen Gipsverband und für die untere Extremität den permanenten Extensionsverband entbehrlich zu machen gesucht und ersetzt den ersteren durch Gipsschienen, den letzteren durch eine hölzerne Gehschiene eigener Erfindung. Die Gipsschienen stellt W. über einer Grundlage von einfachem, grauem Karton (von der dünnsten Sorte) her. Aus letzterem wird ein Streifen von für den jedesmaligen Zweck angemessener Länge und Breite geschnitten und dieser nach den allgemeinen Regeln des Gipsverbandes mit feuchten Gipsbinden umwickelt. Hat die Umwicklung die nöthige gewünschte Dicke erreicht, so wird die Schiene an die zu verbindende Extremität, nachdem diese mit einer Marlybinde umwickelt und gepolstert ist, mittels Marlybinde befestigt. Es wird des näheren erörtert und auch durch Bilder illustrirt, in welcher Weise das Verfahren bei den einzelnen Gliedabschnitten ausgeführt wird. Am Oberarm kommt ein aus Karton-Gipsschienen hergestellter Triangel à la Middeldorpf zur Anwendung, oder eine Dorsal-

schiene vom Schulterblatt bis zur Hand, oder auch eine Humerusschiene vom Schulterblatt außen bis zum Ellbogen reichend, dann diesen umgehend und medialerseits wieder bis zur Achsel aufsteigend; am unteren Armtheil entsprechende Vorderarmschienen. Für Unterschenkelbrüche ist die typische Schiene eine sog. Steigbügelschiene, auf der einen Knieseite beginnend, heruntergehend, unterhalb des Fußes umbiegend und hier mit einer breiten und horizontal gemachten Auftrittfläche versehen, dann auf der anderen Unterschenkelseite wieder bis zum Knie aufsteigend. Dieser Verband dient von Anfang an als Gehverband und erlaubt sofort Bewegungen im Fußgelenk. Nöthigen Falls wird er am oberen und unteren Ende durch 2 die Frakturstelle freilassende Gipshülsen verstärkt oder durch einige serpentine Umwicklungstouren mit einer zweiten Kartongipsschiene, bei sehr hochsitzendem Unterschenkelbruch durch Mitfixirung des Knies etc. Handelt es sich um eine nachzubehandelnde Knieresektion, so wird die anzulegende Steigbügel-Gehschiene beiderseits bis zum Becken verlängert, während nach Fußresektionen an Unterschenkel nebst Fuß nicht außen- und innenseits, sondern vorn und hinten der Schienenstreif, unten eine weite Auftrittfläche bildend, angeschmiegt oder auch in spiraliger Richtung umgewickelt wird. Die hölzerne Gehschiene für Oberschenkelbrüche besteht aus einer von der Fußgegend bis dicht über die Crista il. heraufreichenden, der Gliedform entsprechend gearbeiteten Stützstelze, unten versehen mit einem Fußbrett oben mit 2 medianwärts sehenden Platten, welche den Rumpf vorn und hinten gürtelartig umgreifen. Der Apparat wird nach gehöriger Bruchreposition (event. in Narkose) und genügender Unterpolsterung derartig angelegt, dass zunächst oben mittels Flanellbinden Ringtouren um Schiene und Bauch, ferner aber Schrägtouren vom oberen Schienenende zwischen den Beinen hindurch gewickelt werden. Ist dann auch das Bein bis zum Fuß herab an die Stützschiene anbandagirt, so ist bei dem Gehakt während der Heilung Bein und Körper auf diesen das Tuber ischii umfassenden Bindentouren suspendirt (ähnlich einer Amputationsprothese). W. hat diese Gehschiene bei Doppelbrüchen sogar beiderseits mit Erfolg angewendet; handelt es sich bei Nachbehandlung von Hüftresektionen außer um die Indikation einfacher Stützung auch um eine einzuhaltende Abduktionsstellung, so wird solche dadurch herbeigeführt, dass die anzubandagirende Schiene nicht rechtwinklig, sondern stumpfwinklig von ihrem vertikalen Stangentheile abgehende obere Gürtelplatten für Umfassen des Bauches erhält.

Da W. in seinem Spital ein sehr reichhaltiges Frakturenmaterial unter Händen hat, konnte er seine Schienenbehandlung gründlich ausprobireu und vervollkommnen. Dabei leitete ihn das Princip, die Dauer der Gliedimmobilisirung stets möglichst kurz zu machen und bei Brüchen der Beine die Heilung außer Bett und ohne Unterbrechung des Gehaktes herbeizuführen, um Gelenkversteifungen und Muskelabmagerungen thunlichst zu verhüten. Ein nicht geringer

Theil von Brüchen an den Oberextremitäten ohne Dislokation blieb zu dem Ende überhaupt ohne Verband und wurde von Anfang an mit Übungen und Massage behandelt. Es ist unmöglich, hier W.'s Berichte und Zahlen sämmtlich zu wiederholen; zur Kennzeichnung seiner guten Erfolge sei nur erwähnt, dass beispielsweise von 36 Oberschenkelschaftbrüchen 24 ohne Verkürzung heilten, 9 mit einer solchen von ca. 1 cm und 3 mit ca. 2 cm. W.'s Durchschnittszahlen für die Heilungszeiten bis zur Knochenfestigung sind folgende: beim Oberarmschaft 28,3 Tage; Oberarmhals 19 Tage; Vorderarm 29,7; Radius 14,6; Oberschenkel (außer Collum) 30,5; beide Unterschenkelknochen (einschließlich schwere und komplicirte Brüche) 42,9; beide Knöchel 27,5; Schienbeinschaft allein 29,6; innerer Knöchel 22,4; äußerer Knöchel 17,4. Als Momente, welche zu einer langsamen Frakturheilung Anlass geben, fanden sich schlechte bezw. inficirte Beschaffenheit einer komplicirenden offenen Wunde, sonstige fieberhafte Komplikationskrankheiten (Lungenentzündung, Malaria), Schwangerschaft, Alkoholismus, allgemeine Verfettung. Das Alter spielte keine so große Rolle, wie man von vorn herein erwarten müsste, und hier und da schienen besondere individuelle Körperanlagen vorzuliegen, bald zu einer schwachen knochenbildenden Thätigkeit, bald zu einer erhöhten resp. beschleunigten. **Meinhard Schmidt** (Cuxhaven).

---

7) **H. Jacobsthal.** Beiträge zur Statistik der operativ behandelten Aneurysmen. I. Das Aneurysma der Arteria anonyma.

(Deutsche Zeitschrift für Chirurgie Bd. LXIII. p. 550.)

J. knüpft an an einen von Braun in der Königsberger Klinik behandelten Fall, in welchem an einer 42jährigen Pat. wegen Aneurysma der Anonyma in einer Sitzung die rechte Carotis und Subclavia erfolglos unterbunden wurden. Pat., deren Aneurysma unverändert weiter wuchs, starb 51 Tage nach der Operation, deren Heilung übrigens ungestört verlaufen war. Zur Kritik der Leistungsfähigkeit der Operation zieht J. 1) eine von Poivet 1893 zusammengestellte Statistik von 94 analogen Fällen heran, 2) vervollständigt er diese Statistik durch Anreihung der seitdem veröffentlichten 28 neuen Fälle, 3) berichtet er über 33 seit 1890 veröffentlichte Fälle, die nicht operirt, sondern exspektativ, bezw. innerlich mit Kal. jodat., nach Macewen (Nadeleinführungen), mit Filipunktur, mit subkutanen Gelatineinjektionen behandelt wurden. Das Resultat der Betrachtung ist ein für die Operation bezw. Ligatur keineswegs günstiges. Es ist schon sehr problematisch, ob der erste mit der peripheren Unterbindung verfolgte Zweck, die Stromverlangsamung und die Blutdruckherabsetzung im Aneurysmasack, erreicht wird; vielmehr scheint die Operation bisweilen eine Drucksteigerung nach sich zu ziehen. Die Sterblichkeit derselben ist nicht unbeträchtlich, J. berechnet sie aus den Poivet'schen und den von ihm selbst gesammel-

ten Fällen auf 55,7%. Heilungen konnte J. in seinen Fällen nie konstatiren, unter den Poivet'schen finden sich 7 (7,4%). Objektive Besserung von einiger Dauer fand J. in 23 verwerthbaren Fällen seiner eigenen Zusammenstellung 13mal (56,5%), doch erstreckt sich die Nachbeobachtung der Pat. auf höchstens 1 Jahr. Mit diesen Resultaten können diejenigen der nicht operativen Behandlungsarten den Vergleich sehr wohl bestehen. Denn in den 33 von J. gesammelten, hier in Betracht kommenden Fällen findet sich 1 geheilter Pat. (derselbe überlebte den Eingriff, Filipunktur in Kombination mit Elektrolyse nahezu $3^1/_2$ Jahre beschwerdefrei, starb an Hirnerweichung; das Aneurysma zeigte sich bei der Sektion vollständig thrombosirt). 15 Fälle zeigten sich gebessert. Um zu einem definitiven Urtheil über den Werth der Unterbindung zu kommen, bedarf es für kommende Beobachtungen vor allen Dingen sorgfältigerer Erforschung der Endresultate, die bislang noch als schlecht zu bezeichnen sind. In erster Linie scheint es wünschenswerth, die beginnenden Aneurysmen mit Unterbindung zu behandeln. Sollte die Konsolidation nicht erfolgen, so würde eine Kombination mit Macewen's Methode (Einführung von Stahlnadeln in den Sack und Kratzen der Wandung) zu versuchen sein. Bei den vorgeschrittenen Fällen, drohender Ruptur ist zweckmäßigerweise von einer Operation abzusehen; als letztes Mittel wäre vielleicht in solchen hoffnungslosen Fällen die Filipunktur, event. in Verbindung mit Elektrolyse, in Anwendung zu ziehen.

Zum Schluss ein Litteraturverzeichnis von 96 Arbeiten.

Meinhard Schmidt (Cuxhaven).

---

8) **F. F. Friedemann.** Noch einige Erfahrungen über Exstirpation der Hypophysis cerebri und über Transplantation von Carcinom und Thyreoidea auf die Hypophysis.

(Berliner klin. Wochenschrift 1902. No. 19.)

F. fand bei seinen Versuchen den bereits in einer früheren Arbeit: »Über Exstirpation der Hypophysis cerebri« (Berliner klin. Wochenschrift 1900 No. 52) aufgestellten Satz bestätigt, dass die Hypophysis cerebri bei der erwachsenen Katze sicher kein lebenswichtiges Organ ist, und dass, falls sie überhaupt wichtige Funktionen haben sollte, nach ihrer Entfernung ein anderes Organ die Funktionen stellvertretend übernehmen musste. Es gelang ihm auch ein 9 Wochen altes Kätzchen nach der Totalexstirpation der Hypophyse $2^1/_2$ Monate am Leben zu erhalten und den Beweis zu erbringen, dass die Hypophyse auch bei jungen Thieren kein lebenswichtiges und auch kein für die normale Wachsthumsentwicklung erforderliches Organ ist.

Der Versuch, ein kleines Stückchen Carcinomgewebe, welches einem lebenden Hunde frisch exstirpirt war, auf der Hypophysis zur Anheilung zu bringen, gelang zum Theil. Das 4 Monate nach der Operation gewonnene Präparat zeigte kleinzelliges Granulations-

gewebe, in welchem sich stellenweise Nester fremdartiger großer epitheloider Zellen eingelagert fanden, die mit dem eingepflanzten Carcinom große Ähnlichkeit zeigten. Ferner heilte bei einer erwachsenen Katze ein kleines Stückchen ihrer eigenen Schilddrüse auf der Hypophysis an; es waren kleine Drüsentubuli mit einem einschichtigen Epithel, welche in ihrer Lichtung homogenes Colloid enthielten, wie sie in der Katzenhypophyse niemals vorkommen und ganz charakteristisch für Schilddrüse sind, im Präparat nachweisbar.

Ein Stück von einem menschlichen ulcerirten Mandelcarcinom heilte auf der Hypophysis nicht an; ein anderes von einem eben getödteten großen Hunde entnommenes Stückchen Epulis war nach $4^1/_2$ Monaten spurlos verschwunden. **Langemak** (Rostock).

---

9) **E. Schmiegelow.** De la pyohémie otogène.

(Revue hebdom. de laryngol., d'otol. et de rhinol. 1902. No. 17—19.)

In der großen unter den Otologen herrschenden Streitfrage, ob die otogene Pyämie stets oder nur meist durch eine Sinusphlebitis bedingt sei, schließt sich Verf. der Mehrzahl an, welche sich auf dem vorjährigen Kongress der deutschen otologischen Gesellschaft zu Breslau auf den Standpunkt stellte, dass Pyämie ohne nachweisbare Sinuserkrankung möglich sei. Nach einem Überblick über die skandinavische Litteratur dieses Gegenstandes berichtet Verf. über 5 bemerkenswerthe Fälle von otogener Pyämie, von denen nur einer eine nachweisbare Thrombose darbot. Bei einem fand sich, abgesehen von einem subperiostalen Abscess, ein epiduraler der hinteren Schädelgrube, ein Kleinhirn- und Retropharyngealabscess und endlich ein Abscess des Unterlappens der linken Lunge; Pat. wurde geheilt. Verf. erörtert sodann ausführlich die Verbreitungswege der Retropharyngealabscesse, die in den äußeren Gehörgang an der Grenze von Knorpel und Knochen durchbrechen können oder auch durch die Hals- und Nackenmuskulatur ihren Weg nehmen. Mehrere Male konnte Verf. beobachten, dass die subperiostalen Abscesse nicht direkt von der Mastoiderkrankung, sondern auf dem Umwege epiduraler Abscesse entstanden waren. Die Diagnose der Pyämie biete in Folge der Vielgestaltigkeit des Krankheitsbildes immer noch große Schwierigkeiten, selbst Symptome, die man für konstant hält und in allen Lehrbüchern angeführt findet, lassen oft im Stich. Schüttelfröste werden oft vermisst (selbst bei vollkommener eitriger Thrombose des Sinus sigmoideus konnte Ref. das bestätigen), ja das Fieber kann ganz fehlen. Nicht besser bestellt ist es mit Erbrechen, Schwindel, Ödem am Emissarium, Kopfweh; auch die Untersuchung des Augenhindergrundes bietet oft keinen Anhalt. Verf. wendet sich sodann in längeren Ausführungen gegen den extremen Standpunkt von Jansen und Leutert, die eine Pyämie ohne Sinus- oder Bulbusbetheiligung leugnen; er betont die Schwierigkeit, parietale Thromben nachzuweisen und erklärt unter Heranziehung der Befunde

von Brieger und Schwabach, welche bei pyämischen Individuen in autopsia keine Spur von Thromben fanden, den Laurens'schen Standpunkt als den seinigen. Danach unterscheidet er zwischen otogener Pyämie mit oder ohne Sinusphlebitis. Die Jugularisunterbindung nimmt er nur bei konstatirter Sinusthrombose und bei vermutheter Bulbusthrombose vor, falls der Sinus flüssiges Blut enthält. Zum Schluss erwähnt er, um wie viel günstiger die Prognose der Pyämie durch die fortschreitende Entwicklung der Otochirurgie geworden sei, so dass Jansen bereits 72—88% Heilungen herausrechnen konnte. **F. Alexander** (Frankfurt a/M.).

---

10) **E. L. Yonge.** The treatment by Asch's operation of deviations of the nasal septum.

(Brit. med. journ. 1902. April 19.)

Y. empfiehlt lebhaft die Asch'sche Operation bei Verbiegung der mittleren Nasenscheidewand. Sie besteht darin, dass unter Leitung des Fingers der Knorpel an der Stelle seiner höchsten Vorragung durch einen Kreuzschnitt mittels dazu angegebener Zange gespalten wird, worauf die durch den Kreuzschnitt gesetzten Fragmente durch den eingeführten Finger an ihrer Basis nach der nicht verengten Nasenseite hin umgebrochen werden. Durch eingeführte Tampons wird die richtige Lage des Knorpels gewährleistet. Die Tamponade der Nasenhälfte, nach welcher die Verbiegung des Septum stattgefunden hatte, muss 5 Wochen hindurch fortgesetzt werden. Einmal beobachtet Y. nach der Operation eine kleine Perforation des Septum, die indess keine weiteren Unannehmlichkeiten brachte; sonst hat Y. keine weiteren Schädlichkeiten bei dem Verfahren beobachtet. **Weiss** (Düsseldorf).

---

11) **Reichert.** Über eine neue Untersuchungsmethode der Oberkieferhöhle mittels des Antroskops.

(Berliner klin. Wochenschrift 1902. No. 18.)

Verf. hat nach dem Princip des von Nitze angegebenen Cystoskops ein Instrument konstruirt, welches nach Eröffnung der Oberkieferhöhle von einer Alveole aus zur Beleuchtung derselben dienen soll. Er hat das Antroskop, dessen Beschreibung ohne Abbildung schwer verständlich und desshalb im Original einzusehen ist, bisher in 3 Fällen von Empyem der Highmorshöhle angewendet und eigenartige Befunde erheben können; er hofft, dass durch Verbesserung des Instruments bezüglich der Größe und Beleuchtung des Gesichtsfeldes und durch bessere Einübung und Ausbildung der Methode die Schwierigkeit ihrer Anwendung wird überwunden werden, und dass diese Untersuchungsmethode auch für manche Fälle von Siebbeinhöhlenerkrankung zu verwerthen sein wird. In einem Falle gelang es dem Verf., das Antroskop zum Führer eines Operations-

instrumentes zu machen, welches von derselben oder einer anderen Alveole aus eingeführt werden kann. **Langemak** (Rostock).

---

12) **Moure.** Sur un cas de sinusite maxillaire unilatérale et d'empyème frontal double avec nécrose de la paroi orbitaire.

(Revue hebdom. de laryngol., d'otol. et de rhinol. 1902. No. 14.)

Der Fall bietet wenig Bemerkenswerthes, was nicht aus der Überschrift ersichtlich wäre. Dagegen betont Verf. ausdrücklich im Gegensatz zu anderen, speciell deutschen Autoren, wie Killian, dass er nach Eröffnung und Auskratzung der Stirnhöhle eine breite Kommunikation nach der Nase zu schaffe und daran eine vollkommene Naht der Stirnhöhlenöffnung anschließe, und dies selbst bei ausgedehnter Nekrose der orbitalen und cerebralen Wand. Er habe mit dieser Methode bisher stets erfolgreich gearbeitet und noch nicht vor der Nothwendigkeit gestanden, eine totale Abtragung der äußeren und orbitalen Wand (Killian) vorzunehmen, die unwillkürlich zu entstellenden Narben führen müsste.

F. Alexander (Frankfurt a/M.).

---

13) **J. E. Moore.** The surgical significance of carbuncle of the upper lift and fall.

(St. Paul med. journ. 1902. No. 6.)

M. empfiehlt für die Behandlung der Gesichtskarbunkel die Karbolsäureätzung, welche er in der Weise ausführt, dass er nach Incision und Auskratzung mit der Curette die Wundhöhle mit 95%iger Karbolsäure gründlich auswischt und nach 1 Minute mit Alkohol nachtupft. **Kleinschmidt** (Kassel).

---

14) **N. N. Snamenski.** Die Pyorrhoea alveolaris, ihre pathologische Anatomie, Ursachen und radikale Therapie.

(Medicinskoje Obosrenje 1902. No. 6.)

S. hatte Gelegenheit, einen Fall genau anatomisch zu untersuchen. Er kam zu folgenden Schlüssen. Die Krankheit beginnt mit eitriger Gingivitis, die im Knochen des Proc. alveolaris eine Ostitis rareficiens hervorruft. Die bisher noch nicht in der Odontologie beschriebene osteoporotische Form der Knochenatrophie an den Alveolen, die zur vollen Lösung der Zähne führt, wurde bis jetzt für Pyorrhoea alveolaris, doch ohne Eiterung und Weinsteinabsetzung gehalten; sie gab Baume Anlass, fälschlich vorauszusetzen, dass die Pyorrhoea alveolaris primär am Alveolenknochen beginnen kann ohne Gingivitis. Dagegen ist diese osteoporotische Atrophie ein äußerst günstiger Boden zur Entwicklung der Pyorrhoea alveolaris. Viele den Organismus schwächende Krankheiten führen zu allgemeiner

Atrophie und auch zu Atrophie der Alveolen und zu Pyorrhoea alveolaris, besonders wenn während dieser Krankheiten die Zähne ungenügend rein gehalten werden. In leichten Fällen genügt zur Heilung Reinhaltung der Zähne, Entfernung des Zahnsteins, desinficirende Mittel, Tannin etc. Ist schon der Mark enthaltende Theil der Alveole afficirt, so muss letztere mit dem scharfen Löffel gründlich ausgekratzt werden. Nothwendig ist die allgemeine Behandlung — prophylaktisch das Kauen harter Speisen. 3 Tafeln zeigen den mikroskopischen Befund. **Gückel** (Medwedowka, Kiew).

---

15) **Neutra.** Beitrag zur Ätiologie der Dupuytren'schen Fingerkontraktur.

(Wiener klin. Wochenschrift 1901. No. 39.)

Unter kritischer Besprechung der mannigfachen über die Ätiologie der Dupuytren'schen Kontraktur aufgestellten Hypothesen, von denen eigentlich die traumatische in ihrer Verallgemeinerung am wenigsten für sich hat, und unter Beifügung von einschlägigen Krankengeschichten in der Schlesinger'schen Abtheilung des Kaiser Franz Josef-Ambulatorium in Wien beobachteter Fälle gelangt Verf. zu folgenden Schlüssen.

1) Die Dupuytren'sche Fingerkontraktur ist wahrscheinlich eine trophische Störung.

2) Jede Erkrankung, die zu allgemeinen Ernährungsstörungen führt, kann gelegentlich bei genügend langer Dauer die Dupuytrensche Fascienkontraktur erzeugen.

3) Insbesondere ist in ätiologischer Hinsicht das Augenmerk auf nervöse Erkrankungen zu richten, speciell auf Rückenmarkserkrankungen, welche mit trophischen Störungen einhergehen (Syringomyelie u. A.); die Fingerkontraktur kann zu den ersten Symptomen dieser Grundkrankheit zählen.

4) Die Fascienkontraktur wird häufig Mangels einer richtigen Diagnose irrthümlicherweise für traumatisch gehalten; andererseits ist das Trauma nicht absolut als ätiologisches Moment auszuschließen, wie manche Autoren behaupten.

5) Die nicht operative Heilbarkeit der Erkrankung ist nicht ausgeschlossen.

Ref. möchte hierzu einen Fall eigener Beobachtung anführen, in welchem er vor 3 Jahren die totale Excision der geschrumpften Palmarfascie (4. und 5. Finger der linken Hand) mit vollem funktionellem Erfolg ausführte. Da hiernach leichte Sensibilitätsstörungen und Parästhesien im 4. Finger zurückblieben, verzichtete der 56 Jahre alte Pat. auf die Beseitigung der an der rechten Hand am 3. und 4. Finger schon länger bestehenden Kontraktur, ehe nicht die Sensibilitätsstörungen an dem linken 4. Finger gewichen seien. Ich nahm daraufhin genau Sensibilitätsprüfung beider Hände vor und fand beiderseits ganz leicht gestörte Tastempfindung so wie eine

nicht sehr hochgradige aber deutlich ausgeprägte Thermohyperästhesie für Wärme und Kälte. **Hübener** (Dresden).

---

16) **P. Janssen.** Zur Lehre von der Dupuytren'schen Fingerkontraktur, mit besonderer Berücksichtigung der operativen Beseitigung und der pathologischen Anatomie des Leidens.

(v. Langenbeck's Archiv Bd. LXVII. Hft. 4.)

In der v. Bergmann'schen Klinik wurden im Laufe der letzten Jahre 16 Fälle von Dupuytren'scher Fingerkontraktur beobachtet, von denen 7 zur mikroskopischen Untersuchung kamen. Was das Alter der Erkrankten anlangt, so ist der Ansicht zu widersprechen, dass das Leiden dem höheren Alter angehöre, in so fern damit behaftete, noch ganz jugendliche Personen zur Behandlung kamen. Eine besondere Bevorzugung der rechten Hand, welche für die traumatische Ätiologie viel herangezogen wird, ist ebenfalls nicht zu konstatiren. Die Erkrankung des Daumens, die von einigen Autoren verneint wird, ist mehrere Male beobachtet worden. Die zeitliche Entwicklung ist eine sehr verschiedene, zwischen Monaten und einer großen Reihe von Jahren schwankende. Was die Ursache der Erkrankung anlangt, so schließt Verf. das vielfach angeschuldigte Trauma aus, vor allen Dingen wegen der Doppelseitigkeit, wie sie recht häufig gesehen wird. Allerdings mögen durch häufig gesetzte Zerrungen der schon krankhaft veränderten Aponeurose kleine Zerreißungen entstehen, wofür die Reste alter Blutungen in der Aponeurose wohl sprechen können. Die Therapie kann nur eine chirurgische sein. Ohne einen sehr tiefgehenden Eingriff ist eine Ausheilung nicht möglich. Das einfache Durchtrennen der spannenden Stränge führt zwar zeitweilige Besserung herbei, doch treten mit Sicherheit im Verlauf von 1—$1^1/_2$ Jahr Recidive auf. Solche Rückfälle konnte J. auch nach Operationen konstatiren, welche gemäß den von Busch und Kocher vorgeschlagenen Verfahren ausgeführt wurden, so dass der Gedanke nahe lag, dass eine noch radikalere Methode, welche nicht bloß die erkrankten Aponeurosepartien fortnimmt, nothwendig sei für die Erzielung eines Dauerresultats, da die pathologischen Vorgänge in den stehengebliebenen Theilen der Aponeurose ruhig ihren Fortgang nehmen. Dies bewog Lexer zu dem Versuch, neben der Entfernung der ganzen Aponeurose größere Strecken der bedeckenden Haut oder auch die ganze Haut der Handfläche zu opfern, wo sie mit der Fascie verwachsen war. Der Eingriff ist natürlich ein relativ größerer, aber er ist auch für die leichteren Fälle nothwendig wegen der späteren Veränderungen. Die Operation wird mit mehr oder weniger großen Abweichungen je nach Lage des Falles etwa folgendermaßen vorgenommen. Unter Blutleere wird, vom Ansatz der Palmaraponeurose beginnend, ein Längsschnitt auf den am stärksten ergriffenen Finger geführt; ein zweiter Schnitt, senkrecht

auf jenen, verläuft quer durch die Handfläche, entsprechend der am meisten distalen Querlinie. Die 4 Lappen werden dann von der Aponeurose abpräparirt. Nur die ganz fest mit der letzteren verwachsenen Hautpartien werden mit ihr im Zusammenhang exstirpirt. Man muss möglichst weit an die Finger heranzukommen suchen, da von der Fortnahme der an diese herantretenden Ausläufer die Radikalheilung sehr abhängt. Nach Entfernung der Aponeurose wird die Gummibinde gelöst, die Blutung gestillt, die vorhandenen Defekte werden gedeckt, und zwar durch Naht oder durch ungestielte Hautlappen. Der Verband muss sehr sorgfältig noch in der Narkose angelegt werden und soll die erzielte Fingerstellung durch volare Schienen festhalten. Nach $2^1/_2$—3 Wochen beginnt die Nachbehandlung mit Bädern und energischer Massage. Die erzielten Erfolge, bis zu $2^1/_2$ Jahren beobachtet, waren sehr gute und standen im direkten Verhältnis zur Ausgiebigkeit des Eingriffs.

Die mikroskopischen Schnitte zeigten, dass die krankhaften Veränderungen nicht die ganze Fascie ergriffen haben, sondern dass immer nur ganz umschriebene Herde vielfache zerstreute und den kleinen Anschwellungen entsprechende Vorgänge erkennen lassen. Sehr wenig Gefäße und Nerven durchziehen die normale Fascie, den Zwischenräumen der Bindegewebsbündel folgend. In diesen Zwischenräumen beginnend und von hier zwischen die einzelnen Bündel keilförmig eindringend und sie auffasernd, sieht man ungemein zellreiches Gewebe mit großer Wucherungsneigung. Die Zellkerne dieses Gewebes sind auffallend groß, spindelförmig und sehr breit in der Mitte. Dieses Gewebe verändert sich und schrumpft und enthält große Mengen elastischer Fasern. Häufig waren im Aponeurosengebiet die Reste bald frischer, bald alter Blutungen zu erkennen. Große Veränderungen zeigten namentlich die Gefäße, nämlich vor Allem eine Vermehrung der Kapillaren und das erste Entstehen der neuen zellreichen Bindegewebspartien, ausgehend von den neuen adventitiellen Scheiden. An den größeren Gefäßen war eine enorme Hypertrophie der Wandungen sichtbar. Auch an den Nervenstämmchen zeigte sich eine Zunahme der bindegewebigen Elemente. Das Zugrundegehen der Nervensubstanz fasst Verf. als sekundären Vorgang auf. Auf Grund seiner 4 Untersuchungen nimmt er eine Disposition des Bindegewebes der Hände zu hypertrophischen Vorgängen an, denen an einzelnen Stellen, wohl als Folge von Cirkulationsstörungen, Schrumpfungsprocesse sich anschließen. Wahrscheinlich gelangt auf dem Wege der Blutbahnen das Bindegewebe zu diesen Eigenschaften, indessen steht die letzte Ursache noch nicht fest. Specifische Ursachen, wie harnsaure Diathese, Wirkung von Bakterienprodukten etc. anzunehmen, ist verfrüht. Nervöse Momente spielen ebenfalls sicher nicht die Rolle, die ihnen einzelne Neurologen zuschreiben möchten. Vor Allem aber hat das Trauma unter den Entstehungsursachen auszuscheiden.

E. Siegel (Frankfurt a/M.).

17) **H. A. Wilson** (Philadelphia). Misapplied mechanical support to weak ankles of children.

(Annals of surgery 1902. März.)

Verf. (Professor der orthopädischen Chirurgie) wendet sich in seiner Arbeit gegen die Unsitte, Kindern, die ihre ersten Gehversuche machen, feste Stiefel mit oder ohne besondere Verstärkungen anzuziehen, um die schwachen Fußgelenke zu stützen. Er führt aus, dass es durchaus nothwendig sei, dem kindlichen Fuße freien Spielraum zu lassen, damit die einzelnen Muskelgruppen die Möglichkeit haben, sich gehörig auszubilden. Nur so kann sich an dem ursprünglichen platten Kinderfuß das normale Fußgewölbe ausbilden. Daher verwirft er auch alle Einlagen, welche die Bildung der Fußwölbung unterstützen sollen. Die zweckmäßigste Bekleidung für die ersten Gehübungen sind die Strümpfe oder weiche Lederschuhe nach Art der indianischen Mokassins. Nur bei rachitischen Kindern lässt Verf. die Anwendung von Verstärkungsschienen gelten; doch sollen letztere mit einem Gelenk versehen sein, das eine ausgiebige Bewegung des Fußes ermöglicht. Die Allgemeinbehandlung soll inzwischen die Bildung fester Knochen unterstützen.

Seefisch (Berlin).

Kleinere Mittheilungen.

(Aus der Universitäts-Poliklinik für orthopädische Chirurgie zu Leipzig. Direktor Prof. Th. Kölliker.)

Zur Ätiologie der kongenitalen Hüftgelenksluxation.

Von

Dr. **Otto Bender,** Assistenzarzt.

Die Zahl der Theorien, welche die Entstehungsweise der angeborenen Hüftverrenkung zu erklären versuchen, ist groß; viele derselben stützen sich auf thatsächliche Beobachtungen, andere sind rein hypothetischer Natur. Die Mehrzahl der Autoren neigt in letzter Zeit der v. Ammon'schen Lehre zu, welche die Luxatio fem. cong. als eine fötale Bildungshemmung erklärt. Im Widerspruch zu dieser Ansicht dürfte folgender Fall stehen, welcher die Annahme rechtfertigt, dass es verschiedene Ursachen für die Entstehung genannter Anomalie geben kann, und die Aufstellung eines überall gültigen Schemas nicht am Platze ist.

Ein 3wöchiges Mädchen wurde Anfang Juli in die Poliklinik gebracht, weil das linke Bein »falsch stünde«. Die Mutter berichtet, dass sie vorher 5 normale Kinder geboren habe, die alle gesund sind. Während der letzten 5 Schwangerschaftsmonate musste sie ihre kranke Mutter pflegen und die schwere Frau mehrmals am Tage heben und umbetten. In den letzten 4 Wochen vor der Geburt habe sie ein eigenthümliches Gefühl gehabt, wie wenn das Kind zwischen Kreuzgegend und Genitalöffnung eingeklemmt sei; auch habe sie sich von da an gar nicht mehr bücken können. Die Kindsbewegungen seien im Vergleich zu den früheren Schwangerschaften auffallend gering gewesen. Die Geburt verlief sehr leicht, ohne Kunsthilfe, in Schädellage. Bald nachher habe die Hebamme sie darauf aufmerksam gemacht, dass das linke Bein des Kindes quer über den Leib nach oben lag und diese Stellung anfänglich immer wieder einnahm, wenn man es nach unten drücken wollte. Nach einigen Tagen gelang es, das Bein herunterzudrücken; es stehe aber falsch und sei nicht beweglich.

Nach Erkundigungen bei der Hebamme wurde das Kind ohne Kunsthilfe in Schädellage geboren; zugleich mit dem Rumpf erschien merkwürdigerweise das linke Bein, welches nach oben geschlagen war, so dass der linke Fuß an der rechten Schulter lag. Das Kind wurde also gleichsam mit »geschultertem« Bein geboren. Bei Versuchen, das Bein herunterzudrücken, schnellte es stets wie eine Feder wieder hinauf. Ferner berichtet die Hebamme, dass auffallend wenig Fruchtwasser vorhanden gewesen sei.

Es handelt sich um ein ziemlich schwächliches Kind, das aber nach Angabe der Mutter jetzt gute Fortschritte macht. Das linke Bein steht stark außenrotirt, überstreckt und adducirt und ist in dieser Stellung ziemlich fixirt. Der Femurkopf ist an der Spina il. ant. sup. dicht unter der Haut zu fühlen. Das Kniegelenk erscheint gleichfalls in Überstreckung subluxirt, der Fuß zeigt Hackenfußstellung. Abduktion im Hüftgelenk ist unmöglich, Beugung und Rotation auf ein Minimum beschränkt; das Knie kann nicht gebeugt werden, im Fußgelenk ist Plantarflexion nur bis zur Horizontalen ausführbar.

Eine Röntgenaufnahme beider Hüftgelenke zeigt den linken Schenkelkopf nach vorn gedreht und wenig höher stehend, wie rechts; das obere Pfannendach ist links flacher und weniger gut konturirt wie auf der anderen Seite. Gemäß der Adduktion verläuft die Längsachse des linken Femur nach oben und außen, am Becken vorbei, während sie rechts das obere Pfannendach in ihrer Verlängerung trifft. Der luxirte Oberschenkelknochen ist in Länge und Breite etwas schwächer wie der rechtsseitige.

Hieraus ist ohne weiteres ersichtlich, dass die Luxation, welche bei so frühzeitiger Beobachtung noch relativ günstig steht, später durch zwei Momente verschlimmert wird, nämlich dadurch, dass einmal das Femur in dieser Stellung an der Pfanne vorbeiwachsen muss und zweitens in Folge der Belastung des Beines durch das Körpergewicht das Becken immer weiter am Femur, an dem es keine Stütze findet, herabsinken muss.

Therapeutisch wurde zunächst eine 3theilige äußere Holzschiene angefertigt, welche vom Darmbeinkamm bis zum äußeren Knöchel reicht und Scharniere für Hüft- und Kniegelenk besitzt. An diese Schiene werden Becken und Bein mehrmals täglich angewickelt, so dass Hüftpfanne und -kopf in Gegenüberstellung gebracht, Hüft- und Kniegelenk in leichter Beugestellung fixirt werden, um auf diese Weise den Knochen und Gelenken möglichst normale mechanische Wachsthumsbedingungen zu schaffen. Die spätere Behandlung wird sich den etwaigen Veränderungen anpassen; vielleicht kann man durch eine so frühzeitige Inangriffnahme die Luxation dauernd reponiren.

Der Fall lehrt aufs deutlichste, dass hier eine intra-uterine Belastungsdeformität vorliegt. Die subjektiven Symptome der Mutter während der Schwangerschaft, die geringe Fruchtwassermenge, die merkwürdige Lage des luxirten Beines während und nach der Geburt und der jetzige objektive Befund an dem linken Bein stehen in direktem ursächlichem Zusammenhang mit einander. Es bildet der Fall ferner eine Illustration zu den Ansichten von Roser, Lorenz, Schanz und Hirsch, dass die Bedingungen zur Entstehung einer kongenitalen Hüftgelenkluxation in einer pathologischen Stellung der unteren Extremität des Fötus im Uterus gegeben sein können, speciell bei diesem Kinde von einer übermäßigen Flexions-, Adduktions- und Außenrotationsstellung des linken Beines im Uterus bei geringer Fruchtwassermenge abzuleiten sind. Jedenfalls ist eine Zurückführung aller kongenitalen Hüftgelenksluxationen auf fötale Bildungshemmungen, wie sie Hoffa anstrebt, nicht richtig, sondern die Ursachen sind verschieden.

---

18) **Bauby (Toulouse). Dégénérescence épitheliomateuse des vieux foyers d'osteomyélite.**

(Arch. prov. de chir. 1902. No. 2.)

Unter Bezugnahme auf die Arbeiten von Nicoladoni und R. v. Volkmann berichtet B. über 4 Fälle von Carcinom der Extremitäten, entstanden auf der Basis alter Knochenfisteln.

Im ersten Falle spielten Traumen wiederholt eine ursächliche Rolle. Ein 56-jähriger Mann, der als Kind einen heftigen Schlag mit einer Kegelkugel gegen das linke Bein erlitten, erkrankte 6 Monate später an Osteomyelitis, von der Fisteln bis in das militärpflichtige Alter zurückgeblieben. Im 29. Lebensjahre neue schwere Quetschung, chronische Ulceration, Spontanfraktur, bis schließlich nach dem 50. Lebensjahre die Verschwärungen cancroiden Charakter annahmen. Nach der Amputation wurde Pat. 12 Jahre beobachtet; er blieb recidivfrei.

Bei einem 62jährigen Manne entwickelte sich an einem alten osteomyelitischen Herde der Tibia ein Carcinom, welches eine Spontanfraktur herbeiführt. Hier kam es durch Metastasenbildung rasch zu allgemeiner Kachexie und zum Tode.

Im 3. Falle — 58jähriger Pat. — stammte die Osteomyelitis der Tibia ebenfalls aus dem Kindesalter. Es entwickelte sich von einer Fistel aus ein riesiges Carcinom; Pat. blieb nach Absetzung des Unterschenkels im Kniegelenk recidivfrei.

Der 4. Fall betrifft eine Osteomyelitis des Humerus nach Typhus; aus einer Fistel entwickelte sich bei dem 45jährigen Manne, dessen Typhus in sein 14. Lebensjahr fiel, ein sehr bösartiges Carcinom, das sehr bald wieder recidivirte.

P. Stolper (Breslau).

19) **O. Bender.** Über ein periostales Rundzellensarkom und ein Myelom mit Kalkmetastasen.

(Deutsche Zeitschrift für Chirurgie Bd. LXVI. p. 370.)

Eine rein pathologisch-histologische Abhandlung, hervorgegangen aus dem Institut von Leipzig. In Fall 1 handelt es sich um einen 14jährigen Knaben, der an multipel auftretenden Knochentumoren erkrankte und hieran binnen 10 Wochen starb. Fall 2 betrifft einen 51jährigen Spediteur, ebenfalls an zahllosen Knochengeschwülsten zu Grunde gegangen. Beiden Fällen ist die Bildung von Kalkmetastasen in Lungen, Nieren etc. gemeinsam (Überladung des Blutes mit gelöstem Kalk in Folge der ausgedehnten Knochenzerstörung). In Fall 1, der sich mikroskopisch als Rundzellensarkom charakterisirt, scheint die Krankheit von einer primären Neubildung am linken Femur ausgegangen zu sein, während in Fall 2 die Neubildung vielleicht sofort und gleichzeitig vielfach eingesetzt hat. Die Geschwülste waren hier dem rothen Knochenmarke homolog, also »Myelome«. Genaueres, histologische Figuren, Durchsprechung der einschlägigen Litteratur (Verzeichnis von 35 Nummern) s. Original. **Meinhardt Schmidt** (Cuxhaven).

20) **E. Payr.** Über Verwendung von Magnesium zur Behandlung von Blutgefäßerkrankungen.

(Deutsche Zeitschrift für Chirurgie Bd. LXIII. p. 503.)

P. behandelte in der Klinik von Nicoladoni und auf dessen Anordnung einen Tumor cavernosus am Kinn eines 14jährigen Mädchens mittels Einführung von Pfeilen aus Magnesiummetall. In Narkose wurde in der Mitte des Kinnrandes eine ganz kleine Incision gemacht und durch diese 7 solche Pfeile, durch Beschneiden von Magnesiumblechplättchen hergestellt, ca. 14—18 mm lang und am Ende 2 mm breit nach allen Richtungen durch die Substanz des Kavernoms eingestochen und vertheilt; dann Naht der kleinen Hautincision. Es folgte in den nächsten Tagen ein Derberwerden der Geschwulst, einen Tag lang war Gasentwicklung (Wasserstoff) durch Emphysemknistern nachweisbar. Rückgängigwerden der Geschwulst, in welcher nach 14 Tagen von den Pfeilen nichts mehr zu fühlen ist. Bei Nachuntersuchung nach Jahresfrist ist von der früheren Geschwulst gar nichts mehr zu finden.

Die Wirkung des Magnesiums ist dadurch zu erklären, dass es das Wasser in seine chemischen Bestandtheile zerlegt und dadurch die Blutgerinnung anregt. Die dabei stattfindende Gasbildung ist unschädlich. Ein kleines Kavernom am Ohrläppchen hat P. mit Einführung eines Magnesiumstäbchen ebenfalls zum Verschwinden gebracht, ein weiterer Fall von sehr ausgedehntem Kavernom im Gesicht ist noch in Behandlung, verspricht aber auch guten Erfolg.

Meinhard Schmidt (Cuxhaven).

21) **Frommer.** Ein neues Instrument zum Nähen der Fisteln und Wunden in beschränkten Hohlräumen.

(Berliner klin. Wochenschrift 1902. No. 26.)

Die detaillirte Beschreibung des sinnreich erdachten, komplicirten Instrumentes ist nur an der Hand einer Abbildung möglich, und muss dieselbe im Original eingesehen werden. Das Instrument besteht aus einem Führungsstabe, an welchem eine beweglich angebrachte, rückwärts gerichtete Nadel feste und beliebige Stellung mittels Drehen einer am unteren Theile des Instrumentes sich befindenden Schraube erreicht. Jede Stellung wird an einer ebenfalls dort sich befindenden Skalenscheibe sichtbar. **Langemak** (Rostock).

22) **J. Hlava** (Prag). Dermoidales Embryom des Gehirns.

(Sborník klinický Bd. III. Hft. 4.)

Ein 46jähriger, epileptischer Mann war in einem apoplektiformen Zustande gestorben. Bei der Sektion fand sich eine Dermoidcyste im rechten Temporal- und Frontallappen; den Inhalt bildeten schmierige, gelbliche, mit Haaren und Epithelien vermengte Massen. Die Cyste besaß mehrere Ausbuchtungen und war von der Gehirnsubstanz deutlich abgegrenzt. Innen ist sie ausgekleidet mit geschichtetem Plattenepithel, dessen oberste Schichten verhornt sind; nach außen davon findet sich fibrilläres Bindegewebe, das zahlreiche elastische Fibrillen, Talgdrüsen, die zum Theil mit Kalk inkrustirt sind, Knochensubstanz und degenerirte Herzmuskelfasern enthält, wie solche in Rhabdomyomen vorkommen. Entwicklungsgeschichtlich waren sämmtliche Keimblätter betheiligt, so dass es sich also um ein echtes dermoidales Embryom gehandelt hat. Die Arbeit ist mit guten Abbildungen versehen und enthält eine Zusammenstellung der bisher publicirten Fälle dieses seltenen Tumors, der entweder keine Symptome oder epileptiforme Krämpfe verursacht. **G. Mühlstein** (Prag).

23) **L. Edinger** (Frankfurt a/M.). Geschichte eines Patienten, dem operativ der ganze Schläfenlappen entfernt war, ein Beitrag zur Kenntnis der Verbindungen des Schläfenlappens mit dem übrigen Gehirn.

(Deutsches Archiv für klin. Medicin Bd. LXXIII.)

Das Gehirn des von Heidenhain (Chirurgenkongress 1901) operirten, $1/4$ Jahr später verstorbenen Pat. mit Melanosarkom im rechten Schläfenlappen hat der bekannte Nervenanatom an Marchi-Präparaten untersucht. Von den Ergebnissen werden den Chirurgen nicht bloß die besonders von E. behandelten Verhältnisse der sekundären Degeneration, sondern auch die traumatischen Veränderungen interessiren. Letztere reichen verhältnismäßig wenig über die Durchtrennungslinie des Messers hinaus; nur einen einzigen kleinen Herd, fernab von dem Operationsgebiet, sieht E. als während oder nach der Operation entstandene thrombotische Erweichung an.

Die sekundäre Degeneration hat im Allgemeinen bisher schon bekannte Faserzüge zur Darstellung gebracht, anderweitige gewonnene Lehren bestätigt. Was aber E. als besonders wichtiges Ergebnis auch dieses wohlstudirten Falles heraushebt, das ist die Thatsache, dass die vollständige und glatte Entfernung des rechten Schläfenlappens und der Insel bei einem rechtshändigen Menschen kein einziges Ausfallssymptom hat erkennen lassen. Er schließt daraus, dass unsere Beobachtung in nervösen und vor Allem in psychologischen Dingen noch durchaus der Schärfung bedarf. **P. Stolper** (Breslau).

24) **F. T. Paul.** Two cases of rare orbital tumour.

(Brit. med. journ. 1902. März 22.)

In einem der Fälle handelte es sich um ein Enchondrom der linken Augenhöhle, welches vor 7 Jahren die ersten Symptome — Schmerzen, Sehstörungen —

gemacht, allmählich zur völligen Erblindung des Auges und einem sehr erheblichen Exophthalmus geführt hatte. Zuletzt war die Geschwulst als prall-elastische Masse am unteren Orbitalrand zu fühlen. Die Entfernung der Geschwulst konnte mit Erhaltung des Augapfels ausgeführt werden. Mikroskopisch erwies sich das Geschwulstgewebe als weicher Knorpel.

Im 2. Falle handelte es sich um ein Carcinom der Thränendrüse, das eine kleine harte Schwellung am oberen Orbitalrand verursacht hatte. Bei der Operation fand es sich gegen das Auge gut abgekapselt, dagegen verwachsen mit der Orbitalwand. Die Knochenlamelle wurde weggekniffen. Nach anfänglich guter Heilung folgten bald mehrere Recidive, die größere Eingriffe nöthig machten. Mikroskopisch erwies sich die Neubildung als ein Krebs, der die größte Ähnlichkeit mit einem Scirrhus der Mamma auswies. **Weiss** (Düsseldorf).

25) **Lacoarret.** Polypes muqueux papillaires de la cloison du nez.

(Revue hebdom. de laryngol., d'otol. et de rhinol. 1902. No. 21.)

Verf. hebt den seltenen Sitz dieser Neubildungen an der Nasenscheidewand hervor. Die Pat. klagen meist über Verstopfung der Nase und Blutungen. Verf. beobachtete 3 Fälle mit solitären Geschwülsten, während er 1mal in der linken Nasenhöhle eine, in der rechten vier unter gleichzeitiger myxomatöser Degeneration der unteren Muschel vorfand. Trotz ihrer Größe war der Stiel immer dünn und kurz; ihre Struktur zeichnete sich besonders durch einen großen Gefäßreichthum aus, bot aber kein Zeichen von Bösartigkeit dar.

F. Alexander (Frankfurt a/M.).

26) **Choussaud.** Prothèse par les injections de paraffine (procédé d'Eckstein).

(Revue hebdom. de laryngol., d'otol. et de rhinol. 1902. No. 13.)

Verf. hat das Gersuny'sche Verfahren bei 2 Sattelnasen in der von Eckstein modificirten Weise angewandt. Nach dem Vorgang von Eckstein benutzte er eine Paraffinmischung, die bei 61° schmilzt, somit rasch nach der Injektion erstarrt und die Gefahr der diffusen Weiterverbreitung und Embolie auf ein Minimum reducirt.

In einem Falle war der Erfolg eklatant, im anderen genügte eine einzige Injektion nicht.

Verf. sieht in der Gersuny'schen Methode eine wesentliche Bereicherung der plastischen Chirurgie und erörtert ihre Anwendbarkeit zur Beseitigung retroaurikulärer Öffnungen des Processus mastoideus, entstellender Defekte nach Stirnhöhleneröffnung u. A. m. **F. Alexander** (Frankfurt a/M.).

27) **R. R. Wreden.** Rhinoplastik aus dem Finger.

(Russki Wratsch 1902. No. 19.)

In 2 Fällen transplantirte W. mit Erfolg den Ringfinger der linken Hand in die Nasenhaut, so dass die II. und III. Phalanx den Nasenrücken, die I. das Septum bildeten. Der Nagel wird natürlich entfernt, das Ende der von den Weichtheilen entblößten III. Phalanx in eine mit dem Meißel gebildete Vertiefung des Processus nasalis ossis frontalis befestigt, die Nasenhaut zu beiden Seiten des Fingers in dazu angelegte Längswunden der Haut genäht. Nach 4 Wochen exartikulirt man den Finger und pflanzt das freie Ende der I. Phalanx in eine künstlich angelegte Höhlung des unteren Randes der Apertura pyriformis ein. Darauf folgen event. nöthige Nachoperationen. 3 Skizzen veranschaulichen diese »russische« (wie sie Verf. nennt) Methode.

Gückel (Medwedowka, Kiew).

28) **H. Tilley.** Some observations on thirty five cases of chronic suppuration of the maxillary antrum.

(Brit. med. journ. 1902. April 19.)

T. hält die Eiterungen des Antrum Highmori für häufiger als allgemein angenommen wird. Unter seinen 35 Fällen fanden sich 3, welche das typische Bild

der Ozaena zeigten; dabei bestanden die Symptome von Kindheit an. Im Übrigen ist T. nicht der Ansicht, dass die Ozaena durch Erkrankungen des Antrum bedingt werde.

Unter den Symptomen werden die schweren Kopfschmerzen, welche manchmal den Charakter einer ausgesprochenen Neuralgie annehmen, hervorgehoben. Beachtung verdienen die gastrischen Erscheinungen und Katarrhe des Rachens und Kehlkopfs. 2mal war das hervorstechendste Symptom ein lebhaftes Ohrenklingen, und 1mal lenkte eine Blutung aus den im mittleren Nasengang sitzenden Granulationen das Augenmerk auf die Erkrankung.

Neben dem Nachweis von Eiter im mittleren Nasengang legt T. bei der Diagnose Werth auf die Ergebnisse der Durchleuchtung, namentlich auf eine Verdunklung in der Partie dicht unterhalb des Margo infraorbitalis, die weniger durch die Ansammlung von Exsudat als durch Schleimhautverdickung bedingt sei. Eine Verdunklung der unteren Wangenpartie würde eher für eine bösartige Neubildung sprechen.

Bei der Behandlung sucht T. mit der Anbohrung einer Zahnalveole und Drainage des Antrum durch dieselbe auszukommen. Einmal nur hat er die Höhle von vorn eröffnet. Als Indikationen für letzteres Vorgehen sieht T. an, wenn die Verhältnisse des Kranken eine möglichst rasche Heilung erheischen, und dann, wenn sich eine hochgradige polypöse Veränderung der Schleimhaut im mittleren Nasengang findet, so dass die Wahrscheinlichkeit einer eben solchen Entartung der Antrumschleimhaut besteht. **Weiss** (Düsseldorf).

29) J. W. Cousins. Remarks on congenital cysts of the tongue.

(Brit. med. journ. 1902. März 1.)

C. theilt 2 Fälle von den nicht gerade häufigen angeborenen Cysten der Zunge mit. Sie haben meist ihren Sitz in der Mittellinie zwischen den Mm. genioglossus und hyoglossus oder zwischen letzterem und dem Platysma und verdanken ihre Entstehung abgesprengten Epithelmassen.

In dem einen der Fälle handelte es sich um eine 40jährige Frau, bei der schon bald nach der Geburt eine Geschwulst seitlich von der Zunge entdeckt worden war. Die Geschwulst füllt jetzt nahezu die ganze Mundhöhle aus, da im Anschluss an das Tragen eines falschen Gebisses eine rasche Zunahme der Schwellung, wie Schmerzhaftigkeit in der Regio submaxillaris eingetreten waren. Incision ergab eine Cyste, welche die ganze Basis der Zunge einnahm und einen dicklichen gelblichen Inhalt aufwies. Die dicke Cystenwand, die mit der Substanz der Zunge fest zusammenhing, wurde exstirpirt.

In dem 2. Falle — 36jährige Frau mit erheblicher Schwellung in der Regio sublingualis — wurde nur ein Theil der Cystenwand excidirt. Hier bestand nach 2 Jahren wiederum eine Schwellung, die sich von der linken Seite des Kinns bis zum Brustbein erstreckte. Probepunktion ergab einen schleimigen Inhalt. Die nunmehr ausgeführte völlige Excision der Wandung brachte völlige Heilung. Die Cystenbildung muss in Zusammenhang gebracht werden mit dem Offenbleiben des Ductus thyreoglossus. C. hat noch 2 ähnliche Fälle beobachtet.

Weiss (Düsseldorf).

30) G. J. Winter. Beiträge zur operativen Behandlung der Epilepsie. Totale und beiderseitige Resektion des Halssympathicus bei der essentiellen Epilepsie nebst 9 eigenen Fällen.

(v. Langenbeck's Archiv Bd. LXVII. Hft. 4.)

Verf. bespricht in kurzen Zügen die Geschichte der Behandlung der genuinen Epilepsie mit raschem Übergang auf die modernste chirurgische Therapie, deren wesentlichster Förderer Th. Jonnesco durch die Sympathicusresektion geworden ist. Diese letztere soll eine eingehende Änderung der Hirncirkulation herbeiführen, indem die cerebrale Anämie, welche als die auslösende Ursache der Epilepsie bezeichnet werden darf, in eine permanente Kongestion umgewandelt wird. Diese



Kongestion soll die schlechte Ernährung der Nervenzellen ändern oder dieselben von toxischen Produkten befreien. In anderen Fällen wiederum, bei der Reflexepilepsie, soll der Leitungsweg der von den Eingeweiden zum Hirn verlaufenden Reizungen durch den Eingriff am Sympathicus geändert werden. Außer von Jonnesco ist das Verfahren schon in allen Ländern ausgeübt worden, und W. selbst hat in dem Krankenhause von Sortavala in Finnland 9mal die Operation ausgeführt, ganz nach der Technik Jonnesco's. Anfänglich ließ er zwischen dem Eingriff auf der rechten und dem auf der linken Seite einige Zeit verstreichen, bei den letzten Fällen dagegen wurde einzeitig operirt. Die Technik ist nicht sehr schwierig, erfordert aber größere Sorgfalt. Als unmittelbare Folgen des Eingriffs zeigte sich stärkere Röthe und gesteigerte Hauttemperatur auf der operirten Gesichtsseite, Blutfülle der Conjunctiva, Verengerung der Pupille und Ptosis. Alle diese Symptome waren aber nach 5—7 Tagen wieder geschwunden. Todesfälle traten nach dem Eingriff nicht ein. Mit den eigenen Fällen verfügt Verf. über ein statistisches Material von 122 länger beobachteten Operirten, darunter 6% mehr wie 3 Jahre geheilte. 17% sind einstweilen nur als vorläufig geheilt anzusehen, da die Beobachtungsdauer noch nicht die Zeit von 3 Jahren erreicht hat. Doch befinden sich nach Verf.s Ansicht darunter viele, welche dauernd gesund bleiben werden, die also voraussichtlich den Procentsatz der operativen Erfolge noch wesentlich zu erhöhen geeignet sind. In 54,9% ist die Operation ohne irgend einen Erfolg auf die Epilepsie geblieben. Die Resultate sind also im Ganzen keine glänzenden, doch sind sie besser wie z. B. bei der Behandlung mit Bromsalzen. Vielleicht wird sich im Laufe der Zeit noch eine bessere Indikationsstellung für die Fälle, bei denen man die Sympathicusresektion vornehmen soll, ergeben, und auf diese Weise dürfte eine Förderung der Erfolge zu erzielen sein; glaubt doch jetzt schon Widal, dass die toxischen Formen und vor Allem frühe Fälle die geeignetsten zur operativen Behandlung seien. **E. Siegel** (Frankfurt a/M.).

31) **F. Schopf.** Verletzungen des Halstheiles des Ductus thoracicus.

(Wiener klin. Wochenschrift 1901. No. 48.)

Zu den in der Litteratur niedergelegten 19 Fällen von operativen Verletzungen des Ductus thoracicus am Halse fügt S. einen neuen hinzu, bei welchem durch Säfteverlust in Folge der andauernden, durch keinerlei Maßnahmen zu behebenden Chylorrhoe und durch Kompression der Lungen und des Herzens durch beiderseitigen Chylothorax der Tod bei der 49 Jahre alten Frau ca. 3 Wochen nach der Operation eintrat. Die Gelegenheit zur Verletzung gab die Ausräumung der Supraclaviculargrube bei Mammacarcinom.

Es fordert dieser Fall zu vermehrter Vorsicht bei der Drüsenexstirpation in der linken Supraclaviculargrube auf, zumal der Ductus thoracicus bei seiner Zartheit und Dünnheit schwierig zu vermeiden ist. **Hübener** (Dresden).

32) **Matzinger.** An unusual case of mediastinal tumor associated with obstruction of the thoracic duct and accumulation of chyme in the pleural cavity.

(Buffalo med. journ. 1902. Mai.)

Der betr. Pat. hatte zuerst vor 10 Monaten eine Geschwulst über dem linken Schlüsselbein bemerkt. Seither Gewichtsverlust von 60 Pfund ohne Fieber. Die aus einem Packet weicher Drüsen bestehende Geschwulst wurde als Lymphosarkom angesprochen. Aus der linken Pleurahöhle wurden durch Aspiration mehrfach große Mengen einer milchweißen Flüssigkeit entleert, nach der chemischen Analyse Chylus. Dagegen enthielt die rechte Pleurahöhle große Mengen klarer, gelblicher Flüssigkeit. Die Blutuntersuchung zeigte vermehrte Leukocyten, keine Filariae sanguinis hominis. Als Ursache des Chylothorax musste eine Verlegung und event. eine Perforation des Ductus thoracicus in Folge der Neubildung angenommen werden. **Mohr** (Bielefeld).

33) W. Kopfstein (Jungbunzlau). Der kongenitale Defekt des Musculus pectoralis.

(Sborník klinický Bd. III. p. 354.)

Die angeborenen Defekte der Musculi pectorales sind äußerst selten. Man kann die Fälle in 2 Gruppen eintheilen. In die 1. Gruppe zählt der Autor solche, in welchen keinerlei Störungen bestehen und in denen die Missbildung nur gelegentlich entdeckt wird; sie besitzen für den Chirurgen kein Interesse. Die Fälle der 2. Gruppe sind einer chirurgischen Behandlung zugänglich; sie sind so selten, dass man in den üblichen Handbüchern, mit Ausnahme des Lehrbuchs von Tillmanns, nirgends eine Erwähnung davon findet. K. beobachtete folgenden Fall: 10jähriges Mädchen, das normal geboren wurde; schwach entwickeltes Kind. Zwischen linker Thoraxseite und linkem Oberarm spannt sich in Form eines rechtwinkligen Dreiecks eine dünne, durchscheinende Hautduplikatur aus, die sich am Thorax von der 1.—4. Rippe und am Oberarm längs des Sulcus bicipitalis bis zum Epicondylus int. ansetzt; der freie Rand ist 18 cm lang und enthält in seiner ganzen Länge einen sehnenartigen Strang; Abduktion und Elevation sind sehr behindert. Beide Mm. pectorales fehlen vollständig. Am 10. März 1902 nahm K. folgende plastische Operation vor: Schnitt längs des freien Randes der Duplikatur, Exstirpation des sehnigen Stranges (der aus normalem Sehnengewebe besteht) und Trennung der beiden Hautfalten; hierauf wurden beide Falten durch je einen am Schultergelenk beginnenden, zum freien Rand geführten Schnitt in je 2 Lappen getheilt, und zwar die vordere Falte in einen größeren lateralen und kleineren medialen, die hintere Falte in einen größeren medialen und kleineren lateralen Lappen, und dann die beiden medialen resp. beiden lateralen Lappen mit einander vernäht. Nach der Operation war die Funktion des Armes fast normal.

G. Mühlstein (Prag).

34) Gibney. Technics of the operation and results of tendon transplantation at the hospital for the ruptured and crippled.

(New York med. journ. 1902. No. 19.)

Verf. giebt einen interessanten Bericht über 92 Sehnenverpflanzungen, die nach den üblichen Principien gemacht wurden. 67 Fälle konnten nachuntersucht werden; in 34% der Fälle wurden gute und in 45% mittlere Resultate erzielt, während in 21% das Ergebnis negativ war. **Scheuer** (Berlin).

35) W. v. Noorden. Schulterverrenkung mit Abreißen der Art. thoracica longa von der Achselarterie.

(Deutsche Zeitschrift für Chirurgie Bd. LXIII. p. 540.)

v. N. secirte die Leiche einer 70jährigen Dame, die, in einem Schwindelanfall gestürzt, sich eine Luxatio subcoracoidea dextra zugezogen hatte. Dem Unfall war alsbald tiefe Ohnmacht nebst akuter Anämie und einem mächtigen Blutextravasat in der rechten Achsel gefolgt, und war Pat., der die Verrenkung mühelos eingerichtet werden konnte, im Collaps binnen Kurzem erlegen. Es fand sich die Art. thoracica longa zu etwa 2 Dritteln von der Stammarterie abgerissen (cf. Abbildung im Original). Die anatomischen Befunde an Knorpel und Knochen des Schultergelenks, welche genau erhoben und beschrieben sind, ergaben nichts, was die Gefäßausreißung hätte erklären können; da aber in der Aorta diffus vertheilte, herdförmige, weißgelbliche Flecken und an der verletzten Arterie eine leichte, ungleichmäßige Verdickung der Intima vorhanden waren, wird der Grund für den Arterienriss in einer senilen und atheromatösen Prädisposition zur Brüchigkeit zu suchen sein.

v. N. vergleicht die zur Sache gehörige Litteratur. (Verzeichnis derselben mit 21 Nummern zum Schluss.) Die sofortige Verletzung größerer Achselgefäße beim Entstehen der Verrenkung scheint ungleich seltener zu sein als ihre spätere Erzeugung bei den Einrenkungsmanövern. v. N. konnte nur 5 Mittheilungen zu-

sammenstellen, wo die primäre Dislokation die Zerreißungsursache, 4, wo sie es vielleicht war. **Meinhard Schmidt** (Cuxhaven).

36) **C. Beck.** On the treatment of fracture of the anatomical neck of the humerus by the aid of the Röntgen rays.

(New York med. journ. 1902. No. 14.)

Beschreibung und durch 5 Illustrationen vervollständigte Schilderung eines Falles von Bruch des anatomischen Oberarmhalses, bei dem mehrfache Röntgenaufnahmen zeigten, dass nur Immobilisirung in vertikaler Richtung die Bruchenden in richtige Lage brachten. Nach 7 Wochen vollste Gebrauchsfähigkeit des Armes.

Scheuer (Berlin).

37) **C. Kaufmann** (Zürich). Weitere Mittheilungen über den Bruch des Schiff- oder Kahnbeins der Hand.

(Korrespondenzblatt für schweizer Ärzte 1902. No. 9.)

Im Anschluss an die (dieses Centralblatt 1901 No. 34 referirte) Arbeit seines Assistenten Höfliger berichtet K. über 4 weitere Fälle von Kahnbeinbruch, die eben so wie die 4 von Eigenbrodt (Beitr. zur klin. Chir. Bd. XXX, ref. Centralblatt 1902 No. 43) beschriebenen Fälle isolirter Verrenkungen der Carpalknochen, speciell des Mondbeines, bislang unter der Diagnose »typischer Radiusbruch« hingegangen sein mögen. In allen 4 Fällen kam die Verletzung zu Stande durch Fall auf die rückwärts gestreckte, stark dorsalflektirte Hand. Von den Symptomen der frischen Verletzung weiß Verf. aus eigener Anschauung leider nichts zu berichten, da ihm die Fälle erst längere Zeit nach dem Unfall zugingen. Die Beschwerden waren keineswegs von vorn herein groß, auch die Prognose ist im Allgemeinen durchaus günstig zu stellen. Aber wo durch den Callus eine Behinderung der Dorsalflexion im Handgelenk bedingt wird, oder bei Pseudarthrose kann die totale oder theilweise Entfernung des Kahnbeines (Schnitt in der sog. Tabatière) nothwendig werden. Da K. bis jetzt 13 Fälle von Kahnbeinbruch bekannt geworden sind, so verdient diese Verletzung bei allen sog. Verstauchungen des Handgelenks Beachtung. **P. Stolper** (Breslau).

38) **Sava** (Galatz). Talgcyste der Palmarregion.

(Spitalul 1902. No. 8. [Rumänisch.])

Der von S. operirte Fall betraf eine nussgroße, seit einem Jahre bestehende Talgcyste der Hohlhand. Dieselbe enthielt zahlreiche Epithelzellen mit fettiger Granulation, Krystalle von kohlensaurem Kalk, Cholestearin, wenige Eiterzellen und Fettzellen. Die Annahme, dass derartige Gebilde als Retentionscysten der Glandulae sebaceae zu betrachten seien, steht also im Widerspruch mit der Thatsache, dass man dieselben an Stellen findet, wo Haare und Talgdrüsen gänzlich fehlen. **E. Toff** (Braila).

39) **Rouville et Soubeyran** (Montpellier). Gangrène spontanée massive et simultanée des deux membres inférieurs.

(Arch. prov. de chir. 1902. No. 1.)

Verff. beobachteten bei einem 38jährigen Klempner eine gleichzeitige Mumifikation beider Beine, und zwar des linken bis an das Knie, des rechten bis über die Mitte des Oberschenkels hinaus. Die Mortifikation war nicht auf eine einheitliche Ursache zurückzuführen. Diabetes lag nicht vor, wohl aber Alkoholismus, Tabakmissbrauch, Syphilis und die Möglichkeit der Bleivergiftung. Es wurde der rechte Oberschenkel im oberen Drittel, der linke dicht über dem Knie eine Woche später abgesetzt; beide Male erwies sich die Cocainisirung des Rückenmarks als gutes und völlig unschädliches Anästheticum. Pat. verließ in der 5. Woche das Krankenhaus. Er ist 5 Monate später gestorben.

P. Stolper (Breslau).



40) Tuchten (Turnu-Severin). Zwei Fälle von Luxatio coxo-femoralis bei zwei Kindern derselben Familie.

(Revista de chir. 1902. No. 5. [Rumänisch.])

Es handelte sich in einem dieser Fälle um ein 10jähriges Mädchen, das, auf einer beeisten Stiege ausgleitend, sich eine hintere, linksseitige Luxatio coxo-femoralis zugezogen hatte. Dieselbe wurde in Chloroformnarkose durch kräftige Beugung und direkten Druck auf den Femoralkopf reducirt. Einige Monate später fiel ein 8jähriger Bruder dieser Pat. und erlitt ganz dieselbe linksseitige Luxation. Die Reduktion gelang leicht ohne Narkose. **E. Toff** (Braila).

41) Vulpius. Zur Kenntnis der intramuskulären Knochenbildung nach Trauma.

(v. Langenbeck's Archiv Bd. LXVII. Hft. 3.)

Verf. ergreift zu der in letzter Zeit häufig erörterten Streitfrage das Wort, ob die nach einem einmaligen Trauma entstehenden Knochenneubildungen innerhalb von Muskeln rein intramuskulär durch Umwandlung des Bindegewebes in Knochensubstanz entstehen, oder ob sie nicht doch abgesprengten Periostlappen ihren Ursprung verdanken. Er selbst hatte Gelegenheit, zwei Pat. wegen traumatischer Knochenbildung im Quadriceps femoris zu operiren. Bei dem 1. Falle handelte es sich zweifellos um einen periostalen Ursprung der Geschwulst, die bei dem Hineinwachsen in die Muskulatur eine sehr feste Verbindung mit dieser einging. Wahrscheinlich ist ein Periostknochenlappen durch das Trauma abgesprengt worden und hat eine intramuskuläre Verlagerung erfahren.

Ein anderes Bild bot dagegen der 2. Fall von einer Knochencyste mit verschieden dicker Knochenwand und einem mehrkammerigen Hohlraum, deren einzelne Abtheilungen mit einander kommunicirten. Verf. behauptet, dass diese Geschwulst sich unbedingt intramuskulär entwickelt haben muss ohne Betheiligung des Periosts. Schon die Art des Falles scheint ihm dafür zu sprechen, ferner die bei der Operation erwiesene Unabhängigkeit derselben von der Knochenhaut, welche bei dem Eingriff gar nicht zu Gesicht kam. Er erklärt die Entstehung so, dass das durch das Trauma veranlasste Blutextravasat reizend auf das intramuskuläre Bindegewebe wirkte, dass dieser Reiz mit der Bildung eines knöchernen Walles reagirte, der den Bluterguss einkapselte und außerdem kleinere Knochenkörper in der Nachbarschaft erzeugte. **E. Siegel** (Frankfurt a/M.).

42) R. Jedlička (Prag). Osteoma cysticum.

(Časopis lékařů českých 1902. p. 43.)

Intermuskuläre Ossifikationen nach Traumen sind häufig, dagegen knöcherne Cysten sehr selten. Bei einem 30jährigen Manne entwickelte sich im Anschluss an einen Hufschlag gegen die Innenfläche des linken Oberschenkels im Laufe von 6 Wochen an Stelle des ursprünglichen Hämatoms eine harte, wenig bewegliche Geschwulst; dieselbe saß im M. vastus int. und hing mittels eines spongiösen, mit Periost überzogenen Stiels mit dem Periost des Femur zusammen; sie besaß keinen periostalen Überzug. Die Geschwulst stellte eine 1—3 mm dicke Schale dar, die innen mit einer derben, fibrinösen Membran ausgekleidet und mit einer dünnen, gelblichen, cholestearinhaltigen Flüssigkeit ausgefüllt war; der Stiel enthielt einige gleichartige Cystchen. Mikroskopisch bot die Schale eine lamellöse Struktur mit zahlreichen Kanälchen dar, die mit epitheloidalen Zellen (Osteoblasten?) ausgekleidet waren. Heilung. **G. Mühlstein** (Prag).

43) Burchard. Über intermittirende Gelenkwassersucht.

(Deutsche med. Wochenschrift 1902. No. 21.)

B. beobachtete bei einer 45jährigen nervös belasteten Pat. das Auftreten von Gelenkwasser im Knie, und zwar abhängig von der Menstruation. Interessant ist noch das Auftreten von Hautödem und Blutungen unter die Haut. Ferner be-



stand ein gewisser Zusammenhang mit Asthma bronchiale in so fern als während der Asthmaperiode der Gelenkhydrops aussetzte. **Borchard** (Posen).

44) **Viannay** (Lyon). Un cas d'ostéomyélite gommeuse à foyers multiples des deux tibias.

(Arch. prov. de chir. 1901. No. 7.)

Ein 20jähriges Mädchen, bei der weder für ererbte noch für erworbene Syphilis sich ein Anhalt bot, klagte über unerträgliche Knochenschmerzen. Auftreibungen an den Tibiae und charakteristische Veränderungen des Rachens und Gaumens sprachen für Lues. Doch die antiluetische Kur versagte gegenüber den Knochenschmerzen. Erst nach operativem Vorgehen, welches die Vermuthung gummöser Osteomyelitis bestätigte, wurde schließlich unter fernerer antiluetischer Behandlung Heilung erzielt. V. empfiehlt desshalb bei gummöser Knochenerkrankung die lokalchirurgische Behandlung neben der allgemeinen.

P. Stolper (Breslau).

45) **H. Meyer.** Über die sog. Fußgeschwulst der Soldaten.

(Korrespondenzblatt für Schweizer Ärzte 1902. No. 11.)

Verf. hat als Bataillonsarzt 3 Fälle von Fraktur der Metatarsalknochen bei Soldaten im Dienst beobachtet, welche die Schwierigkeit der Diagnose recht deutlich veranschaulichen. Der eine Fall lehrt, dass der frische Bruch, so fern keine Dislokation der Fragmente vorhanden, auch im Skiagramm nicht erkennbar sein kann und erst aus dem späteren Callus diagnosticirbar ist. Die beiden anderen Fälle zeigen, dass das Zustandekommen dieser Verletzung keineswegs immer auf direkte Gewalt, sondern, wie schon Trnka nachgewiesen hat, auf Torsion des Fußes zurückzuführen ist, z. B. wenn der auf schiefer Ebene aufgesetzte Vorfuß von seiner Unterlage in Supinationsstellung hineingleitet, während der rückwärtige Theil des Fußes im Moment, wo die Vorwärtsbewegung sich einleitet, in Pronationsstellung übergeht. M. bildet eine solche Torsionsfraktur ab von einem Officier, der beim Sturz mit dem Pferde im Bügel hängen blieb und so unter das Pferd zu liegen kam, dass der Vorfuß in extreme Supinationsstellung gedrängt wurde. Die schräge Bruchlinie bestätigte die Annahme einer Torsionsfraktur.

P. Stolper (Breslau).

46) **C. Birt.** On the treatment of traumatic aneurysm by proximal ligature.

(Brit. med. journ. 1902. März 15.)

B. theilt 6 Fälle von Verletzungen großer Arterienstämme mit, bei welchen wegen bereits bestehender oder drohender Aneurysmabildung die Unterbindung der centralen Gefäßpartie ausgeführt wurde. 5mal handelte es sich um Schussverletzung, 1mal um eine subkutane Zerreißung der Art. poplitea, in welch letzterem Falle die Art. femoralis im Scarpa'schen Dreieck unterbunden wurde. 2mal war die Art. axillaris verletzt, beide Male wurde die Unterbindung der Art. subclavia unter dem Schlüsselbein ausgeführt; bei einer diffusen aneurysmatischen Erweiterung der Art. brachialis nach Verletzung des mittleren Drittels des Oberarmes wurde der distale Theil der Art. axillaris unterbunden, bei einem umschriebenen Aneurysma des mittleren Theils der Art. radialis wurde die Ligatur am oberen Drittel derselben angelegt. Bei einem Aneurysma der Art. poplitea in Folge von Schussverletzung wurde der centrale Theil der Art. poplitea unterbunden. Sämmtliche Fälle verliefen günstig. **Weiss** (Düsseldorf).

Originalmittheilungen, Monographien und Separatabdrücke wolle man an *Prof. E. Richter* in Breslau (Kaiser Wilhelmstraße 115), oder an die Verlagshandlung *Breitkopf & Härtel*, einsenden.

Druck und Verlag von Breitkopf & Härtel in Leipzig.

Centralblatt
für
CHIRURGIE

herausgegeben
von

E. von Bergmann, in Berlin, **F. König,** in Berlin, **E. Richter,** in Breslau.

Neunundzwanzigster Jahrgang.

Wöchentlich eine Nummer. Preis des Jahrgangs 20 Mark, bei halbjähriger Prānumeration. Zu beziehen durch alle Buchhandlungen und Postanstalten.

No. 35. **Sonnabend, den 30. August.** **1902.**

1) C. Monod et J. Vanverts. Traité de technique opératoire. Tome I.

Paris, **Masson & Cie.,** 1902. VII u. 962 S. 932 Figuren im Text.

Verff. beabsichtigen in vorliegendem Werk, so klar und vollständig die Technik einer großen Anzahl chirurgischer Operationen zu beschreiben und durch zahlreiche Abbildungen zu erläutern, dass der Chirurg auf Grund dessen im Stande ist, sie genau auszuführen. Nur auf diese technische Seite des Operirens kommt es ihnen an; von Indikationen, von Nachbehandlung ist nur sehr wenig, von der Prognose des Eingriffs, den Erfahrungen über Erfolge in dem Buch gar nicht die Rede. Principiell ausgeschlossen sind die Unterbindungen in der Kontinuität, die Amputationen und Resektionen; wer sich darüber unterrichten will, wird auf Farabeuf's Operationslehre verwiesen. Auch anatomische Einleitungen vermisst man fast immer. Was aber gegeben ist, entspricht in der That der Absicht der Verff. Die Darstellung ist lebendig, deutlich und bis ins Einzelne gehend, die Abbildungen sowohl zur Anwendung kommender Instrumente wie der operativen Vorgänge selbst sind klar, auch genügend groß.

Manche Ansicht frappirt, z. B. die Bevorzugung der schnellen Tracheotomie ohne jede Berücksichtigung des fließenden Blutes; die Trachéotomie lente sei nur bei Erwachsenen anzuwenden. Hier und da entbehrt man auch ungern die Beschreibung einer Operation, wie der tiefen Tracheotomie und der Thorakoplastik nach Schede. — Dass bei der Darstellung der Operationsverfahren, auch bei der Zusammenstellung der Litteratur französische Autoren bevorzugt werden, ist nicht zu verargen, wohl aber, wenn die Ehre der ersten Erfindung Jemandem zugesprochen wird, der hinter einem Anderen zurückzustehen hätte.

Übrigens beginnt das Buch mit Kapiteln über Anti- und Asepsis, über die Mittel zur Wundvereinigung und Blutstillung und über allgemeine und lokale Anästhesie. Ein 2. Abschnitt behandelt hinter einander die Operationen an der Haut, den Knochen, Gelenken, Muskeln, Sehnen, Schleimbeuteln, Gefäßen, Nerven und Gliedmaßen, letztere nur mit den oben angeführten Ausnahmen. Die in diesem 1. Band gegebene specielle Operationslehre betrifft Kopf und Rumpf, behandelt in voller Ausführlichkeit auch die Operationen an den Augen; der 2. Band dürfte das Werk zum Abschluss bringen, das dann ein gutes Lehr- und Nachschlagebuch bilden und innerhalb der Grenzen, die es sich selbst gezogen hat, den Ansprüchen der Leser entsprechen wird. **Richter** (Breslau).

---

2) **F. Lejars.** Technik dringlicher Operationen. Nach der dritten, vermehrten und verbesserten französischen Auflage ins Deutsche übertragen von Dr. Hans Strehl.

Jena, **G. Fischer,** 1902. 1. Lieferung. Mit 751 Figuren.

Da sowohl die zweite, wie die in der That reich vermehrte und verbesserte dritte Auflage des französischen Originals in d. Centralblatt (1900 p. 795, 1901 p. 709) besprochen wurden, beschränkt sich Ref. darauf, die Übersetzung — die in 3 Lieferungen à 6 *M* erscheinen wird — dem deutschen Leserpublikum auf das Beste zu empfehlen, die die lebendige Sprache des französischen Verf. in gutem Deutsch wiedergiebt. Die Abbildungen sind natürlich die originalen, Papier und Druck tadellos. **Richter** (Breslau).

---

3) **C. Beck** (New York). Die Röntgenstrahlen im Dienste der Chirurgie.

München, **Seitz & Schauer,** 1902. Theil I (Text) 138 S. Theil II (Tafeln).

Einer unserer fruchtbarsten Autoren auf dem Gebiete der Röntgenstrahlen ist wohl unstreitig B.; wenn ein derartig erprobter Mann ein Werk: »Die Röntgenstrahlen im Dienste der Chirurgie« herausgiebt, so werden unwillkürlich höhere Ansprüche an dasselbe gestellt. Durchweg sind diese jedenfalls nicht erfüllt. Leider fehlt zu dem Werk ein Vorwort, welches doch außerordentlich wichtig

ist, da Verf. darin meist dem Leser zu erkennen giebt, was er mit seinem Werke darbieten wollte; je nachdem wird dann der Leser seine Ansprüche an den Autor stellen. B. steht eine glänzende Schreibweise zur Seite und der specielle Theil von Bd. I dürfte wohl keinerlei Anfechtung erleiden.

In diesem werden die Aufnahmen der einzelnen Körperabschnitte besprochen, und alle ihre Krankheiten, deren Diagnose durch Röntgenstrahlen gefestigt resp. möglich gemacht wird. Bei dem Studium dieses Theiles sieht man so recht, dass es wohl keinen Abschnitt auf dem Gebiet der Röntgenuntersuchungen giebt, auf dem B. nicht fruchtbar gearbeitet hätte.

Der allgemeine Theil

A. Die Bedeutung der Röntgenstrahlen,

B. das Röntgenarmamentarium,

C. Technik der Röntgenuntersuchung

ist etwas kurz ausgefallen; gerade in der technischen Beziehung hätten wir gern aus der reichen Erfahrung B.'s etwas mehr erfahren. B. meint z. B. in Bezug auf die photographische Technik, dass ein halbstündiges Colloquium mit einem Fachphotographen mehr Nutzen bringe, als ein tagelanges Studium. Gewiss; aber das passt wohl nur für den Anfänger, nicht dagegen für den Erfahrenen. Letzterer kann die Angaben eines Lehrbuches wohl recht gut verwerthen, gewiss lernt man — um mit B. zu sprechen — nicht am Studirtisch operiren, aber der erfahrene Operateur weiß die Neuerungen der Operationsmethoden, welche die Fachzeitschriften bringen, recht gut zu verwerthen etc.

Das Litteraturverzeichnis zeigt, dass nur eine Auswahl von Arbeiten auf dem Gebiete der Röntgenstrahlen zur Benutzung für vorliegendes Werk kam.

Dessen 2. Theil bringt die Illustrationen auf 65 Tafeln, von denen ein großer Theil recht schön ist, ein Theil aber mindestens in der Reproduktion viel zu wünschen übrig lässt (so z. B. Fig. 8, 19, 26, 28, 29, 31). Was in Reproduktionen geleistet werden kann, das haben uns die »Fortschritte auf dem Gebiete der Röntgenstrahlen« gelehrt. Vielleicht kann B. bei der 2. Auflage hierin eine Änderung schaffen, auch würde es sich empfehlen, die Abbildungen auf dickerem Kartonpapier zu geben, da sie so besser als Lehrmaterial verwandt werden können. **H. Wagner** (Breslau).

---

4) **Schjerning, Thöle und Voss.** Die Schussverletzungen.

(Fortschritte auf dem Gebiete der Röntgenstrahlen. Ergänzungsband VII.)

Hamburg, **L. Gräfe & Sillem,** 1902. VIII u. 160 S. 72 Abbildungen im Text u. 34 Tafeln.

Das vorstehende Werk giebt in klaren, knappen Worten eine Darstellung all der Vortheile, welche die Einführung der Skiaskopie der Chirurgie der Schussverletzungen gebracht hat und erläutert die-

selben durch zahlreiche Abbildungen im Text wie durch 30 Röntgentafeln mit 111 trefflichen Skiagrammen.

Nach einer kurzen geschichtlichen Einleitung, in der leider die großen Kriegschirurgen Stromeyer und Pirogoff nicht genannt sind, stellen Verff. den Werth des Röntgenverfahrens in der Kriegschirurgie klar, wobei namentlich darauf hingewiesen wird, welchen Nutzen das Verfahren bei Schießversuchen gewährt hat zur Aufklärung der Wirkungsweise der Kleinkalibergeschosse auf die Knochen, namentlich desshalb, weil die Röntgenphotographien die vom Geschoss im Körper gesetzten Verhältnisse in situ fixiren, besonders bei stereoskopischen Aufnahmen die Lage der Knochenfragmente und eventueller Bleispritzlinge klar zeigen und dann doch noch die nachträgliche anatomische Präparation gestatten. Dann aber bewähren sich die Röntgenstrahlen auch noch bei der Behandlung, besonders der inficirten Knochenverletzungen, da sie nachweisen, ob eine Eiterung durch Geschossreste, Kochensplitter oder Sequester erhalten wird, und den Weg angeben, auf dem am besten operativ eingegriffen werden kann. — Danach erfolgen genauere, durch reichliche Abbildungen erläuterte Angaben über die für Feldverhältnisse geeigneten Röntgenapparate auf Grund der Erfahrungen aus den letzten Feldzügen, so wie über die verschiedenen Maßnahmen, die angewandt werden zur Bestimmung der Lage eines Fremdkörpers in den Geweben — schon über 80 solcher Methoden sind angegeben. Für leicht zu durchleuchtende Theile genügt nach Verff. die Untersuchung mit dem Schirm allein, während für die Lagebestimmung eines Fremdkörpers in Kopf und Bauch stets die Verwerthung der Photographie erforderlich ist. Einen absolut sicheren und einfachen Lokalisationsapparat für den Kriegsgebrauch kennen Verff. aber bis jetzt nicht. Als bestes Verfahren erklären sie das stereoskopische, sind aber der Ansicht, dass dasselbe wegen technischer Umständlichkeiten und Schwierigkeiten im Kriege selten in Frage kommen dürfte. Verff. schließen diesen Abschnitt mit der Aufstellung von Regeln für die Herstellung von Einzelaufnahmen, um zu erreichen, dass solche nach einer gewissen Methodik stattfinde, die vergleichbare Darstellungen sichere. — Nicht gehört der Röntgenapparat auf den Verbandplatz, wohl aber wäre es wünschenswerth, wenn schon die Feldlazarette solche besäßen, und unentbehrlich sind sie fortan in den Kriegslazaretten und auf den Lazarettschiffen.

In dem 2. Theil des Werkes, »Die Handfeuerwaffen« betitelt, erhalten wir zunächst eine genauere Beschreibung der Gewehre und Geschosse von der Zeit der Einführung gezogener Rohre an bis auf unsere Tage mit reichlichen Abbildungen von Geschossen und Patronen, einer tabellarischen Zusammenstellung ihrer Eigenschaften als zerstörende Kräfte und genauen Nachweisen, welche der Gewehre in den Kämpfen von 1864 bis zur Jetztzeit benutzt worden sind. Und indem Verff. dann im Anschluss hieran die Wirkung dieser verschiedenen Waffen namentlich gegenüber dem menschlichen Körper, so

wie sie sich aus Experimenten gegen Leichen und lebende Thiere wie aus den Erfahrungen am lebenden Menschen ergeben haben, genau erörtern und durch zahlreiche Abbildungen erläutern, geben sie — wesentlich kritisch zusammenfassend, was an den verschiedensten Orten publicirt ist, weniger selbst viel Neues hinzufügend — zum ersten Mal eine vergleichende Lehre der mechanischen Wirkungen der Kleingewehrgeschosse moderner Kriegswaffen seit Einführung der gezogenen Gewehre. Das ist ein Verdienst, das nicht hoch genug angeschlagen werden kann. Denn nur wer das Wesen einer zerstörenden Kraft genau kennt, kann den Werth ihrer Wirkung genau und wahrhaft beurtheilen. Und in der Beziehung haben während der letzten 60 Jahre die Gewehre und Geschosse so gewaltige Umänderungen erfahren, dass nothwendigerweise auch die Schwere und der Charakter der Wunden ganz andere geworden. Wenn Verff. bei dieser Gelegenheit ihre Ansicht dahin aussprechen, dass die Erhöhung der Gesammtverluste in einem Kriege der Jetztzeit gegenüber früheren Kriegen fraglich erscheinen kann, so freut sich Ref. der Übereinstimmung mit seiner seit Jahrzehnten an mancher Stelle geäußerten Überzeugung, muss aber allerdings auch hinzufügen, dass eine ganze Anzahl Kriegschirurgen der entgegengesetzten Meinung huldigen. Nachdem dem Kapitel über die allgemeine Wirkung der Armeegewehrgeschosse noch inhaltsreiche über die Verletzungen der einzelnen Körpergewebe und -Organe gefolgt sind, schließen Verff. diesen Abschnitt durch kürzere Besprechung der Wirkung der übrigen Armee- und anderen Handwaffen — Karabiner, Revolver, Selbstladepistole, andere Pistolen, Platzpatronen, Zielmunition, Teschingeschosse, Schrot, Jagdgewehrgeschosse —, um dann zum 3. Kapitel überzugehen, das die Verletzungen durch artilleristische Geschosse behandelt.

Da in der artilleristischen Waffe und ihrer Verwendung fast noch größere Veränderungen vor sich gegangen sind, als in den Handwaffen, außerdem ihre kriegsmäßige Verwendung in neuester Zeit mehr in den Vordergrund tritt, werden auch hier zunächst wieder genaue Beschreibungen der Geschütze und Geschosse gegeben, mit besonderer Rücksicht auf die Verhältnisse in der deutschen Armee, wonach ihre Wirkungen unter Hinweis auf Schießversuche und die Erfahrungen aus den letzten Kriegen Besprechung finden. Die Sprengstücke der neueren Granaten bringen entsprechend der verschiedenen Größe, Gestalt und Endgeschwindigkeit, die sie besitzen, auch Wunden von sehr verschiedener Schwere hervor; unter besonders ungünstigen Verhältnissen kann sogar ein Sprengstück von nur 1 g Gewicht sofortige Kampfunfähigkeit bewirken. Alle hierher gehörigen Wunden zeichnen sich durch ein völlig atypisches Wesen aus, oft aber sind die getroffenen Theile stark gequetscht und zerfetzt und neigen in Folge davon um so mehr zu Infektion, als sie nicht selten Geschossfragmente und Kleiderfetzen in sich bergen.

Weit häufiger aber als durch Granatsprengstücke dürften in kommenden Kriegen durch Shrapnelkugeln Wunden gesetzt werden,

bei deren Wirkung die Autoren die Herabsetzung der Wirkung durch die mangelhafte Centrirung und den Fortfall der Rotation um eine festliegende Achse mehr hätten hervorheben können. Diese Geschosse wirken ganz ähnlich den früher aus glatten Rohren geschleuderten Bleikugeln und lassen also die Erfahrungen aus jener Zeit wieder aufleben, als solche noch von der Infanterie verwendet wurden: die vielen Prell-, Ringel- und Kontourschüsse, die großen Ein- und Ausschusswunden — günstige Eingangspforten für Infektionserreger —, das Mitreißen von Kleiderfetzen. Trotz der relativ geringen Durchschlagskraft der Geschosse führen doch die meisten derartigen Verwundungen Kampfunfähigkeit herbei.

Abgeschlossen wird das Werk mit zahlreichen guten Skiagrammen von Schussverletzungen aus den Kriegen vom Jahre 1866 bis zu dem ersten Jahr des südafrikanischen Krieges und deren mehr oder weniger ausführlichen Beschreibung. Jene früheren beziehen sich natürlich auf eingeheilte Geschosse, die, jahrzehntelang getragen, vor Kurzem noch Gelegenheit gaben, sie durch Röntgenstrahlen zu fixiren. Sehr charakteristisch tritt da der Unterschied zwischen den vollen Mantel- und den gar nicht oder nur z. Th. ummantelten Bleigeschossen in dem Fehlen bezw. der Anwesenheit mehr oder weniger zahlreicher Bleispritzlinge hervor. Sehr interessant sind darunter einzelne Bilder von schweren Verletzungen, die trotzdem so gut geheilt sind, dass ihre Träger den alten Dienst wieder aufnehmen konnten. Oft fehlt leider die Mittheilung, welchen Ausgang die dargestellte Verletzung genommen hat, wohl weil es nicht mehr möglich gewesen, das hinterher festzustellen.

Fassen wir unser Urtheil zusammen, so können wir den Verff. nur dankbar sein, dass sie das — dem Generalstabsarzt der Armee, Excellenz v. Leuthold gewidmete — klar und leicht verständlich geschriebene, ein großes Material wissenschaftlich verwerthende und mit trefflichen Abbildungen ausgestattete Werk verfasst haben, das Jeder im Original studiren sollte, der sich für Schussverletzungen interessirt.

Richter (Breslau).

---

5) **W. C. Borden.** The use of the Röntgen ray by the medical department of the United States. Army in the war with Spain 1898.

Washington, Government printing office, 1899. Mit 38 Tafeln und zahlreichen Abbildungen im Text.

Verf. glaubt, dass sich der Gebrauch der Röntgenstrahlen in beweglichen Feldlazaretten nicht empfehle, derselbe vielmehr auf die stehenden Lazaretteinrichtungen beschränkt bleiben sollte. Die Gründe dafür sind folgende: 1) nur äußerst selten müssen steckengebliebene Geschosse primär entfernt werden; 2) die ganze Umgebung und die Bedingungen des beweglichen Lazaretts machen die Ausübung striktester Asepsis beim Operiren praktisch unmöglich, daher

sollte darin bis zur äußersten Grenze jeder Eingriff an den Wunden überhaupt vermieden werden; 3) chirurgische Eingriffe an steckengebliebenen Geschossen im Besonderen sind nur da gestattet, wo strengste Asepsis inne gehalten werden kann oder drängende Nothwendigkeit besteht, da etwa auftretende Eiterung die Sachlage nur verschlimmern kann und gefahrdrohender ist, als das nicht entfernte Geschoss; 4) könnte ein mitgeführter Röntgenapparat den Chirurgen zu Eingriffen verführen, ohne dass er streng aseptisch arbeiten kann. Wir möchten noch ferner geltend machen, dass das Arbeiten mit dem Apparat viel Zeit und Kräfte absorbirt, die im Feldlazarett nicht zur Verfügung stehen, ganz abgesehen von den Transportschwierigkeiten. Die Erfahrung hat gezeigt, dass in nichtinficirten Wunden auch das Vorhandensein weitgehender Splitterung keinen Eingriff rechtfertigt, dass in inficirten Wunden Reinigung, Entfernung aller losen Splitter und Drainage meist genügen, und dass Amputation oder Excision nur selten nothwendig werden. Als Regel gilt, dass an langen Röhrenknochen die Splitterung der Schäfte größer ist, als die der Epiphysen; die Verletzung der großen Gelenke kann das Verlassen der abwartenden Methode nicht begründen. Infektion der Wunde und ausgedehnte Zerreißung der Weichtheile kann zu Eingriffen zwingen. Aber selbst bei gewöhnlichen penetrirenden und perforirenden Wunden sind mit Occlusion und Immobilisation die schönsten Erfolge erzielt worden. Wenn dieser Behandlung schleuniger Rücktransport in stehende Lazarette folgt, wo etwa nöthig werdende Operationen unter strengen antiseptischen oder aseptischen Maßregeln vorgenommen werden können, dürfen wir die bestmöglichen Erfolge erwarten.

Unter den zahlreichen mitgetheilten Fällen heben wir zunächst 2 Fälle von Rückenmarksverletzung hervor, in welchen sich zeigte dass das steckengebliebene Mausergeschoss an sich keine schweren Erscheinungen verursachte, sondern dass nur die Verwundung an sich die Nervenstörungen veranlasste. In dem einen Falle wurde mit gutem Erfolg eine Laminektomie gemacht; die Lagerung des Geschosses mit dem stumpfen Ende voraus lässt annehmen, dass es sich um einen Aufschläger gehandelt hat. Ein im Gehirn, und zwar im linken Hinterhauptslappen, steckendes Mausergeschoss wird auf Tafel XI dargestellt; es wurde nicht entfernt und machte nach anfänglichen Reizerscheinungen keine Störungen, so dass der Mann in den Postdienst in den Tropen treten konnte.

Selbst Shrapnelkugeln konnte man stecken lassen ohne Gefahr zu laufen.

Sehr interessant ist Tafel XIX, welche 2 Bilder einer Schusswunde des Fußes bald nach der Verwundung und später giebt. Die Splitter der Metatarsalknochen sind durch das Geschoss von innen nach außen verschoben, sind dann mit den benachbarten Knochen verwachsen und bilden eine Knochenbrücke, welche die Knochen verbindet.

Genau werden die Verfahren zur Bestimmung des Sitzes der Geschosse oder Geschosssplitter beschrieben.

Zahlreiche Bilder zeigen die Art der Knochensplitterung und empfehlen sich eingehendem Studium. **Lühe** (Königsberg i/Pr.).

---

6) **Momburg.** Über penetrirende Brustwunden und deren Behandlung.

(Veröffentlichungen aus dem Gebiete des Militärsanitätswesens. Herausgegeben von der Medicinalabtheilung des Kgl. Preuß. Kriegsministeriums, Hft. 19.)

Berlin, **August Hirschwald,** 1902.

Als sicher feststehende Erfahrung kann den kriegschirurgischen Berichten entnommen werden, dass die Prognose der in ärztliche Behandlung gekommenen penetrirenden Brustwunden in der Ära des Kleinkalibers wesentlich gebessert worden ist. Dass dieser Satz nicht in demselben Grade für die penetrirenden Brustwunden überhaupt zutrifft, hat Ref. in einer Besprechung der Berichte des Surgeon-General über den spanisch-amerikanischen Krieg nachzuweisen versucht. Ein sehr hoher Procentsatz der unmittelbar im Gefecht Gefallenen wird durch Brustwunden gestellt.

In vorliegendem Büchlein wird naturgemäß nur derjenige Theil der penetrirenden Brustwunden berücksichtigt, welcher dem unmittelbaren Tode auf dem Schlachtfeld entgangen ist und den Lazaretten zugeführt wird. Gegenüber den veränderten Verhältnissen der Neuzeit kann eine zusammenfassende Besprechung dieser Verletzungen und eine Revision aller Erfahrungen über sie nur sehr erwünscht sein, und hilft daher die vorliegende Arbeit einem entschieden vorhandenen Bedürfnis ab.

Bei Betrachtung der 3 Kardinalsymptome der Lungenverletzung — Pneumothorax, Hautemphysen und Blutung — ist zunächst hervorzuheben, dass sie alle ausnahmsweise einmal fehlen können. Die Bedingungen für dieses Fehlen werden einzeln besprochen. Am seltensten sind Blutungen zu vermissen, welche auch verhältnismäßig am Gefährlichsten sind. Von anderen Symptomen sind zu erwähnen Lungenvorfall, Hustenreiz und Dyspnoë, welch letztere bei einseitiger Lungenverletzung meist unbedeutend, bei doppelseitiger aber sehr hochgradig zu sein pflegt.

Im Ganzen ist die Diagnose nicht schwer, doch können zuweilen die Erscheinungen sehr gering sein. Die isolirte Verletzung der Pleura costalis wird für möglich erklärt, selbst bei Schusswunden.

Der Verlauf richtet sich danach, ob Infektionskeime eingedrungen sind oder nicht. In letzterem Falle wird der Pneumothorax rasch resorbirt, eben so der Bluterguss, die äußere Hautwunde schließt sich rasch und fest. Bei einfacher Verwundung der Pleura costalis findet meist keine Verlöthung der beiden Blätter statt, und ist diesem Umstand wohl zuzuschreiben, dass dann häufig diffuse Pleuraexsudate entstehen, während bei gleichzeitiger Verletzung beider

Blätter meist rasche Verlöthung folgt, dann also eher umschriebene Exsudate vorkommen.

Durch Eindringen von Infektionskeimen entstehen dagegen Empyeme oder septische Vorgänge in der Lunge selbst. Von Ausbildung allgemeiner und abgesackter Exsudate gilt Ähnliches, wie oben gesagt. Adhäsive Pleuritis ist eine verhältnismäßig günstige Erscheinung, weil sie als Schutz gegen allgemeine Entzündung wirkt. Auch abgesackte Exsudate können aber durchbrechen und auf den ganzen Pleuraraum übergreifen. Seröse Exsudate sind selten, meist sind sie eitrig, oft jauchig. Pneumonische Infiltration um die Wundröhren dürfte häufig sein, wird aber durch die Ergüsse in den Pleuraraum meist verdeckt. Meist führt diese zu Induration und Schrumpfung, wohl niemals zu einfacher Lösung, in schlimmeren Fällen zu chronischen Pneumonien und Eiterungen, zuweilen auch zu jauchiger Infiltration der ganzen Lunge und zu allgemeiner Sepsis. Dies ist aber, eben so wie das Auftreten von Lungenabscessen, wohl stets an das Steckenbleiben von Fremdkörpern gebunden.

Die Prognose ist unsicher, Vorhandensein von Fremdkörpern stets gefährlich. Verletzungen beider Lungen so wie Mitverletzung des Zwerchfells und damit meist auch eines oder des anderen Bauchorgans geben die schlechteste Prognose. Ist das Zwerchfell ausgedehnt verletzt, so fehlt der Austritt von Bauchorganen in die Brusthöhle selten, dann ist stärkere Dyspnoë vorhanden.

Die Therapie muss abwartend sein; einfache antiseptische oder aseptische Bedeckung ist am Platze, Naht primär nicht zu empfehlen, dagegen vielleicht sekundär, wenn sich beim Verbandwechsel kein Sekret und kein Fieber findet. Ob der sofortige Verschluss der Wunden nach Langenbuch ohne Desinfektion oder die primäre Desinfektion nach Klett bei Stichwunden der Brust zu empfehlen sei, muss noch dahingestellt bleiben. Bei schon inficirten Schusswunden muss, falls diese groß, von Knochensplitterung begleitet sind, Debridement, Drainage und Bedecken mit weit fassendem Verbande angerathen werden. Primäre Desinfektion der Wundumgebung erklärt Verf. von oft ausschlaggebender Bedeutung für den Wundverlauf. Ist Verletzung der Art. mammaria interna oder einer intercostalis erkennbar, so muss dieselbe in der Wunde selbst unterbunden werden; gelingt das nicht, muss die Mammaria interna in einem höher und einem tiefer gelegenen Zwischenrippenraum unterbunden werden, eventuell mit Rippenknorpelresektion. Nur wenn durch einen großen Bluterguss in der Brusthöhle unmittelbare Lebensgefahr durch Lungenkompression droht, ist Punktion oder gar Incision zur Entleerung empfehlenswerth. Doch muss man nie vergessen, dass das Blutextravasat selbst durch die entstehende Lungenkompression gerade ein Blutstillungsmittel bei Lungenwunden darstellt, und dass nach Wegfall des Druckes leicht Wiederauftritt der Blutung veranlasst wird. Ob Gelatineeinspritzungen wirklich blutstillend wirken, ist noch abzuwarten. Aderlass gegen die Lungenblutung dürfte jetzt kaum in

Frage kommen, Ruhe und Opium sind nach Fischer hauptsächliche Mittel gegen sie. Komplikationen sind nach üblichen Methoden zu behandeln.

Isolirte Herzbeutelverletzung kommt ausnahmsweise eben so gut vor, wie isolirte Pleuraverletzung, weniger selten bei Stichwunden. Weiter können sehr wohl die Herzwände verletzt sein ohne Eröffnung der Herzhöhlen. Bei Stichwunden kommt unvollständige Durchbohrung der Herzwand wohl eher vor als bei Schusswunden; es handelte sich dann um Streifschüsse. Noch seltener bleibt das Geschoss in der Wand stecken oder durchbohrt das ganze Herz ohne die Herzhöhlen zu eröffnen, verläuft gerade in der Scheidewand. Dass die Wirkung verschieden sein muss, je nachdem das Herz in Systole oder Diastole getroffen wird, ist mit Recht hervorgehoben, und erwähnt wird auch die Möglichkeit, dass die Herzwand verletzt wird ohne Zerreißung des Herzbeutels mit den Erklärungsversuchen Rydygier's und Heydenreich's.

Leider müssen wir uns versagen, das über Symptomatologie, Verlauf und Diagnose der Herzwunden Gesagte zu besprechen und begnügen uns, darauf hinzuweisen, dass die Bedeutung der Herztamponade Rose's voll gewürdigt wird, und dass dieser Abschnitt der Abhandlung ihren werthvollsten Theil darstellt. Die Sondenuntersuchung wird verworfen, dagegen Erweiterung der Wunde und schichtweises Tiefergehen empfohlen, sowohl zur Sicherung der Diagnose als zur breiteren Eröffnung des Herzbeutels und Entleerung seines Inhalts. Dagegen wird die Punktion des Herzbeutels zur Entleerung des Blutaustritts verworfen. Es werden 38 Fälle von Herznaht aus der Litteratur zusammengestellt, sämmtlich nach Stichverletzung, mit 16 Heilungen = 42,1%. Bei Schusswunden wurde bisher 5mal der Versuch gemacht, die Blutung durch die Naht zu stillen, stets noch ohne günstigen Erfolg. Trotzdem ist nach den guten Erfahrungen, die man mit der Eröffnung des Herzbeutels und der Herznaht bei Stichverletzungen gemacht hat, kein Zweifel daran, dass bei Herzwunden stets eine eingreifende Behandlung sofort eingeleitet werden muss, selbst falls zunächst eine Vitalindikation nicht vorzuliegen scheint. Die Herznaht ist das einzige sichere Mittel, um die Gefahr der Blutung aus einer Herzwunde zu beseitigen.

Lühe (Königsberg i/Pr.).

---

7) **E. Hahn.** Über Rückenmarkschirurgie.

(Deutsche Zeitschrift für Chirurgie Bd. LXIII. p. 421.)

Die Arbeit ist vom Verf. in der Berliner Chirurgen-Vereinigung vorgetragen, und findet sich in unserem Blatt ds. J. p. 398 bereits ein genügendes Referat, worauf zu verweisen ist. Die vorliegende Abhandlung bringt außer den detaillirten Krankengeschichten etliche Abbildungen anatomischer Präparate — Frakturen, einen Fremdkörper (Messerklinge) und eine Geschwulst der Wirbelsäule betreffend.

(Als Urheber des empfehlenswerthen Verfahrens, bei Rückenmarksoperationen den Duralsack Zwecks Sparung von Liquor cerebrospinalis abzuschnüren, nennt H. Sik — gemeint ist jedenfalls der Hamburger Kollege Sick. Das oben citirte Referat nennt bei dieser Gelegenheit Groh — hier wird Schede's Assistent Graff gemeint sein, der das Verfahren auch mit Nutzen anwandte — siehe ds. Bl. 1901 p. 1180.) **Meinhard Schmidt** (Cuxhaven).

---

8) **La Garde.** Gunshot wounds of the knee joint by the projectil of reduced calibre.

(Boston med. and surg. journ. 1902. Mai.)

Auf Grund historischer Studien über die Knieschusswunden aus verschiedenen Kriegen und eigener Beobachtungen im Cuba-Feldzug kommt Verf. zu folgenden Ergebnissen: 1) Im Bürgerkrieg (1861—1865) war die Mortalität der Kniegelenksschüsse 53,7%, die Überlebenden waren sämmtlich amputirt. 2) Dieselbe Verletzung im russisch-türkischen Krieg (1877—1878) durch großkalibriges Bleigeschoss, antiseptisch behandelt, gab 11,1% Mortalität. 3) Knieschüsse durch Geschosse verschiedenster Art, antiseptisch behandelt (mitgetheilt von der Medicinalabtheilung des amerikanischen Heeres seit 1898), wiesen 8% Sterblichkeit auf; von den Geheilten wurden 45,6% wieder dienstfähig. 4) Von den im Cuba-Feldzug mit kleinkalibrigem Geschoss am Kniegelenk Verletzten starb keiner, 73,6% wurden dienstfähig. Die experimentellen Ergebnisse der deutschen Medicinalabtheilung sind hierdurch voll bestätigt.

Trapp (Bückeburg).

Kleinere Mittheilungen.

Operativ geheilte Schussverletzung beider linken Lungenlappen.

Von

Dr. **Thiel** in Rheydt.

Die Schussverletzungen der Lunge, bei welchen man die Lunge wegen der Blutung freigelegt, die blutende Stelle aufgesucht, gestillt und hierauf zur Heilung gebracht hat, dürften auch heute noch als Seltenheiten anzusehen sein. Aus der Litteratur sind mir nur die von Tuffier und Michaux veröffentlichten Fälle, so wie der Fall von Omboni bekannt; bemerken muss ich allerdings dabei, dass mir leider keine große Bibliothek, in der ich hätte nachsehen können, zur Verfügung steht. Es sei mir desshalb gestattet, folgenden Fall, welchen ich vor Kurzem operirte, als kasuistischen Beitrag etwas ausführlicher mitzutheilen.

Es handelt sich um einen ca. 40jährigen, kräftig gebauten, muskulösen, gesunden Mann, der am 9. Juni Morgens früh im Hotel, anscheinend in einem Anfall von Geistesstörung, ein Conamen suicidii beging, indem er sich mit einem Revolver (7 mm) in die linke Brust schoss. Es soll bald nach der Verletzung eine starke Blutung aus der Einschussöffnung aufgetreten sein, welche man durch Aufdrücken einiger zusammengelegter Handtücher zu stillen suchte. Auf Anordnung eines Kollegen wurde Pat. ins hiesige städtische Krankenhaus transportirt.

Bei meinem Eintreffen dortselbst fand ich einen Pat. mit cyanotischem Gesicht, ziemlicher Dyspnoë und frequentem, aber noch leidlichem Puls. Auf der linken vorderen Brustseite im 2. Interkostalraum über der Mammilla eine kreisrunde, dem Querschnitt des Projektils entsprechende Einschussöffnung. Die Umgebung derselben mit Pulver verbrannt. Keine Rippenverletzung. Aus der Wunde quoll das Blut fortwährend im Strom hervor. Dabei hörte man beim Athmen das Ein- und Austreten der Luft in und aus dem Pleuraraum. Stärkeres Blutspucken war nicht vorhanden, nur später, bei der Narkose, trat ab und zu etwas blutiger Schaum vor die Lippen. Eine Ausschussöffnung war nicht zu finden; kein Hautemphysem. Bei diesen Symptomen war auch ohne Perkussion und Auskultation die Diagnose einer Lungenverletzung mit Hämopneumothorax sicher. Fraglich schien mir nur, ob nicht eine Interkostalarterie oder der Herzbeutel mit verletzt sei. Bei der unaufhörlich aus der Tiefe kommenden, durch nichts zu beeinflussenden Blutung und dem noch relativ guten Puls schien uns ein direktes Aufsuchen der blutenden Stelle die beste und einzig Rettung bringende Therapie sein zu können.

Ich ging desshalb folgendermaßen vor:

Chloroformnarkose. Schnitt im 2. Interkostalraum, parallel den Rippen, 18 bis 20 cm lang, mit der Einschussöffnung als Mittelpunkt. Nach Durchtrennung der Weichtheile bis auf die Pleura sieht man, dass die Blutung lediglich aus der Brusthöhle, nicht aus einer Intercostalis oder aus einem anderen Gefäß des Brustkorbes stammt. Es wird desshalb die Pleura in derselben Ausdehnung gespalten, und nun sieht man bei starkem Auseinanderhalten der Wundränder die Brusthöhle zur Hälfte mit flüssigem Blut gefüllt, die Lungenflügel kollabirt nach dem Mediastinum und der Wirbelsäule zurückgesunken. Schnell werden nun 2. und 3. Rippe in der Ausdehnung der Wunde, um Zeit zu sparen, zusammen mit der Interkostalmuskulatur und Pleura resecirt (nach der Art, wie dieses Helferich bei der Thorakoplastik empfohlen hat), das Blut aus der Brusthöhle durch Umdrehen des Pat. und Austupfen entfernt, und nun hatte man bequemen Einblick auf die inneren Organe der linken Thoraxhälfte. Auch bot die Öffnung reichlich Platz, um mit der ganzen Hand und dem unteren Vorderarm einzugehen. Zunächst wurde nun der Herzbeutel von dem noch anhaftenden Blut durch gründliches Abtupfen gesäubert und nachgesehen; es fand sich jedoch nirgends eine Verletzung desselben. Ein Versuch, in gleicher Weise die Lunge zu revidiren, musste von vorn herein als aussichtslos erscheinen, denn bei der forcirten Athmung wurden die Lungenflügel mit Gewalt hin und hergeworfen, oft in die Brustwunde geschleudert, diese zum Theil verstopfend, so dass man in jedem Augenblick eine andere Region der Lungenoberfläche vor sich sah. Ich ging desshalb direkt mit Hand und Vorderarm in die Brusthöhle ein, fasste den nach vorn liegenden — oberen — Lappen fest in die ganze Hand und zog ihn durch die Wunde nach außen. Sofort machte die vorher bestehende Dyspnoë einer regelmäßigeren, besseren Athmung Platz, und es gelang mir nunmehr bei fixirter Lunge bald, die Einschussöffnung auf der Vorderseite und die Ausschussöffnung auf der Rückseite des Oberlappens zu finden. Aus der Einschussöffnung sickerte das Blut noch immer gleichmäßig und ziemlich stark hervor. Ich suchte durch Kompression des Schusskanals zwischen den Fingern an verschiedenen Stellen die Gegend zu bestimmen, woher die Hauptblutung stammte und legte dann mit großen runden Nadeln durch das Lungengewebe 2 tiefe Umstechungen mit Katgut an. Die Blutung stand fast ganz. Hierauf mit feinem Katgut Naht der Pleura pulmonalis. Der Oberlappen wurde nunmehr in die Brusthöhle zurückgebracht und losgelassen, und alsbald trat die anfänglich bestehende Dyspnoë wieder auf. Nun ging ich auf die Suche nach dem Einschuss im Unterlappen. Ich versuchte, denselben eben so wie den Oberlappen bis ganz vor die Brustwand zu ziehen. Sofort wieder besseres Athmen. Durch seine Lage nach hinten gelang mir dieses jedoch nur zum Theil, etwa zur Hälfte; ein weiteres Hervorholen war bei mäßigem Ziehen nicht möglich. Die Einschussöffnung saß ungefähr in der Mitte des Lappens und blutete nicht mehr; auch konnte ich mich davon überzeugen, dass die Blutung aus der Ausschussöffnung

des Unterlappens minimal war und jedenfalls mit Tamponade stand. Es wurde desshalb von einer Umstechung Abstand genommen und auch dieser Lappen in die Brusthöhle zurückgebracht. Nun ließ ich beide Lappen nach der Mittellinie hin und nach vorn emporheben und sah in der Tiefe im 7. Interkostalraum in der Scapularlinie die Schusswunde, durch welche das Projektil die Brusthöhle wieder verlassen hatte. Keine nennenswerthe Blutung, also auch kein nennenswerthes Gefäß der hinteren Thoraxwand verletzt. Durch Palpation von der Brusthöhle überzeugte ich mich auch, dass keine Rippe verletzt war. Das Geschoss war nicht zu fühlen; es saß wohl in der dicken Rückenmuskulatur und wurde einstweilen unberücksichtigt gelassen. Bei dieser Gelegenheit zog ich auch noch einmal experimenti causa an einem Lungenflügel in der Richtung nach der Achselhöhle, ohne ihn durch die Wunde nach außen zu bringen: derselbe Erfolg bezüglich Verschwindens der Dyspnoë. Nachdem nun nochmals die ganze Höhle ausgetupft war, wurde mit Jodoformgazestreifen locker tamponirt, und zwar wurde ein langer Streifen zwischen die beiden Lappen bis zur Lungenwurzel geführt, ein zweiter zwischen Rückseite des Unterlappens und Thoraxwand, entsprechend den verletzten Stellen. Die Enden der Streifen wurden an der Wunde herausgeleitet und befestigt. Auf die ganze Wunde kam eine dicke Gazekompresse, welche mit Heftpflaster fixirt wurde, hierüber ein großes Stück Guttapertschapapier und darauf eine Lage Watte. Ein fest anliegender Verband von appretirten Gazebinden bildete den Schluss. Durch diese Art von Ventilverband (nach Thiersch) hoffte ich von vorn herein die Ausdehnung der Lunge unterstützen zu können.

Pat. war nach der Operation sehr kollabirt. Der Puls war an der Radialis nicht zu fühlen. Extremitäten kühl, kalter Schweiß. Es wurden Analeptica in mäßigen Dosen, warme Krüge etc. angewandt. Zu einer Einspritzung von physiologischer Kochsalzlösung konnte ich mich nicht entschließen, aus Furcht, durch die hierdurch bedingte stärkere Füllung im Gefäßsystem möchte eine Nachblutung herbeigeführt werden können. Die Athmung war etwas frequent, leicht dyspnoisch. Am nächsten Tage bot Pat. noch ziemlich das gleiche Bild: noch immer kein wahrnehmbarer Radialpuls, alle Zeichen schwerster Anämie bestanden noch. Keine Blutexpektoration. Nunmehr machte ich (33 Stunden p. op.) eine subkutane Injektion von 1500 ccm Kochsalzlösung mit dem Erfolg, dass ich bald nachher einen kleinen, aber deutlichen Radialpuls fühlen konnte. Am nächsten Morgen war das Bild schon ein ganz anderes, so dass man die Gefahr von Seiten der Anämie als vorüber erachten konnte.

Pat. erholte sich dann, die Temperatur stieg Abends bis höchstens 38,3, innerlich gemessen. Bei dem 1. Verbandwechsel am 3. Tage wurden nur die oberflächlichen Lagen, welche in der Hauptsache serös, nicht blutig durchtränkt waren, gewechselt. Die Thoraxwunde sah schön frisch aus, im Rücken unter der Scapula hatte sich ein ca. 2handtellergroßes Hautemphysem gebildet. Neuer Verband wie oben.

Am 8. Tage p. op. wurde der 2. Verband gewechselt. Hierbei wurden auch die tiefen Streifen entfernt. Die Lunge hatte sich in den vorderen Partien schon sehr schön angelegt. Zwischen der hinteren Thoraxwand und Lunge befand sich ein klares, fast rein seröses Exsudat, ohne Blutbeimischung. Nur einige Fibrinflocken auf der Lungenoberfläche und im Exsudat. Nachdem dasselbe ausgetupft war, wurde ein kurzes, dickes Drain in die Höhle eingeführt, die übrige, frisch aussehende Wunde mit Heftpflaster zusammengezogen. Bei der Untersuchung des Rückens war von dem Hautemphysem nichts mehr zu finden. Dagegen fühlte man im 7. Interkostalraum, gerade unter dem Schulterblattwinkel, das Projektil in der Muskulatur. Dasselbe wurde unter Ätherspray nach Incision herausgenommen, die kleine Wunde mit einer Naht geschlossen. Von dem weiteren (andauernd afebrilen) Verlauf ist nicht mehr viel zu sagen. Nach 14 Tagen wurde das Drain entfernt, und Pat., der sich eines ausgezeichneten Appetits erfreute, erholte sich so schnell, dass er nach weiteren $1^1/_2$ Wochen wieder ausging und im hiesigen ärztlichen Verein vorgestellt werden konnte. Zur Zeit (d. h. Mitte Juli) besteht noch eine kleine Granulationsfläche an der Stelle, wo das Drain ge-

sessen hat, und noch eine etwa 5 cm tiefe, kaum secernirende Fistel. Pat. geht seinem Geschäft wieder nach und denkt in nächster Zeit in seine Heimat abzureisen.

Beim Rückblick auf diesen Fall möchte ich mir noch einige kurze Bemerkungen gestatten. Von großer Wichtigkeit scheint es mir zu sein, dass man den Schnitt nicht zu klein macht, und dass man eine genügende Anzahl Rippen und recht große Stücke resecirt. Ferner kann ich nur dazu rathen, die Interkostalmuskulatur und Pleura mit wegzunehmen. Man hat dann einen völlig freien Einblick in die Brusthöhle und kann nach Belieben und ohne sich die Hand einzuklemmen oder durch Haken behindert zu werden, die nothwendigen Manipulationen vornehmen. Ob man nun vorher die Rippen subperiostal resecirt und in zweiter Linie die Weichtheile entfernt, oder ob man Weichtheile und Knochen nach Helferich's Vorgang mit der Knochenschere auf einmal durchtrennt, ist ziemlich gleichgültig. Ich rathe zu letzterem Verfahren, welches ich ja auch anwandte, weil man dadurch Zeit gewinnt, und die Blutung durchaus nicht so stark ist, wie man annehmen sollte.

Des weiteren möchte ich noch eines Punktes gedenken, bei welchem ich genau die entgegengesetzte Beobachtung gemacht habe wie Omboni. Omboni theilt bei seinem Falle mit, dass er 2mal die Thoraxwunde mit der Hand schloss, da Asphyxie und Dyspnoë durch Zug an der Lunge eintraten. Wie schon oben betont, geschah in meinem Falle gerade das Gegentheil. Ich konnte die häufig sich bis zur Asphyxie steigernde Dyspnoë sofort beseitigen, wenn ich den einen oder den anderen Lungenflügel anzog. Ich glaubte zunächst, da ich bei dieser Manipulation die Lunge immer bis in die Wunde der Brustwand zog, dass dieses lediglich auf den Luftabschluss in der Pleurahöhle durch die sich überall fest an die Wundränder anlegende Lunge zurückzuführen sei. Es mag dieses zum Theil auch der Fall sein. Ich erreichte jedoch dasselbe, wenn ich die Lunge nicht in die Wunde zog, sondern wenn ich die in der Brusthöhle liegende Lunge stark in der Richtung nach der seitlichen Thoraxwand hin zog. Die Erklärung liegt in der durch den Zug an der Lunge bedingten Fixation des Mediastinums. Es ist ja natürlich, dass das Mediastinum bei jeder Einathmung nach der gesunden Seite hin eingezogen werden muss, da in Folge der Eröffnung der Pleurahöhle der ganze atmosphärische Druck auf demselben ruht. Dass hierdurch die Exkursion der gesunden Lunge wesentlich beeinträchtigt werden muss, liegt auf der Hand.

Wird das Einsinken, wie bei unserem Experiment, verhindert, so athmet die gesunde Lunge normal, die Dyspnoë macht einer etwas frequenten, aber ruhigen Athmung Platz. So glaube ich, dass die Dyspnoë bei jedem offenen Pneumothorax, abgesehen davon, dass die Lunge der einen Seite kollabirt und außer Funktion tritt, nicht zum wenigsten durch das Einsinken des Mediastinums bei jeder Inspiration und die dadurch hervorgerufene mangelhafte Ausdehnung der gesunden Lunge hervorgerufen wird.

Die Frage, wann wir bei Schussverletzung der Lunge operativ vorgehen, wann konservativ behandeln sollen, wird von Fall zu Fall entschieden werden müssen. Jede weitere Mittheilung jedoch von operativ geheiltem Lungenschuss kann und muss dazu auffordern, bei gegebener Indikation nicht zu zögern, bis der Pat. zu schwach ist, sondern noch zur Zeit die blutende Lunge in breiter Ausdehnung freizulegen und die direkte Blutstillung im blutenden Organ zu versuchen.

Anmerkung bei der Korrektur: Später musste ich, da sich die Fistel nicht schließen wollte, unter der Scapula noch 2 Rippen reseciren.

---

9) A. P. Dalinger. Zur Frage von der Häufigkeit des Krebses unter den Einwohnern Astrachans.

(Medicinskoje obosrenje 1902. No. 7.)

In 4 Tabellen bringt D. das Material des Astrachaner Stadtkrankenhauses für 6 Jahre (1895—1900). Astrachan zählte 1897 117771 Einwohner. Im Krankenhaus lagen 14755 Pat., darunter 447 mit Krebs, 1128 mit Tuberkulose. Unter den Krebs-

kranken waren 149 Männer und 298 Frauen. Haut-, Lippen- und Lymphdrüsenkrebs waren 50 Männer und 28 Frauen; Verdauungsorgane 91 + 78, Netz und Bauchfell 2 + 16, Geschlechtsorgane 5 + 172, Harnorgane 1 + 3, Respirationsorgane (Pleura) 1 Frau. 26 Pat. waren 20—30 Jahre alt, 76 bis 40, 154 bis 50, 123 bis 60, 59 bis 70, 7 bis 80 und 2 80—90 Jahre alt. Die 4. Tabelle giebt die Vertheilung nach Nationalität, Stand und Beschäftigung.

Gückel (Kondal, Saratow).

10) **P. H. Eijkman** (Scheveningen). Krebs und Röntgenstrahlen.
Jena, **Gustav Fischer**, 1902.

Als Einleitung zu seinem Studium nimmt E. einen Überblick der Krebsstatistiken von Holland und warnt, die sich aus diesen ergebende Zunahme der Krebsfälle allzu ängstlich aufzufassen. Er macht mit Recht darauf aufmerksam, dass Krebs heut zu Tage, Dank der genaueren Untersuchungsmethoden, weit häufiger diagnosticirt wird als früher.

Seine therapeutischen Erfahrungen stützen sich auf 3 Fälle von inoperablen Carcinomen (1 Brustkrebs, 1 Rachenkrebs, 1 Krebs der seitlichen Halsgegend, Ausgangspunkt unbestimmt, vorher bestand eine Drüseneiterung).

E. giebt selbst zu, dass 3 Fälle eine sehr geringe Zahl sind, zumal der letzte Pat. nach 6wöchentlicher Behandlung an einer inneren Blutung (?) zu Grunde ging. Er halte eine Publikation des Erfolges der Behandlung im Interesse der vielen Unglücklichen für gerechtfertigt.

Die Behandlung begann erst im Oktober bis December 1901, eine mikroskopische Untersuchung der Geschwulstmassen hat scheinbar nicht stattgefunden. Über die näheren Details der Behandlung macht E. keine Angaben.

Fall 1. Exulcerirte große Geschwulst, die die ganze Brustdrüse eingenommen hat; in der Infraclaviculargrube wie in der Achselhöhle Drüsen, starke Schwellung des Armes, Beginn der Behandlung am 2. Oktober 1901, Ende December die Geschwulst, Anfang Januar 1902 sämmtliche Drüsen geschwunden.

Fall 2. Rachenkrebs, Beschwerden seit August 1901. 18. November Beginn der Behandlung, Neubildung am rechten vorderen Gaumenbogen, in die Zungenwurzel und bis zum Zäpfchen reichend, seitwärts sich auf die Innenfläche des Unterkiefers, nach vorn auf den Mundboden und die Zunge fortsetzend. Die Geschwulst, nicht exulcerirt, ist von außen unter dem Kiefer zu tasten. Drüsen längs des Sterno-cleido-mastoideus. Ende December ist die Geschwulst unter dem Kiefer verschwunden; 22. Januar 1902 eben so die Schwellung im Mund bis auf eine geringe Verdickung, von der die Pat. keine Beschwerden hat. Pat. sieht viel besser als früher aus. Weitere Angaben fehlen, der Fall ist wie die früheren nicht bis zur völligen Heilung behandelt.

Der 3. Fall war nur 6 Wochen in Behandlung, ein deutlicher Erfolg war noch nicht zu verzeichnen. **H. Wagner** (Breslau).

11) **Nonne.** Über radiographisch nachweisbare akute und chronische »Knochenatrophie« (Sudeck) bei Nervenerkrankungen.
(Fortschritte auf dem Gebiete der Röntgenstrahlen Bd. V. Hft. 5.)

Angeregt durch die Sudeck'schen Untersuchungen hat N. eine Reihe von spinalen und cerebralen Erkrankungen untersucht, bei denen das klinische Verhalten der Knochen nicht hinwies auf eine Anomalie der Struktur. (Verschiedene Fälle nach Poliomyelitis, Tabes, Myelitis transversa, Kompressionsmyelitis, Halbseitenlähmung nach Apoplexie, Poliencephalitis, Neuritis und Hysterie, im Ganzen 11 Fälle.)

Aus den bisherigen Untersuchungen, die zu weiteren Studien auffordern und nach N. keineswegs den Anspruch erheben, etwas Abgeschlossenes zu bieten scheint sich zu ergeben, dass die radiographische Knochenresorption dort gefunden wird, wo die bisherige klinische Untersuchung auch an den Weichtheilen trophische Störungen zeigte, und die nach unser heutigen Auffassung durch eine Erkrankung der — spinalen und cerebralen — trophischen Centren bedingt sind.

H. Wagner (Breslau).

12) Report of the surgeon-general of the army to the secretary of war for the year ending Juni 30 1899.

Washington, Government printing office, 1899.

13) Derselbe, for the year ending Juni 30 1900.

Washington 1900.

14) Derselbe, for the year ending Juni 30 1901.

Washington 1901.

Aus diesen Berichten erfahren wir, dass die bisher bekannt gewordene Verlustziffer der Amerikaner im spanisch-amerikanischen Kriege 1898 nur die der regulären Armee war, und dass dazu noch die der Freiwilligen hinzukommt. Unter den Regulären waren 1457 Schussverletzungen vorgekommen, wovon 1320 im Gefecht, 137 durch Unglücksfälle, Prügeleien, Selbstmord etc.

Unter den 1320 eigentlichen Kriegswunden befanden sich 1221 Kleingewehr-, 83 Granat- und 16 Shrapnelverwundungen; von 57 war Sitz und Verlauf der Verwundung unbekannt, so dass nur 1263 in Betracht kommen. Von diesen waren 860 = 68,1% Weichtheilwunden, 85 penetrirende Brust- und Bauchwunden. 41mal waren Gesichts- oder Schädelknochen gebrochen, 7mal die Halswirbelsäule, 140mal Knochen der oberen, 130mal solche der unteren Gliedmaßen. Knochenbrüche der Mittelhand und Finger wurden 86mal beobachtet, der Schaft des Oberschenkels war 26mal, das Kniegelenk 17mal, Unterschenkel und Fußgelenk war 34mal, Mittelfuß und Zehen 53mal getroffen. — Über den Ausgang der Kriegswunden erhalten wir leider keine gesonderte Übersicht, die Tabelle p. 311 von No. 10 giebt eine Zusammenstellung der Geschossart und der Ausgänge aller Schusswunden des Jahres 1898, einschließlich Selbstmorde etc., wodurch sich selbstverständlich die Ergebnisse stark verrücken müssen.

Unter den Freiwilligen waren ferner 1898 vorgekommen 689 Schusswunden, von welchen 89 sofort tödlich waren und nicht in den Bericht aufgenommen wurden. Von den 600 übrig gebliebenen Schusswunden sind nur 362 im Gefecht erworben worden. Von diesen gingen 250 in Genesung aus, 12 in Tod, 4 weitere Todesfälle wurden durch andere Ursachen herbeigeführt, 3 Verwundete wurden »auf Befehl« entlassen und 84 mit ihren Truppentheilen ausgemustert, wovon sicherlich noch einige später als Invalide anerkannt werden mussten. Über diese 362 Schusswunden erhalten wir gesonderte Auskunft in einer Tabelle, wogegen wieder hinsichtlich der nöthig gewordenen Eingriffe alle 600 in Betracht gezogen und Kriegswunden nicht von anderen Wunden getrennt werden.

Von den 55 sofort im Gefecht Gefallenen wiesen auf: 12 Schädelbrüche, 1 Bruch der Gesichtsknochen, 9 penetrirende Brust-, 7 penetrirende Bauchwunden, 1 Bruch des Oberschenkels im oberen Drittel; bei 25 ist der Sitz unbekannt.

Von 36 Brustwunden waren 34 durch Kleingewehre, 2 durch grobes Geschütz veranlasst, davon waren 14 nicht penetrirend mit 10 Heilungen, 3 wurden ausgemustert, 1 starb an anderer Krankheit. Sämmtliche 22 penetrirende Brustwunden waren durch Kleingewehr bewirkt, 9 derselben gingen in Heilung aus, 1 in Invalidität, nur 2 in Tod, 10 wurden ausgemustert. 3 nicht penetrirende Bauchwunden wurden geheilt, 1 war durch Granatsplitter veranlasst; von 4 penetrirenden Bauchwunden, die sämmtlich durch Kleingewehr gesetzt waren, führten 2 zum Tode, 2 wurden geheilt. Die übrigen 8 Todesfälle kamen auf Schädelbruch (4), Bruch des Gesichtsknochen (1), Bruch der Halswirbel (1), anderer Wirbel (2), und 4 Verwundete im Ganzen starben noch aus anderer Veranlassung.

Bei 2 penetrirenden Bauchwunden wurde operirt mit tödlichem Ausgang. Bei 1 penetrirenden Brustwunde wurde eine Rippenresektion wegen Empyem mit günstigem Ausgang gemacht. Von sämmtlichen 9 Oberarmbrüchen führte keiner zum Tode, 2mal wurde die Amputation nöthig, 1mal wurden Knochensplitter entfernt, 1mal ein Einschnitt Behufs Drainage gemacht. Von 12 Unterarmbrüchen wurde 2mal amputirt, 1mal Splitter entfernt, 2mal das Geschoss entfernt, welches 1mal durch X-Strahlen lokalisirt war. Von den 25 Fingerbrüchen nöthigten 11

zur Amputation. Auch von den 9 Oberschenkelbrüchen hatte keiner tödlichen Ausgang, 1mal wurde die Amputation und Reamputation, 3mal Splitterextraktion gemacht. Das 9mal verletzte Kniegelenk wurde 1mal eröffnet und drainirt. 1 von 7 Unterschenkelbrüchen erforderte die Amputation, von 5 Brüchen des Tarsus und Metatarsus gleichfalls 1; sämmtliche 3 gebrochene Zehen mussten amputirt werden. Außerdem wurde 1mal die Unterbindung der rechten Lingualis gemacht, 1mal wurde ein Splitter des gebrochenen Wirbels entfernt, beides mit tödlichem Ausgange.

Im Jahre 1899 wurden in der gesammten Armee, Reguläre und Freiwillige, 2276 Schusswunden behandelt; davon waren nur 1242 im Gefecht entstanden. Von letzteren hatten 116 (6,6%) tödlichen Ausgang, 136 endeten mit Invalidität. Auf die Freiwilligen entfielen weitaus die meisten Verwundungen, nämlich 1047. Außer den 1242 im Gefecht vorgekommenen Verwundungen kamen noch 517 Schusswunden »im Dienst« vor, so dass der folgenden Übersicht 1759 Fälle aus dem Berichtsjahre 1899 zu Grunde liegen. Von 84 Weichtheilwunden am Schädel gelangten 80 zur Heilung, 4 zu anderweiter Entlassung, 11 der 25 Schädelbrüche führten zum Tode, nur 5 zur Heilung, 9 zu anderweiter Entlassung. Weniger gefährlich waren die Gesichtswunden, indem unter 44 Wunden der Weichtheile des Gesichts kein einziger, unter 24 der Knochen nur 2 tödlich wurden. Auch die Halswunden waren auffallend wenig gefährlich, indem von 51 nur 9 einen tödlichen Ausgang hatten, also ungefähr 18%. Von 61 nicht penetrirenden Brustwunden führte nur 1, von 95 penetrirenden 28 = 29,5% zum Tode. Weit verderblicher erwiesen sich die penetrirenden Bauchwunden, indem von 49 nur 10 geheilt, 31 = 63,2% tödlich wurden, doch muss immerhin diese Todesrate als nicht sehr hoch angesehen werden gegenüber den älteren Erfahrungen. Sehr gering war die Sterblichkeit bei den Schussbrüchen des Oberschenkels, nämlich 5 auf 40 = 12,5%, bei denen des oberen Drittels allein 20%, dagegen 0% bei denen des unteren Drittels. Selbst von den 22 Kniegelenkschüssen war nur 1 tödlich, von 5 Fußgelenkverwundungen keine. Unter 321 Verwundeten mit Weichtheilschüssen im Oberschenkel starben nur 6 = 1,9%, unter 145 an den Weichtheilen des Unterschenkels Getroffenen nur 1 = 0,7%. Von allen 1747 an im Dienst erhaltenen Schusswunden behandelten starben überhaupt 113 = 6,5%. Die Anzahl der sogleich Getödteten beträgt 333 = 15,9% aller Verwundeten, oder das Verhältnis der Todten zu den Verwundeten ist 1 : 5, also mäßig hoch. 126 = 37,8% davon hatten Schädelwunden, 108 = 32% penetrirende Brustwunden, deren scheinbare Ungefährlichkeit sich bei Berücksichtigung der sogleich Gefallenen mithin als Täuschung herausstellt. Denn stellt man diesen 108 sofort tödlichen penetrirenden Brustwunden die 95 in Behandlung gelangten gegenüber, so ergiebt sich, dass über die Hälfte aller derartigen Wunden unmittelbaren Tod zur Folge hatte. Rechnet man aber die 28 später Gestorbenen hinzu, so erhält man gar 136 Todesfälle auf 203 penetrirende Brustwunden = 67%, und auf sämmtliche 264 Brustwunden 137 Todesfälle = 51,8%, 51 Bauchwunden hatten gleichfalls unmittelbaren Tod zur Folge, allerdings nur etwa $^1/_6$ der Gefallenen. Zählt man aber zu diesen 51 noch die 49 in Behandlung gekommenen penetrirenden Bauchwunden hinzu, so ergiebt sich, dass von 100 derselben 82 = 82% tödlich waren, rechnet man aber die 33 nicht penetrirenden in Behandlung gelangten Bauchwunden ohne Todesfall hinzu, so bleibt die Todesrate aller Bauchwunden mit 82 auf 133 = 61,7%, also noch höher als die der Brustwunden, wie ja auch erwartet werden musste.

Um die Häufigkeit der Verwundung der einzelnen Körpertheile und ihre Gefährlichkeit festzustellen, zählt der Bericht 11 alle Schusswunden aus den Jahren 1898 und 1899, deren Sitz bekannt geworden ist, zusammen und erhält 4756 Verwundungen mit 757 = 15,92% Todesfällen. Von diesen betrafen 726 = 15,26% Kopf und Hals, davon mit tödlichem Ausgang 298 = 41,05% der gleichartigen Verwundungen und 6,27% aller Verwundungen. Für den Rumpf betragen die Zahlen 1065 = 22,39% mit 409 = 38,41 bezw. 8,60% Todesfällen, für die oberen Gliedmaßen 1410 = 29,65% mit 9 = 0,64% bezw. 19 Todesfällen, für die unteren Gliedmaßen 1555 = 32,70% mit 41 = 2,64% und 0,86% Todesfällen.

Addirt man die 163 Schusswunden hinzu, deren Ausgang zwar bekannt, deren Sitz aber nicht bekannt war, so erhält man aus den beiden Kriegsjahren 1898 und 1899 4919 Verwundungen, wovon 845 den Tod zur Folge hatten = 16,9%, davon waren sofort tödlich 586 = 11,7%, oder auf je 7,4 Verwundete kam 1 Todter, ein günstigeres Verhältnis als es für das Jahr 1899 allein oben ausgerechnet worden ist.

Der Bericht hebt hervor, dass das moderne kleinkalibrige Geschoss erheblich bessere Aussichten zeitigt, als das ältere Kriegsgewehr, indem im Rebellionskrieg auf 1 Getödteten 4,56 Verwundete gekommen seien. Auch unter den in Behandlung gekommenen Verwundeten war die Sterblichkeit geringer, indem damals noch 14,3% starben, im letzten Kriege aber nur 6%. Dabei wird noch besonders darauf aufmerksam gemacht, dass auf feindlicher Seite auch vielfach ältere Gewehre, z. B. Remington, benutzt worden waren, auf welche 471 Verwundungen ausdrücklich bezogen werden. Der Anwendung des antiseptischen Verbandpäckchens werden, wie schon in älteren Berichten, auch hier besonders die guten Erfolge zugeschrieben.

Hier finden wir auch zum ersten Male andere als Schusswunden erwähnt, ohne jedoch ihre Zahl herausfinden zu können. Als verwundende Werkzeuge werden angeführt ein stechendes, dolchartiges Werkzeug, Dagger, und eine Hiebwaffe, Parong oder Bolo genannt. Dass letzterer eine gefährliche Waffe sein muss, beweist ein Überfall, welchen die wilden Einwohner der Philippinen, die Moros, auf einen kleinen Trupp von 5 Mann machten, von denen sie einen sofort tödteten, den Kopf mit einem Hiebe vom Rumpfe trennend, ein weiterer starb in kurzer Zeit und ein dritter hatte eine 7 Zoll lange Wunde im Hals, welche 6 Zoll breit klaffte, weil aus Haut und Muskulatur ein großes Stück herausgesäbelt war. Dies wird dadurch ermöglicht, dass die 15 Zoll lange Schneide in ihrer Mitte einen bogenförmigen Ausschnitt hat und der Hieb zugleich ziehend geführt wird. Die Aa. occipitalis und carotis ext. so wie jugularis ext. waren durchtrennt, und der Blutverlust ungeheuer; trotz des rohen Verbandes und langen Transports blieb der Mann am Leben. Auch andere Wunden der Art waren ähnlich furchtbar und zeigten das Ungestüm der Wilden und ihre geschickte Waffenführung.

Wesentlich geringer, aber doch immer noch nicht unbeträchtlich an Zahl waren die Schussverletzungen im Jahre 1900, da ja auf den Philippinen noch weitere Kämpfe mit Philipinos und wilden Eingeborenen stattfanden. 377 Mann wurden sofort getödtet, 1173 Verwundete wurden in die Lazarette eingeliefert, wovon 782 im Gefecht selbst, 315 nicht im Gefecht, aber doch im Dienst (in the line of duty), 57 nicht im Dienst, 12 in selbstmörderischer, 7 in mörderischer Absicht verletzt waren. 92 von allen 1173 Verwundeten starben noch später, 70 davon im Gefecht verletzt, während von den 377 sofort Getödteten 305 im Gefecht fielen. Zählen wir nur die 1087 im Gefecht Verletzten, so fielen mithin von allen diesen nicht weniger als 28,1%; auf jeden Gefallenen kamen je 2,5 Verwundete, ein höchst ungünstiges Verhältnis. Doch sind keineswegs allein großkalibrige Gewehre vom Feinde verwendet worden; denn abgesehen von 33%, bei denen das Kaliber unbekannt geblieben ist, wurden in 23% Mauser-, in 10% Remington- und in 11% Krag-Jörgensen-, in 8% endlich Revolvergeschosse festgestellt. Vielleicht wurde mit größerer Erbitterung, mithin aus größerer Nähe gekämpft, doch ist dies nur Muthmaßung des Ref. · Von den Gefallenen hatten 78 Schädel-, 2 Gesichtsknochenbrüche, 18 hatten Halswunden, 101 penetrirende Brust-, 52 penetrirende Bauchwunden, je einer hatte einen Schussbruch des Schultergürtels, Oberarmes und Unterschenkels, 3 Weichtheilwunden des Schenkels (Blutung?), bei 48 war der Sitz unbekannt. Auch hier finden wir die hohe Gefährlichkeit der Brustwunden wieder, welche allein 1/3 der Todesursachen bei den Gefallenen ausmachen. Von 74 in Behandlung gelangten Kriegsschusswunden der Brust, 29 nicht penetrirenden, 45 penetrirenden, starben noch 10, d. h. 13,5%, 22,2% der penetrirenden, so dass mithin von allen 175 Brustwunden 84 = 40,2% den Tod herbeiführten. Den 52 sofort an Bauchwunden Gefallenen stehen ferner gegenüber nur 36 in Lazarettenv erpflegte Verwundete mit Bauchwunden, von denen nur 9 ohne Todesfall nicht penetrirten,

27 dagegen mit 22 Todesfällen = 76% als penetrirend angesehen wurden. Von 88 Bauchwunden hatten mithin 84,9% tödlichen Ausgang, 59% sofort.

Im Allgemeinen finden wir, dass von 782 in Behandlung gelangten Kriegsverwundeten nur 70 ihren Verwundungen erlagen, d. h. noch nicht 9%, und nach Abzug der 36 Bauchwunden gar nur 6,4%. Auch hier sind mithin die guten Behandlungserfolge augenfällig. Dass von 13 behandelten Wirbelbrüchen 9 in Tod und 4 in Invalidität ausgingen, entspricht vollkommen den alten Erfahrungen über diese schweren Verletzungen. Besonders günstig verliefen wieder die Weichtheilwunden, so dass z. B. von 128 derselben am Oberschenkel nur 3 tödlich endeten, 13 Invalidität zur Folge hatten, 6 anderweitig und 107 geheilt entlassen wurden. Aber auch die Knochenbrüche verliefen günstig, so dass z. B. von 15 Schussbrüchen des Oberschenkels im oberen Drittel nur 3, von 17 im mittleren und unteren Drittel nur 2 den Tod zur Folge hatten. Dasselbe gilt von den Gelenken: von 5 Schusswunden des Schultergelenks endete mit Tod nur 1, von 16 des Ellbogengelenks gleichfalls 1, von 3 des Handgelenks keine, von 2 des Hüftgelenks 1, von 15 des Kniegelenks 3, von 5 des Fußgelenks 1, von sämmtlichen 46 Schusswunden der größeren Gelenke mithin 7 = 15,2%; die übrigen hatten fast sämmtlich Invalidität zur Folge. Auch 15 Brüche der Schädelknochen hatten mit 6 = 40% eine mäßige Sterblichkeit.

Hinsichtlich der Behandlung sind leider auch in diesem Jahresberichte die eigentlichen Kriegsverwundungen nicht von den übrigen Schussverletzungen getrennt abgehandelt. Wir erfahren, dass von den 564 Schusswunden im Ganzen 208, also über $1/3$, operative Maßregeln erforderten; von den Operirten starben 27 = 13%, 171 wurden geheilt, 10 blieben im Bestand. 4mal wurden X-Strahlen zur Auffindung der Geschosse angewendet, Rippenresektionen bezw. Splitterextraktionen wurden 2mal gemacht, 1mal mit tödlichem Ausgang. Von 5 Laparotomien hatte nur 1 einen günstigen Erfolg, 1mal wurde bei einem Beckenbruch $2^1/_2$ Monat nach der Verletzung ein 5 Zoll langes Stück Drainrohr durch Einschnitt entfernt. Im Schultergelenk wurde 4mal abgesetzt, nur 1mal mit Ausgang in Genesung, der Oberarm wurde 6mal, 1mal mit tödlichem Ausgang, der Unterarm 3mal, Theile der Hand 50mal amputirt, 1mal mit Ausgang in Tod durch Chloroform. Im Hüftgelenk wurden 3 Exartikulationen mit günstigem Erfolg gemacht, eine Hüftgelenksresektion dagegen mit Ausgang in Tod durch Sepsis. 5 Amputationen des Oberschenkels waren tödlich, 7 führten zur Genesung, 1 war bei Abfassung des Berichts noch nicht abgelaufen. Eine dieser Amputationen war durch Infektion mit dem Bacillus aërogenes capsulatus, 1 durch Zerreißung der Art. femoralis indicirt, sonst handelte es sich um ausgedehnte Zerreißungen. Unter 7 Amputationen des Unterschenkels hatte 1 tödlichen Ausgang durch Sepsis, sie war wegen Bruch im Fußgelenk angezeigt. Endlich wurden noch mehrere Gefäße isolirt unterbunden: 3mal die Femoralis, 2mal die Brachialis, 1mal Tibialis postica.

Im Berichtsjahre wurden alle Kranken und Verwundeten aus den Philippinen in dem großen für 650 Betten ausgestatteten General Hospital im Presidio zu St. Francisco behandelt, welchem Lieutenant Colonel Gérard als Chefarzt vorstand. Die übrigen großen Hauptlazarette, die während des spanisch-amerikanischen Krieges in der Heimat eingerichtet worden waren, waren nach und nach aufgelöst worden, zumal nach der Ausmusterung der Freiwilligen. Dagegen waren auf den Philippinen noch mehrere Feldlazarette thätig.

Die früheren geringen Ausgaben für das Medical Departement, trotz der Mahnungen des Generalstabsarztes Sternberg, stets vom Kongress reducirt, sind durch den Krieg bedeutend gesteigert worden und erreichten im Jahre 1899 2765000 Dollars, und der Etat betrug im Jahre 1901 noch 2000000 Dollars.

Wir haben im Wesentlichen nur Kriegschirurgisches und auch nur in Umrissen aus den Reports berichten können und schließen mit dem stolzen Ausspruch des Berichts, dass zur Zeit die jetzt in den tropischen Inseln Cuba, Portorico und Philippinen untergebrachten, zum großen Theil erst neu ausgehobenen Truppen sich besserer gesundheitlicher Verhältnisse erfreuen, als es je bei Truppen in ähnlicher Lage der Fall gewesen sei. Lühe (Königsberg i/Pr.).

15) **La Garde.** Gunshot wounds by the old and new armaments.

(Buffalo med. journ. 1902. Juli.)

Verf. hat seiner Zeit Schießversuche an Leichen mit dem früheren und dem jetzigen amerikanischen Armeegewehr angestellt und vergleicht die Ergebnisse derselben mit seinen praktischen Erfahrungen im spanisch-amerikanischen Kriege. Dieselben stimmen im Allgemeinen mit seinen Schießversuchen und mit den Kriegserfahrungen anderer Autoren überein. Chok wurde wurde selbst bei unbedeutenden Verletzungen fast niemals vermisst. Unter 1400 Verwundeten starb kein einziger an äußerer Blutung. Das auffallend häufige Steckenbleiben der spanischen Mausergeschosse im Körper ist nach vergleichenden Schießversuchen des Verf.s nicht auf schlechte Munition zurückzuführen, sondern in erster Linie auf die weiteren Entfernungen, aus denen die Spanier schossen. Die Sterblichkeit bei penetrirenden Lungenschüssen betrug 27% gegenüber 60% im amerikanischen Bürgerkrieg. 20 Fälle von Knieschüssen heilten unter fixirendem Verbande glatt aus.

Mohr (Bielefeld).

16) **R. Spear.** Gunshot wounds on the isthmus of Panama.

(New York med. journ. 1902. No. 16.)

Die Arbeit stellt einen kurzen Bericht über Schussverletzungen während der Revolution auf dem Isthmus von Panama dar. Sie ist desshalb interessant, weil auf dem dortigen Kriegsschauplatz 2 ganz verschiedene Geschosse in Anwendung waren, eines ein $^{45}/_{100}$ Zoll Kaliber Bleigeschoss mit einer Tragfähigkeit von nur 800, und als zweites das 7 mm von Mauser mit einer Tragfähigkeit von 2400. Dem entsprechend bestanden große Differenzen, zumal die dortige Gegend sehr unwegsam ist und die Kämpfenden häufig auf sehr nahe Entfernungen herankamen; die Wunden mit dem 45-Kalibergeschoss waren immer größer als die Mauser-Wunden, der Ausschuss größer als der Einschuss, während die Mauser-Wunden ohne Knochen-, Schädel oder Bauchverletzung kleinen Ein- und Ausschuss zeigten, einige Male auch nicht inficirt waren. Diese letztere Bemerkung ist desshalb wichtig, weil bei dem Mangel von sanitären Einrichtungen bei der Truppe selbst (auch der Arzt war krank) die Wunden meist mit Lehm (!) bedeckt wurden und erst nach 12—48 Stunden in Behandlung kamen, wesshalb auch mehrere Tetanusfälle vorkamen. Die Getödteten waren meistens am Kopf oder Bauch getroffen. Die eingelieferten Bauchverletzten hatten fast alle Peritonitis; trotzdem kam ein Mann durch ohne Operation, behielt aber eine Darmfistel. Statistische Angaben über Menge der Verletzten und Resultate fehlen, dagegen sind 13 interessantere Fälle genauer geschildert. **Scheuer** (Berlin).

17) **G. Perthes.** Über einige Schussverletzungen.

(Deutsche Zeitschrift für Chirurgie Bd. LXIII. p. 75. Mittheilungen aus Peking No. 1.)

P. theilt aus dem Schussverletzungsmaterial, das er während seiner kriegschirurgischen Thätigkeit in Peking behandelte, einige bemerkenswerthe Beobachtungen mit, nachdem er zunächst allgemein hervorgehoben, dass sehr viele Fälle ohne jede Behandlung, resp. unter der gänzlich indifferenten der Chinesen (Aufstreuen eines Pulvers auf die Wunden) glatt geheilt sind, auch schwere Knochenverletzungen. Als indirekte Schussfraktur wird ein Tibiaschrägbruch interpretirt, der ausweislich des Röntgenbildes erheblich tiefer saß, als die in der Höhe des oberen Unterschenkelendes stattgehabte Durchschießung. Es ist anzunehmen, dass das Geschoss das Interstitium zwischen Tibia und Fibia durchflog, hierbei die Knochen aus einander sperrte und die Tibia über die Elasticitätsgrenze bog. Möglich, dass das öfter vorkommt. Geschossextraktionen vernothwendigten sich meist nur, wenn Fisteln durch den Fremdkörper unterhalten wurden. Zur Lokalisirung des letzteren that das Röntgenverfahren seine guten Dienste. P. beschreibt die in der Leipziger Klinik übliche Methode, den Fremdkörpersitz zu bestimmen, die der von Levy-Dorn ziemlich analog ist. Nervenschüsse hatten in mehreren Fällen

außer Lähmungen sehr heftige Neuralgien zur Folge, wesshalb der Nerv an der Verletzungsstelle resecirt wurde. Hierbei fanden sich als Ursache der Neuralgien neuromartige Nervenverdickungen. In einem Falle ergab die mikroskopische Untersuchung des excidirten Nervenstückes (vom Ulnaris stammend), dass Seidenfasern aus der Kleidung des Verletzten in der Nervennarbe eingeheilt waren. Eine interessante Gefäßverletzung betraf einen Chinesen, der in die rechte Leistengegend geschossen war und dem das Geschoss am Gesäß von Laienhand excidirt worden. Zunächst starke Blutung, die aber spontan stand, wonach die Wunde ohne Behandlung heilte, aber Gangrän am Fuße folgte, die P. zur Amputation nach Pirogoff veranlasste. Deutung: Wahrscheinlich Verletzung, wenigstens Cirkulationsstörung der Iliaca externa. Perforirende Bauchschüsse sah P. 4 und hat 3 derselben — $3^1/_2$, 4 und 18 Stunden nach der Verletzung — laparotomirt. Die Ausführung der Operation ließ sich, obwohl die örtlichen Verhältnisse ziemlich heikel waren, stets, namentlich Hinsichts Asepsis, kunstgerecht durchsetzen, so dass P. glaubt, man werde auch im Felde oft genug solche Leistungen durchführen können. Wichtig sei, wie Treves vorgeschlagen, Verband- und Tupfmaterial fertig sterilisirt in Konservenbüchsen ins Feldlazarett mitzunehmen; größere Tücher, Mäntel etc. können an Ort und Stelle einfach ausgekocht werden. Zu künstlicher Beleuchtung thaten Acetylen-Fahrradlaternen gute Dienste (ein sehr hübsches Auskunftsmittel, das auch für uns in der Landpraxis etc. acceptirt zu werden verdient, Ref.). P. giebt die Krankengeschichten seiner 3 Fälle, von welchen 2 gestorben sind. Der genesene dritte ist der interessanteste, er betrifft eine gleichzeitige Blasen- und Darmdurchschießung. Der Einschuss saß in der Mitte zwischen Nabel und Symphyse, der Ausschuss rechts außen 10 cm vom After. Harndrang, Schmerzen beim Miktionsversuch. Starke Bauchdeckenspannung, Hochstand der Leber. Außerdem Anästhesie im rechten Ischiadicusgebiet. Bei der Operation — $3^1/_2$ Stunden nach der Verletzung — ergiebt sich urinöses Ödem im prävesicalen, subserösen Zellgewebe, den Zeigefinger passiren lassende Durchlöcherung der Blasenvorderwand, extraperitoneal. Der Blasenausschuss kann nicht gefunden werden. Blasennaht, dann Öffnung der Bauchhöhle, in der sich eine Dünndarmschlinge doppelt durchbohrt findet. Resektion von 13 cm Ileum. Naht, Drainage des Prävesicalraumes, Dauerkatheter. Verlauf gut, wenn auch nicht fieberfrei. Die Lähmungserscheinungen am Ischiadicus blieben unverändert — jedenfalls hat das Geschoss das Foramen ischiadicum passirt und hierbei den Nerven verletzt. Wahrscheinlich ist dieser Fall der einzige, in dem bei Blasenschuss mit Erfolg operirt wurde, 2 von Pozzi und Haga bekannt gemachte einschlägige Operationen verliefen tödlich. Verf. stellt die diesbezügliche neuere Kasuistik zusammen: 17 Fälle aus dem deutsch-französischen Kriege von 1870/71, sodann noch 13 Fälle verschiedener Autoren. **Meinhard Schmidt** (Cuxhaven).

18) T. Hug. Über einen Fall von Staphylokokkentoxämie nach Revolverschuss.

(Beiträge zur klin. Chirurgie Bd. XXXIII. Hft. 2.)

Ein junges Mädchen hatte aus nächster Nähe mehrere Revolverschüsse erhalten, von denen der erste die linke Ellbogengegend, der zweite die rechte Schulter, 2 weitere den Rücken trafen. Nothverband, Spitalaufnahme nach mehreren Stunden. Sorgfältige Desinfektion der Umgebung der Wunden, Zeitverbände. In der Folge hohes Fieber. Am Schulterblatt wurde ein Kleiderfetzen und Geschoss enthaltender Abscess eröffnet. Trotzdem traten immer deutlicher die Zeichen einer septischen Allgemeininfektion hervor. Wochenlanges, hohes Fieber, Staphylokokken in Blut und Urin. Erst 2 Monate nach der Verletzung kehrte die Temperatur wieder zur Norm zurück. Heilung.

Wie unter eingehender Würdigung der Litteratur begründet wird, dürften die mit dem Geschoss eingedrungenen Kleiderfetzen die Infektionsträger gewesen sein. Die Allgemeininfektion ist als eine Staphylokokkentoxämie aufzufassen. Bezüglich der Therapie erinnert Verf. daran, dass jeglicher Versuch einer Desinfektion eines Schusskanals zwecklos und selbst schädlich ist, und dass bei nicht kompli-

cirten Schusswunden die Behandlung in möglichst rascher Anlegung eines aseptischen resp. antiseptischen Occlusionsverbandes zu bestehen habe. Zur Bekämpfung der Allgemeininfektion waren in dem mitgetheilten Falle Einreibungen mit Credé-schen Silbersalzen, große Dosen von Salicyl so wie künstliche Steigerung der Diaphorese und Diurese in Anwendung gekommen. **Honsell** (Tübingen).

19) **Gaetano.** Nefrectomia lombare, laparotomia et sutura del fegato per ferita d'arma de fuoco. Guarigione.

(Policlinico 1902. No. 5. Ser. Chir.)

Revolverschuss in die linke Lendengegend, schräg nach oben rechts vorn. Geschoss im 6. Interkostalraum. Schwerer Collaps. Hämaturie. Lumbale Nephrektomie. Niere im oberen Drittel schräg durchschossen, großer Bluterguss. Danach Laparotomie und Naht einer Verletzung des linken Leberlappens mit Katgut. Heilung. **E. Pagenstecher** (Wiesbaden).

20) **Mendel** (Berlin). Zwei Fälle von Rückenmarkserkrankung nach Unfall.

(Monatsschrift für Unfallheilkunde u. Invalidenwesen 1902. No. 1.)

21) **Thiem** (Cottbus). Poliomyelitis anterior chronica und Bulbärparalyse nach Trauma.

(Ibid.)

M. bringt 2 kasuistische Beiträge, in denen im Anschluss an einen Unfall einmal eine multiple Sklerose mit Hysterie, das andere Mal eine multiple Sklerose allein aufgetreten war. Im einen Falle bestand das Trauma in der Absprengung eines Stückes der vorderen Tibiakante, im anderen handelte es sich um einen Sturz ins Wasser, und trat eine weitere Verschlimmerung auf nach Auffallen eines Balkens in die Gegend des Kreuzes. Die Begründung des Zusammenhangs muss im Original nachgesehen werden. In dem Falle T.'s hat die genannte Erkrankung sich nach einem Unfalle entwickelt, der in einer Verstauchung der rechten Hand, einem Bruch des linken Unterarmes, einer Verstauchung des linken Oberschenkels und einer Kontusion des Rückgrats und Kopfes bestand. Der genauere Hergang wird in einer ausführlichen Krankengeschichte wiedergegeben. Einem Skeptiker wird auch hier nicht ohne Berechtigung der Einwand nahe liegen post hoc ergo propter hoc. **Bähr** (Hannover).

22) **Freeman.** An operation for spina bifida, with report of a successful case.

(Journ. of the amer. med. assoc. 1902. März.)

Entfernung einer gänseeigroßen Meningocele bei lumbosacraler Spina bifida durch elliptische Umschneidung und Abtragung der Haut und des Sackes bei 7 Wochen altem Kind. Die Geschwulst war dem Platzen nahe. Das Rückenmark wurde, nebst einigen Nervensträngen, in die eben eine Fingerkuppe zulassende Öffnung der Wirbelsäule hineingestopft, der Sack abgetragen, sein Hals ebenfalls in die Öffnung hineingeschoben, ohne Naht, die Verf. in diesem Falle verwirft. Schluss der Wirbelsäulenöffnung durch ein Netzwerk kreuz und quer darüber gezogener Silberdrähte, die reaktionslos einheilten. Zur Beurtheilung des Dauerresultats ist noch nicht Zeit genug verflossen. **Trapp** (Bückeburg).

23) **M. Jaffé.** Zur Symptomatologie der Rückenmarkstumoren.

(v. Langenbeck's Archiv Bd. LXVII. Hft. 3.)

Die Schwierigkeiten, eine absolut sichere Diagnose der Höhe einer Rückenmarksgeschwulst zu stellen, sind auch heute noch keine unbedeutenden, so dass bei der an sich nicht großen Zahl der bisher veröffentlichten operativen Fälle dieser Art die Schilderung der von J. beobachteten Krankheitsgeschichte vieles

Interesse bietet, zumal eine Reihe neuer Gesichtspunkte sich darstellen. Es handelte sich um eine 52jährige Pat., bei der eine Geschwulst des Rückenmarks im Gebiete des 2. bis 3. Dorsalsegments vermuthet wurde. Es sollte desshalb eine Freilegung des Marks zwischen 7. Halswirbeldornfortsatz und 2. Brustwirbel stattfinden. Wegen eines nicht zu beseitigenden Decubitus unterließ man schließlich den Eingriff, die Geschwulst saß aber in der That, wie die spätere Autopsie zeigte, in der Höhe des 2. Dorsalsegments, war größer wie eine Knackmandel, von der Dura mater überdeckt und ließ sich glatt und ohne Schwierigkeit herausnehmen. Als das Wesentlichste aus der lehrreichen Krankengeschichte und Beobachtung sei hervorgehoben, dass das Gebiet des zu konstatirenden dumpfen Empfindens dasjenige war, dessen Segmente schon zerstört waren und das nur noch durch vikariirende Hilfswurzeln intakter oberer Segmente versorgt wurde. Die Geschwulst saß in dem Rückenmarkssegment, das das obere Grenzgebiet der abgestumpften Empfindung, d. h. die Gegend des Überganges vom abgestumpften Empfinden in normales beherrschte. Ferner lehrt der Fall, dass ein zeitweises absolutes Fehlen von Wurzelsymptomen nicht gegen Geschwulst des Rückenmarks spricht, dass ferner auch eine nicht im Mark selbst sitzende Geschwulst ohne Wurzelsymptome bestehen kann. Dies zu wissen ist in so fern sehr wichtig, als bei intramedullärer Geschwulst natürlich jede Operation ausgeschlossen ist. Weiterhin giebt die vorliegende Beobachtung einen weiteren Beweis dafür, dass das Centrum ciliospinale nicht unter das 1. Dorsalsegment herunterreicht. Erwähnt sei auch noch, dass die Geschwulst bei der Autopsie, trotzdem sie hinten saß, erst nach Eröffnung des Duralsackes wahrnehmbar wurde. Verf. hält die Frühdiagnose und die zeitige genaue Erkenntnis des Niveaus der Geschwülste im Rückenmark für verbesserungsfähig und ersieht in der Förderung dieser Momente eine bessere Zukunft für die Therapie der einschlägigen Neubildungen.

Die von Lubarsch vorgenommene mikroskopische Untersuchung der Geschwulst erwies dieselbe als ein vom inneren Blatte der Dura ausgehendes Fibrosarkom mit theilweise derbem hyalinem Bindegewebe, vielen Blutgefäßen und kleinen Blutungen. In denjenigen Rückenmarksquerschnitten, auf die die Geschwulst gedrückt hat, findet sich eine fast völlige Degeneration der ganzen Seitenstränge rechts, während die linken Seitenstränge besser erhalten sind. Die hinteren Wurzeln und Burdach'schen Stränge sind daselbst rechts ebenfalls fast völlig entartet. Die Vorderstränge sind größtentheils erhalten, lassen aber auch kleine Degenerationsherde erkennen. Daneben fand sich noch eine leichte aufsteigende und eine stärkere absteigende Entartung.

E. Siegel (Frankfurt a/M.).

24) S. E. Henschen und K. G. Lennander. Rückenmarksgeschwulst, mit Erfolg exstirpirt.

(Upsala Läkareffören. Förhandl. N. F. Bd. VI. p. 453. [Schwedisch.])

Ein 50jähriger Soldat, der — akutes Gelenkrheuma 8 Jahre vorher ausgenommen — immer gesund, nie luetisch inficirt gewesen war, bemerkte, als er in einer Kälte von 10 bis 12° C. nach Hause fuhr, dass er im linken Bein kein Gefühl der Kälte hatte, obwohl er dasselbe außerhalb des Schlittens hielt, während das andere unter dem Schlittenfell lag. Als er nach Hause kam, hatte er aber Wärmegefühl und Tastempfindung im linken Bein. Er fühlte damals keine Schwäche in den Beinen oder Armen. 1 Monat später empfand er vorübergehende Schmerzen in der rechten Schulter und Oberarm, konnte aber feinere wie gröbere Arbeiten ausführen. Im Sommer desselben Jahres zeigten sich Parästhesien in der linken Beuge und Hüfte. Im rechten Bein und den beiden Händen Ameisenkriechen. Im August Parästhesien im linken Bein und Harnbeschwerden. Pat. konnte beim Manöver nicht ohne Schwierigkeiten das Gewehr in der rechten Hand halten. Weiterhin nahmen die nervösen Erscheinungen derart zu, dass er im December sich in die Klinik aufnehmen ließ. Hier bildete sich im folgenden Monat deutlich eine Empfindlichkeit am Halse aus. Der Tastsinn war im linken Beine aufgehoben, im rechten wie an den ulnaren Rändern beider Arme herabgesetzt. Im

linken Beine, z. Th. auch in der linken Rumpfhälfte wie in beiden Ulnarisgebieten fehlte die Schmerzempfindlichkeit. Eben so verhielt sich der Temperatursinn. Die Motilität betreffend waren passive Bewegungen unbehindert, die aktiven aber herabgesetzt, und zwar mehr im rechten als im linken Arm. Allmählich verschwand auch die Motilität im rechten Knie- und den Fußgelenken. Als L. an der von H. angewiesenen Stelle die Operation im Februar 1900 vornahm, wurde eine 3,8 cm lange, rundliche, harte Geschwulst unter dem 6. Halswirbel exstirpirt. Dieselbe lag zwischen Pia und Arachnoidea und erstreckte sich aufwärts bis unter den 5. Hals-, abwärts bis unter den 1. Rückenwirbel; sie war nur durch einen dünnen, fadenförmigen, gefäßführenden Strang mit der Unterlage verbunden. Die Dura wurde genäht und die Höhle drainirt. Schon am Abend des Operationstages vermehrte sich die Motilität in der rechten Hand. Die Heilung geschah mit nur wenig Temperaturerhöhung, und die nervösen Erscheinungen besserten sich in den folgenden 3 Monaten allmählich so, dass Pat. im Oktober als völlig geheilt in der Gesellschaft schwedischer Ärzte zu Stockholm vorgestellt werden konnte. Die Geschwulst zeigte sich mikroskopisch als ein Fibrosarkom mit hyaloider Degeneration der Zellen.

Die Verff. stellen eine ausführliche Publikation des Falles in den »Mittheilungen aus den Grenzgebieten« in Sicht. **A. Hansson** (Cimbrishamn).

25) **W. D. Dobromysslow.** Zur Lehre von den teratoiden Geschwülsten der Regio sacrococcygea (3 Fälle).

(Russ. chir. Archiv 1902. Hft. 3.)

Im 1. Falle wurde die Geschwulst bei einem 10 Wochen alten Kinde entfernt, Heilung; im 3. bei einem Manne von 54 Jahren; bei beiden saß sie hufeisenförmig an der vorderen und hinteren Seite des Kreuzbeins. Beim Manne waren in Folge Reitens an der Geschwulst Fisteln entstanden und die Stuhlentleerung erschwert. Bei der Operation fand man die hintere Wand des Mastdarmes bindegewebig entartet; sie wurde verletzt, und es bildete sich eine Kothfistel, die auch durch eine zweite Operation — Resektion des Mastdarmes — nicht geschlossen werden konnte. Eine weitere Operation wurde nicht bewilligt, und Pat. verließ die Klinik mit Fistel. Im 2. Falle handelte es sich um einen todten Neugeborenen; die Geschwulst saß vorn am Kreuzbein und hing 12 cm weit herab. Genaue mikroskopische Untersuchung; die Beschreibung wird durch 4 Tafeln illustrirt.

Fall 1 und 2 sind aus Gebilden des Canalis neuroentericus entstanden, bestehen aus Bindegewebe mit zahlreichen Cysten, die im 1. Falle mit cylindrischem, im 2. mit cylindrischem, Flimmer- und mehrreihigem Plattenepithel ausgekleidet sind; beide Geschwülste enthalten Neurogliagewebe, die erste außerdem Nervenzellen, die zweite Knorpelgewebe.

Im 3. Falle stellt die Geschwulst zweifellos einen zweiten parasitären Embryo dar. Es fanden sich zahlreiche Cysten von verschiedenem Charakter: Dermoide — ein solches mit langen Haaren —, Cysten mit Cylinder-, mit vielreihigem, plattem und mit gemischtem Epithel; zahlreiche Knochen und Knorpel, lymphoides Gewebe und Drüsen; eine bläschenförmige Bildung mit kolloidem Inhalt, die einer pathologisch veränderten Schilddrüse ähnelte; eine Bildung mit gut ausgeprägtem Bau der Suprarenaldrüse, an einer anderen Stelle ein Gewebe von ähnlichem, doch weniger ausgebildetem Bau; in der Nähe der ersteren ein sympathisches Ganglion; endlich ein embryonaler Respirationsapparat. **Gückel** (Medwedowka, Kiew).

Berichtigung. p. 817 No. 37 des Inhaltsverzeichnisses und p. 837 Z. 7 v. u. lies W e g n e r statt W a g n e r.

Originalmittheilungen, Monographien und Separatabdrücke wolle man an *Prof. E. Richter* in Breslau (Kaiser Wilhelmstraße 115), oder an die Verlagshandlung *Breitkopf & Härtel*, einsenden.

Druck und Verlag von Breitkopf & Härtel in Leipzig.



Centralblatt
für
CHIRURGIE

herausgegeben
von
E. von Bergmann, in Berlin, **F. König,** in Berlin, **E. Richter,** in Breslau.

Neunundzwanzigster Jahrgang.

Wöchentlich eine Nummer. Preis des Jahrgangs 20 Mark, bei halbjähriger Pränumeration. Zu beziehen durch alle Buchhandlungen und Postanstalten.

No. 36. **Sonnabend, den 6. September.** **1902.**

(Aus der chirurgischen Universitätsklinik zu Palermo.)

Ableitung des portalen Blutes durch die direkte Verbindung der V. portae mit der V. cava. Neues operatives Verfahren.

Von

Prof. **Iginio Tansini,**

Direktor der Klinik.

Die Nützlichkeit der Ableitung des Blutes der V. portae zu therapeutischen Zwecken ist nunmehr anerkannt und ist sicherlich dazu bestimmt, neue chirurgische Eingriffe vorzubereiten; aber noch

kennt man nicht ein auf den Menschen anwendbares operatives Vorgehen, welches diese Ableitung in rascher und sicherer Weise gestattet.

Die Talma'sche Operation ist noch sehr bestritten, und die Blutableitung geschieht mit ihr sehr indirekt und unvollständig. Die bekannten Arten der Ausführung der Forscher bei der direkten Verbindung der V. portae mit der V. cava sind derartige, dass man sie außer dem Laboratorium nicht anwenden kann.

Ich erdachte nun ein Verfahren, welches leicht ausführbar und auch auf den Menschen anwendbar ist. Nach einigen Versuchen an Leichen, welche die praktische operative Ausführbarkeit bewiesen, theilte ich das Verfahren dem Studenten Nicoló Serio Basile mit, welcher es im Laboratorium meiner Klinik 10mal an Hunden ausführte, wobei er 7mal vollkommenen Erfolg erzielte.

Ein derartiges Resultat war noch nie zuvor mit den anderen Vorgehen erreicht worden. Und dabei ist noch in Betracht zu ziehen, dass einer unserer Misserfolge einer Blutung zuzuschreiben ist, welche von einer unvollkommenen temporären Blutstillung der V. portae herrührte, was dadurch erfolgte, dass man nicht nach meinen Angaben, sondern nach denen von Halsted vorging.

Zwei weitere Experimente wurden von Dr. Pietro D'Angelo, dem ersten Assistenten meiner Klinik, ausgeführt, und auch diese waren von Erfolg gekrönt.

Das operative Vorgehen besteht in der endseitlichen — terminolateralen — Anastomosirung der V. portae mit der V. cava. Man legt die V. portae frei und isolirt sie, eben so ein kleines Stück der V. cava. Für die temporäre Blutstillung werden mit Gummi überzogene Klemmen angelegt, und zwar eine an die V. portae und 2 an die V. cava; darauf unterbindet man die V. portae am Hilus der Leber und schneidet sie ab. Nun macht man einen Schnitt in das zwischen den beiden Klemmen liegende Stück der V. cava, oder besser noch, wie es Dr. D'Angelo anwandte, man schneidet einen spindelförmigen Streifen aus der Wand der V. cava aus, um besser die V. portae anpassen und anschließen zu können. Man legt nun die V. portae in diese Öffnung der V. cava und vereinigt die Wundränder durch fortlaufende Seidennähte, wobei die Gefäßlichtung nicht nothwendig zu vermeiden ist.

Entfernt man nun die Klemmen, so beobachtet man den Übergang des Blutes aus der V. portae in die V. cava, indem man die vorher durch die Klemmen komprimirten Venen sich erweitern und gleichzeitig die blaue Farbe der Gedärme, die nach der temporären Unterbrechung des Blutumlaufes auftrat, verschwinden sieht.

Die geheilten Thiere, welche reichlich, wenn auch nicht mit Fleisch, doch mit Knochen gefüttert wurden, befanden sich monatelang sehr wohl, ja wurden sogar fett, bis sie getödtet wurden.

Der Tödtung des letzten von Dr. D'Angelo operirten Thieres, welches vor $2^1/_2$ Monaten operirt wurde und sich in bestem Gesund-

heitszustand befand, wohnten Prof. Maracci, Direktor des physiologischen Instituts der hiesigen Universität, und dessen Assistent Prof. Spallitta bei und konnten die vollkommene Verbindung der beiden Adern und den neuen Umlauf des Blutes feststellen.

---

1) **A. Broca.** Leçons cliniques de chirurgie infantile.
Paris, Masson et Cie., 1902.

Das Buch enthält eine große Anzahl freigewählter Kapitel aus dem angegebenen Gebiet in Form von klinischen Vorstellungen mit anschließendem Vortrag. Die Lebendigkeit der Schilderung ersetzt, was dem Auge fehlt. Dem Kapitel über Knochenverletzungen sind zahlreiche Röntgenbilder beigegeben.

Das 1. Kapital ist dem ärztlichen Takte im weitesten Sinne bei Erhebung der Anamnese und der Untersuchung des Kindes gewidmet. Das 2. und 3. enthält die Verletzungen des Knies, das 4. das Fieber bei geschlossenen Frakturen. Das 5.—13. beschäftigt sich mit der Vollständigkeit einer Monographie mit den Verletzungen der Knochenenden des Ellbogengelenks.

Im Folgenden sind bemerkenswerth: Die 16. Vorlesung durch Darstellung von Dentitionsstörungen, nämlich von Unterkiefernekrose vor und während des Durchbruchs des 1. und 2. bleibenden Molaris.

Die 19. enthält eine ausführlich begründete Opposition gegen die Wilde'sche Incision bei Mastoiditis. Die 21. weist auf die nicht seltenen und nicht immer funktionell unbedenklichen Halswirbelgelenkentzündungen nicht tuberkulösen Ursprungs hin. In der 24. Vorlesung wird als Behandlung des Aneurysma cirsoides der behaarten Kopfhaut, falls das F. Terrier'sche Geräusch, der sog. Thrill, gehört wird, die Exstirpation nur dieser einen Stelle empfohlen.

In der 27. Vorlesung begründet Verf., warum er nicht mehr bei Behandlung der Appendicitis »radikal« ist. In der Zeit bis 1895, in der er jede schwere Blinddarmentzündung im Anfall operirte, hatte er 33% Sterblichkeit. Seit der konservativen Behandlung hat er nur in einem Jahre 18,79%, sonst nur 10—11% seiner Kranken verloren. An der Hand der einzelnen Krankengeschichten weist Verf. nach, dass an keinem einzigen Todesfall das konservative Verhalten die Schuld trug.

In der 28. Vorlesung räth B., bei den Frühformen des Darmverschlusses während der Heilung eines geöffneten appendicitischen Abscesses von der Abscesshöhle aus durch Perkussion, im schlimmsten Falle durch Punktion eine erweiterte Schlinge nachzuweisen und an dieser dann den künstlichen After anzulegen. Durch die mediale Laparotomie, die bei den Spätformen am Platze sei, gingen bei ersteren die meisten Kranken zu Grunde.

Die 31. Vorlesung enthält einen Fall von geheilter Hodensackgangrän bei Neugeborenen, die 32. einige interessante, zum Theil anderwärts veröffentlichte Fälle von Echinococcus der Leber, von

denen einer mittels Ausnähung der Tasche nach Delbet behandelt wurde.

Die Art der Darstellung macht die Lektüre des Buches zu einer äußerst anregenden; es ist daher um so mehr zu bedauern, dass eine Anzahl für das Kindesalter wichtigster Gebiete, z. B. die Drüsenerkrankungen, der Retropharyngealabscess, Hüftgelenkentzündungen etc. nicht erwähnt sind, ein Fehler, den hoffentlich ein 2. Band ausgleichen wird. **F. Göppert** (Kattowitz).

2) **L. de Gaetano.** L'alcool acidificato con acido acetico nel trattamento dello ferrite rinnite per prima intenzione.

(Giorn. internat. delle scienze med. Anno XXIV.)

Da, wie G. bakteriologisch feststellte, die Fäden und Stichkanäle häufig, auch bei scheinbarer Prima, mit Eitererregern imprägnirt waren, deren Zahl mit jedem Tage zunahm, und da ferner die Fäden bereits während der Operation selbst sich mit deren Dauer mehr und mehr inficirten, stellte Verf. Versuche mit angesäuertem Alkohol (auf 100 g gewöhnlichen Alkohol 20 Tropfen Essigsäure) an. Zahl und Anordnung der Versuche sind in der kurzen Mittheilung nicht angegeben. Die bakteriologische Prüfung ergab stets ein steriles Verhalten der Fäden und Stichkanäle, und außerdem konnte diesem Antisepticum eine austrocknende Wirkung auf die Wunde nachgerühmt werden. G. empfiehlt daher, die Fäden während der Operation in diesem sauren Alkohol aufzuheben, die Wunde nach Anlegen der Naht mit ihm abzureiben und die ersten Schichten der bedeckenden Gaze mit ihm zu imprägniren. **A. Most** (Breslau).

3) **A. Iwanow.** Über Nebennierenextrakt in der Therapie, speciell in der Otorhinologie.

(Med. Obosrenje 1902. No. 11.)

Auf Grund von über 100 Beobachtungen in der Basanow'schen Klinik in Moskau bestätigt I. die Angaben früherer Autoren. Das Mittel übt eine kontrahirende Wirkung auf die Gefäße aus, hilft bei primären Nasenblutungen, weniger bei postoperativen. Bei akuter Rhinitis dauert die gute Wirkung nur ein paar Stunden, bei chronisch hypertrophischer Rhinitis viel länger. Gute Resultate sah I. ferner bei akuter Entzündung des Trommelfells. 2mal sah Verf. bei Frauen mehrere Stunden dauerndes Niesen nach Anwendung des Extraktes. Er gebrauchte zuerst Glycerinextrakt, zuletzt Adrenalinum hydrochloricum von Parke aus London.

Mehrere bakteriologische Untersuchungen des Verf. zeigten, dass das Glycerinextrakt vollständig steril bleibt, selbst bei langem Gebrauch ohne besondere Vorsichtsmaßregeln.

Gückel (Kondal, Saratow).



4) K. Vogel. Klinische und experimentelle Beiträge zur Frage der peritonealen Adhäsionen nach Laparotomien.

(Deutsche Zeitschrift für Chirurgie Bd. LXIII. p. 296.)

Die Arbeit, Habilitationsschrift Verf.s, knüpft an 5 Fälle aus Schede's St. Johanneshospital in Bonn an, in denen peritoneale Verwachsungen operativ gelöst wurden, aber sich hartnäckig wieder bildeten, immer wieder Ileus hervorriefen und mit Ausnahme eines Falles zum Tode führten. Das Wesentliche dieser Fälle bildete eine aseptische, recidivirende Peritonitis adhaesiva, die in Fall 1 ihren ersten Ursprung von einer Bauchkontusion, bezw. von einer durch diese muthmaßlich veranlassten Intraabdominalblutung nahm. In Fall 2 und 3 knüpften sich die Verwachsungen an die Anlage künstlicher After und an Geschwulstexstirpationen, in Fall 4 an ulceröse Darmverschwärungen, in Fall 5 an eine Nephrorrhaphie, die mit Jodoformgazetamponade nachbehandelt wurde (chemischer Reiz auf das Bauchfell, transperitoneal wirkend?). Der letzte Pat. genas nach operativer Lösung der Darmverwachsungen, wobei von Interesse ist, dass bei der Nachbehandlung sofort mit Aloë abgeführt und bei später noch bemerkbarer Stuhlträgheit mit Erfolg der Bauch elektrisirt und massirt, so wie tüchtig Gymnastik geübt wurde (Zimmervelociped, Ruderapparat).

Es folgt eine Allgemeinbesprechung der Ätiologie der adhäsiven Peritonitis; wobei Verf. sich u. A. auch auf zahlreiche eigene Thierexperimente stützt. Neben der natürlichen Geneigtheit des Bauchfells zu Verklebung (»Plasticität«) bezeichnet Verf. als Ursachen zu Verwachsungen: 1) Blutungen, wenn sie aus intraperitonealen Wunden stammen, in so fern, als dann die Verletzung die Resorption hindert, Gerinnung bedingt, und durch das geronnene Blut breitere Verklebungen eingeleitet werden, als die Verletzung allein machen würde; 2) mechanische Reizungen und Verletzungen gröberer Art oder auch in leichterer Form, letztere dann, wenn sie die Laparotomiewunde direkt begrenzen; 3) Brandschorfe, wenn sie nicht so intensiv sind, dass sie die prima intentio hindern; 4) chemische Reize unter derselben Bedingung; 5) Fremdkörper; 6) Infektion. Sehr begünstigt endlich wird die Ausbildung von Verwachsungen durch Darmruhe. Die Prophylaxe, deren Besprechung den Schlusstheil der Arbeit bildet, ergiebt sich aus der Ätiologie zum Theil direkt. Es kommen in Betracht aseptische (nicht antiseptische) Operationsmethode; Meidung unnöthiger Schädigungen des Bauchfells, wobei V. besonders vor Verwendung scharfer Haken warnt; Meidung des Paquelins, sorgfältige Naht, zu welcher Drahtfäden mehr als Seide empfohlen werden. Die Frage, wie Recidive von Verwachsungen nach einer operativen Lösung zu verhüten sind, hat V. zu einer separaten Thierversuchsreihe Anlass gegeben, welche wegen Erzielung günstiger Resultate besonders hervorgehoben zu werden verdient. Kräftige Kaninchen wurden laparotomirt und denselben ein ballen-

förmiges Stück Mull zwischen die Därme nahe der Flexura coli dextra gelegt. Nach einigen Tagen fand Relaparotomie statt, gefolgt von Lösung der erzeugten Fremdkörperverklebungen und Versuch, deren Neubildung zu verhüten. Während frühere Experimentatoren zu dem Zweck Einführung von Kochsalzlösungen (nach Müller's Vorschlag), oder Aufstreichen von Kollodium auf Ligaturstümpfe (Stern), von Paraffin oder Talg oder Auflegen von Goldschlägerhäutchen versuchten, führte V. Salepabkochungen, Hühnereiweiß und dickflüssige Gummi arabicum-Lösungen in die Bauchhöhle in der Absicht ein, solche als eine Gleitschmiere für die Eingeweide dienen zu lassen. Die Anwendung der Gummi arabicum-Lösung (1 : 2 physiologischer NaCl-Lösung) hat sich gut bewährt. Neben derselben aber kamen zur Anregung der Darmperistaltik subkutane Injektionen von Atropin und mit noch besserem Resultat solche von Physostigmin. salicyl. zur Anwendung. Das letzte Mittel wird auch zum Versuch beim Menschen empfohlen; V. selbst hat es bei einem jungen Mädchen während der Nachbehandlung einer Appendektomie zu 0,0004 2—4mal täglich mit Erfolg injiciren lassen. Die Anwendung der Gummilösung geschah in den Versuchen derart, dass nach Vollendung der Operation in den oberen Winkel der im Übrigen vernähten Wunde ein Gummidrain eingelegt und durch dieses die (sterilisirte und filtrirte) Flüssigkeit (30 ccm) injicirt wurde. Dann Entfernung des Drains und Vollendung der Naht.

Die einschlägige Litteratur (Verzeichnis von 58 Arbeiten) ist ausgiebig herangezogen. **Meinhard Schmidt** (Cuxhaven).

---

5) **Hagopoff** (Constantinopel). Du diagnostic et l'intervention sanglante dans les perforations typhiques.

(Gaz. des hôpitaux 1902. No. 56 u. 58.)

Auf Grund eines reichen Materials aus der gesammten medicinischen Litteratur kommt H. zu dem Schluss, dass die schleunige Operation bei der Perforationsperitonitis das einzige rationelle Verfahren ist.

Die Aussichten sind um so günstiger, je schneller operirt wird, doch ist es H. gelungen, noch 23 Stunden nach der Perforation mit Erfolg einzugreifen. Erleichtert wird der Eingriff dadurch, dass die Perforation beim Typhus so gut wie immer einfach und meist im untersten Ileum gelegen ist. Kommt es zu weiteren Perforationen, so darf man sich nicht scheuen, zu relaparotomiren. Cushing z. B. operirte einen Pat. in 15 Tagen 3mal mit Erfolg.

Die Diagnose der Perforation, welche meist zwischen dem 15. und 25. Krankheitstage eintritt, kann Schwierigkeiten bereiten, doch wird sie bei sichergestelltem Typhus kaum zu verfehlen sein, wenn plötzlich heftige Schmerzen im Bauch, besonders rechts unten, und harte Spannung der Bauchdecken auftreten.

In der Mehrzahl der Fälle kann man von einem medianen Schnitt die Perforation finden, deren Verschluss in der Regel durch Lembert-Knopfnähte erfolgen kann. Liegt eine umschriebene Peritonitis vor, so wird man nur tupfen, bei allgemeiner mit heißen Lösungen spülen. In jedem Falle ist das Bauchfell zu drainiren.

Maßgebend für den Erfolg ist möglichst schnelles Eingreifen und ein gewisses Maß von Widerstandsfähigkeit des Pat., welches nicht überschritten werden darf. Es sind bisher 23—26% Heilungen zu verzeichnen. **V. E. Mertens** (Breslau).

---

6) **M. Patel.** Du segment de l'intestin sus-jacent à une stenose intestinale.

(Revue de chir. Jahrg. XXI. No. 3.)

Verf. unterzieht die alte Ansicht, dass oberhalb von Darmstenosen sich, im Falle das Hindernis außerhalb der Darmwand gelegen, nur Dilatation, falls es innerhalb der Darmwand gelegen sei vor allen Dingen Hypertrophie des nächst höheren Darmabschnittes entwickle, einer erneuten Prüfung. Durch das Studium von Querschnitten der betreffenden Darmtheile, die zum Theil durch Operation gewonnen waren, kommt er zu dem Schluss, dass nicht sowohl der intra- oder extraparietale Sitz der Stenose, auch nicht die Dauer des Hindernisses es seien, welche die sog. Hypertrophie bedingen, sondern der stenosirende Vorgang selbst. Während einerseits plötzliche Einklemmungen bereits innerhalb weniger Tage enorme Verdickung des höher liegenden Darmabschnittes herbeiführen können, zeigt sich andererseits bei fibröser Stenose nach tuberkulösem Geschwür die zuleitende Schlinge lediglich dilatirt und dünn. Die sog. Hypertrophie beruht eben nicht auf einer Vermehrung und Vergrößerung der Muskelzellen, sondern stellt einen Zustand von Infiltration dar, der besonders die Submucosa und Subserosa betrifft, freilich zum Theil auch die Muskelfaserstreifen aus einander drängt. Dieser Zustand ist aufzufassen als die Fortleitung des entzündlichen Vorgangs an der verengenden Stelle, was bei Resektion wohl zu beachten ist. So weit der Darm verdickt erscheint, ist er als krank, beziehentlich von dem intraparietalen Process mit ergriffen zu betrachten.

Der Arbeit sind 7 Figuren beigegeben. **Christel** (Metz).

---

7) **G. Hajen.** Über die Zulässigkeit der Taxis bei Brucheinklemmung.

Inaug.-Diss., Kiel, 1902.

Verf. bespricht die Gefahren der Taxis und bringt einen Fall von Perforationsperitonitis nach Taxis aus der Kieler chirurgischen Klinik, dessgleichen einen solchen von Massenreposition. Dem gegenüber stellt er die relative Gefahrlosigkeit der Herniotomien an der Hand von 21 im Jahre 1901 in der Kieler Klinik wegen

Einklemmung ausgeführten Operationen. Der große Vortheil der Operation ist der, dass die Kranken in den allermeisten Fällen von ihrem Bruch dauernd geheilt sind. Trotzdem bleibt die Taxis in einigen Fällen zu Recht bestehen, z. B. bei Arbeitern, die Familienväter, aber nicht in Kassen sind. Hier sollte man die Taxis versuchen, da nach dem Gelingen derselben die Betroffenen sofort gesund sind und weiter arbeiten können und die Kosten des Krankenlagers nach der Herniotomie nicht haben. **E. Moser** (Zittau).

---

8) **H. Dowd.** Treatment of prostatic disease by hot solution.

(Buffallo med. journ. 1902. Juli.)

Verf. beschreibt einen mit Öffnungen versehenen Psychrophor, welcher die direkte Bespülung der Prostatagegend vom Mastdarm aus mittels heißer Kochsalzlösungen erlaubt. Diese Behandlung, verbunden mit Ichthyol-Jodkalisuppositorien, verspricht Erfolg bei den verschiedenen chronischen Prostatitiden und chronischen Entzündungen der Samenbläschen. 4 einschlägige Krankengeschichten werden mitgetheilt. **Mohr** (Bielefeld).

---

9) **S. P. Fedorow.** Die Bedeutung der Funktionsfähigkeit der Niere für die Diagnostik der chirurgischen Erkrankungen dieses Organs.

(Russ. chir. Archiv 1902. Hft. 3.)

Auf Grund seiner zwar noch nicht zahlreichen Analysen der Funktionsfähigkeit der Nieren (Resultate werden auf einer Tabelle von 8 Fällen gebracht) bestätigt F. im Großen und Ganzen die Angaben Casper's. Doch fordert er, dass der Harn aus beiden Harnleitern durch besondere Katheter gewonnen wird, da bei nur einem Katheter der Urin neben demselben in die Blase gelangen kann und letztere dann schon nicht mehr den Harn aus der anderen Niere allein enthält. In einem Falle von Hydronephrose der rechten Niere fand F. rechts $\Delta = 0{,}35^\circ$, links $\Delta = 0{,}3^\circ$, in einem 2. Falle 0,4 und 0,3°, in einem 3. mit Appendicitis 0,72 und 0,62°. Bei gesunden Nieren kann der Unterschied im Δ auf beiden Seiten bis 0,15° betragen, im specifischen Gewicht bis 0,05. Ferner genügen 10—20 Minuten selten zum Gewinnen einer Quantität von 20 bis 30 ccm Urin; meist sind dazu $^1/_2$—1—2—3 Stunden nothwendig.

Gückel (Kondal, Saratow).

---

10) **C. Comas Llaberia** und **Prió Llaberia** (Barcelona). Einige Beobachtungen über die Diagnose von Nierensteinen mit Hilfe der Röntgenstrahlen.

(Fortschritte auf dem Gebiet der Röntgenstrahlen Bd. V. Hft. 2 u. 3.)

Der 1. Theil der Arbeit befasst sich nur mit der genauen Wiedergabe der Krankengeschichten, der 2. Theil ist der Besprechung derselben etc. gewidmet.

37 Fälle standen den Verff. zur Verfügung.

In 9 Fällen ergab die Röntgenphotographie positiven Erfolg; von diesen 9 Fällen wurden 7 operirt; überall fanden sich Steine. Klinisch waren die Fälle auch ohne Röntgenphotographie diagnosticirt worden.

In 28 Fällen wurden keine Steine gefunden, klinisch handelte es sich schon um unsichere Fälle, und das Vorhandensein von Steinen war nur als »möglich« bezeichnet worden. 14 Pat. wurden trotz negativen Befundes operirt, doch wurden bei der Autopsie am Lebenden Steine nicht gefunden.

Zur Technik der Nierensteinaufnahmen bemerken Verff., dass sie Röhren von mittlerem Härtegrad anzuwenden pflegen, härtere Röhren nur bei korpulenten Individuen empfehlen. Den elektrolytischen Unterbrecher haben sie nicht zu ihren Aufnahmen benutzt, in Folge dessen mussten sie ziemlich lange Expositionszeiten in Anwendung bringen: bei Kindern 3—6 Minuten, 10—15 Minuten bei schmächtigen Erwachsenen mit einem Durchmesser von vorn nach hinten von 16—20 cm; über diese Weite hinaus haben sie die Expositionsdauer möglichst verlängert, in einzelnen Fällen sind sie auf 20, 30, ja sogar 65 Minuten gekommen. Pat. lag stets in Rückenlage, event. mit angezogenen Beinen, um die physiologische Lordose der Lendenwirbelsäule auszugleichen.

Auf Grund ihrer Erfahrungen ziehen Verff. folgende Schlüsse: Die Diagnose der Nierensteine ist auf röntgographischem Wege möglich in allen Fällen, wo nicht folgende 3 Umstände zusammentreffen:

1) außerordentliche Körperfülle des Pat.;
2) Winzigkeit des vorhandenen Steines;
3) transparente Natur desselben. **H. Wagner** (Breslau).

---

11) **Horwitz.** Analysis of ninety six operations for the relief of tuberculosis of the testicle.

(Journ. of the amer. med. assoc. 1902. Juni.)

Eine sehr ausführliche Abhandlung über den Gegenstand. Die Ursachen können beruhen auf 1) Heredität, sehr selten, aber doch sicher beobachtet, da bei Kindern von wenigen Tagen schon tuberkulöse Erkrankung der Hoden gesehen ist. Verf. selbst hält diese Ursache mehr für eine medicinische Kuriosität. 2) Alten Verletzungen, meist sehr geringen, deren sich der Kranke nicht mehr erinnert. Nach größeren soll Tuberkulose seltener auftreten, da die Vernarbungsvorgänge zu lebhaft seien, um die Ansiedlung der Tuberkulose zu begünstigen. 3) Gonorrhoe und andere Urethritis kann die Entstehung begünstigen, auch ohne dass eine gonorrhoische Epididymitis dabei vorhanden gewesen zu sein braucht. Chronische Urethritis nicht gonorrhoischer Natur fordert auf, auf Genitaltuberkulose zu fahnden. 4) Der anatomische Bau der Art. spermatica interna

soll (durch ihre Verzweigungsart) die Niederlassung der Bacillen gerade im Nebenhoden sehr begünstigen. 5) Durch die Lymphwege und den Coitus wird wahrscheinlich beim Manne keine Genitaltuberkulose erzeugt. 6) Dass bei allgemeiner tuberkulöser Infektion der Nebenhoden und Hoden öfters mit befallen ist, ist nicht selten. Eben so können sekundär diese Organe von anderen Herden aus erkranken, besonders häufig bei Tuberkulose der Harnorgane durch Fortleitung. Spondylitis disponirt weder besonders zu Genitaltuberkulose, noch ist sie häufig eine Folge davon.

Der Beginn der Nebenhodenentzündung ist meist sehr langsam und allmählich, manchmal ist er zuerst, manchmal der Hoden selbst der Ausgangspunkt. Genaue Zahlen werden nicht gegeben. Eben so verhält sich der Ductus deferens verschieden; manchmal ist er in seiner ganzen Länge, ein anderes Mal theilweise erkrankt. Schwellung und Schlängelung dicht am erkrankten Nebenhoden braucht aber noch nicht Tuberkulose, kann einfache Entzündung sein.

Die Diagnose stößt, besonders bei Hodenerkrankung, manchmal auf Schwierigkeiten. Tuberkulin kann mit Vortheil zu ihrer Sicherung verwandt werden, event. auch Hydrocelenflüssigkeit zur Injektion bei Meerschweinchen.

Die Behandlung will H. bei Erkrankung des Nebenhodens allein möglichst konservativ gestalten durch Entfernung des kranken Theils und des erkrankten Samenleiters so weit wie nöthig. Bei Hodentuberkulose, wenn sie nicht zu ausgedehnt ist, ist Zerstörung der Herde durch Chlorzink oder Glühhitze am vortheilhaftesten; die Ausschabung mit dem Löffel verwirft Verf., wenn es sich nicht um geschwächte Individuen mit allgemeiner Tuberkulose und nur um Erleichterung handelt. Zur Heilung ist die Auskratzung nicht zweckmäßig. In den Fällen, wo es nöthig war, wurde der ganze Samenleiter entfernt, einige Male die Samenblasen.

Die Büngner'sche Methode des Ausreißens verwirft H. als zu gefährlich; er verfolgt den Samenleiter und macht eventuell einen Schnitt oberhalb des Leistenbandes und schiebt das Bauchfell stumpf von den Samenblasen und anliegenden Theilen zurück. Die Entfernung des Samenleiters hat oft völliges Erlöschen der Erkrankung von Samenblasen, Blase und Prostata zur Folge.

Die Entfernung der Samenblasen ist eine so schwere Operation, dass man vorher genau feststellen soll, ob jene wirklich so krank sind, dass sie entfernt werden müssen. Zur Diagnose wird erst die Blase mit Borlösung gespült, dann ein langes Urethroskop bis zur Pars prostatica eingeführt. Darauf massirt ein Assistent die Samenblasen, so dass ihr Inhalt direkt im Endoskop aufgefangen werden kann. Ist das nicht möglich, so wird der Blaseninhalt nach dem Massiren untersucht. H. will nur operiren, wenn Tuberkelbacillen im Inhalt der Samenblasen vorhanden sind. Dass keine Verwechslung mit Smegmabacillen entsteht, erfordert Entleerung des Blaseninhalts mit Katheter.

Die Ergebnisse von 11 Entfernungen des Nebenhodens waren: 1 † nach 4 Monaten, Meningitis; 1 phthisisch nach 2 Jahren; 1 Erkrankung des anderen Nebenhodens nach 6 Monaten; 1 kehrte nach 3 Monaten mit großem tuberkulösem Abscess der Bauchdecken zurück. Völlige Heilung nach dessen Entleerung. 7 völlig geheilt, der älteste davon seit 6 Jahren. Von 25 anderen gleichen Operationen ist das Ergebnis nicht mitgetheilt.

Außer den angegebenen Behandlungsmethoden auf operativem Wege verwirft H. alle übrigen, auch Unterbindung des Samenstranges und Einspritzung von Zinksulfat. Klimatische Behandlung kann nur nach der Operation Nutzen bringen.

Sein Material umfasst 85 Fälle aus dem Jefferson-, 11 aus dem Philadelphia-Hospital. **Trapp** (Bückeburg).

Kleinere Mittheilungen.

12) **R. v. Barącz.** Ein Beitrag zur Tracheoplastik.

(Wiener klin. Wochenschrift 1901. No. 43.)

v. B. verwandte in einem Falle von »bedeutendem Defekt« der oberen vorderen Luftröhrenwand als Folge eines 5jährigen Tragens der Trachealkanüle folgende Operationsmethode:

Die Halshaut zu beiden Seiten des Defekts wurde in zwei möglichst großen Falten hoch gehoben, letztere an ihrer Basis in Höhe des oberen und unteren Defektrandes mit zwei Matratzennähten durchstochen. Nach Knüpfung dieser beiden Nähte lagen beide Falten dicht an einander und ließen nur in der Mitte eine sehr enge Spalte offen. Nun wurden aus den inneren Rändern beider Falten möglichst breite Säume der oberflächlichen Cutisschicht und eben so an beiden Enden der Falten die äußere Hautschicht keilartig ausgeschnitten, wodurch zwei gegenüberliegende, angefrischte Oberflächen entstanden, welche zusammen die Gestalt einer Ellipse annahmen. Vereinigung der Wundflächen mittels dreier tiefer Nähte und einer oberflächlichen fortlaufenden.

Entfernung der Matratzennaht am 2. Tage. Heilung per primam bis auf zwei kleine, den tiefen Nähten entsprechende und mit der Luftröhre kommunicirende Fisteln, die sich indessen bald schlossen. Die Halsnarbe wurde fast unsichtbar, die Phonation fast normal. **Hübener** (Dresden).

13) **N. F. Schwoger-Letteski.** Zur Kasuistik des langen Verweilens eines Fremdkörpers in den Respirationswegen.

(Russki Wratsch 1902. No. 19.)

Vor 11 Monaten gerieth dem 29 Jahre alten Pat. (einem Trinker) beim Essen ein Knochen in die Luftröhre, was Pat. nicht bemerkte. Seit der Zeit hustete Pat. und klagte über Brustschmerzen. Nach 6 Monaten nach Erkältung Blut im Auswurf. Vor 4 Wochen fand man Dämpfung über und unter dem rechten Schlüsselbein und trockenes Rasseln; keine Tuberkelbacillen und keine elastischen Fasern. Seit 4 Tagen fibrinöse Pneumonie des rechten oberen Lappens, die am 6. Tage kritisch endete. Nach 2 Wochen Recidiv der Pneumonie im rechten mittleren und unteren Lappen, das 12 Tage lang dauerte. $2^1/_2$ Wochen später hustete Pat. ein 1,5×1 cm großes Stück Knochen aus, worauf nach und nach die Beschwerden schwanden. Erst jetzt konnte man sich das Krankheitsbild dadurch erklären, dass der beweglich sitzende Knochen zuerst den Bronchus des oberen, darauf des mittleren und unteren Lappens verstopft und so die Pneumonie hervorgerufen hatte. **Gückel** (Kondal, Saratow).



14) P. Beckmann. Pneumotomie wegen Fremdkörper.

(Deutsche Zeitschrift für Chirurgie Bd. LXIV. p. 140.)

Der Fall, der von Habs in der Magdeburger Krankenanstalt Sudenburg mit Glück operirt ist, betrifft einen 9jährigen Knaben, der am 21. Juli 1900 einen Grashalm aspirirt hatte. Gleich danach heftige rechtsseitige Bruststiche und Husten; bald auch Fieber. Am 28. Juli Aushustung eines Halmstücks, wonach vorübergehende Besserung. Neuerdings Stiche rechterseits und Ausbildung einer umschriebenen Dämpfung hinten in der Gegend der 10. Rippe. Am 10. August ergiebt eine Probepunktion hier (3. Einstich) stinkenden Eiter. Am 11. August Operation. Horizontaler Schnitt von den Dornfortsätzen bis zur hinteren Axillarlinie, Resektion von je 5 cm der 10. und 11. Rippe; die Pleurablätter sind verklebt. Probepunktionen, deren 11., nach innen und unten gerichtet, den Abscess trifft. Unter Leitung der Nadel wird das pneumonisch infiltrirte Lungengewebe mit dem Messer getrennt (3,5 cm dick) und der ca. walnussgroße Eiterherd geöffnet. Die Blutung war gering, der Eiter gelbgrünlich, von süßlichem Geruch. Der eingeführte Finger fühlt den Fremdkörper, und wird dieser, eine 6 cm lange, zusammengerollte Grasähre, mittels Kornzange extrahirt. Keine Spülung, aseptische Tamponade. Sehr glatter Verlauf, Ausgranulirung etc., völlige Restitutio ad integrum.

B. bemerkt, dass in dem Falle zur Lungenincision absichtlich nicht der Paquelin genommen wurde, um den Fremdkörper nicht etwa zu verletzen. Im Übrigen lehren die Handbücher, dass dergleichen Operationen bislang nur äußerst selten Erfolg zu verzeichnen hatten. **Meinhard Schmidt** (Cuxhaven).

15) J. Fontan. Contribution à la chirurgie du coeur.

(Bull. de l'acad. de med. Année LXVI. Serie III. No. 11.)

Seit der ersten, im Jahre 1896 ausgeführten Herznaht hat sich die Zahl der operativ behandelten Herzverletzungen beträchtlich vermehrt. Nietert hat 23, Vaughan 26 Fälle zusammengestellt.

Der vorliegende Bericht verfügt über 38 Mittheilungen chirurgischer Eingriffe wegen oder bei Verwundung des Perikards oder des Herzmuskels. Unter diesen befinden sich 2 glückliche Fälle von F. selbst. Der eine ist in dem Bull. de la soc. de chir. von 1900 veröffentlicht, der zweite, hier genauer mitgetheilte, betrifft einen Soldaten, der im Streit einen Messerstich in der Gegend der linken Brustwarze erhalten hatte. Es bestand Pneumothorax. F. umschnitt einen Lappen mit äußerer Basis, mit Durchtrennung des 4. bis 6. Rippenknorpels und weiterhin der Rippen, deren mittelste beim Umklappen eingebrochen wurde, und nähte eine Wunde von 8 mm dicht oberhalb der Herzspitze mit dünnem Katgut. Die Wunde klaffte in der Systole; dabei hatte F. noch das Missgeschick, durch die ganze Dicke der Herzwand zu stechen und den Faden durchzureißen, so dass die Naht wieder von vorn begonnen werden musste, unter vermehrter Blutung. Es erfolgte Heilung trotz kleinen Infarkts, einer rechtsseitigen Pleuritis und Phlebitis.

Zum Schluss wird eine Übersicht über die Erfolge der bisher veröffentlichten 38 Operationen gegeben, woraus erhellt, dass die Chirurgie des Herzens zur Zeit bereits günstige Resultate ergiebt, indem 27,58% der penetrirenden Herzverletzungen geheilt wurden, gegen 10% der exspektativ Behandelten (nach Nietert). Wenn einerseits das Abwarten berechtigt ist bei nicht zu bedrohlichen Fällen, Stichen, kleinkalibrigen Schüssen, haben wir andererseits allen Grund, besonders bei Verletzungen mit schneidenden Instrumenten vertrauensvoll zum Messer zu greifen. **Christel** (Metz).

16) Bazy. Deux observations de fièvre typhoïde avec perforation intestinale.

(Gaz. des hôpitaux 1902. No. 67.)

Im 1. Falle trat die Perforation am 30. Krankheitstage ein. 9 Stunden später wurde laparotomirt. Bei diesem wie dem 2. Falle saß die Perforation 15 cm oberhalb der Bauhin'schen Klappe. Beide Pat. wurden geheilt. (Vgl. Briggs, dieses Centralblatt 1902 No. 25.) **V. E. Mertens** (Breslau).

17) Lockhardt Livingstone. Rupture of the jejunum from direct violence without external bruising.

(Brit. med. journ. 1902. März 1.)

Der berichtete Fall beweist wiederum, welche Vorsicht bei der Beurtheilung der Verletzungen des Bauches durch stumpfe Gewalt geboten ist. Ein Junge von 16 Jahren hatte einen Hufschlag gegen den Bauch erhalten und bald danach angeblich einen Theelöffel voll Blut erbrochen. Kurze Zeit nachher erfolgte dann stärkeres Erbrechen, wodurch der Mageninhalt entleert wurde. 3 Stunden vor dem Unfall hatte der Junge seine Mahlzeit zu sich genommen. Bei der ersten Untersuchung war der Leib nirgends druckempfindlich, Abdominalathmung war vorhanden, wenn auch etwas beschränkt. Es fand sich eine leichte Dämpfung im Hypogastrium so wie an beiden Seiten mit Änderung der Dämpfung beim Lagewechsel. Puls 116. Daneben fanden sich noch sonstige leichte Chokerscheinungen. $5^1/_2$ Stunden nach dem Unfall war der Junge völlig munter. Die Dämpfung war weniger ausgesprochen. Die Leberdämpfung hörte 1 Zoll oberhalb des Rippenrandes auf. Puls 112. Nirgends Empfindlichkeit. Urinentleerung erfolgte spontan. In der Nacht schlief der Kranke zeitweise. Am anderen Morgen einmaliges Erbrechen, leichte Temperatursteigerung, Puls 110—120. Athmung leicht beschleunigt. Es bestand eine leichte Dämpfung unterhalb der Leberdämpfung und im Zusammenhang mit derselben bis zum Nabel hin. Keine Spur von Collaps.

In der folgenden Nacht trat im Anschluss an einen Stuhlgang ein starker Collaps auf. Die Leberdämpfung wies dieselben Verhältnisse wie bei der ersten Untersuchung auf; um den Nabel herum war noch eine zweite Dämpfung zu konstatiren. Die Verkleinerung der Leberdämpfung nahm dann immer mehr zu, die Pulszahl stieg auf 140, und 65 Stunden nach dem Unfall starb der Kranke.

Bei der Sektion entleerten sich aus der Bauchhöhle 1—2 Liter blutiger Flüssigkeit. Im Beginn des Jejunum, nahe der Wirbelsäule, fand sich ein Längsriss von $1^1/_2$ Zoll Länge an der freien Oberfläche des Darmes, daneben eine leichte oberflächliche Quetschung der linken Niere. **Weiss** (Düsseldorf).

18) A. Peters. Zur Kasuistik der schwersten Formen von Perityphlitis.

Inaug.-Diss., Kiel, 1902.

11 Fälle aus der Klinik Helferich's. Von großem Interesse ist gleich der 1. Fall, wo bei einer 63jährigen Frau 4 Tage nach der Erkrankung mit Fieber und Unwohlsein ein starker Ikterus mit Choledochusverschluss eintrat. Letzterer wurde nach einigen Tagen durch stark gallig gefärbte diarrhoische Stühle ersetzt. Der weitere Verlauf geschah unter dem Bilde der akuten Cholangitis; zunehmende Vergrößerung der Leber, Druckempfindlichkeit des rechten Leberlappens, Fieber, Urobilinurie, Benommenheit, Mattigkeit, Verfall, Tod. Sektion: Perityphlitis purulenta, diffuse jauchig-eitrige Peritonitis, eitrige Pyelothrombophlebitis. Zahlreiche Abscesse in der Leber.

Auch im 2. Falle eitrige Phlebitis der V. port. mit Abscessen in der Leber, Fall 3 ohne Leberabscess.

Bei Fall 4 war schon frühzeitig eine Perforation in die Blase erfolgt. Aus Gewebsfetzen im Urin, die mikroskopisch aus Rund- und Spindelzellen bestanden, wurde auf ein Sarkom diagnosticirt. Die später vorgenommenen Abscessincisionen brachten keine Rettung mehr.

Fall 5 zeigt Pyämie mit Verschonung des Pfortadergebietes bei einem Recidiv.

Es folgen 3 Fälle von Perityphlitis mit Ileuserscheinungen. Fall 7 zeigt dabei noch das Auftreten einer Scheinkrise. Nachts plötzliche Entfieberung unter Schweißausbruch. Der Puls bleibt dabei schlecht. Am nächsten Abend wieder Hochsteigen der Temperatur.

Auch außer dem Angeführten bieten die Krankengeschichten manches Lehrreiche. **E. Moser** (Zittau).

19) **P. J. Djakonow.** Über Blinddarmerkrankungen bei Personen mit entfernter Appendix.

(Die Chirurgie 1902. Juni. [Russisch.])

In der Litteratur ist obige Frage verhältnismäßig wenig erörtert worden Nach D.'s Beobachtungen kommen aber solche Erkrankungen gar nicht so selten vor. Er bringt 3 Fälle: 1) Bei der ersten Pat. wurde nach mehreren Anfällen die wenig veränderte und nicht mit der Umgebung verwachsene Appendix resecirt. 13 Tage nach der Operation starke Schmerzen in der Blinddarmgegend, die sich nach weiteren Tagen zu einem akuten Anfall steigerten. In der Tiefe wird eine schmerzhafte Resistenz gefühlt. Nach $2^1/_2$ Wochen ein zweiter solcher Anfall, dann Heilung, die nach 3 Monaten anhält. Da keine Verwachsungen vorhanden waren und neue sich nicht so bald bilden konnten, so erklärt sich D. den Fall durch Bildung einer »Cavité clause« (s. dieses Blatt 1901, No. 42, p. 1028, Fig. 1) in Folge der Nahtmethode des Stumpfes. 2) Im Mai 1901 wurde nach mehreren Anfällen bei einer Pat. die mit der Umgebung ziemlich fest verwachsene Appendix resecirt. Glatte Heilung. Im Juni ein 2 Wochen lang dauernder Schmerzanfall mit Erbrechen und Durchfall und leichtem Fieber. Im Januar 1902 ein neuer Anfall, der etwas leichter war, aber auch 2 Wochen lang dauerte. In der Zwischenzeit Verstopfung, Meteorismus, dumpfe Schmerzen, die bei Bewegungen zunehmen. Massage erwies dabei gute Dienste. In diesem Falle kann nach Körte die Schuld in Verwachsungen mit dazwischen liegenden kleinen Kokkenherden liegen. 3) Bei einem 16jährigen Mädchen entfernte D. am 3. Juni 1897 den mit Eiter gefüllten Wurmfortsatz. Nach 3 Wochen ein Anfall mit heftigen Schmerzen, ganz wie vor der Operation; die Schmerzen blieben auch später zurück, waren besonders stark bei Bewegungen und führten zu einer neuen Operation am 15. Februar 1898; man fand Verwachsungen zwischen Netz und Bauchwand; sie wurden gelöst, ein Theil des Netzes resecirt. Darauf vollständige Heilung, die über 1 Jahr verfolgt wurde. Hängen die Schmerzen von Verwachsungen ab, so muss man sich gewöhnlich (mit Ausnahme von Fällen wie sub 3) mit neuen Operationen nicht beeilen; die Laparotomie führt ja nur zu neuen Verwachsungen. Letztere werden mit der Zeit resorbirt. Massage, Elektricität, Sonnenbäder beschleunigen die Resorption. Zur Verhütung der Bildung einer »geschlossenen Höhle« resecirt D. den Wurmfortsatz zwischen zwei Klemmen, legt um den Stumpf eine Tabaksbeutelnaht an und entfernt die Klemme erst während des Zuziehens der Naht; darüber kommen 3—4 Knopfnähte nach Lembert. D. operirte nach dieser Methode 13mal und hält sie für sicherer als die von Herman angegebene (dieses Centralblatt 1901 No. 42).

Gückel (Kondal, Saratow).

20) **Rinne.** Zur operativen Behandlung der Perityphlitis.

(Deutsche med. Wochenschrift 1902. No. 28.)

R. theilt hinsichtlich der Frage der Operation die Appendicitiden ein in leichte und schwere Fälle. Als leichte betrachtet er die klinisch gutartig verlaufenden, die mit Schmerzen, event. nachfolgender Übelkeit und Erbrechen, mehr oder weniger Temperatursteigerung beginnen, bei denen aber das Allgemeinbefinden wenig alterirt, Puls und Temperatur gut ist. Anatomisch entspricht diesem klinischen Bilde die Appendicitis simplex ohne Eiterung, ohne Gangrän und Perforation. Diese Fälle operirt R. nicht in und nach dem Anfalle, sondern wartet ab.

Bei allen schweren Fällen, die Eiterung vermuthen lassen, die mit länger dauernden Schmerzen, Fieber, Geschwulst, peritonitischer Reizung und wesentlicher Alteration des Allgemeinbefindens einhergehen, operirt er sofort.

Es sind nach diesen Grundsätzen 155 Fälle behandelt, davon 48 leichte, von denen 27 im Intervall operirt sind, sämmtlich mit gutem Erfolg. Bei den 107 anderen Fällen handelte es sich um die verschiedensten Grade der eitrig-septischen Entzündung und Gangrän. 64mal Perforation oder Gangrän der Appendix mit umschriebenem Abscess resp. umschriebener Peritonitis. Alle wurden operirt und alle heilten. 43mal war die Appendicitis komplicirt durch allgemeine Peritonitis,

und zwar 15mal mit akut septischer Peritonitis ohne jede fibrinöse Verklebung des Bauchfells. Diese 15 Fälle starben. Von den übrigen 28 Fällen mit progredient eitriger Peritonitis sind genesen 18, gestorben 10. R. macht gewöhnlich den schrägen Seitenschnitt und nur in Ausnahmefällen den Medianschnitt. Der Wurmfortsatz wird immer entfernt. **Borchard** (Posen).

21) **Görz** (Mainz). **Kommen traumatische Leistenbrüche in Wirklichkeit vor und von welchen Erscheinungen sind sie begleitet?**

(Monatsschrift für Unfallheilkunde und Invalidenwesen 1902. No. 5.)

G. veröffentlicht einen Fall von Leistenbruch, den er als einen einwandfreien Unfallbruch betrachtet; und zwar hatte der Verletzte einen Hufschlag gegen die Leistengegend bekommen, der die Kleidung völlig zerriss, so wie tiefe Eindrücke des Hufeisens selbst in der Haut, verbunden mit ausgedehnten Abschürfungen, Blutunterlaufungen und sofortiger starker Aufschwellung der Leistengegend zurückließ. Der Verletzte war vorübergehend bewusstlos, musste nach seiner Wohnung gebracht werden, war 3 Wochen schwer krank. Der erst herbeigerufene Arzt konstatirte eine für eine Fingerkuppe durchgängige Bruchpforte, kleine walnussgroße Bruchgeschwulst, die außerordentlich druckempfindlich und spontan schmerzhaft war und nur schwer reponirt werden konnte. G. veröffentlicht den Fall, weil dieser seit Jahren der einzige Bruch war, dessen Austritt zwar noch keineswegs unzweifelhaft, aber doch wenigstens mit Wahrscheinlichkeit als durch ein Trauma verursacht angesehen werden konnte. Verf. spricht sich dann noch des weiteren unter Beibringung entsprechender Fälle über die Frage des Bruchunfalls aus. Wenn man immer noch die Beobachtung machen kann, wie trotz der vielfachen Erörterungen dieser Frage die traumatische Entstehung von Brüchen noch so oft in durchaus unbegründeter Weise behauptet wird, so muss man dem Verf. in seinen einzelnen Ausführungen entschieden beipflichten. **Bähr** (Hannover).

22) **S. Mercadé.** **Cystocèle crurale extrapéritonéale.**

(Gaz. des hôpitaux 1902. No. 74.)

Wie in den wenigen bisher bekannten Fällen der bezeichneten Art von Harnblasenbrüchen, wurde auch in dem vorliegenden die Blase für den Bruchsack genommen, incidirt, und so die Diagnose gestellt.

Die 53jährige Pat. hatte jahrelang einen kleinen Schenkelbruch. 4mal hatte sie heftige Schmerzanfälle in der rechten Leistengegend, verbunden mit Erbrechen und dem Auftreten einer kleinen, harten Schwellung an der Schenkelbruchpforte. Zugleich stellte sich jedes Mal auffallend häufiger Harndrang ein, ohne dass mehr als einige Tropfen Harn gelassen wurden.

Die bei der Operation irrthümlich geöffnete Blase wurde genäht. Ein peritonealer Bruchsack war nicht vorhanden. Heilung.

V. E. Mertens (Breslau).

23) **E. Bovin.** **Zwei ungewöhnliche Fälle von Bruch.**

(Hygiea Jahrg. LXIII. Abth. I. p. 251. [Schwedisch.])

Die Mittheilung Verf.s giebt eine Bereicherung der Kasuistik seltener Bruchformen. Der 1. Fall betrifft eine einräumige Hernia inguino-properitonealis, die durch Massenreposition eines freien Scrotalbruches entstanden war. Von Kindheit an hatte der 21jährige Pat. eine linksseitige Hernia inguinalis gehabt, die immer leicht reponibel und niemals eingeklemmt gewesen war. Der faustgroße, bis ins Scrotum reichende Bruch konnte meistens durch ein Bruchband, das der Pat. die letzten 5 Jahre getragen hatte, zurückgehalten werden. Nach vorübergehenden Einklemmungserscheinungen 2 Tage vor der Aufnahme, wobei der Bruch nicht herausgetreten sei, stellten sich von Neuem Einklemmungserscheinungen ein. Taxis war weder vom Pat. selbst noch von einem Arzte ausgeführt. Bei der Aufnahme erschien der Bauch in der linken Leistengegend mäßig aufgetrieben und ließ eine etwa faustgroße, sehr schmerzhafte Resistenz daselbst tasten. Der Leistenkanal

stand für 2 Finger offen, in seiner Tiefe ließ sich eine der Bauchwand anhaftende elastische Geschwulst fühlen. Bei der Operation ergab es sich, dass der Bruchsack zwischen Fascia transversa und Peritoneum parietale lag. In ihm fanden sich eine eingeklemmte Dünndarmschlinge, 25 cm lang, und eine mäßige Menge klarer, dunkelrother Flüssigkeit. Durch eine etwa kleinfingerdicke, von scharfkantigem Rande umgebene Öffnung an der hinteren Seite stand der Sack mit der Peritonealhöhle in Verbindung. Breite Eröffnung und nachherige Exstirpation des Sackes mitsammt des fibrösen Bruchsackhalses, Reposition des Darmes; Verschluss der Bauchwand nach Bassini; Heilung p. p.

Nach ausführlichen orientirenden Bemerkungen über die Genese des fraglichen Bruches, wobei die moderne diesbezügliche Litteratur berücksichtigt wird, zeigt Verf., dass in diesem Falle das seltene Ereignis eingetroffen war, dass eine freie Scrotalhernie durch den Inguinalkanal en masse reponirt wurde. Die Ansicht Krönlein's, dass dies nicht möglich sei, wird im vorliegenden Falle widerlegt. Solche Fälle sind sehr selten. Ähnliche Beobachtungen, welche die Theorie Tessier's bestätigen, sind aber vorher in diesem Blatte von Braun und Brenner gemacht. Cf. Jahrg. 1892 p. 1 u. 246.

Der 2. Fall war eine innere Incarceration nach Reposition eines eingeklemmten Leistenbruches. Bei einem 61jährigen Weibe, das seit mehr als 20 Jahren in der rechten Leistenbeuge einen niemals völlig reponiblen, kleinfingerdicken Bruch trug, traten Einklemmungserscheinungen (Schwellung und Schmerzen) auf. Pat. führte selbst Repositionsversuche aus, wonach der Bruch völlig verschwunden sein sollte; die Einklemmungserscheinungen steigerten sich aber bis zum kothigen Erbrechen. Laparotomie an der Außenseite der rechten Rectusscheide. Eine 5 cm lange Dünndarmschlinge war durch ein strangförmiges Band eingeklemmt. Dieses wurde durchschnitten; der Darm bekam bald wieder seine natürliche Farbe; nichtsdestoweniger wurden aber einige Lembertnähte in der Nähe des Mesenterialrandes angelegt. Bei Verfolgung des incarcerirenden Stranges zeigte es sich, dass dieser vom inneren Rande des Bruchsackhalses ausgegangen war. Durch den Leistenring konnte ein Finger in einen leeren Bruchsack eingeführt werden. Dieser wurde von innen her exstirpirt mit sammt dem umgebenden Bauchfell, das Loch im Bauchfell genäht und der Leistenkanal nach Bassini geschlossen. Heilung.

Eine Massenreduktion im engeren Sinne lag in diesem Falle nicht vor. Der Bruchsack war zurückgeblieben, Pat. hatte also bei ihrem Reduktionsmanöver nur eine Scheinreposition in dem Sinne Maydl's gemacht. Die Serosa des exstirpirten Bruchsackes zeigte nicht nur eine umschriebene Verdickung, sondern auch eine Auflagerung von mehr oder weniger dünnen Bindegewebsmembranen, die an der Gegend des Bruchsackhalses zu einem Kranz flottirender Bindegewebsfetzen zusammengedrängt waren. Der incarcerirende Strang war einer von diesen Bindegewebsfetzen, die bei der Reposition des wahrscheinlich im Bruchsack umschlungenen Darmes der Länge nach strangförmig ausgezogen wurden.

A. Hansson (Cimbrishamn).

24) L. Grevsen. Über die in der Kieler chirurgischen Klinik im Etatsjahr 1899/1900 vorgekommenen Fälle von Herniotomie.

Inaug.-Diss., Kiel, 1902.

68 Herniotomien mit 2 Todesfällen, einer in Folge schon bestehender Perforationsperitonitis, einer in Folge Lungengangrän.

Technisch geht Helferich so vor, dass der Bruchsackhals mit einer Tabaksbeutelnaht über dem eingeführten Finger geschlossen wird. Die Enden dieser Katgutnaht wurden vielfach zur Verlagerung des Bruchsackstumpfes benutzt, »indem sie, mit großen runden Nadeln armirt, etwa 3—5 cm nach innen und oben von dem oberen Ende der Bruchpforte durch die Muskel- und Fascienschicht 1 cm von einander entfernt herausgeführt wurden, um dort auf der Fascie des M. obliquus abdominis externus geknüpft zu werden.« Verschluss der Bruchpforte durch verschiedene Silberdrahtnähte, der Bauchdecken mit versenkten Katgutnähten, einzeln oder fortlaufend. — Bassini'sche Operation.

Bei verdächtigem Aussehen der Darmschlingen wurde unter Anwendung aseptischer Berieselung geprüft, ob sie sich erholten. Im Allgemeinen müssen die Pat. 3 Wochen Bettruhe einhalten.

Von Besonderheiten wäre Fall 65 zu erwähnen, bei dem 2 Brüche mit gemeinsamer Bruchpforte am inneren Leistenring bestanden, der eine im Hodensack, der andere zwischen Mm. obl. ext. und int. Abtragung des gemeinsamen Bruchsackhalses. Heilung.

In Fall 1 bei rechtsseitigem Leistenbruch Kryptorchismus. Der Hoden wurde am Grunde des Scrotums festgenäht. Heilung. Leider konnte über das definitive Resultat der Hodenverlagerung in diesem Falle nichts ausgesagt werden.

E. Moser (Zittau).

25) **A. W. Nikolski.** Ein Fall von chronischer tuberkulöser Dünndarmstenose.

(Prakt. Wratsch 1902. No. 20 u. 21.)

Eine 40 Jahre alte Frau leidet seit 28 Jahren an Schmerzen im Unterleibe. Vollständiges Fehlen von Tuberkulose in der Familie der Pat., auch sie selbst bietet keine Symptome derselben dar. Die Schmerzen treten unabhängig von der Mahlzeit auf, sind von Übelkeit und Erbrechen begleitet; im Bauche fühlte man während derselben eine tetanisch geblähte Dünndarmschlinge. Nach erfolgloser interner Behandlung wurde die Laparotomie ausgeführt, und dabei eine ringförmige Stenose im oberen Abschnitt des Dünndarms gefunden und resecirt. Vollständige Heilung. Mikroskopisch erwies sich die Striktur als tuberkulös.

Gückel (Kondal, Saratow).

26) **J. Jundell.** Ein Fall von primärem Dünndarmsarkom.

(Hygiea Jahrg. LXIII. Abth. II. p. 371. [Schwedisch.])

Es handelt sich um einen Fall der seltenen primären Sarkome des Dünndarmes. Bei dem 16jährigen Jüngling zeigte sich Anfang Oktober 1899 Auftreibung des Bauches mit diffusen Schmerzen. Nach vorübergehender Besserung traten um Weihnachten die Erscheinungen wieder auf, und Pat. magerte beträchtlich ab, während der Bauch schwoll. Die meist dünnen Stuhlentleerungen erfolgten 2- bis 3mal täglich. Bei der Aufnahme im Mai 1901 ließen sich mehrere Geschwülste tasten, am deutlichsten eine kindsfaustgroße 3fingerbreit oberhalb des Nabels, etwa in der Mittellinie; auch unterhalb des Nabels, in der rechten Fossa iliaca und im kleinen Becken konnten Geschwulstmassen getastet werden. Im Bauch freie Ascitesflüssigkeit. Temperatur subfebril. Da Pat. immer elender und die dünnflüssigen Stühle zahlreicher wurden, auch die freie Flüssigkeit im Leib sich vermehrte, wurde tuberkulöse Peritonitis diagnosticirt und laparotomirt, wobei eine trübe, dünne Flüssigkeit in reichlicher Menge sich entleerte. Trotzdem verschlechterte sich der Allgemeinzustand, und Pat. starb 9 Tage nach der Operation. Bei der Sektion fand man 80 cm unterhalb der Flexura duodeno-jejunalis den Dünndarm direkt in eine mehr als faustgroße Höhle mündend, die ringsum von einer im Zerfall befindlichen Geschwulstmasse umgeben war. Von dieser Höhle setzte sich der Darm wieder ziemlich normal fort. Die mesenterialen Lymphdrüsen sowohl als Leber und Netz zeigten Metastasen; solche fanden sich auch in den Pleuren und in den Axillardrüsen. Die mikroskopische Untersuchung ergab Rundzellensarkom.

Verf. schließt sich in der Epikrise des Falles der Darstellung Westermark's desselben Themas an (cf. d. Centralblatt 1900 p. 580).

A. Hansson (Cimbrishamn).

27) **E. Payr.** Zur Verwendung der Quetschmethoden in der Darmchirurgie.

(Deutsche Zeitschrift für Chirurgie Bd. LXIII. p. 512.)

P. berichtet über ein unangenehmes Vorkommnis bei Anwendung des v. Mikulicz'schen Enterotribes gelegentlich einer Darmresektion bei Herniotomie. Man

fand in dem 6 Tage lang eingeklemmten Schenkelbruch eine 15 cm lange, bereits brandige und perforirte Ileumschlinge, dem untersten Dünndarmende angehörig. Dieselbe wird resecirt, ihr anales Ende verschlossen, das orale End-zu-Seit in den Blinddarm eingefügt. Zum Verschluss des ersteren, an welchem aber die Darmwand etwas succulent und das Bauchfell leicht injieirt waren, wird das Enterotrib angelegt. Nachdem dasselbe nach genügend langer Dauer der Quetschung abgenommen, trat an mehreren Stellen der Schnürfurche dünner Darminhalt heraus, und zeigten sich die Serosablätter hier durchgequetscht. Auch bildete sich nahe der Quetschfurche ein Hämatom aus, das den Blinddarm und den Dünndarmstummel stark aufblähte. Der Verschluss des letzteren fand dann durch fortlaufende Lembertnaht statt. Die schon bei der Operation allgemein septische Pat. starb an Pneumonie; auch bei der Sektion war das starke Hämatom noch nachweisbar. Epikrise: »Es erscheint uns daher rathsam, bei Hyperämie und Entzündungszuständen am Magen-Darmkanal die Quetschwirkung einer genauen Kritik zu unterwerfen, da unter Umständen ein völliges Durchquetschen aller Darmwandschichten und unvollkommener Verschluss der Blutgefäße zu beobachten sind«.

Meinhard Schmidt (Cuxhaven).

28) **F. Terrier.** De la gastro-entérostomie postérieure.

(Revue de chir. 1902. No. 4.)

In derselben Weise wie Verf. seine Technik der Adnexoperation und später der Gastrostomie veröffentlichte, berichtet er jetzt über seine 22 Gastroenterostomien, nur dass dies Mal sämmtliche Krankengeschichten beigefügt sind. Er erreichte mit seiner Technik, die von der gebräuchlichen kaum abweicht, eine Mortalität von 4,54%, welche sich natürlich neben einer solchen von 33,5%, wie er sie bei Anderen anzunehmen scheint, vorzüglich ausnimmt.

Er übt die v. Hacker'sche Methode. Die Mehrzahl der Operationen — es waren 14 — wurden wegen dyspeptischer, bezw. ulceröser und gutartig stenosirender Processe ausgeführt. 8mal war Carcinom vorhanden.

In der Nachbehandlung spielen Magenwaschungen, bezw. subkutane Injektionen von 1—2 Litern Kochsalzlösung eine große Rolle. Sonst bietet die Abhandlung nichts Neues. **Christel** (Metz).

29) **F. Windrath.** Über Gastroenterostomie nebst Mittheilung der vom 1. April 1899 bis 1. April 1901 in der chirurgischen Klinik zu Kiel zur Operation gelangten Fälle.

Inaug.-Diss., Kiel, 1902.

Helferich benutzt den Murphyknopf und führt im Allgemeinen die Gastroenterostomia retrocolica post. aus, nur in dazu besonders ungünstig liegenden Fällen die anterior. Vom Mesocolon wird eine möglichst gefäßarme und durchscheinende Stelle aufgesucht.

Bei den 33 Operationen ist eine Gesammtmortalität von 18,18%. Die 7 wegen gutartigen Stenosen Operirten leben alle und befinden sich wohl. Die wegen Carcinom Operirten lebten theilweise bis 12 Monate nach der Operation.

E. Moser (Zittau).

30) **W. J. Dobrotworski.** Zur Technik der Gastroenterostomie und von den nachfolgenden Komplikationen.

(Russ. chir. Archiv 1902. Hft. 3.)

In Prof. Bobrow's Klinik wurde 40mal die Gastroenterostomie ausgeführt, 1mal nach Billroth-Brenner, in allen übrigen Fällen nach Wölfler, mit Längsspaltung des Netzes und Anheftung der Darmschenkel 2—3 cm weit am Magen. Die Indikation bildete 22mal Krebs, 15mal Narbenstenose, 3mal Stenose aus nicht näher aufgeklärter Ursache. Es starben 9 Operirte: 3 an Urämie oder Erschöpfung, 3 an Peritonitis (die Naht hielt gut), 3 an Circulus vitiosus. Von

letzteren 3 Fällen wurde in dem einen die Anastomose zu hoch am Magen angelegt; im zweiten war der Schnitt im Darm länger als im Magen und die Darmschleimhaut legte sich bei der Naht in Falten; im dritten fand sich Volvulus des zuführenden Schenkels, um 180° um die Achse gedreht; der zuführende Schenkel war hinter dem Mesenterium von links nach rechts gedrungen, wahrscheinlich in Folge fehlerhafter Reposition des Darmes in die Bauchhöhle nach Aufsuchung der nöthigen Dünndarmschlinge. — 2mal wurde wiederholt laparotomirt: 1mal war in Folge abnormer Lagerung des Blinddarmes die Plica ileo-coecalis für die Plica duodeno-jejunalis gehalten worden und das Ileum 60 cm vom Blinddarm an den Magen angenäht; Inanition. Bei der 2. Operation wurde eine 2. Gastroenterostomie, dies Mal regelrecht, angelegt und eine Anastomose zwischen den beiden Schenkeln der zuerst angenähten Schlinge gemacht. Zuerst gute Besserung, dann wieder erschwerte Passage. Eine neue Laparotomie zeigte Verwachsungen; Entero-Kolostomie, Peritonitis, Tod. Sektion: Volvulus des unteren Ileum. Bei der 2. Pat. wurde wegen Pylorusstenose die Pyloroplastik gemacht; nach 5 Wochen wieder Erbrechen; 2. Laparotomie, Netz mit der vorderen Bauchwand verwachsen; am Pylorus neue Verwachsungen, Gastroenterostomie. 3. Laparotomie: noch mehr Verwachsungen; abführender Schenkel mit der Bauchwand verlöthet und verengt. Neben der 1. wird in demselben Schenkel eine 2. Anastomose angelegt, ferner eine Enteroanastomose nach Braun. Besserung. Tod nach $^1/_2$ Jahre an Tuberkulose; am Magen und Duodenum keine Geschwüre, keine Narben, keine Stenosen. Die Krankheitsursache waren wohl Verwachsungen und Stränge am Duodenum.

Zur Vermeidung des Circulus vitiosus muss die Anastomose an der rechten Stelle des Magens angelegt werden, die Wunde am Darm streng parallel der Achse liegen und genau so lang sein wie der Schnitt am Magen. — Der Murphyknopf wurde von Bobrow nur in einem Falle gebraucht, sonst immer mit Seide genäht.

Gückel (Kondal, Saratow).

31) W. Ammer. Zur Kasuistik der Darmausschaltungen.

Inaug.-Diss., Kiel, 1902.

Bericht über 4 von Helferich in der Kieler Klinik operirte Fälle.

Der 1. Fall betrifft eine 64jährige Frau mit Carcinom des oberen Theiles der Flexura sigmoidea und Perforation derselben in die Blase. Anastomosenbildung zwischen Colon transversum und dem unteren Theile der Flexur mittels Murphyknopf. Verengerung des zu- und abführenden Endes der ausgeschalteten Darmschlinge durch breit angelegte Knopfnähte. Peritonitis in Folge Auseinanderweichens der Darmschlingen an der Anastomosenstelle und Tod.

Beim 2. Pat., einem 23jährigen Manne, wurde nur eine Anastomose angelegt vor und hinter einem Konglomerat von Dünndarmschlingen in Folge Tuberkulose. Heilung, die noch nach $1^1/_2$ Jahren bestätigt werden konnte.

Beim 3. Falle, wieder einer Tuberkulose, wurde an einem 23jährigen Phthisiker zuerst ein Kothabscess eröffnet, der sich nach Perforation des Blinddarmes gebildet hatte. In einer zweiten Sitzung wurde die Ileokolostomie mit seitlicher Anastomosenbildung ausgeführt mit Verengerung des abführenden Dünndarmtheils. Da der Kothabfluss nicht aufhörte, wurde in einer dritten Operation der Dünndarmtheil zwischen Anastomose und Fistel durchtrennt und beide Enden blind vernäht. Trotzdem ging Koth weiter durch die Fistel ab. Pat. erlag dann der Lungenphthise und amyloider Degeneration von Nieren, Leber und Milz.

Beim 4. Pat., einem 33jährigen Manne, wurde, ebenfalls wegen Tuberkulose, eine Dünndarmschlinge quer durchtrennt, das zuführende Ende mittels Murphyknopf in das Colon transversum eingefügt, das abführende blind vernäht. Tod nach einem Monat an fortschreitender Tuberkulose. Die Darmausschaltung war gut gelungen. Der Murphyknopf ist nach Helferich hier angebracht, da dem noch flüssigen Inhalt des Dünndarmes der Knopf kein Hindernis für die Passage bietet, wie er es bei dem festen Koth bei Anastomosen von Colontheilen wohl thun kann.

E. Moser (Zittau).

32) **P. Herzen.** Zur Frage von der chirurgischen Behandlung des Vorfalls von Mastdarm, Uterus und Scheide.

(Wjestnik chirurgii 1901. No. 20. (Russisch.)

Es handelte sich um einen Fall von schwerem Prolaps bei einer 28 Jahre alten Frau, seit 5 Jahren bestehend. Perineum schlaff, Cystocele; die hintere Scheidenwand wird in den Prolaps hineingezogen. Nabelbruch von der Größe eines Hühnereies. Operation: Mesorectum und Mesenterium S romani länger als normal; S romanum bildet mehrere Schlingen. Anlegung einer Anastomose zwischen Mastdarm und einer der oberen Schlingen des S romanum; der durch diese Anastomose gebildete Ring der Darmschlingen wurde durch Nähte geschlossen zur Verhütung einer möglichen Darmincarceration; Ventrofixation des Uterus, 4½cm höher Rectopexie; endlich radikale Operation des Nabelbruches. Nach 3 Monaten: Erfolg sehr gut, so dass Pat. jede weitere Operation zur Befestigung des Beckenbodens verweigert. **Gückel** (Kondal, Saratow).

33) **V. Lieblein.** Zur Statistik und Technik der Radikaloperation des Mastdarmkrebses.

(Beiträge zur klin. Chirurgie Bd. XXXIII. Hft. 2.)

Den Ausführungen Verf.s liegen 98 Beobachtungen über Mastdarmkrebs aus der Wölfler'schen Klinik zu Grunde, von welchen 38 inoperabel waren resp. die Operation verweigerten, 47 radikal und 13 palliativ (Kunstafter) operirt wurden. Unter Einrechnung von 3 Recidivoperationen wurden im Ganzen 22 Resektionen und 28 Amputationen ausgeführt; von ersteren endeten 6 = 27%, von letzteren nur 3 = 10% tödlich. 6 der Todesfälle kommen auf die Zeit von 1895—1897, nur 3 auf die 3 folgenden Jahre, und in keinem dieser letzteren Fälle hatte es sich um Wundinfektion gehandelt (Operationshandschuhe!). Dauerheilungen wurden in 10% erzielt.

Seine Erfahrungen fasst L. dahin zusammen, dass in allen Fällen, wo die Lage der Geschwulst es gestattet, die Resektion der Amputation vorzuziehen ist. Die Resektion mit folgender Vereinigung der Darmenden vermag völlig normale oder doch nahezu normale Kontinenzverhältnisse zu erzielen. Der Eintritt der Kontinenz ist an die Rückkehr der Sensibilität der Mastdarmschleimhaut gebunden. Zur Freilegung des Operationsfeldes sind Knochenoperation, abgesehen von der Steißbeinexstirpation, möglichst zu vermeiden. An Stelle der sacralen Methoden ist der weniger eingreifende Wölfler'sche Parasacralschnitt zu wählen. Die Verwendung der Wölfler'schen Operationshandschuhe hat speciell bei den Mastdarmoperationen eine eklatante Besserung der Wundverhältnisse bezüglich Vermeidung der Infektion zur Folge gehabt. **Honsell** (Tübingen).

34) **A. Björklund.** Sechs Fälle von Ruptur der hinteren Harnröhre.

(Hygiea N. F. Jahrg. I. Abth. II. p. 33. [Schwedisch.])

Verf. giebt ausführlich die Krankengeschichten von 6 in der chirurgischen Abtheilung des Krankenhauses zu Fahlun behandelten Fällen von Zerreißung des hinteren Theils der Harnröhre mit. Es handelt sich in 4 der Fälle um ein direktes Trauma der Dammgegend, in den 2 übrigen war die Gewalt eine indirekte, eine Begleiterscheinung von Beckenbruch. Eine Urininfiltration war wegen der raschen Aufnahme der befallenen Pat. noch nicht ausgebildet. Die Behandlung bestand in allen Fällen in sofortiger äußerer Urethrotomie (transversaler Perinealschnitt) mit Aufsuchung der Rissenden und Harnröhrennaht über einem weichen Dauerkatheter. Wegen Unmöglichkeit, das centrale Stumpfende in der Wunde zu finden, musste in 3 Fällen nach hohem Blasenschnitt die retrograde Katheterisirung von oben her ausgeführt werden. In einem Falle war die Zerreißung so umfangreich, dass ein Zusammennähen der Schleimhautränder nicht möglich war. Die Resultate waren vorzüglich. Nur in einem Falle, wo die Zerstörung sehr ausgedehnt war, entwickelte sich im Verlauf der Vernarbung eine kallöse Striktur, die nachher re-

secirt werden musste. Ein Fall endete tödlich (Beckenbruch, Darmzerreißung) durch Peritonitis.

Verf. spricht sich zu Gunsten der sofortigen Naht der gerissenen Harnröhre aus und erwähnt analoge Fälle von Lennander, Karström und Naumann.

A. Hansson (Cimbrishamn).

35) **M. Möller.** Ein Fall von primärer Prostatatuberkulose nach vorhergegangenen traumatischen Prostataabscessen.

(Hygiea Jahrg. LXIII. Abth. II. p. 263. [Schwedisch.])

Die Mittheilung Verf.s ist eine Bereicherung der Kasuistik der sehr seltenen Fälle von eiternder Prostatitis nach Trauma. Es handelt sich um einen 65jährigen Beamten ohne hereditäre tuberkulöse Belastung. Gonorrhoe vor 30 Jahren ohne Komplikationen; vor 20 Jahren Lues, die in den der Infektion nächstfolgenden Jahren oft recidivirte, nach 6 jährlichen Kuren aber keine weiteren Symptome zeigte. Vor 2 Jahren stieg Pat. rücklings aus einem Pferdebahnwagen und fiel mit großer Gewalt auf das Pflaster. Die Schmerzen im After waren sehr beträchtlich, und Pat. musste sich etwa 3 Wochen im Bett halten. Nach Verlauf dieser Zeit zeigte sich im Damm eine diffuse Schwellung, die vom behandelnden Arzt incidirt wurde, wobei eine große Menge Eiter sich entleerte.

Als Verf. 2 Jahre später Pat. zur Behandlung bekam, klagte dieser über Schmerzen im unteren Theil des Beckens, die nur als myitische Veränderungen diagnosticirt werden konnten. Harnbefund normal. Prostata unbedeutend vergrößert. Nach vorübergehender Besserung theils in Folge einer Badekur, theils durch Massage, stellten sich Fiebererscheinungen ein, ohne genügende Anhaltspunkte.

Nach etwa 2monatlichem Krankenlager starb Pat. in soporösem Zustand. Die Sektion ergab allgemeine miliare Tuberkulose, und als Ausgangspunkt derselben eine nussgroße Verkäsung mitten in der Prostata. Der übrige Urogenitalapparat war frei von makroskopischen, pathologischen Veränderungen.

In der Epikrise des Falles erörtert Verf. die spärlichen bisher beschriebenen Fälle primärer Prostatatuberkulose von Marwedel, Krzyricki, Kapsamer, Broca, Dittel u. A.

A. Hansson (Cimbrishamn).

36) **Washburn.** Papilloma of bladder with operation.

(Boston med. and surg. journ. 1902. Mai 29.)

37) **Harrington.** Three cases, two of papilloma of the bladder, and one in which the diagnosis of papilloma was a false one.

(Ibid.)

38) **Richardson.** Small papilloma of the bladder, characterised by an excessive hemorrhage, removed by suprapubic cystotomy.

(Ibid.)

Der 1. Bericht betrifft eine Frau jenseits des Klimakteriums, der kurze Zeit vorher nach vorangegangenen Urinbeschwerden, unter Bildung einer Blasen-Scheidenfistel eine Blasengeschwulst durch die Scheide abgegangen war. Bei der Aufnahme fand sich alkalischer Urin, durch die Fistel ließ sich eine weiche, papillöse Geschwulst an der vorderen Blasenwand fühlen. Sie wurde durch suprapubische Cystotomie entfernt, eine Anzahl kleinerer, gleichartiger durch Kauterisation vernichtet. Heilung sehr langsam, aber bis auf Verbleiben der Blasen-Scheidenfistel, die nicht behandelt wurde, vollständig. Es handelte sich um ein einfaches Papillom.

H. berichtet über 2 Fälle mit starker Hämaturie; beim 1. Falle wurde die Diagnose durch Einführung des Lithotriptors gestellt, der eine weiche Geschwulst fasste. Nach deren Entfernung durch Abtragung nach hohem Blasenschnitt trat bald Recidiv mit starker Blutung und Tod ein. Histologischer Befund: Zottenkrebs.

Im 2. Falle lag ein reines Papillom vor, das ebenfalls nach hohem Blasenschnitt mit seiner Basis entfernt wurde. Sehr schnelle Erholung und völlige Heilung. — Die 3., Anfangs für Papillom gehaltene Geschwulst erwies sich als eine mit Kalk inkrustirte Granulationsgeschwulst entzündlichen Ursprungs.

R. beschreibt einen Fall von 8 cm langem, schmal gestieltem Papillom des Trigonum, das durch reichliche und langdauernde Blutungen den sehr kräftigen Mann schwer anämisch gemacht hatte. Die Entfernung gelang leicht nach hohem Blasenschnitt, den er angelegentlich als Probeschnitt in allen Fällen empfiehlt, wo durch Blutung Verdacht auf Geschwulst entsteht. Seiner Unterlassung schreibt er den unglücklichen Verlauf vieler Fälle zu, die bei frühzeitiger Operation, bei gutem Kräftezustand des Pat. vor größeren Blutverlusten, guten Erfolg versprochen hätten.

Trapp (Bückeburg).

39) **Sneguireff.** Über einen Fall von Hydronephrocystoneostomie.

(v. Langenbeck's Archiv Bd. LXVII. Hft. 4.)

Bei einem 19jährigen Fräulein bestand eine rechtsseitige Hydronephrose; durch die lumbare Incision derselben hatte man sich überzeugt, dass sie reichlich secernirendes Parenchym besaß, wesshalb Verf. sich entschloss, nach dem Vorschlag Witzel's, der schon einmal von Reisinger ausgeführt worden ist, eine Anastomose zwischen Hydronephrosensack und Harnblase herzustellen. Da die letztere völlig verschiebbar war, konnte sie bis über die Linea innominata verzogen und mit der Niere vereinigt werden. Die Verbindungsstelle zwischen beiden Organen ließ sich in Folge der leichten Ablösbarkeit des Bauchfells extraperitoneal lagern. Der Eingriff erzielte einen vollen Erfolg, wie nach einem halben Jahre noch konstatirt werden konnte. Würde einmal bei starker Hochlagerung des Nierensackes eine derartige Operation auf Schwierigkeit stoßen, so empfiehlt S., die Niere zuerst zu fixiren und tiefer anzuheften, ein Verfahren, das wohl nicht sehr schwierig auszuführen wäre. Für das Gelingen einer derartigen Operation ist die normale Beschaffenheit des Urins unumgänglich nöthig, desshalb empfiehlt Verf., immer zuerst eine Lumbalfistel anzulegen.

E. Siegel (Frankfurt a/M.).

40) **O. Simon.** Zwei Fälle seltener maligner Vulvatumoren.

(Beiträge zur klin. Chirurgie Bd. XXXIV.)

S. beschreibt 2 Fälle seltener bösartiger Geschwülste. Die erste, ein Spätrecidiv eines Vulvaepithelioms in der Leistengegend, 11 Jahre nach der 1. Operation aufgetreten, widerlegt die öfter ausgesprochene Ansicht, dass Carcinome nach so langer Zeit nicht recidiviren können. Der 2. Fall, ein Melanosarkom der Vulva, erweckt Interesse durch seine große Seltenheit (es sind nur noch 21 Beobachtungen bekannt), so wie durch die solchen Geschwülsten eigenthümliche Bösartigkeit.

Blauel (Tübingen).

41) **R. Rommel.** Spontane Ruptur der Scheide mit kolossalem Darmvorfall.

(Deutsche Zeitschrift für Chirurgie Bd. LXIV. p. 121.)

Dem Stadt Hannoverschen Krankenhaus in Linden ging eine 38jährige Bauersfrau mit mächtigem Vorfall des Darmes aus der Scheide zu, der, über mannskopfgroß, nur schwierig und unvollkommen zu reponiren war. Tod unter peritonitischen Erscheinungen. Der Prolaps bezw. der zu diesem führende Scheidenriss war ganz unvermerkt Tags zuvor eingetreten, wahrscheinlich dadurch, dass Pat., welche 6mal, und zuletzt vor 8 Monaten, geboren hatte, einen sehr schweren Kessel vom Herd hob. Bei der Sektion zeigte sich der Douglas'sche Raum sehr tief herabreichend und die Scheide leicht vorwölbend. An seiner tiefsten Stelle der Peritonealriss, sich fortsetzend in den Riss der hinteren Scheidenwand, der die Form eines runden Loches von 4 cm Durchmesser hat. Unter den Darmschlingen, welche vorgefallen waren, zeigte eine eine mehrere Centimeter lange Abtrennung des Mesenteriums, wahrscheinlich durch Zerrung seitens der Pat. selbst verursacht, die an dem Vorfall zu ziehen nicht abgehalten werden konnte.

Anzunehmen ist, dass der Scheidengewölberuptur eine abnorme Ausdehnung des Douglas, also die Bildung einer Hernia vaginalis post. voraufgegangen war, wofür spricht, dass die Pat. in den letzten Wochen vor dem Unfall öfter Unterleibsschmerzen gespürt hatte. Im Übrigen muss man zur Erklärung der Zerreißung eine abnorme Gewebsbrüchigkeit voraussetzen, deren Grund allerdings unklar bleibt. Analoge Fälle sind selten; in Breisky's Monographie über die Scheidenkrankheiten finden sich nur 5 Fälle. **Meinhard Schmidt** (Cuxhaven).

42) **E. v. Meyer. Ein Beitrag zur Exstirpation des primären Scheidencarcinoms mit Perforation des Mastdarmes.**

(Beiträge zur klin. Chirurgie Bd. XXXIV.)

Mittheilung einer erfolgreichen Exstirpation eines Carcinoms der hinteren Scheidenwand, welches in Ausdehnung eines Zehnpfennigstücks in die vordere Mastdarmwand durchgebrochen war. Es wurde ein paravaginaler Hilfsschnitt zu Beginn der Operation an der linken Seite angelegt, dann das Geschwür umschnitten und nach Eröffnung der Umschlagstelle des Bauchfells in der Plica vesico-uterina die Uterusadnexe, hintere Scheidenwand mit Geschwür und vordere Mastdarmwand in Fünfmarkstückausdehnung entfernt. v. M. empfiehlt diese Methode zur Operation eines perforirenden Scheidencarcinoms, da der Eingriff weniger schwer sei als bei der sacralen Methode und die Wundverhältnisse für eine Heilung per primam günstiger lägen. **Blauel** (Tübingen).

43) **A. T. Bogajewski. Zur Kasuistik des Eierstocksechinococcus.**

(Russ. chir. Archiv 1902. Hft. 2.)

Der Echinococcus des Eierstocks ist äußerst selten: Nadeshdin fand unter 299 Fällen in der russischen Litteratur den Eierstock nur 4mal befallen, davon 3mal bei multiplem Echinococcus; nach der Statistik Neisser's sind 7 Fälle beschrieben.

Im Falle des Verf. handelte es sich um eine 39 Jahre alte Frau. Die 3. Geburt — vor 12 Jahren — dauerte 3 Tage und wurde durch Wendung auf die Füße und Extraktion beendigt. Am 7. Tage wurden beim Spülen der Scheide Echinokokkenblasen in der Spülflüssigkeit bemerkt und an der hinteren Wand des Cervicalkanals ein Loch gefunden, das in eine faustgroße mit Blasen gefüllte Höhle im Beckenzellgewebe führte. 3 Tage lang Ausspülen der Höhle, dann Exkochleation. Heilung. 1889 4. Geburt normal. Eintritt ins Krankenhaus mit einer Cyste des linken Eierstocks und einer zweiten Cyste im Beckenzellgewebe hinter dem Uterus. Am 12. März Ovariotomie; die Cyste enthält Mutter-, Tochter- und Enkelblasen. Am 8. April Eröffnung der zweiten Cyste im hinteren Scheidengewölbe; auch hier Echinokokkenblasen. Ende Mai geheilt.

Gückel (Kondal, Saratow).

44) **C. G. Cumston. A case of pregnancy complicated by pyonephrosis with remarks.**

(New York med. journ. 1902. No. 26.)

Verf. schildert einen interessanten Fall von Pyonephrose, die bei einer Frau während der 3. Gravidität im 4. Monat Erscheinungen machte. Die beiden vorangegangenen Geburten sammt Wochenbett waren glatt verlaufen; es fand sich in der rechten Bauchseite eine Geschwulst, die den Raum zwischen Lungengrenze und Darmbeinkamm ausfüllte und deren Abgrenzung nach der Mittellinie durch die schwangere Gebärmutter gegeben war. Fluktuation war vorhanden. Der Harnleiterkatheterismus lieferte links völlig normalen Urin, rechts Eiter. Es wurde eine lumbare Incision gemacht, die Nieren freigelegt und eingeschnitten, wobei zunächst eine Eiterhöhle mit etwa 1500 ccm dünnflüssigen Eiters entleert wurde, dann eine zweite mit 300 ccm dickflüssigem Eiter. Drainage der Wundhöhle; einige Tage darauf Entfernung der Drainröhren; aber bald Retention, wesshalb 5 Tage später Nephrektomie. Der weitere Verlauf war normal, insbesondere trat keine Störung der Schwangerschaft auf, zur richtigen Zeit gebar Pat. ein $7^1/_2$ Pfund schweres Kind.

Pyonephrosen bei Schwangerschaft sind wenig beschrieben. Verf. führt 3 Fälle aus der Litteratur an (Lohmer, Kosinsky, Israel), bei welchen die Schwangerschaft keine Unterbrechung erfuhr. **Scheuer** (Berlin).

45) **M. Robson.** On pancreatitis.

(Transactions of the amer. surg. assoc. 1901.)

Der Vortrag, der sich fast völlig an die Abhandlung des Verf.s im Brit. med. journ. 1901 (referirt in diesem Centralblatt 1901 p. 1013) anlehnt, enthält u. A. die Geschichte eines Falles, welche hohes Interesse beansprucht; es handelte sich um einen 34jährigen ikterischen Pat., der fortwährend große Massen von Eiter mit Blut und Schleim untermischt ausbrach; unter dem Nabel war eine Geschwulst zu fühlen; vorher bestanden hohe Temperaturen, denen seit dem eitrigen Erbrechen subnormale gefolgt waren; der Urin enthielt etwas Zucker, die Stühle freies Fett. Die Diagnose wurde auf ein Magengeschwür gestellt mit sekundärer ulceröser Pankreatitis und Pankreasabscess. Bei dem aufs äußerste herabgekommenen Pat. wurde eine hintere Gastroenterostomie gemacht; er genas vollständig.

Scheuer (Berlin).

46) **M. S. Kakels.** A contribution of the study of primary sarcoma of the tail of the pancreas.

(Amer. journ. of the med. sciences 1902. März.)

Die klinischen Symptome einer Pankreasgeschwulst haben nichts Charakteristisches und können sehr verschieden sein, je nachdem die Geschwulst vom Kopf, Körper oder Schwanz der Drüse ausgeht; außer Allgemeinerscheinungen, zuweilen Diabetes, werden im ersten Falle Ödem, Ascites, Ikterus, manchmal enorme Ausdehnung der Gallenblase, Fettstühle bei Verschluss des Ductus pancreaticus auftreten; im zweiten dyspeptische und Stenosenerscheinungen von Magen und Duodenum, event. Blutungen bei Erosion des Darmes; im dritten wird eine Nieren- oder Milzgeschwulst vorgetäuscht; daher sind diagnostische Irrthümer häufig. Ist außer einem dieser 3 Symptomenkomplexe eine tastbare Geschwulst vorhanden, so besteht Verdacht auf Pankreasgeschwulst.

Nur 21 Fälle von Sarkom des Pankreas sind bekannt, wovon nur 10 primäre, nur 3 vom Schwanz der Drüse ausgehend (Blind, Routier, Witzel). Verf. berichtet über einen 4. Fall.

51jährige Frau erkrankte vor 6 Monaten mit Schmerzen im linken Hypochondrium. Die Untersuchung ergab Abmagerung und eine Geschwulst, die vom linken Rippenbogen abwärts bis 5 cm unterhalb der Nabelhöhe und von der Linea semilunaris bis zur linken Lendengegend reichte, mit den Bauchdecken nicht verwachsen war, aber mit Milz und linker Niere zusammenzuhängen schien. Probepunktion ergab kleine Rundzellen. Diagnose: Sarcoma renis.

Bei der Operation — 15 cm langer Schnitt vom linken Rippenbogen längs der Linea semilunaris abwärts — fand sich eine kindskopfgroße, retroperitoneale Geschwulst von verschiedener Konsistenz, mit Niere und Milz verwachsen. Ausgangspunkt: Schwanz des Pankreas. Exstirpation wegen Verwachsungen unmöglich. Bald nach der Operation Tod. Mikroskopisch handelte es sich um ein Sarkom, bestehend aus kleinen Rundzellen und Riesenzellen; sonst keine Metastasen.

In keinem der 3 analogen Fälle war die Diagnose gestellt worden, in dem Witzel's fehlt die Autopsie.

Chirurgische Eingriffe sind in letzter Zeit oft versucht, jedoch wegen der anatomischen Lage des Pankreas äußerst schwierig. Theilweise Entfernung der Drüse ist zwecklos, und Totalexstirpation führt nach Minkowsky stets zu schwerem Diabetes. **Bender** (Leipzig).

Originalmittheilungen, Monographien und Separatabdrücke wolle man an *Prof. E. Richter* in Breslau (Kaiser Wilhelmstraße 115), oder an die Verlagshandlung *Breitkopf & Härtel*, einsenden.

Druck und Verlag von Breitkopf & Härtel in Leipzig.

Centralblatt

für

CHIRURGIE

herausgegeben

von

E. von Bergmann, in Berlin, **F. König,** in Berlin, **E. Richter,** in Breslau.

Neunundzwanzigster Jahrgang.

Wöchentlich eine Nummer. Preis des Jahrgangs 20 Mark, bei halbjähriger Pränumeration. Zu beziehen durch alle Buchhandlungen und Postanstalten.

No. 37. **Sonnabend, den 13. September.** **1902.**

(Aus der I. chirurgischen Abtheilung des allgemeinen Krankenhauses Hamburg-Eppendorf: Oberarzt Dr. Kümmell.)

Über Erfahrungen mit dem Roth-Dräger'schen Sauerstoffnarkosenapparat.

Von

Dr. **Fritz Engelmann,**

Assistenzarzt.

Es vergeht kaum ein Jahr, das uns nicht etwas Neues auf dem Gebiete der Narkose brächte, sei es, dass ein neuer Apparat, sei es, ... eine neue Mischung oder eine neue Art des Narkotisirens ...fohlen würde. Meist jedoch sind die Erfolge der betreffenden ...ler von kurzer Dauer, und bald nach der erfolgten Publikation



ist der Autor der Einzige, der seine neue Methode anwendet oder seinen Apparat gebraucht. Chloroform und Äther und die alte Methode treten wieder in ihr Recht, sammt ihren üblen Zufällen und Nebenwirkungen. Rechnet doch v. Mikulicz aus, dass auf 87000 Narkosen 54 Todesfälle kommen, also 1 auf 1680; mehr Fälle wie man früher annahm und sicher weniger, wie in der That vorkommen!

Bekanntlich participirt das Chloroform an dieser Zahl von Todesfällen mit der größeren Hälfte, und die Anhänger des Äthers hätten Recht, wenn sie eine auch von anderen Zufällen und üblen Folgen freie Statistik aufweisen könnten. Die starke Excitation und Schleimsekretion, die erschwerte Athmung, die Dyspnoë, das häufige Erbrechen und die Bronchitiden nach der Operation sind die bekannten Nachtheile der Äthernarkose; auch kürzlich wieder werden sie in einer officiellen Statistik aus England (21000 Fälle) von Eastes als solche aufgeführt.

Der üble Einfluss des Äthers auf die Luftwege macht sich z. B. hier bei dem rauhen Hamburger Klima und der für Luftröhren- und Lungenaffektionen disponirten Bevölkerung in einer Weise geltend, dass von einer systematischen Anwendung des Äthers abgesehen werden muss. Vielfach ist der Versuch gemacht worden und stets musste er wieder abgebrochen werden. Mit der von Hofmann empfohlenen Äthertropfmethode, die z. B. an der Mikulicz'schen Klinik mit Erfolg ausgeübt wird, haben wir noch nicht genügende Erfahrung, um beurtheilen zu können, ob durch sie die Folgen der gewöhnlichen Methode sicher vermieden werden. Mancherlei Nachtheile derselben (z. B. lange Dauer des Annarkotisirens) hielten uns davon ab, von der sonst ja gewiss empfehlenswerthen Methode einen allgemeinen Gebrauch zu machen. So lange wir somit noch keinen entsprechenden Ersatz für das Chloroform haben, wird es gerechtfertigt sein, neue Methoden zu ersinnen und neue Apparate zu konstruiren, die geeignet sind, der Chloroformnarkose nach Möglichkeit das Unheimliche zu nehmen, das sie für den gewissenhaften Narkotisirenden noch immer hat. (Ist doch nach der oben erwähnten englischen Statistik die Frequenz der gefahrdrohenden Zustände bei der Chloroformnarkose eine 6mal größere als bei der Äthernarkose.)

Ohne nun auf diese Bestrebungen im Einzelnen näher eingehen zu wollen, will ich nur kurz den einen Weg erwähnen, auf dem man versucht hat, die Gefahr der Chloroformnarkose zu verringern, und den Wohlgemuth mit der Konstruktion eines Apparates beschritt, den er auf dem vorletzten Chirurgenkongress vorstellte. Dieser Apparat sollte die Forderungen erfüllen, einmal eine gleichmäßige Zuführung genau bekannter Chloroformmengen zu ermöglichen und zweitens einer Überladung des Blutes mit CO_2 durch Einverleibung ebenfalls bekannter Mengen von Sauerstoff zu begegnen. W. konnte damals über die Erfolge berichten, die er bei 181 Narkosen gehabt

hatte. Als Vorzüge seines Apparates hob er hervor: »angenehme Narkose; keine Asphyxie, keine Cyanose, keine Herzlähmung; Erbrechen nur in 20% der Fälle; kein Narkosenjammer; äußerst geringer Chloroformverbrauch«. Die Vortheile des Apparates lagen auf der Hand. Die Nachtheile stellten sich bei dem Gebrauch heraus. Dieselben waren zum größten Theil auf die Konstruktion und auf technische Unvollkommenheiten zu beziehen. Sie bewirkten, dass z. B. an unserer Anstalt nach längerer Verwendung des Apparates von einem dauernden Gebrauch desselben abgesehen wurde.

Dass jedoch dieses von Wohlgemuth angewandte Princip nicht schlecht ist, beweist der auf dem letzten Chirurgenkongress von Roth demonstrirte neue Sauerstoffnarkosenapparat.

Die Konstruktion dieses Apparates ist kurz folgende: Aus einer mit komprimirtem Sauerstoff gefüllten Bombe strömt unter regulirbarem Druck Sauerstoff aus, streicht durch ein mit Chloroform gefülltes Gefäß, mischt sich mit dem Chloroform und gelangt dann in die Maske. Die Maske ist in der Weise eingerichtet, dass durch ein kleines Loch zu dem Gasgemenge atmosphärische Luft zuströmen kann. Die Exspirationsluft entweicht durch eine mit einem Ventil versehene Öffnung. Es erhält somit der Narkotisirte Chloroform + Sauerstoff + atmosphärische Luft. Die Mengen des zugeführten Chloroforms und Sauerstoffs lassen sich durch je einen Hahn bequem und in beliebiger Weise reguliren. Das Ausströmen des Sauerstoffs während der Exspiration wird durch einen »Sparbeutel« verhindert, in dem sich bei der Ausathmung die zuströmenden Sauerstoffgase ansammeln, um während der Inspiration dem Beutel entnommen zu werden.

Seit ca. 4 Monaten wenden wir den Roth'schen Sauerstoff-Chloroformapparat an und haben uns von den mannigfachen Vorzügen desselben überzeugt. Zur Zeit sind zwei Apparate in Anwendung, mit denen, so weit es möglich ist, sämmtliche Narkosen gemacht werden. Die Zahl der bis jetzt ausgeführten Sauerstoffnarkosen beträgt ungefähr 250[1]. Dieselben sind tabellarisch zusammengestellt, und über die ersten 100 ist in besonders ausführlicher Weise Buch geführt worden. Auf Grund des Verlaufs dieser Narkosen glauben wir, wenn wir auch weitere Beobachtungen für nothwendig halten, den Apparat als in vielen Beziehungen und besonders desshalb zweckentsprechend empfehlen zu können, als er eine gleichmäßige, automatisch sich regulirende Chloroform-Sauerstoffmischung gestattet.

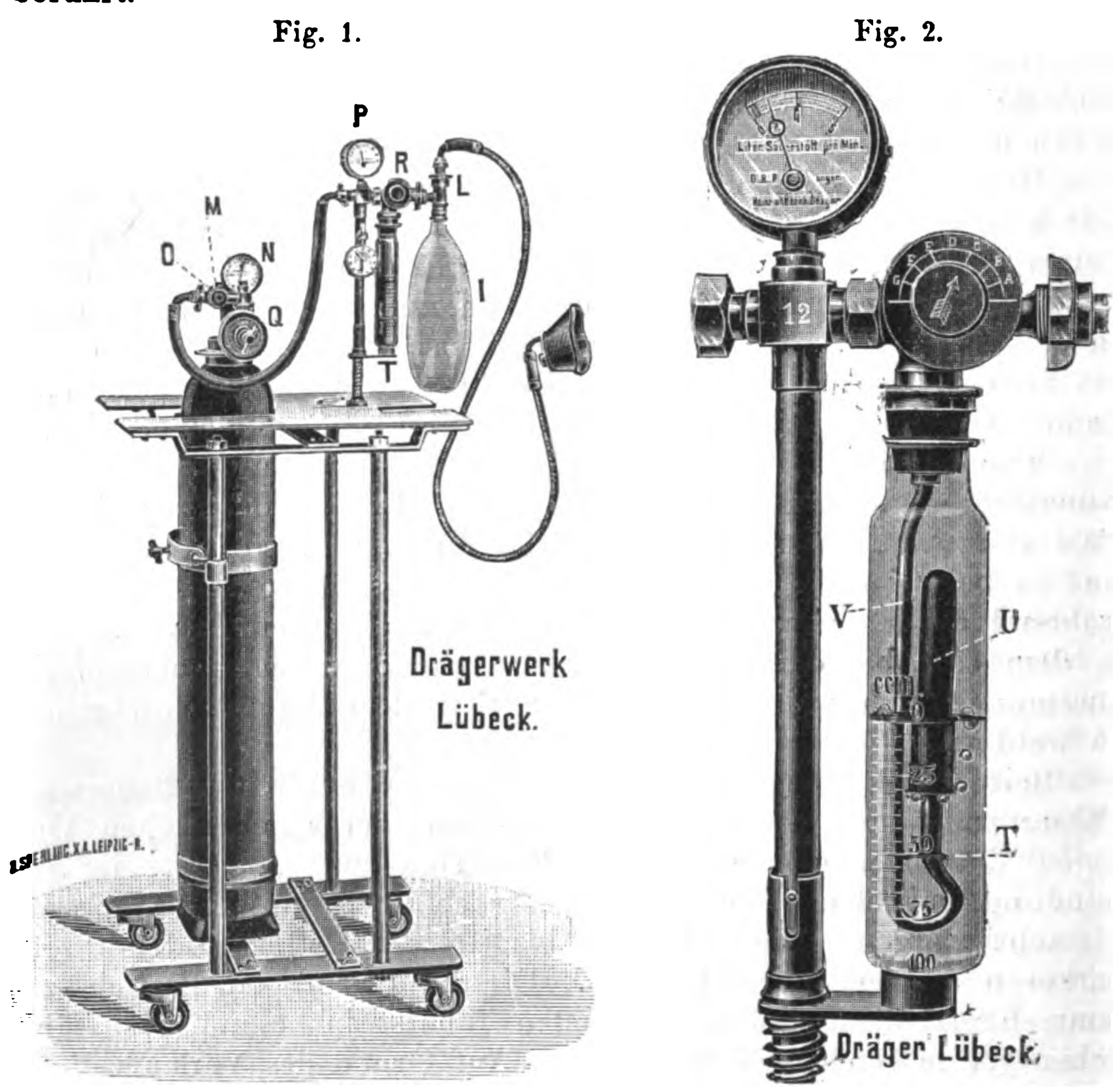
Die Handhabung des Apparates ist eine höchst einfache. Nachdem das Chloroformgefäß gefüllt ist, wird der Sauerstoffhahn geöffnet und der Regulirungshahn auf »3 Liter« (die gewöhnliche Dosis pro Minute) gestellt. Nun stellt man den Chloroformzeiger auf *B* und geht dann auf *C* und *D* über. Durch weiteres Drehen des Zeigers

---

[1] Die Narkosen der II. chirurg. Abtheilung (Oberarzt Dr. Sick) mitgerechnet.

regulirt man nach Bedarf die Chloroformzufuhr. Bei Frauen und Kindern kommt man meist mit der Stellung *D* oder *E* (1—1½ g Chloroform) aus, während man bei Männern öfters bis *F* und *G* (1,8—2,3 g), nur ganz selten noch weiter gehen muss. Ist die Narkose tief, so genügt meist die Zeigerstellung *C*—*D* (½—1 g Chloroform pro Minute). Die beiden anderen (Sauerstoff-) Hähne bleiben, von besonderen Fällen abgesehen, während der ganzen Narkose unberührt.

Fig. 1. Fig. 2.



Das Einschlafen geht mit diesem Apparat meist sehr schnell und ruhig vor sich. Zu einer Excitation kommt es nur sehr selten. Eine stärkere Excitation ist unter den 100 ersten Fällen nur 3mal notirt. (Die männlichen Pat. erhalten hier ½ Stunde vor der Narkose 1 cg Morphium.) Auffallend ist ein zuweilen auftretender Anfall von Apnoë bei dem Beginn der Narkose, der wohl durch das beständige Zuströmen von Sauerstoff verursacht wird. Durch mehrfaches Klopfen auf die Brust wird die Athmung meist leicht wieder in Gang gebracht. Die tiefe Narkose ist in der Regel in 8—10 Minuten erreicht; zuweilen schon früher, selten später. Es zeigt sich dies meist daran, dass die Pulsfrequenz auf 60 und tiefer herunter geht. Der weitere Verlauf der

Narkose ist dann in der Regel ein vollkommen ungestörter. Vor Allem kommt das sonst nicht seltene Aussetzen der Athmung kaum vor. Was das Erwachen aus der Narkose angeht, so ist dasselbe ein schnelles und leichtes und erfolgt, wenn man das Chloroform in der richtigen Weise dosirt hat, mit dem Aufhören der Operation. Das Befinden der Pat. nach der Narkose ist ebenfalls ein relativ gutes. Erbrechen, und zwar nur einmaliges, trat in ca. 40% der Fälle ein (bei Wohlgemuth sogar nur in 20%). Erbrechen während der Narkose wurde nur in einem Falle bei einem nicht vorbereiteten Pat. beobachtet.

Die Menge des verbrauchten Chloroforms — und das erscheint uns sehr wesentlich — ist eine auffallend geringe. Meist wurde etwa die Hälfte oder etwas mehr von der Zahl der Minuten in Grammen (nicht Kubikcentimetern) gebraucht (beispielsweise 30 g in 60 Minuten), in mehreren Fällen nur ein Drittel, in einzelnen noch weniger (16 g in 80, 20 in 90 Minuten). Also etwa die Hälfte des sonst üblichen Chloroformverbrauchs, wobei allerdings zu bedenken ist, dass bei dieser Methode die Ausnützung des Chloroforms eine vollständigere ist als bei der Tropfmethode.

Was den Apparat selbst angeht, so ist seine Konstruktion eine äußerst einfache, solide und zweckmäßige. Die Ventile arbeiten glatt und präcise, die Metallschläuche sind leicht, handlich und auskochbar, und vor Allem ist die Konstruktion der Maske lobend hervorzuheben. Die Maske besteht einmal aus Metall, ist somit auszukochen, und zweitens ist ihr Rand auf die Form des Gesichts zugeschnitten, so dass sie sich vorzüglich anlegt (eine kleinere, dem Apparat beigegebene Maske ist für magere Gesichter und Kinder bestimmt). Wir haben hier außerdem noch an beiden Seiten der Maske je einen Bügel anbringen lassen, der es ermöglicht, mit derselben Hand die Maske anzudrücken und den Kiefer vorzuhalten; eine Verbesserung, die sich bewährt hat. Ferner haben wir die zu dem Apparat gehörige hölzerne Tischplatte aus Metall, und zwar in etwas kleinerer Form herstellen lassen. Dies erhöht die Handlichkeit des Apparates und erleichtert die Reinigung. Endlich haben wir noch eine kleine »Nasenmaske« anfertigen lassen, die bei Operationen am Mund etc. in Anwendung kommen soll.

Für die Brauchbarkeit des Apparates spricht vor Allem der absolut glatte Verlauf einiger besonders schwieriger Narkosen (bei korpulenten, vollblütigen Potatoren, vielfach Narkotisirten und stark ausgebluteten Personen). Ferner sei das Urtheil eines älteren, korpulenten, durchaus nicht abstinenten Kollegen erwähnt, der in 7 Minuten ohne Excitation in tiefe Narkose gebracht worden war und sich später anerkennend über den angenehmen Verlauf der Narkose aussprach. Schließlich möchte ich noch eine junge Dame anführen, die, bereits 15mal chloroformirt, jedes Mal schwer unter dem nachfolgenden Erbrechen zu leiden hatte und die höchst erfreut war, als sich zum 1. Male dieses nicht einstellte. Als weiterer Beweis mag

ferner der Umstand dienen, dass in verschiedenen Fällen, in denen die Pat. mit der Tropfmethode narkotisirt und schwer asphyktisch geworden waren, nach Einleitung der Sauerstoffnarkose die Asphyxie sofort verschwand und der weitere Verlauf der Narkose ein ungestörter war.

Die Nachtheile des Chloroforms vollständig zu beseitigen, ist natürlich auch diese Art der Narkose nicht im Stande, und wir sind weit entfernt, dieselbe als das vollkommene Ideal einer Narkose hinzustellen. So haben wir mehrfach ein Kleinwerden des Pulses, in einzelnen Fällen auch ein, wenn auch nicht bedenkliches, Aussetzen des Pulses erlebt — bei ruhig fortbestehender Athmung; ein Übelstand, der dem Chloroform wohl in jeder Darreichungsweise anhaften wird. Es wurde desshalb in einzelnen Fällen das Chloroform durch Äther ersetzt; bei den ca. 50 Narkosen, die ich selber gemacht habe, hatte ich dies nie nothwendig.

Was die Dosirung des Sauerstoffs anlangt, so haben wir uns meist mit 3 Liter pro Minute begnügt. Eine besonders günstige Wirkung des von Roth empfohlenen Einathmenlassens von reinem Sauerstoff nach der Narkose konnten wir nicht feststellen. Vielleicht, dass weitere Beobachtungen zu einem anderen Resultat in Betreff dieser beiden Punkte führen. Auffallend war jedenfalls in vielen Fällen das eigenthümlich rosige Aussehen, das die Pat. während der Narkose zeigten.

Fassen wir nun zum Schlusse die Vorzüge des von uns, wie ich glaube, objektiv geprüften Apparates noch einmal kurz zusammen, so sind diese unseres Erachtens folgende:

1) Die geringere Gefährlichkeit, bedingt erstens durch die gleichmäßige Zuführung genau dosirbarer Chloroformmengen und die Unmöglichkeit, auf einmal große Chloroformgaben dem Körper einzuverleiben, und zweitens durch die ebenfalls gleichmäßige Beimengung von Sauerstoff und atmosphärischer Luft zu dem inspirirten Gase.

2) Die solide, zweckmäßige Konstruktion des Apparates[2] und die einfache Handhabung desselben.

Eine Narkose ohne Unterstützung ist in Folge dessen leichter mit diesem Apparat zu machen als nach der Tropfmethode, da der Narkotisirende stets die eine Hand, die sonst die Chloroformflasche hält, frei hat.

Als nebensächlichere Punkte seien schließlich noch erwähnt: der gute Sitz der auskochbaren Maske und nicht zuletzt der Umstand, dass es bei dieser Narkose möglich ist, die sonst oft nicht leicht zu kontrollirende Athmung in Bezug auf Frequenz und Tiefe für das Ohr deutlich wahrnehmbar zu machen. Es wird dies erreicht durch das gleichmäßige Anschlagen des in dem Exspirationsventil befind-

---

[2] Der Apparat ist von der Firma Dräger in Lübeck zu beziehen; die Firma liefert denselben in verschiedenen Ausführungen.



lichen Glasplättchens; auch für den Operateur ist in Folge dessen eine Kontrolle der Athmung möglich.

Dass in der That der beschriebene Apparat die genannten Vorzüge besitzt, dafür scheint mir der beste Beweis — in so fern überhaupt schon ein abschließendes Urtheil erlaubt ist — der Umstand zu sein, dass in unserem Betriebe, wo ungefähr 10 Ärzte täglich eben so viel und mehr Narkosen machen, von diesen insgesammt dem Sauerstoffapparat der Vorzug vor der Chloroformflasche gegeben wird.

---

1) **E. v. Leyden** und **F. Klemperer.** Die deutsche Klinik am Eingange des zwanzigsten Jahrhunderts; in akademischen Vorlesungen. Lief. 27—42.

Wien, **Urban & Schwarzenberg,** 1901/2.

Aus den hier publicirten Vorträgen erwähne ich als wesentlich in den Interessenkreis unserer Leser fallend einen Artikel von Jansen über Mittelohrentzündungen, von Hoffa über Kinderlähmungen, Pleuritis von Stintzing, Pneumothorax von Unverricht, Neubildungen der Leber und Gallenwege von Kraus, Gallensteine von Neusser, Darmverschließung von Nothnagel, Tetanus von Jacob, verschiedene Abhandlungen aus dem Gebiete der Hautkrankheiten, darunter namentlich die Neisser'sche über tuberkulöse Hauterkrankungen. Wie es sicher ist und in obigem Werk vielerorts zu Tage tritt, dass eine Anzahl der gegebenen Krankheitsbilder — beispielsweise bei den Krankheiten der Gallenwege, bei Ileus — die jetzige Klarheit erst durch die häufigen Lokalinspektionen operirender Chirurgen an Lebenden gewonnen haben, wie es ersichtlich, dass die Internisten immer häufiger die Hilfe des Chirurgen in Anspruch zu nehmen oder selbst operativ einzugreifen genöthigt sind, wie endlich die Chirurgen sich mehr und mehr bemühen, die Frühdiagnose auch der inneren Leiden zu sichern, so ist es doppelt wünschenswerth, dass Vorträge wie die vorstehenden, in denen die neuesten Erfahrungen unserer Wissenschaft und Kunst niedergelegt, deren Mängel und Unsicherheiten aber auch nicht verschwiegen sind, zahlreiche Leser finden mögen.

Richter (Breslau).

---

2) **Da Costa.** The clinical value of blood examinations in appendicitis.

(Transactions of the amer. surg. assoc. 1901.)

3) **Da Costa** and **Kalteyer.** The blood changes induced by the administration of ether as an anaesthetic.

(Ibid.)

4) **Cabot, Hubbard** and **Blacke.** Studies of the blood in its relation to surgical diagnosis.

(Ibid.)

5) **Deaver.** The examination of the blood in relation to surgery of scientific but often no practical value and may misguide the surgeon.

(Transactions of the amer. surg. assoc. 1901.)

6) **Bloodgood.** Blood examinations as an aid to surgical diagnosis.

(Ibid.)

Das erhöhte Interesse, welches heut zu Tage auch von der Chirurgie der Blutuntersuchung und deren Wichtigkeit für die chirurgischen Krankheiten resp. ihrer Beziehung zu event. Narkosen zugewendet wird, hat in Amerika die Vereinigung amerikanischer Chirurgen sehr intensiv beschäftigt; im Wesentlichen sind die Ergebnisse ähnlich denen, die in Deutschland von Curschmann, Küttner, v. Mikulicz u. A. berichtet wurden.

Da Costa hat an einem Material von 118 Fällen von Appendicitis in äußerst sorgfältiger Weise geprüft und gefunden, dass Pat. mit Appendicitis vor der Operation einen Verlust von 30% Hämoglobin und mehr als 1/2 Million Erythrocyten pro Kubikmillimeter haben; Leukocytose besteht bei nicht eitrigen Fällen in 35%, bei eitrigen in 90%. Zahlen von 10000—15000 Leukocyten pro Kubikmillimeter können nicht mehr als bloße Reaktion der Natur aufgefasst werden; jedenfalls beweisen 20000 und mehr das Dasein von Eiter oder sonstigen schweren pathologischen Processen; wenn bei operirten Fällen am 3. oder 4. Tage noch kein Abfall erfolgt ist, so ist das ein Beweis dafür, dass noch uneröffnete Abscesse oder allgemeine Peritonitis vorhanden sind; bei schwer septischen Fällen ist das Fehlen von Leukocytose eher ein ungünstiges Symptom.

Derselbe Forscher hat im Verein mit Kalteyer seine früheren Versuche (aus dem Jahre 1895) wieder aufgenommen bezüglich der Einwirkung des Äthers auf die Blutbeschaffenheit; er wollte unter Anderem die Differenzen der Oliver'schen Resultate, die durch Versuche an Ratten gewonnen waren, klarstellen. Auch bei diesen Versuchen hat er mit großer Exaktheit gearbeitet und alle event. Fehlerquellen in Berücksichtigung gezogen; er kam hierbei zu folgenden Schlüssen: Die Anzahl der rothen Blutkörperchen bei Äthernarkosen ist verändert; diese Veränderung zeigt sich gewöhnlich als Polycythämie, selten als Oligocythämie, und zwar als ein Verlust der wässrigen Elemente des Plasmas, wodurch eine Koncentration des Blutes eintritt. Diese Bluteindickung ist am deutlichsten nach Beendigung der Anästhesie, wie dies aus mannigfachen Tabellen hervorgeht. Der Hämoglobingehalt ist immer absolut herabgesetzt. Verf. schließt daraus, dass die Ätherisation erhöhte Hämolyse bewirkt, und dass bei dem Bestreben der Natur, die gestörten Elemente rasch zu ersetzen, die wiederhergestellten Zellen in unvollkommener Weise mit Hämoglobin erfüllt waren. Für die praktische Anwendung wichtig hält Verf. Prüfung des Blutes vor Allgemeinnarkose; wenn

der Hämoglobingehalt unter 40% (v. Mikulicz 30%) sich befindet, ist Narkose kontraindicirt.

Auch die Versuche Cabot's, Hubbard's und Blacke's beschäftigen sich mit den Einflüssen der Narkotica auf die Blutbeschaffenheit; die Untersucher konnten gegen das Ende einer Narkose eine leichte Vermehrung der Leukocyten konstatiren, während gegen das Ende einer Operation eine beträchtliche Vermehrung in der Hälfte der Fälle wahrzunehmen war. Unkomplicirte Frakturen bewirken selten Leukocytenvermehrung, Operationen bösartiger Geschwülste bedingen nicht nothwendigerweise Herabsetzung; in günstigen Fällen ist die Regeneration prompt.

Deaver, in dessen Abtheilung die Fälle Da Costa's beobachtet wurden, berichtet von Fällen, wo trotz schwerer Anämien mit nach Vorstehendem kontraindicirtem Blutverhalten günstige Operationsergebnisse erzielt wurden.

Die Arbeit Bloodgood's beschäftigt sich mit Bluntuntersuchungen bei verschiedenen chirurgischen Erkrankungen, wie Appendicitis, Peritonitis, Cholecystitis so wie dem Einfluss von Allgemeinnarkose auf die Blutbeschaffenheit. **Scheuer** (Berlin).

---

7) **R. Werner.** Experimentelle Epithelstudien. Über Wachsthum, Regeneratien, Amitosen- und Riesenzellenbildung des Epithels.

(Beiträge zur klin. Chirurgie Bd. XXXIV.)

W. hat eingehende Untersuchungen über die Wirkung des Ätherspray auf die Haut an den Ohren von Meerschweinchen und Kaninchen, an der Haut und an Granulationsgewebe des Menschen, so wie auch an inneren Organen von Kaninchen angestellt. Daran schließen sich sehr genaue, an den Ohren von Meerschweinchen vorgenommene Experimente über die Heilung von kleinen Hautwunden unter dem Schorfe ohne Wirkung des Ätherspray und bei Anwendung desselben. Die Resultate seiner Untersuchungen fasst W. am Schlusse seiner Arbeit folgendermaßen zusammen:

1) Das Gefrieren mit Hilfe des Ätherspray ruft an der Haut, wie an den inneren Organen heftige Entzündungen hervor, die sich durch das auffallende Hervortreten hypertrophischer und hyperplastischer Processe, so wie äußerst mannigfacher Störungen des Theilungsvorganges (Amitosen- und Riesenzellenbildung) auszeichnen; das Experiment gestattet einen Einblick in den ätiologischen Zusammenhang dieser Erscheinungen.

2) Die Wirkung des genannten Eingriffs hat gewisse Analogien mit jener der äußeren Reize, welche die Regeneration verursachen.

3) Auf dieser Thatsache basirt der unleugbare, fördernde Einfluss der Behandlung mit dem Ätherspray auf den Heilprocess der Hautwunden, doch lässt die Unbequemlichkeit der Methode nur in

besonderen Fällen eine praktische therapeutische Verwerthung derselben als empfehlenswerth erscheinen.

4) Die Regeneration hängt außer von den äußeren Bedingungen auch noch von inneren, den Geweben selbst adhärirenden Eigenschaften ab, zu denen vor Allem die Vermehrungsfähigkeit der Zellen, so wie deren chemotaktische und stereotrope Lenkbarkeit zu zählen ist.

5) Bei der Epithelisirung von Wundflächen kombiniren sich Vermehrung und Bewegung der Zellen, wobei letztere bald in einem passiven Gleiten, bald in einem aktiven (amöboiden) Wandern besteht.

6) Die Art und Größe der Antheilnahme der einzelnen epidermalen Schichten an der Regeneration ist sehr verschieden und wechselt mit der Beschaffenheit der Wunde.

7) Zwischen gleichartigen Geweben besteht eine Anziehung, zwischen verschiedenen ein zum mindesten mechanischer Antagonismus, bei allen eine Abhängigkeit ihrer Anordnung und ihres Wachsthums von der Gefäßvertheilung in Folge eines attraktiven Einflusses der Blutbahnen (Trophophilie). **Blauel** (Tübingen).

---

8) **R. Park.** The recent Buffalo investigations regarding the nature of cancer.

(Transactions of the amer. surg. assoc. 1901.)

9) **T. Cullen.** The cause of cancer.

(Ibid.)

Die Krebsfrage, die gegenwärtig die gesammte medicinische Welt in Athem hält, beschäftigte auch die Versammlung amerikanischer Chirurgen im Mai 1901 und bildete eines der Hauptthemata der dortigen Verhandlungen; leider ist die Frage eben so wenig zu einer Lösung gekommen, wie beim letzten deutschen Chirurgenkongress, wenn auch die Ausführungen P.'s, die zum großen Theil auf Arbeiten Dr. Gaylord's und P.'s an dem staatlichen Laboratorium der Universität Buffalo beruhen, sicherlich großes Interesse beanspruchen. Es wurden in Carcinomen kleine sphärische Körper gefunden, die große Ähnlichkeit mit Fettzellen hatten; diese »Parasiten« sollen in großer Menge im frischen Krebs vorkommen, dagegen sehr wenig in Schnitten vorgefunden werden. P. glaubt, dass die sog. fettige Degeneration des Carcinoms zum Theil der Anwesenheit dieser Organismen ihre Entstehung verdankt, welche dann als Fetttröpfchen oder in fettige Degeneration übergegangene Epithelzellen aufgefasst werden. Über Kulturversuche spricht sich P. sehr summarisch aus. Im hängenden Tropfen sollen sich mannigfache biologische Eigenschaften feststellen lassen. Auch über 72 Thierversuche wurde berichtet; es wurde Peritonealflüssigkeit Carcinomatöser auf Schweine übertragen, und bei diesen carcinomatöse Gebilde nach etwa 50 Tagen

konstatirt; Übertragungen von Material der inficirten Schweine auf gesunde soll in bedeutend kürzerer Zeit (etwa die Hälfte Zeit) Neuerkrankung hervorgebracht haben. Die Art der Übertragung ist sicher keine einwandsfreie, denn in der genannten Flüssigkeit ist die völlige Abwesenheit specifischer Carcinomelemente sicher nicht ganz auszuschließen; mit Reinkulturen haben die Experimentatoren nicht gearbeitet.

C. greift eben diesen Infektionsmodus an, hält die Ursachen des Krebses als noch völlig dunkle. **Scheuer** (Berlin).

---

10) **Montgomery.** A brief summary of the clinical, pathologic and bacteriologic features of cutaneous blastomycosis.
(Journ. of the amer. med. assoc. 1902. Juni.)

Die Mittheilung hat den Zweck, den praktischen Arzt über diese Krankheit besser aufzuklären als bisher. Sie ist anscheinend häufiger (in Amerika) als man im Allgemeinen annimmt, und sicherlich wird sie oft mit Lupus, Tuberculosis verrucosa, Syphilis und Hautkrebs verwechselt. — Die Ausführungen beruhen auf Beobachtung von 14 Fällen, von denen 13 unter dauernder Kontrolle blieben. Bei 13 konnten histologische Präparate, von 11 Kulturen der Erreger gewonnen werden; außerdem wurde vom Material anderer Beobachter 1 Fall klinisch, 9 histologisch und 3 kulturell untersucht.

Der klinische Theil. Die Vorgeschichte ist in den meisten Fällen unwesentlich. Beziehungen zu Tuberkulose oder Geschlechtskrankheiten lassen sich nicht nachweisen. Auch das Alter ist nicht wesentlich von Belang, nur bei Kindern ist kein Fall beobachtet. Die befallenen Stellen sind sehr verschieden, stets aber die am leichtesten mechanischen Verletzungen ausgesetzten und der Infektion zugänglichsten am meisten befallen. Die Beschreibung der sehr verschieden auftretenden Erkrankung ist durch gute Abbildungen (Autotypien) anschaulich gemacht. Wenn die Krankheit ohne größere Geschwüre und ohne sekundäre Infektion verläuft, meistens im Anfang, so ist sie fast schmerzlos. Durch sekundäre Infektion und starke Geschwürsbildung kann sie aber zu sehr hochgradigen Schmerzen führen. — Der Verlauf ist chronisch; theilweise Heilungen können eintreten; in einzelnen Fällen ist freiwillige völlige Heilung beobachtet. — Die Ursache ist allein die Infektion durch einen eigenartigen Erreger. — Die Gewebsveränderungen haben viele Ähnlichkeit mit zottiger Hauttuberkulose und Krebs, unterscheiden sich aber doch sehr wesentlich von ihnen. Im Rete Malpighi finden sich sehr kennzeichnende Veränderungen. Dasselbe ist verdickt, sendet Ausläufer tief in die Lederhaut, in welcher sie sich nach allen Richtungen verzweigen. Sie enthalten kleinste Eiterhöhlen. Letztere finden sich in allen Tiefen der Epithelwucherungen. Häufig finden sich Riesenzellen. Die Zellen des Malpighi'schen Netzes sind geschwollen, die Zwischenräume erweitert. Bei allen Formen der

Krankheit ist die unterste Zellschicht unverändert. Die Lederhaut ist oft subakut, chronisch und gelegentlich akut entzündet. Die Erreger finden sich in den Eiterhöhlchen, zwischen den Epithelzellen und in der Lederhaut und sind stets von einem Entzündungshof umgeben. Auch die Gewebsveränderungen sind durch Abbildungen erläutert, eben so die Kulturen. Letztere sind so verschieden, dass nach Ansicht des Verf. vielleicht verschiedene Arten des Erregers vorhanden sind. — Die Diagnose ist am leichtesten zu stellen durch mikroskopischen Nachweis der Erreger. Letztere ließen sich fast stets auffinden, wenn man frisches Gewebe mit Kalilauge behandelte. — Die Behandlung hat zu bestehen in gänzlicher Entfernung des Kranken mit dem Messer; Auskratzen allein ist unnütz. Große Gaben Jodkali bewirken bedeutende Besserung, doch keine völlige Heilung, und nach Aufhören der Medikation wachsen die Reste stärker als vorher. In einigen Fällen gelang es, solche Reste durch X-Strahlen völlig zu beseitigen. Durch diese Behandlung hat sich die Prognose bedeutend gebessert: von 32 starben nur 2 an der Krankheit selbst.

Schlusssatz: Unter dem Ausdruck »Blastomykose der Haut« ist das klinische Bild einer Krankheit zufammengefasst, die sich von allen anderen Hautkrankheiten unterscheidet. Sie hat eine eigenartige Gewebsveränderung zur Folge und wird durch Organismen von sprossendem Wachsthum erzeugt. In der Kultur zeigten sich neben diesen auch noch fadenförmige. Vermuthlich handelt es sich um Spielarten. — Da die Krankheit unabhängig von anderen auftritt, kann sie von Tuberkulose und Eiterung begleitet und gefolgt sein. Auch können die Erreger sich auf Stellen niederlassen, die durch andere Schädlichkeiten dafür empfänglich sind. — Unter Jodkalibehandlung ist schnelle und entschiedene Besserung bei vielen, aber nur bei wenigen völlige Heilung eingetreten. — Blastomykose der Haut und Protozoendermatitis sind nah verwandte Krankheiten, vielleicht nur Spielarten einer und derselben. — Folgt die Aufzählung der 13 selbstbeobachteten Fälle und Litteraturverzeichnis.

Trapp (Bückeburg).

---

11) **W. Mączkowski.** Zur Serumbehandlung des Tetanus.

(Gazeta lekarska 1902. No. 23.)

Auf Grund einer Reihe eigener Beobachtungen und sämmtlicher in der polnischen Litteratur publicirter Fälle von Serotherapie bei Tetanus kommt Verf. zu folgenden Schlüssen:

1) Durch Serumbehandlung wird die Mortalität bei Tetanus wesentlich verringert. Namentlich ist der Einfluss des Serums bei protrahirtem Krankheitsverlauf ein evidenter.

2) Je länger das Inkubationsstadium, um so günstiger die Prognose.

3) Nach erfolgtem Ausbruch des Leidens sollen große Dosen Serum schnell und wiederholt applicirt werden.

4) Bei verunreinigten Wunden ist die präventive Impfung von großer Bedeutung.

5) Die intracerebrale, bezw. intravenöse Applikation des Mittels hat vor der subkutanen gar keinen Vorzug. **Trzebicky** (Krakau).

---

12) **Sherman.** Suture of heart wounds.

(Journ. of the amer. med. assoc. 1902. Juni.)

S. bringt eine Übersicht über die bisher ausgeführten Herznähte in Form einer Tabelle. Im Ganzen sind seit 1896 34 Herznähte am Menschen ausgeführt. Von diesen 34 sind 13 genesen, allerdings 4 davon mit Empyem. 5 der Gestorbenen blieben auf dem Operationstisch todt, 10 starben bald danach an den Folgen des Blutverlustes. Von den übrigen 6 starb keiner an Blutung oder in Folge des Blutverlustes, sondern alle erlagen der Wundinfektion. Es wird die Entwicklung der Herzchirurgie besprochen, das Ergebnis experimenteller Versuche angeführt. Verf. selbst hat an einer Reihe von großen Hunden solche angestellt. Er legte das Herz frei, was beim Hund besonders schwierig ist ohne Verletzung des Brustfellsackes, welchem stets der Tod folgt. S. musste desshalb künstliche Athmung anwenden durch eine Luftröhrenwunde. Beim Halten des Herzens mit einer Zange stellten sich schwere Schädigungen der Herzthätigkeit ein; am besten eignen sich dazu Fadenschlingen. Die Wunden wurden nur an der linken Herzkammer gesetzt. Die Naht legte Verf. sowohl oberflächlich wie tief an und fand, dass sie auch in der Systole angelegt werden kann, dass die Anlegung in der Diastole sogar meist unausführbar ist. Die beste Naht ist die Knopfnaht. Die Knoten sinken sehr bald in das Gewebe ein und werden von glattem Gerinnsel überzogen. Die Naht tiefer durch die Muskulatur ist besser wie die der Oberfläche allein. Eindringen der Nadel und Durchlaufen eines Fadens durch die Herzhöhle erzeugt nur ein kleines, schnell fest werdendes Gerinnsel und wird ohne Schaden ertragen. Außerdem braucht man bei einer mittelgroßen, stark gekrümmten Nadel, welche man meistens zur Herznaht benutzen wird, das Eindringen in die Herzhöhle nicht allzu sehr zu fürchten. Alle die Nähte, welche gelangen, bewirkten die sofortige Blutstillung. Trotz sorgfältigster Vorbereitung der Hunde und des Materials gingen sie alle an Infektion des Herzbeutels oder des Brustfellsackes zu Grunde. Diese große Infektionsmöglichkeit schreibt Verf. dem Bau des Brustfells und Herzbeutels zu, welche beide keine Taschen und Buchten haben, auf die sich die Eiterung beschränken und abkapseln könnte wie bei dem Bauchfell. Im Gegentheil werden durch die stetige Bewegung, deren Unterdrückung ausgeschlossen ist, die Keime in beiden Höhlen schnell verbreitet. Eine Drainage von Herzbeutel- und Brustfellsack bei den Hunden ist ausgeschlossen, beim Menchen aber wohl ausführbar. **Trapp** (Bückeburg).

---

13) P. Sudeck. Über die akute (reflektorische) Knochenatrophie nach Entzündungen und Verletzungen an den Extremitäten und ihre klinischen Erscheinungen.

(Fortschritte auf dem Gebiete der Röntgenstrahlen Bd. V. Hft. 5.)

In der sehr interessanten, durch prachtvolle Röntgenbilder illustrirten Arbeit legt S. seine Studien nieder über Knochenveränderungen nach Traumen der Extremitäten. Seine Untersuchungen beziehen sich auf 1) einfache Knochenbrüche, 2) solche mit Gelenkschädigungen, 3) Distorsion, Kontusion und Quetschung der Gelenke, 4) Weichtheilverletzungen, 5) Nervenverletzungen und anhangsweise 6) Herpes zoster mit Neuritis. Die Resultate seiner Untersuchungen referiren wir wohl am besten, wenn wir seine Schlussbemerkungen bringen. »In meinen (S.) Ausführungen glaube ich den Nachweis geliefert zu haben, dass nach Entzündungen und Verletzungen der Extremitäten (mit Bevorzugung der Gelenke) neben der akuten (sog. arthrogenen reflektorischen) Muskelatrophie und trophischen Hautstörungen auch eine akute Knochenatrophie auftreten kann, die nach dem Stande unseres heutigen Wissens ebenfalls als reflektorische Trophoneurose aufzufassen ist, dass ferner diese Knochenatrophie sehr bedeutende und hartnäckige Funktionsstörungen hervorrufen kann. Die Funktionsstörungen stehen mit der ursprünglichen Erkrankung nur in indirektem Zusammenhang, so dass unter Umständen die Muskel- und Knochenatrophie den Charakter eines selbständigen Krankheitsbildes erlangen können. Ferner ist es klar, dass es nicht nur für die Diagnose und Differentialdiagnose, sondern auch für die Therapie von Wichtigkeit ist, auf die geschilderten röntgographischen Erscheinungen zu achten und event. zu diesem Zweck, wenn möglich, symmetrische (vergleichbare) Röntgenplatten herzustellen«.

H. Wagner (Breslau).

---

14) F. Völcker. Behandlung der Frakturen mit primärer Knochennaht.

(Beiträge zur klin. Chirurgie Bd. XXXIV.)

V. empfiehlt auf Grund von Beobachtungen in der Heidelberger Klinik die primäre Knochennaht mit Metalldraht für die Behandlung schwerer komplicirter Frakturen, welche ohnehin zu operativen Eingriffen nöthigen. Die Anwendung der Naht für subkutane Knochenbrüche, wie sie neuerdings von einigen modernen Chirurgen empfohlen wird, hält V. für unangebracht, weil eine solche offene Behandlung nicht ohne Gefahr für den Pat. ist, weil die Heilresultate durch sie nicht bessere werden als durch systematisch ausgeführte Verband- und Fixationsmethoden, und schließlich weil die Heilungsdauer nicht abgekürzt, sondern eher verlängert und durch Fistelbildung komplicirt wird. Nur bei Oberschenkel- und Gelenkbrüchen, wo auch die Verbandmethoden häufig im Stich lassen, könnte noch ein fruchtbares Feld für die primäre Knochennaht liegen.

Blauel (Tübingen).



15) **Riedinger.** Die ambulatorische Behandlung der Beinbrüche.

(Würzburger Abhandlungen aus dem Gebiet der prakt. Medicin II, 9.)

R. giebt erst einen Überblick über die Entwicklung der Gehverbände und der Gehschienen. Er verwirft sämmtliche Schienen als mehr oder weniger ungeeignet für den Zweck, das Glied in fixirter und distrahirter Lage während des Umhergehens zu erhalten. Am besten eignet sich zur Erfüllung dieser Aufgabe der Gipsgehverband, wie er sich allmählich aus den ersten Anfängen von Adelmann und Krause besonders durch die Technik in der Bardeleben'schen Klinik unter Korsch und Albers entwickelt hat. Von anderen Verfahren wird hauptsächlich das von Dollinger geübte noch näher besprochen. Es folgt sodann die genauere Besprechung der Technik unter Zugrundelegung des Verfahrens der Bardeleben'schen Klinik. Für Anlegung eines Gehverbandes, der bis über die Hüften reicht, empfiehlt R. die sitzende Stellung des Pat. Dieser sitzt auf einem Stuhl, der auf einem Tisch steht, und zwar nur mit der gesunden Beckenhälfte. Das verletzte Bein wird von einem auf einem Schemel sitzenden Gehilfen senkrecht nach unten gezogen, wobei es am Rande des Tisches herabhängt. Dies Verfahren hat sich besonders in der Kinderpraxis bewährt und empfiehlt sich namentlich für außerklinische Fälle, bei denen man die bewährten Lagerungsapparate und Beckenstützen nicht zur Hand hat. Der Gehverband hat unleugbare Vortheile: geringere Hilfsbedürftigkeit des Verletzten, Vermeidung von Decubitus, geringere Muskelatrophie, Vermeidung der Schädlichkeiten der Bettlage auf die Funktionen der inneren Organe, besonders der hypostatischen Pneumonie bei Alten und des Deliriums bei Säufern, endlich schnellere Heilung des Knochenbruches in vielen Fällen. Kontraindikationen bestehen hinsichtlich Anlegung eines Gipsverbandes überhaupt, oder hinsichtlich seiner Verwendung als Gehverband. Letzteres ist der Fall bei Spontanfrakturen und inneren Krankheiten, während bei gleichzeitiger Weichtheilverletzung überhaupt nur Schienenverbände in Betracht kommen. Auch für das sofortige Aufstehen nach Anlegung des Gehverbandes finden sich manchmal Gegenanzeigen. Helferich schlägt desshalb nach R.'s Ansicht mit Recht einen Mittelweg ein und lässt erst in der 2. oder 3. Woche nach vollständiger Abschwellung umhergehen.

R.'s Schlussfolgerungen lauten:

1) Die Auffassung des Princips der ambulatorischen Behandlung der Beinbrüche ist verschieden: einerseits Übertragung des Körpergewichts auf einen orthopädischen Apparat mit Extension, andererseits Übertragung des Körpergewichts auf Gipsverband mit oder ohne Extensionswirkung. Die Bruns'sche Schiene nimmt eine Mittelstellung ein.

2) Nach Ansicht des Verf.s besteht die Aufgabe des Gehverbandes wesentlich in Anlegung eines Kontentivverbandes, der die richtige

Lage der Bruchstücke auch beim Auftreten verbürgt. Die Belastung des gebrochenen Knochens durch das Körpergewicht ohne die Möglichkeit der Verschiebung hält er für völlig gefahrlos.

3) Voraussetzung für den Gipsgehverband ist unbehinderte Reposition und Fehlen einer Kontraindikation für den Gipsverband.

4) Bei Diaphysenbrüchen des Ober- und Unterschenkels müssen beide benachbarte Gelenke festgestellt werden; erst nach der 2. Woche sind Gelenkgehverbände und abnehmbare Verbände dabei zulässig, bei Gelenkbrüchen schon früher.

5) Bei Oberschenkelbrüchen kann der Gehverband am 1. oder 2. Tage nach dem Zustandekommen angelegt werden, bei Unterschenkelbrüchen empfiehlt sich seine sofortige Anlegung nicht.

6) Die Verbände sind am besten über faltenlose, dünne Trikot- oder Bindenlage anzulegen.

7) Ohne einwandsfreie Technik und Nachbehandlung ist der Gipsgehverband gefährlicher als jede andere Methode der Frakturbehandlung. Fehler lassen sich aber leicht vermeiden.

Trapp (Bückeburg).

---

16) **Steudel.** Zur Behandlung und Operation der Muskelbrüche.

(Beiträge zur klin. Chirurgie Bd. XXXIV.)

S. fasst seine Erfahrungen über Muskelbrüche, welche er im militärischen Leben öfter Gelegenheit zu beobachten hatte, zugleich unter Anführung von 7 operativ behandelten Fällen, kurz zusammen. Er unterscheidet die konservative und die operative Therapie. Erstere bietet bei plötzlich entstandenen Muskelbrüchen einige Aussicht, wenn sie bald nach der Entstehung zur Behandlung kommen; sie besteht in Ruhestellung des Gliedes durch gefensterten Gipsverband, in Anwendung des Äthersprays und eines Kompressivverbands. Auch für die Operation, welche in ausgiebiger Abtragung des überstehenden Muskelwulstes und Fasciennaht mit Katgut besteht, bieten die plötzlich entstandenen Muskelbrüche bessere Aussicht als die sich langsam entwickelnden. Die Operation ist selbst dann gerechtfertigt, wenn die Beschwerden nicht sehr hochgradig sind, da sie ungefährlich ist, sich unter Lokalanästhesie ausführen lässt, in der Hälfte der Fälle zur Heilung, in einem weiteren Viertel zu bedeutender Besserung führt. Zur Verhütung einer Verwachsung der Haut und der Fasciennarbe empfiehlt S., den Muskelbruch durch Umschneidung eines halbkreisförmigen Hautlappens frei zu legen. **Blauel** (Tübingen).

---

17) **Sulzberger.** Die isolirten traumatischen Luxationen im Bereiche des Carpus.

(Fortschritte auf dem Gebiete der Röntgenstrahlen Bd. V. Hft. 3.)

Den in der Litteratur bekannten Fällen dieser recht seltenen Verrenkungen fügt S. noch einige eigene Beobachtungen aus dem Krankenhaus Bergmanns-Trost (Prof. Oberst) bei.



Die häufigste der isolirten Verrenkungen im Bereiche des Carpus ist diejenige des Os lunatum; und zwar erfolgt diese in den bei Weitem meisten Fällen volarwärts. Über ihre Entstehungsweise sind die Akten noch nicht ganz geschlossen; in dem von S. beschriebenen Falle gelang die unblutige Reposition (starke Dorsalflexion und Extension, unter direktem Druck auf das verrenkte Lunatum allmähliche Volarflexion).

Die Verrenkung eines der übrigen Handwurzelknochen ist noch seltener. Die Symptome, welche die Luxation eines Carpalknochens charakterisiren, sind folgende: Hervorspringen des betr. Knochens, an der Vola oder auf dem Dorsum der Hand, entsprechend der Prominenz auf der entgegengesetzten Seite eine Vertiefung. Die Hand steht in leichter Ulnarflexion, die Beweglichkeit im Handgelenk und in den Fingergelenken ist mehr oder weniger stark eingeschränkt. Die Schmerzhaftigkeit bei der Tastung ist im Unterschied von Frakturen verhältnismäßig gering.

Die Behandlung dieser Verrenkungen besteht bei solchen, die durch Dorsalflexionen entstanden sind, in Extension der Hand, Dorsalflexionen derselben und direktem Druck auf den verrenkten Knochen; allmählich geht man von der Dorsalflexion unter fortdauerndem örtlichen Druck in Volarflexion über. Bei Verrenkungen, die durch Volarhyperflexion entstanden sind, muss die Reposition natürlich auf dem umgekehrten Wege folgen.

H. Wagner (Breslau).

Kleinere Mittheilungen.

18) **Walker und Montgomery.** Report of a case of blastomycosis of the skin; systemic infection; death; autopsy.

(Journ. of amer. med. assoc. 1902. April.)

Bei einem 33jährigen Manne bestanden warzige Wucherungen der Haut im Gesicht und am Rücken, die für Hauttuberkulose gehalten wurden. 2mal war er in Behandlung, August 1894 und März 1895. Bei letzterem Aufenthalt wurden die Granulationen ausgekratzt, der Grund mit dem Thermokauter gebrannt und nach Aufschießen reiner Granulationen Thiersch'sche Läppchen darauf gepflanzt. Diese heilten theilweise an, es bildeten sich aber neue Wucherungen zugleich mit Fiebererscheinungen und Entwicklung einer Lungenerkrankung, der Pat. 43 Tage nach der Operation erlag. Bei der Sektion fanden sich die Organe sämmtlich mit tuberkelartigen Knötchen besetzt, und es wurde Miliartuberkulose als Todesursache angenommen, die zu der, inzwischen richtig durch den Befund von Blastomyceten in der Haut erklärten Grundkrankheit durchgetreten sei. Erst längere Zeit später wurde an einem zufällig noch aufgehobenen Stückchen Lunge die richtige Diagnose der Todesursache festgestellt. Die Lungenschnitte wiesen zahlreiche Blastomyceten auf. Es hatte Impfung verschiedener Meerschweinchen mit den Knötchen aus den inneren Organen stattgefunden, und sie waren auch an einer durch Knotenbildung und Verkäsung sich äußernden Krankheit zu Grunde gegangen, die aber ebenfalls für Miliartuberkulose angesehen worden war. Angesichts der Metastasenbildung nach Auskratzung wird diese verworfen und die Kauterisation und Gebrauch von Jodkali, das gewöhnlich schnelle und bedeutende Besserung gebracht habe, empfohlen.

Trapp (Bückeburg).

19) **W. Colley.** Late results of the treatment of inoperable sarcoma with the mixed toxins of erysipelas and bacillus prodigiosus.

(Transactions of the amer. surg. assoc. 1901.)

Verf. giebt einen weiteren Bericht seiner schon im Jahre 1894 veröffentlichten Methode der Behandlung bösartiger Geschwülste mit Toxinmischungen von Erysipel und Bacillus prodigiosus. In dem ersten Rückblick aus dem Jahre 1898 hatte Verf. über 140 Fälle berichtet, von denen 8 mehr als 3—6 Jahre vollständig geheilt blieben. Jetzt bringt er 15 Fälle, die mehr als 3 Jahre völlig recidivfrei blieben. Wichtig ist dabei, dass es sich von vorn herein um hoffnungslose, d. h. inoperable Fälle handelte, bei denen meist auch die mikroskopische Untersuchung die Diagnose sichergestellt hatte; die Erfolge beziehen sich mit einer einzigen Ausnahme eines Carcinoms sämmtlich auf Sarkome; und zwar bieten die Spindelzellensarkome die besten Aussichten (50% Heilungen), die Rundzellensarkome 3—4%; fast ohne jeden Einfluss ist die Behandlung auf Melanosarkome und Lymphosarkome des Nackens. Auf Carcinome wird ein hemmender Einfluss bewirkt, aber keine Heilung. Bei aller berechtigten Skepsis in Bezug auf derartige Kuren ist denselben eine gewisse Bedeutung nicht abzusprechen, zumal oft, anscheinend von einwandsfreier Seite, mikroskopische Belege beigebracht werden.

Scheuer (Berlin).

20) **J. Hagen-Torn und E. Shebrowski.** Über Osteomyelitis typhosa.

(Russ. chir. Archiv 1902. Hft. 3.)

In 3 Fällen von schwerem Typhus mit Komplikationen und großer Gewichtsabnahme (bis 13 kg in einem Falle) traten in der 6. und 7. Woche, bei schon normaler Temperatur, Knochenaffektionen auf. Bei allen Pat. waren mehrere Knochen befallen: Fall 1 (16 Jahre) Scheitelbein und Tibia, Fall 2 (20 Jahre) beide Tibiae, Fall 3 (29 Jahre) 6 Knochen: I. Phalanx des 3. rechten Mittelfingers, beide Tibiae, linkes Olecranon, linke Ulna, wieder die linke Tibia, die rechte 9. Rippe und 4 Wochen nach der ersten Knochenerkrankung nochmals die linke Tibia. In Fall 1 und 2 entstand an je einer Tibia Eiterung und wurde die Trepanation gemacht; in allen anderen Knochen ging der Process spontan zurück und blieben nur Verdickungen des Knochens zurück. Die Schmerzen waren Nachts gewöhnlich besonders stark. Der Eiter zeigte Reinkulturen des Typhusbacillus. Alle 3 Pat. waren Männer.

Gückel (Medwedowka, Kiew).

21) **J. Brudziński.** Über multiple Exostosen bei Kindern.

(Gazeta lekarska 1902. No. 22.)

Verf. theilt aus eigener Beobachtung folgenden interessanten Fall mit:

Bei einem 8jährigen Knaben wurden 50 an fast allen langen Knochen aufsitzende Exostosen konstatirt; dieselben bereiteten dem Pat. nicht die geringsten Beschwerden. Bei der 3jährigen Schwester desselben wurden ebenfalls zwar etwas kleinere und minder zahlreiche Exostosen an beiden Schulterblattgräten, dem Radius und den Rippen gefunden.

Der Vater soll ebenfalls an seinem Skelett zahlreiche Auftreibungen besessen haben.

Trzebicky (Krakau).

22) **Engelmann.** Über einen doppelseitigen kongenitalen Knorpelrest am Halse.

(Berliner klin. Wochenschrift 1902. p. 638.)

Bezugnehmend auf die Arbeit von Lengemann (Referat in diesem Centralblatt 1901 p. 628) fügt E. den 3 in der Litteratur bekannten Fällen von doppelseitigem Vorkommen von angeborenen Knorpelresten am Halse und in der Ohrgegend einen weiteren, in der v. Bergmann'schen Klinik beobachteten Fall hinzu.

Bei einem 20jährigen Studenten fanden sich am Halse, symmetrisch über der Mitte der beiden Kopfnicker gelegen, 2 haselnussgroße, spitzkeglige Knötchen, über denen die Haut verdünnt, jedoch leicht verschieblich war. Im Centrum fühlte man einen länglich runden, knorpelharten Körper.

Bei der mikroskopischen Untersuchung zeigte das Centrum elastischen, die Peripherie hyalinen Knorpel.

Der Vater des Pat. hatte 2 ähnliche Auswüchse an derselben Stelle, was Verf. zu der Annahme veranlasst, dass in ätiologischer Beziehung atavistische Momente eine Rolle spielen. **Langemak** (Rostok).

23) **G. van der Briele.** Ein Fall von isolirter Durchschneidung des N. sympathicus bei Stichverletzung.

(Deutsche Zeitschrift für Chirurgie Bd. LXIV. p. 96.)

Der in der Magdeburger Krankenanstalt Sudenburg beobachtete Pat. zeigte eine durch Rauferei erworbene, glatte, horizontale, 1 cm lange Wunde auf der rechten Wange zwischen dem Vorderrand des Sternocleido und dem Vorderrand der Ohrmuschel, die zunächst eine starke Blutung veranlasst hatte. Der Wundkanal verlief, wie Sondirung feststellte, quer medianwärts nach der Wirbelsäulenvorderfläche zu. Die Wunde heilte per primam, doch hatte die Verletzung rechterseits Myosis, leichte Ptosis (Verkleinerung der Lidspalte) und Exophthalmus zur Folge gehabt, welche Veränderungen auch dauernd hinterblieben und sich nur durch eine Durchschneidung des Halstheils des N. sympathicus oberhalb des Ganglion supremum erklären lassen. Sie stimmen genau mit den Beobachtungen Braun's, der bekanntlich wiederholt Sympathicusresektionen Zwecks Heilungsversuchen bei Epilepsie vorgenommen hat. **Meinhardt Schmidt** (Cuxhaven).

24) **Curtis et Gaudier.** Un cas de goitre lingual.

(Revue hebdom. de laryngol., d'otol. et de rhinol. 1902. No. 15.)

Pat., die über Schluckbeschwerden und Stimmstörungen klagte, zeigte am Zungengrund eine gut nussgroße, mit normaler Schleimhaut überzogene, weiche Geschwulst, die bis in die Muskulatur der Zunge zu reichen schien und zu keinerlei Drüsenschwellung geführt hatte. Die Exstirpation gelang ohne Schwierigkeiten, und ergab die mikroskopische Untersuchung, dass es sich um eine Colloidstruma handelte. Verff. besprechen ausführlich die histologische Struktur und die genetischen Beziehungen dieser immerhin seltenen Lokalisation — sie konnten nur 15 Fälle in der Litteratur finden — zum Ductus thyreoglossus; ihr vikariirendes Wachsthum bei Abwesenheit der Glandula thyreoidea sei eine Thatsache von höchstem Interesse, die von mehreren Autoren beobachtet worden sei und sich durch postoperatives, der Schilddrüsenbehandlung zugängliches Myxödem dokumentire. **F. Alexander** (Frankfurt a/M.).

25) **A. Pettersson.** Ein Fall von Cystadenoma papilliferum der Glandulae thyreoideae accessoriae.

(Upsala Läkareförenings Förhandlingar N. F. Bd. VI. p. 502. [Schwedisch.])

Der Fall betraf einen 53jährigen Landwirth, der im Frühjahr 1896 in das Sahlgren'sche Krankenhaus in Gothenburg aufgenommen wurde. 1 Jahr vorher hatte er ein kleines Knötchen an der rechten Seite des Halses bemerkt. Danach entstanden allmählich neue Knötchen, und bei der Aufnahme hatte er größere Geschwulstknoten auf jeder Seite der beiden Kopfnicker vom Warzenfortsatz bis unten an die Schlüsselbeine. Außerdem bestand ein unbedeutender Kropf. Bei der Operation — Dr. Carlson — wurden sämmtliche Geschwülste ohne größere Schwierigkeit entfernt. Sie bildeten zusammenhängende Stränge auf jeder Seite des Halses, den großen Halsgefäßen folgend. Irgend ein Zusammenhang mit der Hauptschilddrüse wurde nicht bemerkt. 8 Tage nach der Operation wurde der Pat. geheilt entlassen. Sein weiteres Schicksal ist nicht bekannt.



Die Geschwülste waren ungefähr walnussgroß und bestanden größtentheils aus Cystenräumen, die theils Kolloid, theils blumenkohlähnliche Papillenmassen enthielten. Die Cysten und die Papillen waren mit niedrigem Cylinderepithel ausgekleidet. An einigen Stellen gab es auch dichtere, zellreichere Gewebspartien, die sich schon makroskopisch durch stärkere Blaufärbung in Hämatoxylinpräparaten markirten. Dort kamen reichlich Bildungen vor, welche jenen Inseln, Strängen und Röhrchen von Epithel ähnelten, die Wölfler in der Rindenschicht der Schilddrüse nachgewiesen hat. Seiner Ansicht nach entstehen die Schilddrüsenadenome gerade aus diesen Bildungen.

Cystöse Geschwülste des Halses können aus den Resten der fötalen Kiemenspalten, der Submaxillaris oder der Schilddrüse (inkl. der Nebenschilddrüsen) ausgehen. Die beiden ersten Möglichkeiten scheinen dem Verf. nicht in Betracht kommen zu können. Dagegen entspricht die Ausbreitung der Geschwulst aber dem Raum, wo die Nebenschilddrüsen auftreten. Die meisten der bisher bekannten Nebenschilddrüsengeschwülste sind einfache Adenome. Papilläre Cystadenome scheinen dagegen selten zu sein, sowohl im Schilddrüsenkörper als besonders in den Nebenschilddrüsen. Verf. hat nur 2 solche Fälle veröffentlicht gefunden. In dem einen Falle, von Plauth, scheint die Geschwulst eine gewisse Bösartigkeit besessen zu haben; denn es traten nach 2 Operationen baldige lokale Recidive ein.

Die Prognose betreffend, schien es dem Verf. rathsam, der Gutartigkeit der Geschwulst nicht allzu gewiss zu sein. Besonders in der Schilddrüse sind Fälle von Geschwülsten bekannt, die histologisch den Bau typischen Adenoms zeigten, trotzdem aber infiltrativ wuchsen und Metastasen setzten. Papilläre Cystadenome sind in jeder Hinsicht noch verdächtiger, wie auch der Fall von Plauth zeigt.

(Selbstbericht.)

26) S. Sjövall. Über branchiogene Halscysten.

(Hygiea. Folge II. Jahrg. I. Abth. II. p. 539. [Schwedisch.])

Unter Berücksichtigung der betreffenden Litteratur liefert Verf. eine übersichtliche Darstellung der Lehre von den angeborenen Kiemenfisteln des Halses und theilt einen von ihm selbst beobachteten und operirten Fall mit. Es handelte sich um eine 32jährige Frau, die vor 6 Jahren bei der ersten Schwangerschaft eine haselnussgroße Geschwulst im unteren Winkel des linken Trigonum caroticum bemerkt hatte. Nach ihrer Entbindung verschwand die Geschwulst so vollständig, dass Pat. sie fast vergessen hatte, als sie bei ihrer zweiten Schwangerschaft sich wieder zeigte. Weihnachten 1900 war sie bis zur Größe eines Enteneies gewachsen und füllte die linke Retromaxillargegend ziemlich aus. Unten und medial deutlich tastbar, ging sie oben und hinten ohne scharfe Grenzen in die Umgebung über. Die Haut über ihr glatt und verschieblich. Die Konsistenz undeutlich fluktuirend; bei der Probepunktion entleerte sich graugelbe, dickflüssige Masse, die aus degenerirten Plattenepithelzellen, Cholestearintafeln und spärlichen Leukocyten bestand.

Bei der Exstirpation zeigte sich feste Verwachsung mit dem Kopfnicker und der Gefäßscheide. Der obere Pol der Geschwulst lag in der Regio retromaxillaris, hinter dem lateralen Digastricus, mit dem sie auch fest zusammengewachsen war. Heilung p. p.

Die einkammerige Cyste zeigte ein grobmaschiges Reticulum von millimeterdicken Bindegewebsbälkchen, eine Wanddicke von $^1/_2$ bis 8 mm. Die Wandschichten bestanden aus einer äußeren bindegewebigen Lage, einer mittleren, von sehr zahlreichen adenoiden Elementen durchsetzten, und einer inneren epithelialen.

A. Hansson (Cimbrishamn).

27) Jordan. Über Thoraxresektion bei Empyemfisteln und ihre Endresultate.

(Beiträge zur klin. Chirurgie Bd. XXXIV.)

J. berichtet über 21 Beobachtungen von Brustkorbresektionen bei Empyemfisteln. In allen diesen Fällen wurde die Thorakoplastik nach der Methode

Schede's ausgeführt, 2mal in Kombination mit der Entrindung der Lunge nach Delorme. J. fasst seine Erfahrungen dahin zusammen, dass bei wirklich veralteten Empyemfisteln in der größten Mehrzahl der Fälle nur die radikal durchgeführte Schede'sche Thoraxresektion Heilung herbeiführen kann. Zur genauen Feststellung der intrathoracischen Verhältnisse, über welche man weder durch Sondirung, noch durch Eingießen von Flüssigkeiten genügenden Aufschluss erhalte, empfehle sich, die Operation mit einem Explorativschnitt (Resektion der 2 an die Fisteln angrenzenden Rippen nebst Pleuraschwarte) zu beginnen, von dem Befund dann das weitere Vorgehen — Thoraxresektion allein oder Kombination mit der Entrindung der Lunge — abhängig zu machen. Die Entrindung der Lunge allein sei in ihrem Erfolg unsicher. Bei Kindern kann die Thoraxresektion um so eher vorgenommen werden, als eine vollständige Regeneration der entfernten Rippen erwartet werden darf. Bei tuberkulösen Empyemfisteln soll wegen der schlechten Aussichten die Operation nur in besonders günstigen Fällen ausgeführt werden.

Blauel (Tübingen).

28) Keen. Resection of a large part of the chest wall for a sarcoma; use of Fell's apparatus for artificial respiration; late continous fever due to staphylococcus blood infection; successful use of the anti-streptococcic serum; complete recovery. (4 Abbildungen.)

(Transactions of the amer. surg. assoc. 1901.)

Es handelte sich bei dem beschriebenen Falle um eine 25jährige Negerin, welche 3 Monate nach einem Trauma eine Geschwulst in der rechten Schulterblattgegend bemerkte. Bei ihrer Aufnahme ins Krankenhaus 1/2 Jahr darauf fand sich eine große Geschwulst der rechten Thoraxseite, die vom Rande des Erector trunci communis nach vorn bis zum Rande der Brustdrüse reichte und den Raum zwischen 5. und 11. Rippe einnahm. Die Operation wurde in der Weise gemacht, dass ein Hautmuskellappen mit der Basis nach der Wirbelsäule zu gebildet wurde; nun wurden die Rippen im Gesunden durchtrennt, zunächst ohne die Pleura zu verletzen. Nachdem so die Geschwulst umgrenzt war, wurde sie durch Scherenschläge mitsammt der Pleura schnell excidirt, so dass ein Defekt von 18 : 12 cm entstand. Die Lunge collabirte sofort, wesshalb Fell's Respirationsapparat angewendet wurde, der aber nicht gut arbeitete; K. ergriff nun die Lunge und nähte sie in die Wundränder ein, worauf der Lappen reponirt wurde. In den ersten Tagen Temperatursteigerungen, die bakteriologisch als reine Staphylokokkeninfektion sich erwiesen, während gleichzeitige Blutuntersuchungen erhöhten Leukocytengehalt ergaben. Desshalb 6 Injektionen von je 10 ccm Antistreptokokkenserum; hierdurch soll der günstige Verlauf des Falles veranlasst sein, eine Deutung, die nicht genügend bewiesen ist. Die pathologische Untersuchung ergab Spindelzellensarkom. 7 Monate nach der Operation war Pat. noch recidivfrei. **Scheuer** (Berlin).

29) S. Halsted. Brief consideration of cases of cancer of the breast treated at the John Hopkins hospital since 1889.

(Transactions of the amer. surg. assoc. 1901.)

Der um die Operation der Brustdrüse verdiente Chirurg berichtet kurz über 320 Fälle, die er seit 1889 operirte. Er theilt dieselben in 3 Gruppen:

1) solche, bei denen bei der ersten Operation Axillar- und Supraclaviculardrüsen ausgeräumt wurden;

2) solche, bei denen die Supraclaviculardrüsen nicht ausgeräumt wurden, außer bei einer zweiten Operation;

3) solche, bei denen diese Drüsen nicht gänzlich entfernt wurden.

Lokalrecidive traten auf bei der 1. Gruppe in 11%, Heilungen 45%,
» » » » » 2. » » 20%, » 33%,
» » » » » 3. » » 9%, » 43%.

Scheuer (Berlin).

30) **C. Powers.** Giant sacrococcygeal tumors. An account of one which pursued an atrophic course.

(Transactions of the amer. surg. assoc. 1901.)

Verf. berichtet über einen hochinteressanten Fall von angeborener Sacrococcygealgeschwulst, die, was Größe und Verlauf betrifft, als Unicum betrachtet werden dürfte. 9 Illustrationen veranschaulichen die Darstellung aufs beste.

Im Oktober 1897 sah P. zum ersten Male einen 3monatlichen Knaben mit einer Geschwulst der Sacrococcygealgegend von der Größe eines Kopfes eines 6jährigen Kindes; der Knabe war zu früh zur Welt gekommen, erholte sich aber schnell und war bei der Untersuchung in normalem Ernährungszustand. Die Geschwulst nahm die ganze Kreuzbeingegend ein, von den Hinterbacken bis zum Afterrand, 17 Zoll im Durchmesser, von weicher Konsistenz, hinten deutlich cystisch, vorn und an den Seiten fest, und knotig an einzelnen Stellen. Die Haut darüber war normal und nur etwas dünn. Bei tiefer Tastung glaubt man eine Lücke im Knochen zu fühlen. Mastdarmuntersuchung negativ; keine Paralysen oder Anästhesien. Von einer Operation wurde Abstand genommen.

Der weitere Verlauf war außergewöhnlich; bei der Vorstellung war der Junge $3^3/_4$ Jahre alt und unterschied sich, abgesehen von der Geschwulst, in nichts von seinen Altersgenossen; auch mit dem Sitzen hatte er keine Schwierigkeiten; die Geschwulst war nur noch mannsfaustgroß und hatte einen Durchmesser von 5 Zoll.

P. glaubt sie als Doppelbildung auffassen zu müssen und hofft, dass die Schrumpfung immer weiter vor sich geht, so dass volle Spontanheilung eintritt.

Scheuer (Berlin).

31) **R. Matas.** Traumatic arterio-venous aneurisms of the subclavian vessels, with an analytical study of fifteen reported cases including one operated. (2 Illustrationen.)

(Transactions of the amer. surg. assoc. 1901.)

Verf. berichtet über einen hochinteressanten Fall von Schussverletzung der rechten Schlüsselbeingegend mit nachfolgendem Aneurysma arteriovenosum der Subclaviagefäße. Es handelte sich um einen jungen Farmer, der aus nächster Nähe einen Revolverschuss erhalten hatte. Das Geschoss war im rechten 2. Interkostalraum, 3 Zoll vom rechten Sternalrand eingedrungen; direkt nach der Verletzung fiel der rechte Arm gelähmt herunter; es trat eine starke Schwellung auf in Folge Blutergusses vorn zwischen Schulter und Kieferrand einerseits und Schulterblattgegend andererseits, außerdem ein intensives Pochen und Pulsiren über der Schwellung und lautes Schwirren über den Subclaviagefäßen. Der Radialpuls war verschwunden. Sehr starke Erschöpfung des Pat., der moribund schien.

6 Tage nach der Verletzung wurde Pat. zu M. transportirt, der ihn am 9. Tage einer beinahe 5stündigen Operation unterwarf, anfänglich unter Anwendung von Lokalanästhesie, später in Chloroformnarkose. Es wurde zunächst ein Stück Schlüsselbein an dem Treffpunkt des mittleren und äußeren Drittels osteoplastisch resecirt und der Knochen-Muskellappen nach der Mitte herübergelegt; nun wurden die Venen des Aneurysmas freigelegt, der Musc. subclavius durchtrennt und die Vena cephalica freigelegt bis zu ihrem Eintritt in die Vena subclavia, worauf diese unter schwerer Arbeit herauspräparirt wurde, während die abgehenden Gefäße unterbunden wurden; nunmehr wurde unter der nöthig gewordenen Chloroformnarkose die Vene von der Arterie abzuschieben versucht, welche in eine Exsudatmasse eingebettet war; die anatomische Orientirung war fast unmöglich; es trat eine heftige Blutung ein, die im Wesentlichen durch Digitalkompression aufgehalten wurde. Dabei zeigte sich, dass die Blutung von einer Stelle herkam, wo der Musc. scalenus, der durch das Geschoss durchbohrt worden war, mit der Arterie direkt verwachsen war, während auch eine Verschmelzung mit der Vene eingetreten war. Jetzt wurde, allerdings unter schwerer Mühe, die Arterie zu beiden Seiten der blutenden Stelle unterbunden und das Loch in der Vene durch eine

Naht geschlossen, ohne die Lichtung völlig zu verschließen. Dann wurde der Lappen zurückgebracht, die Wunde geschlossen und drainirt; das Geschoss wurde schließlich durch eine Incision am oberen Rande des Trapezius völlig undeformirt vorgefunden; das Schlüsselbein war nicht verletzt. Die Wunde heilte per primam; doch traten am Arme starke Cirkulations- und Innervationsstörungen auf, die schließlich zu einem Verlust des Daumens und kleinen Fingers führten, während die übrig gebliebenen Finger steif und völlig gefühllos blieben; immerhin verfügt Pat. über eine leichte Pronation und Supination und hat eine leidliche Beweglichkeit. Das Resultat ist in Anbetracht der schweren Verletzung sicherlich ein vorzügliches zu nennen.

Aneurysmen der A. und V. subclavia gehören zu den größten Seltenheiten; Verf., der über die Kranken- und Operationsgeschichte mit ausführlichster Genauigkeit berichtet, hat unter Benutzung der internationalen Litteratur 17 Fälle zusammenstellen können. Von den 17 Verletzten haben 11 die Verletzung überstanden, waren aber meist äußerst gefährdet. Als Behandlung empfiehlt Verf. die sofortige Unterbindung nach Rotter, sofern sie möglich ist; aber meist erlauben dies die Umstände nicht; dann empfiehlt sich zur sofortigen Hilfeleistung Digitalkompression oder Druckverband mit Festnähen der Wundränder über dem Gazebündel oder endlich exakte Wundnaht mit sekundärem Druckverband. Bezüglich des Zeitpunkts der Operation ist M. der Ansicht, möglichst bald zu operiren; hat sich ein arteriovenöses Aneurysma herausgebildet, das wenig Beschwerden macht, so soll man zuwarten; andererseits ist aber die Operation bei dem heutigen Stand der Technik sehr wohl zu empfehlen, sie ist indicirt, wenn das Aneurysma in den äußeren beiden Dritteln der Arterie sitzt. Am Schlusse führt Verf. in einer Tabelle die veröffentlichten Fälle auf. **Scheuer** (Berlin).

32) **A. Köhler.** Frakturen bei Syringomyelie und andere seltene Frakturen der oberen Extremität.

(Fortschritte auf dem Gebiet der Röntgenstrahlen Bd. V. Hft. 4.)

Auf 7 wunderschönen Tafeln führt uns K. seltene Formen von Frakturen der oberen Extremität vor: 1) Geheilter Bruch des 1. Mittelhandknochens. 2) Isolirter Bruch des Kahnbeines. 3) Geheilter Bruch des Ulnaschaftes. 4) Abbruch des Radiusköpfchens. 5) Suprakondyläre Fraktur des Humerus. 6) und 7) Spontaner Bruch beider Unterarmknochen bei Syringomyelie. **H. Wagner** (Breslau).

33) **Hoffmann (Rostock).** Zwei Fälle von Exercirknochen im linken Oberarm.

(Deutsche militärärztliche Zeitschrift 1902. No. 4.)

Beide Fälle sind in so fern von Interesse, als die Veranlassung zu der Ausbildung der Exercirknochen in einem ganz bestimmten Trauma — Stoß beim Bajonettiren gegen den Oberarm — zu suchen war. Die histologische Untersuchung der ausgeschnittenen Geschwülste ergab gleichfalls übereinstimmend, dass neben Knochen- und Bindegewebe auch Knorpelgewebe sich darin vorfand, ohne dass dies aber mit Bestimmtheit darauf schließen ließ, dass die Geschwulstbildung vom Periost ausgegangen sei, da auch vom Muskelbindegewebe Knorpel und Knochen gebildet werden kann. **Lühe** (Königsberg i/Pr.).

34) **C. Beck (New York).** Beitrag zum anatomischen Verständnis der Fraktur des Condylus ext. hum. während der Entwicklungsperiode.

(Fortschritte auf dem Gebiet der Röntgenstrahlen Bd. V. Hft. 4.)

Aus dem Schatz seiner reichen Erfahrung bringt B. uns 7 Fälle von Fraktur des Condylus externus humeri und einen Fall, gewissermaßen als Gegenstück, von Luxatio cubiti posterio-medialis. Alle Verletzungen fanden sich bei Individuen in der Entwicklungsperiode. Durchweg zeigten die abgesprengten Condyli bedeutende Verschiebungen. Gleich im 1. Falle war das Fragment total um seine Achse gedreht. Die therapeutischen Resultate waren in den Fällen, in welchen B. ein-

greifen konnte, gut; besonders für derartige Frakturen fordert B. strengste Kontrolle der Behandlung durch Röntgenstrahlen. **R. Wagner** (Breslau).

35) **Lauff** (Brandenburg a/H.). Ein Beitrag zu den sog. Bennetschen Brüchen des 1. Mittelhandknochens.

(Deutsche militärärztliche Zeitschrift 1902. No. 4.)

L. beschreibt 2 von ihm beobachtete Bennet'sche Brüche des 1. Mittelhandknochens, einen schon mit Callusbildung verheilten und einen frischen, beide durch Fall auf die Hand bewirkt. Der frische Bruch ist in dem dem Original beigegebenen Röntgenbild deutlich erkennbar, sowohl die schräge Bruchlinie, welche die volare Hälfte der centralen Gelenkfläche vom übrigen Knochen abtrennt, als auch die subluxirte Stellung des Metacarpus in Folge Reitens auf dem Rand der Gelenkfläche. **Lühe** (Königsberg i/Pr.).

36) **W. Dietzer.** Ein Fall von Schenkelhalsfraktur mit Verlängerung des Beines.

(Deutsche Zeitschrift für Chirurgie Bd. LXIV. p. 63.)

Beobachtung aus Bardenheuer's Spitalabtheilung in Köln. 50jähriger Mann mit direktem, eingekeiltem Schenkelhalsbruch, entstanden durch Fall auf den Trochanter. Das Röntgenbild zeigt die periphere Partie des fast senkrecht gestellten Halsfragments in die obere Partie des großen Trochanter eingekeilt. Die Extremität behielt die bei der Aufnahme schon konstatirte Verlängerung auch nach der unter Extension erzielten Heilung bei, sie beträgt 2 cm. Die Erklärung ist einfach: Das obere Fragment ist in abnorm steiler (bezw. »adducirter«) Stellung eingekeilt worden und so konsolidirt. Dadurch bildete der Schenkelhals mit dem Schenkelschaft einen abnorm großen Winkel. Ein ähnlicher Fall ist nach D. in der Litteratur noch nicht verzeichnet,

Meinhard Schmidt (Cuxhaven).

37) **M. Robson.** Observations on a series of cases of fracture of the semilunar cartilages of the knee together with other cases of operation for loose cartilage.

(Brit. med. journ. 1902. April 12.)

R. theilt 33 diesbezügliche Krankengeschichten mit. 21mal handelte es sich um Knorpelfrakturen, 4mal um Loslösung des Knorpels, 8mal um Gelenkkörper. 21mal war der innere Knorpel betheiligt, 4mal der äußere, 1mal beide zugleich. Zu den Pat. stellen die Kohlengrubenarbeiter aus der Umgebung von Leeds ein großes Kontingent, so dass R. die Verletzung als »miner's knee« bezeichnen möchte. Die Arbeiter müssen vielfach eine gezwungene Haltung einnehmen. Flexion und Streckung des Kniegelenks sind immer mit einem gewissen Grade von Rotation verknüpft, bei der Beugung nach innen, bei der Streckung nach außen; durch die bei der Beugung erfolgende Erschlaffung der Bänder kommt es zu einer Veränderung der Lageverhältnisse, und bei einer brüsken Streckung kann der Knorpel nicht ausweichen und wird zwischen Femur und Tibia zerdrückt. Ein weiteres ätiologisches Moment bieten Unfälle, namentlich beim Fußballspielen.

Bezüglich der Behandlung geht R. so vor, dass er den verschobenen Knorpel reponirt und dann das Knie für einige Wochen ruhigstellt. Bleibt eine Schwäche des Gelenks zurück oder besteht Neigung zu erneuter Dislokation des Knorpels, dann räth R. zur Operation. Anfänglich hat er versucht, den Knorpel durch Naht zu fixiren — er hat das in 5 Fällen ausgeführt —, ist aber in seinen späteren 20 Fällen dazu übergegangen, den Knorpel zu exstirpiren. Irgend welche üble Wirkung auf das Gelenk hat R. dabei nicht beobachtet.

Weiss (Düsseldorf).

Originalmittheilungen, Monographien und Separatabdrücke wolle man an *Prof. E. Richter* in Breslau (Kaiser Wilhelmstraße 115), oder an die Verlagshandlung *Breitkopf & Härtel*, einsenden.

Druck und Verlag von Breitkopf & Härtel in Leipzig.



Centralblatt

für

CHIRURGIE

herausgegeben

von

E. von Bergmann, in Berlin, **F. König,** in Berlin, **E. Richter,** in Breslau.

Neunundzwanzigster Jahrgang.

Wöchentlich eine Nummer. Preis des Jahrgangs 20 Mark, bei halbjähriger Pränumeration. Zu beziehen durch alle Buchhandlungen und Postanstalten.

No. 38. **Sonnabend, den 20. September.** **1902.**

1) Handbuch der praktischen Chirurgie. Bearbeitet und herausgegeben von E. v. Bergmann, P. v. Bruns und J. v. Mikulicz. IV Bände. 2. umgearbeitete Auflage.

Stuttgart, **F. Enke,** 1902. Liefg. 1—5. Mit zahlreichen Textfiguren.

Einem von einer größeren Anzahl von Mitarbeitern geschriebenen umfangreichen Werke über specielle Chirurgie, dessen zweite Auflage bearbeitet werden muss, bevor die erste vollendet ist, und das gleich nach dem Erscheinen in drei fremde Sprachen übersetzt wird, muss ein richtiger Plan zu Grunde liegen und dieser geschickt zur Ausführung gekommen sein. Nur natürlich, dass bei der Viel-

heit der Mitarbeiter der eine oder andere sein Thema etwas ausführlicher, als vorausgesehen war, abgehandelt hat, hier und da dieselbe Frage auch von mehreren neben einander besprochen ist, und andere Schwierigkeiten bei der ersten Auflage sich nicht ganz haben überwinden lassen. Das soll die neue Auflage beseitigen unter gleichzeitiger Kürzung, so dass das Ganze nur etwa 15 Lieferungen zu je 18 Bogen (à 6 *M*) umfassen wird. Neu unter die Mitarbeiter aufgenommen ist nur Nietze, der gemeinschaftlich mit Sonnenburg die Verletzungen und Erkrankungen der Harnblase und Prostata behandeln wird. Die Erkrankungen des Pankreas hat neuerdings Körte zu bearbeiten übernommen, die der Kiefer Schlatter, die der Mundhöhle und Zunge v. Bergmann, die des Rachens Kümmel. Wohl um den Umfang der 4 Bände ziemlich gleich zu gestalten haben im ersten (Kopf) die Erkrankungen der Speiseröhre und im zweiten (Hals, Brustkorb, Wirbelsäule, Becken) die Hernien Aufnahme gefunden, diese vor den Abschnitten über Bauchdecken- und Peritonealverletzungen wie über Laparotomien im Allgemeinen.

Bei genauerer Durchsicht der bisher erschienenen Lieferungen erscheint der Druck in so fern übersichtlicher als in der ersten Auflage, als die einzelnen Absätze weiter von einander abgerückt sind, häufiger besonders zu betonende Sätze durch gesperrten Druck hervorgehoben werden, weniger Wichtiges in Petit gesetzt ist. Die Seitenzahl hat sich verringert durch Fortlassung einer großen Anzahl von Abbildungen wie fast aller Kasuistik; hier und da haben auch anatomisch-physiologische Einleitungen, historische und statistische Angaben das Feld räumen müssen; mancher Text ist knapper gefasst, Hypothetisches oder nicht Bewährtes fortgelassen. Im Übrigen haben einzelne Abbildungen durch besseren Ersatz, einige wenige Neuaufnahme gefunden. Natürlich übrigens, dass die einzelnen Autoren verschieden vorgegangen sind: manche haben kaum eine Veränderung ihres ursprünglichen Textes vorgenommen, bei anderen finden wir solche reicher, z. B. im Gebiet der Schussverletzungen auf Grund der Erfahrungen aus dem südafrikanischen Kriege, in dem der Gehirnerschütterung, angeregt durch Kocher's neues Buch, bei den Herzwunden, u. A.

Jedenfalls steht das Werk auf der Höhe der Zeit und verdient weiteste Verbreitung. **Richter** (Breslau).

---

2) **F. Legueu.** Leçons de clinique chirurgicale Hôtel Dieu 1901.

Paris, **F. Alcan,** 1902.

L. bespricht die Fälle, welche er als Vertreter von Duplay im Hôtel Dieu im klinischen Unterricht operirte, ausführlich. Einen breiten Raum nimmt hierbei die Gynäkologie ein, die ja der französische Chirurg recht eigentlich als seine Domäne betrachtet. Für seine ehemaligen Schüler, denen auch das Werk in erster Linie gewidmet ist, mag dasselbe eine angenehme Erinnerung sein; für weitere

Kreise ist es indess von geringerem Werthe. Denn die beschriebenen Fälle bieten an und für sich nicht außergewöhnliches Interesse dar, und dadurch, dass sich Verf. bei seinen Ausführungen streng an die von ihm operirten Fälle hält, sind naturgemäß nur einzelne Kapitel der gesammten Chirurgie besprochen. Hervorheben möchte ich noch, dass L. ein warmer Anhänger der Rückenmarksanästhesirung ist, trotzdem er bei 200 Fällen selbst 2 Todesfälle erlebte.

Coste (Straßburg i/E.).

---

3) **E. Zuckerkandl.** Atlas der topographischen Anatomie des Menschen. IV. Heft: Becken.

Wien, **W. Braumüller,** 1902. 113 Fig. mit erläuterndem Text.

Diese vierte Lieferung des schönen Atlas schließt sich würdig an die früher veröffentlichten an mit einem äußerst reichen Materia von Bildern über das Becken und die in ihm gelegenen Organe, die wiederum dem operirenden wie dem lehrenden Chirurgen und Gynäkologen zu großem Nutzen dienen, da sie die Nebeneinanderlagerung und gegenseitige Beeinflussung der einzelnen Organe in ihren verschiedenen Füllungszuständen — Blase, Mastdarm, Uterus — in zahlreichen originellen, klaren Holzschnitten wiedergeben. Trotzdem möchte man Einzelnes noch mehr berücksichtigt finden — z. B. Fascia recti, Blut- und Lymphgefäße des Mastdarmes —, was bei den Operationen an den betreffenden Organen zu berücksichtigen von Werth ist, und auch hier und da für ein wenig mehr Text dankbar sein. Das Schlussheft, das die Topographie der Bruchpforten und der Extremitäten behandelt, soll noch in diesem Jahre erscheinen.

Richter (Breslau).

---

4) **C. Ponfick.** Topographischer Atlas der medicinisch-chirurgischen Diagnostik. 3. Lieferung.

Jena, **G. Fischer,** 1902.

Diese 3. Lieferung des Atlas zeichnet sich vor den zwei ersten dadurch aus, dass der begleitende Text ausführlicher geworden ist und in ihm Verf. nicht nur auf die makroskopischen Eigenthümlichkeiten der Bilder nach Verschiebung, Gestalt- und Farbenveränderung der dargestellten Organe hinweist; er berichtet auch über die Ergebnisse der mikroskopischen Untersuchung einzelner erkrankter Partien, und indem er auf die Druckwirkungen, die pathologische Ergüsse ausüben, auf die Verlagerung von Organen durch Gestaltveränderung der Höhlenwandungen, durch Geschwulstentwicklungen, Hämorrhagien, Stauungen im Blutkreislauf u. Ä., was in den Bildern fixirt ist, in peinlicher Weise aufmerksam macht, giebt er ihnen erst den vollen Werth und erleichtert die Aufgabe, aus dem einzelnen Falle allgemeine Regeln zu abstrahiren. Ein besonderes Interesse gewährt die neue Lieferung außerdem dadurch, dass in ihr aus derselben Leiche — z. Th. in Ergänzung früherer Tafeln — mehrfache

Parallelschnitte abgebildet sind, durch deren Vergleichung die topographischen Eigenthümlichkeiten des Falles sich weit deutlicher herausstellen als aus einem einzigen Schnittbild. Allerdings tritt dabei auch recht die Schwierigkeit exakter farbiger Wiedergaben hervor, wenn man z. B. die zusammengehörigen Tafeln II und XVIII nach dieser Richtung mit einander vergleicht und konstatirt, dass auf beiden Bildern unerklärliche Farbenunterschiede fast aller dargestellten Organe zu verzeichnen sind. Wohl desshalb, weil die Originale aus der Hand zweier verschiedener Künstler hervorgegangen sind. Tafeln wie Text des originellen Werkes seien zum ernsten Studium bestens empfohlen.

Richter (Breslau).

---

5) **Vaccari.** Sul valore terapeutico dell' amiloformio e del destroformio.

(Annali di med. navale Bd. VIII. 1902.)

Verf. hat die genannten Mittel einer erneuten Prüfung unterzogen und kommt dabei zu ähnlichen Resultaten, wie Bongartz und Heddaeus (cf. dieses Centralblatt 1897 No. 33 u. 1899 No. 23). Beide Mittel erwiesen sich auch V. als unschädlich und reizlos. Besonders das Amyloform zeigte eine außerordentlich anregende und austrocknende Wirkung auf die Wundgranulationen. Eine nennenswerth hämostatische Eigenschaft fand Verf. bei diesen Mitteln nicht, eben so wenig schienen sie den (z. B. tuberkulösen) Grundprocess der Wunden zu beeinflussen. Wenn dieselben somit auch dem Jodoform im Allgemeinen nicht überlegen sind, so stellen sie doch — frei von dessen unangenehmen Nebenwirkungen — oft recht willkommene Ersatzmittel dar.

A. Most (Breslau).

---

6) **U. Alegiani.** Compressione e allacciatura temporanea delle arterie.

(Policlinico 1902. No. 6.)

Die temporäre Kompression oder Unterbindung eines Arterienstammes findet ihre Anwendung zur Stillung peripherer Blutung, zur Behandlung von Aneurysmen, zur Bluterspamis bei Entfernung größerer Geschwülste am Hals, bei Amputation und Exartikulation des Femur etc. Die verschiedenen Methoden haben sich in den Experimenten, welche A. an Hunden (Carotis, Iliaca) anstellte, sehr ungleichwerthig erwiesen. Die einfache Ligatur mit einem Faden ist zu verwerfen. Sie macht schwere Alteration der Gefäßwände und Thrombose; Anlegung einer Dieffenbach'schen Klemme war von Alteration der Media, Zerreißung des Endothels und Thrombosirung gefolgt. Eine Péan'sche Klemme, deren Branchen mit Gummi überzogen waren, verursache hämorrhagische Infiltration der Adventitia, Hyperplasie des Endothels und einmal auf 3 Experimente Thrombose. Ein Gazecylinder, auf der Arterie mit Katgut befestigt, ergab Zerreißung der Elastica intimae und Hyperplasie des Endothels,

Hämorrhagie und Nekrose in der Media. 1mal auf 11 Fälle Thrombose. Gering waren die Veränderungen oder fehlten, wenn die Arterie mit Gazestreifen zugeschnürt oder nach Caselli mit einem Faden bis zum Aufhören der Pulsation angezogen wurde, und verdienen diese Methoden angewendet zu werden. Die besten Resultate erhielt A. mit einem eigenen metallischen Kompressorium. Dasselbe besteht aus federnden Branchen, die mit einer Schraube eben so weit als nothwendig einander genähert werden und mit federnden und gewölbten Auflagerungen versehen sind. Letzterer Umstand dient besonders zu einer gleichmäßigen Kompression der Gefäße.

E. Pagenstecher (Wiesbaden).

---

7) **Magnus-Levy.** Über die chronische Steifigkeit der Wirbelsäule.

(Mittheilungen aus d. Grenzgebieten der Medicin u. Chirurgie Bd. IX. Hft 4 u. 5.

Auf Grund von 4 in der medicinischen Klinik zu Straßburg beobachteten Fällen, deren Beschreibung sehr instruktive Abbildungen über die Haltung dieses Kranken beim Sitzen, Treppensteigen, Bücken etc. beigefügt sind, unterzieht Verf. diese von Bechterew, Pierre-Marie und Strümpell jüngst beschriebenen Krankheitsbilder einer kritischen Erörterung. Man unterscheidet 2 Typen dieser Erkrankung: bei der Bechterew'schen Form soll nur die Wirbelsäule von der Versteifung befallen werden, es kommt zu einer bogenförmigen Kyphose und Nervenwurzelsymptomen. Die Grundursachen der Erkrankung sollen im Nervensystem liegen. Bei der Pierre-Marie'schen Form sind außerdem die großen Gelenke, besonders die Hüftgelenke betroffen, die Wurzelsymptome fehlen oder sind geringfügig; dem Process liegt zu Grunde eine primäre Erkrankung des Knochensystems. Verf. kommt nun zu dem Resultat, dass es nicht angängig ist, die beiden Formen zu trennen; weder die Symptome noch die Pathogenese rechtfertigen eine Sonderung in die genannten beiden Typen, vielmehr finden sich alle Übergänge und Mischungen der einzelnen Krankheitserscheinungen. Ja, Verf. geht noch weiter und wirft die Frage auf, ob überhaupt die chronische Steifigkeit der Wirbelsäule ein eigenes Krankheitsbild darstelle. Er verneint das und gelangt zu der Ansicht, dass es sich nicht um eine neue, selbständige Krankheit, sondern nur um eine Arthritis deformans mit besonderer Lokalisation handle. **Haeckel** (Stettin).

---

8) **A. Chipault.** La scoliose souple.

(Med. moderne 1902. No. 23.)

C. beschreibt 4 Fälle von Kyphoskoliose, die im Gegensatz zur habituellen Skoliose folgendes charakteristisches Bild zeigen. Die Skoliose entwickelt sich bei Kindern im Alter von 10—15 Jahren im Anschluss an plötzliches schnelles Wachsthum und erreicht in

ganz kurzer Zeit eine auffallende Ausdehnung — bis 20 cm. Die einzelnen Wirbel sind weder in ihrer Stellung zu einander noch in ihrer Form wesentlich verändert, auch fehlen sekundäre Veränderungen am Brustkorb und dem Becken, so dass Verf. glaubt, dass die Erkrankung hier nicht von den Knochen, sondern dem Zwischengewebe und den Bändern ausgeht. Dem entsprechend lässt sich die Skoliose durch einfachen Zug leicht ausgleichen, um aber bei Nachlassen desselben sofort wieder zu erscheinen. Dieselbe trat in einem Falle nach 5jährigem Tragen eines Korsetts stets noch wieder auf.

Coste (Straßburg i/E.).

---

9) **O. Eilert.** Zur Frage der Behandlung der perforirenden Bauchschusswunden im Felde mit Bezugnahme auf die Erfahrungen aus dem südafrikanischen Kriege.

Berlin, **O. Enslin,** 1902. 42 S.

Verf., der schon früher mit der Forderung aufgetreten ist, die Bauchschussverletzten sollten, wie im Frieden, so auch im Kriege so weit nöthig operativ behandelt werden, legt von Neuem eine Lanze für diese seine Überzeugung ein. Er glaubt dabei den größeren Theil der Laparotomien den Feldlazaretten überlassen zu können, empfiehlt aber zur Operation schon auf dem Verbandplatz alle perforirenden Bauchschüsse mit lebensgefährlicher innerer Blutung und alle perforirenden Bauchschüsse mit Eröffnung des Darmrohrs und Vorfall der verletzten Darmschlingen; dagegen sollen Verletzte mit Bauchschüssen ohne Vorfall der Darmschlinge, wenn aus der Hautöffnung ausfließender Darminhalt klarstellt, dass Darmtheile durchbohrt sind, oder aus der Richtung des Schusskanals und aus der Beschaffenheit des Ausfließenden zu erkennen ist, dass der Dünndarm getroffen wurde, nur dann schon auf dem Verbandplatz laparotomirt werden, wenn sich der Transport nach dem Feldlazarett nicht zu einem ungefährlichen gestalten lässt. Dem Ref. will es scheinen, als ob da für das Lazarett doch recht wenig Fälle übrig bleiben. Die Anforderungen an die Arbeit der Ärzte auf dem Verbandplatz denkt sich allerdings Verf. in einem kommenden Kriege recht anders, als sie an uns 1870/71 noch gestellt wurden. Nach ihm sollen künftig nach großen Schlachten alle Leichtverwundeten vom Verbandplatz ferngehalten, sollen seitwärts an ihm vorbei zum Verbinden — am 1., 2. Tage, auch noch später nach der Verwundung — nach hinten dirigirt werden, so dass dem Verbandplatz selbst nur etwa $^1/_4$ von der früheren Durchschnittszahl Verletzter zugehen. Die könnten dann, wenn auch im Allgemeinen schwerer verletzt, leicht bewältigt werden, so dass viel Ärzte in der Operationsstation thätig sein könnten. In ihr aber werde man dann, was man an Antiseptik für eine Laparotomie in minimo verlangen müsse, durchschnittlich in der Hauptsache zu erfüllen vermögen, falls nur das Detachement künftig statt des Operationszeltes eine transportable Operationsbaracke

mit Oberlicht mit sich führe, groß genug zur Aufstellung eines, allenfalls zweier Operationstische und versehen mit einem transportablen kleinen Ofen, womöglich auch mit einem hölzernen Fußboden und weiter der unentbehrlichsten zweckmäßigen inneren Einrichtung.

In einem Nachtrage, der die Berichte von Küttner und von Flockemann, Ringel und Wieting über den ersten Theil des südafrikanischen Krieges berücksichtigt, dringt Verf. noch mehr darauf, die ihm nothwendig erscheinenden Laparotomien schon auf dem Verbandplatz auszuführen.

Bekanntlich sind nun im weiteren Verlauf des südafrikanischen Krieges auf Grund ihrer anfänglichen Resultate die meisten Chirurgen von der operativen Behandlung der Bauchschussverletzungen wieder zur exspektativen übergegangen, und so spricht bis heute die Erfahrung der Kriegschirurgen nicht zu Gunsten der Anschauungen des Verf. **Richter** (Breslau).

---

10) **Barnard.** Vortäuschung akuter Bauchfellentzündung durch Pleuritis diaphragmatica.

(Lancet 1902. April 11.)

Andral scheint die Pleuritis diaphragmatica 1836 deutlich erkannt zu haben und berichtet über mehrere typische Fälle. Watson führt sie an und Fagge giebt einen Fall. Die meisten modernen Autoren sind unklar in ihrer Beschreibung und erwähnen Bauchfellentzündung bei der Differentialdiagnose von Pleuritis oder das Umgekehrte nicht. Die bekannten englischen Lehrbücher der Chirurgie erwähnen die Krankheit nicht. Die Erkrankungen der Brustorgane, welche in unseren Fällen Symptome von Seiten des Bauches hervorriefen, fanden sich immer in dem unteren Theil der Lunge oder der Pleurahöhle; nämlich 1) 3 Fälle von Lungenentzündung mit Pleuritis, davon einer mit Empyem endete. 2) 2 Fälle von Pyopneumothorax, wahrscheinlich an der Spitze des untersten Lappens entstanden; 3) 1 Fall von traumatischer Pleuritis mit Bruch der unteren linken Rippen. Die abdominalen Zeichen und Symptome können a. parietale, b. viscerale sein.

a. Parietal: Die Bauchwand ist höchst reizbar und schmerzhaft. Diese Reizbarkeit kann überall verbreitet oder nur auf einer Seite vorhanden sein, ist oft deutlicher unten in der Iliacalgegend, was zu Verwechslung mit Appendicitis Veranlassung werden kann. Die Muskeln sind gespannt, die Bauchwand ist hart, tiefste Narkose nöthig, diese Spannung zu lösen. Die Athmung zeigt kostalen Typus.

b. Visceral: Pat. leidet sehr oft an Übelkeit und galligem Erbrechen. Der Darm ist gebläht; oft besteht Stuhlverhaltung, und Klystiere bleiben manchmal wirkungslos.

In manchen Fällen setzt die Krankheit plötzlich mit Collaps ein, wie bei Peritonitis perforativa.

Die Diagnose ist leicht, wenn erst der Verdacht erwacht ist. Die Hauptsymptome sind: a. frequente Athmung (40 und mehr in der Minute); b. plötzliche Unterbrechung der Inspiration auf dem Höhepunkte der Athmung; c. langsamer guter Puls (weniger als 100 in der Minute); d. Abwesenheit der Facies abdominalis, speciell keine zurückgesunkene Augen; e. Weicherwerden der Bauchwand bei jeder Inspiration. Direkte Zeichen von Seiten der Brustorgane bleiben oft 24 Stunden aus.

Die Erklärung des Symptomenkomplexes muss versucht werden nach den Gesetzen der Schmerzlokalisation:

1) Kann die Reizung in der Kontinuität der unteren Rückennerven die Hyperästhesie und Spannung der Bauchdecken erklären.

2) Zonenschmerz (nach Henry Head) erklärt die Lokalisation in der Bauchhaut bei beginnender Bronchopneumonie, Phthisis und Bronchitis, welche die Pleura nicht berühren.

Reize, die von den Eingeweiden ausgehen, erreichen die Wurzelganglien der 7., 8. und 9. Dorsalnerven und steigern ihre Reizbarkeit, wodurch die Reizungen von der Haut nach jenen Nervenknoten hin schmerzlich werden und Reflexkrampf in dem Gebiete der Nerven folgt.

3) Die Symptome von Seiten der Eingeweide müssen entweder durch falsche Lokalisation dieses Reflexes erklärt werden oder durch direkte Reizung der Nervi splanchnici (vom 6.—12. Rückennerven) oberhalb oder im Diaphragma.

Von den 6 Fällen des Verf. endigten 3 mit Empyem, was zeigte, dass die Entzündung in diesen Fällen heftig war. Die falschen Diagnosen in den 6 Fällen lauteten: 1) Appendicitis; 2) Appendicitis; 3) Perforation eines Magengeschwürs; 4) linksseitiger subphrenischer Abscess, aus einem Magengeschwür entstanden; 5) Appendicitis und allgemeine Peritonitis; 6) Ruptur der Milz und Hämoperitoneum.

2 der 6 Fälle wurden operirt und davon einer mit tödlichem Ausgang, z. Th. wohl unter dem Einfluss des Äthers, der für die Laparotomie gegeben war.

Dieser unglückliche Fall war während eines Jahres wegen Anämie und Magengeschwür behandelt worden; das Geschwür wurde bei der Autopsie im Magen gefunden, war aber nicht durchgebrochen. Stets waren die akuten Bauchfellsymptome durch die Pleuritis diaphragmatica und die Entzündung des unteren Theiles der beiden Lungen veranlasst worden. (Selbstbericht.)

---

11) **A. Bossowski.** Die operative Behandlung der im Verlaufe von Appendicitis auftretenden Eiteransammlungen im Cavum Douglasii.

(Przegląd lekarski 1902. No. 29 u. 30.)

Verf. bespricht eingehend sämmtliche Methoden, welche zur Entleerung der perityphlitischen Abscesse im Douglas empfohlen

wurden, und hebt die Licht- und Schattenseiten jeder einzelnen mit Präcision hervor. Dringend warnt er vor der Eröffnung des Abscesses vom Mastdarm aus, und zwar auf Grund eines eigenen Falles, in welchem alle Anzeichen eines unmittelbar dem Mastdarm aufliegenden und dessen Wand vorbuchtenden Abscesses vorhanden waren, bei der Eröffnung auf retroperitonealem Wege aber am Boden des Abscesses im Douglas eine fest verwachsene Dünndarmschlinge gefunden wurde, welche bei einer eventuellen Eröffnung vom Mastdarm aus sicher verletzt worden wäre. **Trzebicky** (Krakau).

---

12) **H. v. Bonsdorff.** Eine Methode zur Radikaloperation der Schenkelbrüche.

(Finska Läkaresällskapets Handlingar Bd. XLIII. p. 15 [Schwedisch] u. Nord. med. Arkiv Bd. XXXV. Folge III. Bd. II. Abth. I. Hft. 2. No. 7. [Deutsch.])

In der vorliegenden Arbeit liefert Verf. eine sorgfältig detaillirte Zusammenstellung der bisher vorgeschlagenen Methoden zur Radikalheilung der Schenkelbrüche und konstatirt dabei die große Fülle der Operationsmethoden im grellsten Gegensatz zu dem allgemein anerkannten und in immer größere Kreise sich verbreitenden Bassinischen Verfahren bei den Leistenbrüchen. Unter solchen Umständen scheint es ihm berechtigt, eine neue Methode zur Radikaloperation der Schenkelbrüche, wie er sie seit 1895 durchgehends mit gutem Erfolge angewendet, zu veröffentlichen. Die Methode besteht in der gefahrlosen Verschließung des Cruralringes und hat den Vorzug leichter Ausführbarkeit mit der Beschränkung aber, dass sie nur bei Weibern ausführbar ist. Verf. beschreibt seine Methode in folgender Weise.

Der Hautschnitt wird über den Bruch parallel in der Richtung der großen Schenkelgefäße, und zwar dicht medial von diesen geführt. Nach Freilegung des Bruchsackes und Reposition seines Inhalts (wenn Einklemmung vorliegt) wird jener in gewöhnlicher Weise exstirpirt und möglichst hoch abgebunden, so dass der Stumpf innerhalb der Pforte so weit hinauf als möglich fällt. Eventuell vergrößerte Lymphdrüsen und überreiches Fettgewebe werden zuerst entfernt und dadurch die Fascia pectinea bis an das Beckenbein hinauf sichtbar gemacht, eben so wie die Gefäßscheide. Letztere darf nicht geöffnet, Vena femoralis nicht freigelegt werden. Nun wird das Lig. Pouparti dicht innerhalb des Punktes durchtrennt, wo die Gefäße unter ihm durchtreten und der Schnitt 2—3—4 cm durch sämmtliche Schichten der Bauchwand bis an das präperitoneale Fettgewebe aufwärts verlängert. Dieser Schnitt durchtrennt das Lig. rotundum, dessen abgeschnittenes centrales Ende mit einer Naht in loco befestigt werden kann, um event. Lageveränderungen des Uterus vorzubeugen. Die Länge des Schnittes hängt von der Größe des Bruchringes ab; je größer der Ring, desto länger der Schnitt. Durch ihn wird ein dreieckiger Lappen gebildet, dessen Basis nach oben

innen sieht. Die eine Seite des Lappens bildet das Lig. Pouparti, die andere die Wundfläche des Schnittes. Dieser dreieckige Lappen wird von der Unterlage abgelöst, abwärts gezogen und mit dem unteren Rande an der Fascia des Ramus horizontalis ossis pubis exakt festgenäht, womöglich unter Mitfassung des Periosts, und zwar so, dass man zuerst die Spitze des Lappens befestigt. Bei Abdrängung der Vene nach außen wird die Naht so nahe wie möglich an der Gefäßscheide angelegt. Dann folgt die Naht des äußeren Lappenrandes.

Durch den in dieser Weise heruntergezogenen und fixirten Lappen wird die Stelle des Annulus cruralis verlegt und durch einen kräftigen Muskelfascienlappen ersetzt, welcher, hoch hinauf am Periost fixirt, nicht nur nach unten gezogen, sondern auch nach innen gebogen wird, wodurch eine kräftige Stütze gegen den Druck von der Bauchhöhle her gebildet wird. Liegt eine Einklemmung vor, wird natürlich die Herniotomie vorausgeschickt. Dabei ist zu bemerken, dass bei dem nothwendigen Débridement die Durchtrennung des Lig. Pouparti so weit nach außen wie möglich gemacht werde, um denselben Schnitt bei der nachfolgenden Radikaloperation zur Lappenbildung gebrauchen zu können.

Natürlich gilt die Methode nur für Pat. weiblichen Geschlechts; denn bei Männern müsste man den Samenstrang durchschneiden. Etwaigen Nachtheilen des Durchschneidens des Lig. rot. ist Verf. nicht begegnet. **A. Hansson** (Cimbrishamn).

---

13) **Mertens.** Falsche Divertikel der Flexura sigmoidea und des Processus vermiformis.

Mittheilungen aus den Grenzgebieten d. Medicin u. Chirurgie Bd. IX. Hft. 4 u. 5.)

Bei einem 45jährigen Manne wurde wegen eitriger Peritonitis laparotomirt. Erst die Sektion ergab, dass ein falsches Divertikel der Flexura sigmoidea perforirt war und zu Peritonitis geführt hatte. In der Nähe dieses Divertikels fand sich noch ein zweites. Es ist dies nicht der erste Fall dieser Art.

M. stellt in erschöpfender Weise Alles zusammen, was in der Litteratur über falsche Divertikel im Verlaufe des Darmkanals niedergelegt ist. Auffallend ist, dass über die Divertikel des jetzt im Vordergrunde des Interesses stehenden Wurmfortsatzes außerordentlich wenig bekannt ist. M. untersuchte daher an 106 Leichen den Wurmfortsatz und fand 2mal falsche Divertikel; in dem einen Falle waren drei, in dem anderen ein Divertikel vorhanden; letzteres saß an der Spitze des Wurmfortsatzes. Er untersuchte ferner 33 wegen Appendicitis exstirpirte Wurmfortsätze und fand darunter einen, in welchem zwei Divertikel zur Perforation geführt hatten.

Es ist somit die Thatsache, dass neben den schon bekannten entzündlichen Processen, welche von nicht perforirten Divertikeln ausgehen können, die Divertikel durch Perforation Peritonitis resp.

recidivirende Appendicitis verursachen können, eine wesentliche Bereicherung unserer Kenntnisse. **Haeckel** (Stettin).

14) **Radsiewsky.** Die künstliche Gallenblasen-Darmfistel und ihr Einfluss auf den Organismus.

(Mittheilungen aus den Grenzgebieten d. Medicin u. Chirurgie Bd. IX. Hft. 4 u. 5.)

R. macht es sich zur Aufgabe, zu untersuchen, wie sich der Organismus verhält, wenn bei nicht zu beseitigendem Verschluss des Choledochus eine künstliche anderweitige Ableitung der Galle in den Darm geschaffen worden ist.

Er stellt zunächst die 56 bisher in der Litteratur niedergelegten Fälle von Operationen am Menschen zusammen; der Art der Operation nach liegen vor: 39 Fälle von Cholecystenterostomie, 6 von Cholecystokolostomie, 5 von Cholecystoduodenostomie, 2 von Cholecystogastrostomie, 3 von Choledochoduodenostomie, 1 von Cholediverticuloduodenostomie. Ursache der Verlegung des Choledochus waren Pankreasgeschwülste, Carcinom, Steine, Obliteration, Kompression des Choledochus; 11mal blieb die Ursache der Undurchgängigkeit unbekannt. Der Haupteinwurf, den man gegen die Operation macht, ist die Befürchtung, dass Darminhalt in das Gallensystem geräth und eitrige Cholangitis setzt. Unter kritischer Sichtung des vorliegenden Materials kommt R. zu dem Resultat, dass in keinem einzigen Falle nach Anlegung der Gallenblasen-Darmfistel die Entwicklung einer Cholangitis purulenta sicher, d. h. durch Autopsie festgestellt sei.

R. stellt sodann eine Reihe von Experimenten an Hunden an; viele gingen unmittelbar an der Operation (Peritonitis, Nahtinsufficienz etc.) zu Grunde. Nur ein Hund starb an Cholangitis; es fand sich der Darm an Stelle der Fistel völlig verlegt durch einen großen Pfropf abgestoßener Epithelien; dadurch wurde der Gallenabfluss behindert. In 5 gelungenen Versuchen lebten die Hunde ohne die leiseste Störung des Wohlbefindens, und als sie nach einigen Monaten getödtet wurden, ergab die Untersuchung der Leber und des Gallensystems, dass eine auffallende Dilatation der Gallengänge zu Stande gekommen war mit einer starken Hypertrophie der Gallengangswände, welche besonders deutlich in einer Verdickung der Schleimhaut in Folge einer kolossalen Drüsenneubildung ihren Ausdruck fand; daneben waren zahlreiche lymphatische Follikel in der hypertrophischen Gallenblasenschleimhaut neu gebildet. Mikroben waren die Gallenwege entlang weit bis ins Leberparenchym hinauf eingedrungen, es bestand aber nur ein schwach ausgeprägter desquamativer Katarrh der Lebergallengänge; das Parenchym der Leber selbst war unversehrt, eine schwere Infektion fehlte.

R. kommt danach zu dem Resultat, dass die Anlegung einer Gallenblasen-Darmfistel an und für sich keine Gefahr im Sinne einer Infektionsmöglichkeit der Wandungen der Gallenwege oder der Leber

darstellt; damit letztere eintritt, sind Nebenfaktoren nöthig, unter denen der erste Platz einer Retention des Inhalts der Gallenwege gebührt.

Haeckel (Stettin).

---

15) **J. Thiénot.** Considérations critiques sur le traitement des kystes hydatiques du foie.

(Méd. moderne journ d'informations méd. Paris 1902. No. 11.)

T. empfiehlt folgendes Verfahren zur Heilung der Leberechinokokken.

Die Cyste wird durch einen möglichst kleinen Schnitt freigelegt, der Inhalt mit einem Dieulafoy entleert, der Sack mit einer 0,1 %igen Sublimatlösung ausgewaschen, wodurch der Inhalt absterben soll, die Bauchwunde wird geschlossen.

Verf. hält dies Verfahren für so einfach und sicher, dass es jeder Arzt anwenden kann.

Coste (Straßburg i/E.).

---

16) **E. Giordano.** Proposta di una modifica al processo di resezione epatica in un tempo con trattamento extraperitoneale del moncone.

(Giorn. internaz. delle scienze mediche Anno XXIV.)

Die vom Verf. vorgeschlagene Modifikation besteht darin, dass er über den mittels Nähten an den Wundrand (Peritoneum, Muscularis und Aponeurose) fixirten Leberstumpf die Haut mit dem Unterhautzellgewebe seitlich herüberzieht und diese durch eine exakte Naht vereinigt, um so eine prima intentio zu erreichen.

A. Most (Breslau).

---

17) **P. Asch.** Über die Ausscheidung der in die arterielle Blutbahn injicirten Bakterien durch die Nieren.

(Centralblatt f. d. Krankheiten d. Harn- u. Sexualorgane Bd. XIII. Hft. 5 u. 6.)

Der Haupttheil dieser Arbeit wird eingenommen durch eine Darstellung der bisher erschienenen, das gleiche Thema behandelnden Arbeiten (mit ausführlichem Litteraturverzeichnis). Dann beschreibt Verf. seine eigenen Versuche. Er hat Hunden mit Katheter von der Art. cruralis aus Kulturen von Pyocyaneus und Pyogenes aureus in die Aorta in der Nähe der Art. renales eingespritzt und hierauf den Blasenurin der betreffenden Thiere kulturell untersucht. Hierbei ergab sich 1) dass erst etwa 12—24 Stunden nach Injektion der Bakterien dieselben im Urin erschienen, und zwar stets zugleich mit Eiweiß und manchmal mit Blut, 2) dass die Bakterien im Urin noch nachweisbar waren, wenn sie aus der Blutbahn verschwunden waren, und 3) dass in den Nieren tiefgreifende Veränderungen, und zwar nach der Bakterienart verschiedene, nachweisbar waren. Verf. zieht hieraus den Schluss, dass 1) die normale Niere keine dieser Bakterien



ausscheidet, 2) dass jede Ausscheidung dieser Mikroorganismen mit dem Urin auf eine Erkrankung des uropoetischen Systems hinweist.

F. Brunner (Zürich).

---

18) **Ajevoli.** Sui fattori idrodinamici della infezione renale ascendente.

(Incurabili XVI. Sep.-Abdr.)

Normalerweise sorgen die peristaltischen Bewegungen des Nierenbeckens und Harnleiters für seine dauernde Entleerung, die kleine schräge Einmündung für Verhinderung einer Rückstauung. Wenn aber bei Behinderung der Blasenentleerung Stauung eintritt, kommen Momente zur Geltung, welche ohne antiperistaltische Bewegungen des Harnleiters ein Aufsteigen von Theilchen in ihm nach hydrodynamischen Gesetzen ermöglichen. Neben den Erscheinungen der Kapillarität sind es wesentlich folgende: Der Inhalt des Harnleiters wird zwar im Ganzen nach einer Richtung bewegt, aber dieser Strom ist zusammengesetzt zu denken aus mehreren, in denen die einzelnen Flüssigkeitstheilchen eine eigene Bahn haben, Wirbel-, Wellen-, Vor- und Rückwärtsströmungen ausführen können. In Folge des erschwerten Eintritts in die Blase und der an verschiedenen Stellen verschiedenen Weite des Harnleiters kommt es zu stärkeren Wirbeln, besonders an der Mündung, wobei besonders diese Partialbewegungen in Betracht kommen. Dazu kommt, dass die Mündung an der tiefsten Blasenstelle liegt. In Folge einer Sedimentirung in der stagnirenden Blase liegen aber die Bakterien gerade an diesen tiefen Stellen. So kommen Bedingungen zu Stande, welche sie in den Harnleiter hinein und in ihm höher bringen.

E. Pagenstecher (Wiesbaden).

---

19) **Jaffé.** Zur Chirurgie des metastatischen Nierenabscesses.

(Mittheilungen aus den Grenzgebieten d. Medicin u. Chirurgie Bd. IX. Hft. 4 u. 5.)

Metastatische Nierenabscesse sind bekannt bei allgemein septischen und infektiösen Processen, sie sind fast ausnahmslos doppelseitig und mehrfach; klinisch sind sie ohne großes Interesse, da das Krankheitsbild von den schweren Allgemeinsymptomen beherrscht wird, und sie werden meist erst auf dem Sektionstisch entdeckt. Im Gegensatz zu diesen giebt es eine andere, ungleich gutartigere Form von metastatischem Nierenabscess, welcher wenig bekannt ist und sich meist erst kund thut, wenn der Abscess auf das perirenale Gewebe übergegangen, d. h. zu einem paranephritischen Abscess geworden ist. Eine andere Möglichkeit spontaner Heilung besteht in Perforation des in der Nierenrinde sitzenden Abscesses in das Nierenbecken und Entleerung des Eiters mit dem Urin. Ohne Zweifel ist es richtig, auf einen dieser Ausgänge, welche zudem zu schweren Komplikationen, Ausbreitung der Eiterung auf Pleura etc. führen können, nicht zu warten, sondern vorher den noch auf die Nierenrinde beschränkten Abscess zu eröffnen; J.'s 5 Beobachtungen be-

weisen dies. In allen diesen Fällen handelte es sich um einen solitären, einseitigen Abscess in der Nierenrinde; in dreien derselben war die Fettkapsel ganz unbetheiligt, in zweien bildete sie ein von Schwarten durchschossenes Granulationsgewebe, das schwer von der Niere zu trennen war. Die primäre Infektion, von welcher der Nierenabscess die Metastase war, war in allen Fällen relativ gutartig: Gonorrhoe, Tonsillarabscess, eitrige Parotitis, mittelschwerer Karbunkel, unbedeutende Furunkulose. Nach Ablauf des die primäre Infektion begleitenden Fiebers trat ein freies Intervall von ein bis vier Wochen ein, dann setzte von Neuem Fieber, meist mit Schüttelfrost ein; Schmerz der Nierengegend, tiefer Druckschmerz bei bimanueller Palpation der Niere und bisweilen nachweisbare Vergrößerung der Nieren führten zur Diagnose. Da keiner dieser Abscesse bis zum Nierenbecken reichte, so boten Veränderungen des Urins keinen diagnostischen Anhaltspunkt. In einem der Fälle, bei einem großen, unregelmäßig verzweigten Abscess, machte J. die Nephrektomie mit tödlichem Ausgang. In allen anderen führte die bloße Nephrotomie zur Heilung, so dass dieses Verfahren entschieden als das normale empfohlen wird. **Haeckel** (Stettin).

---

20) **M. W. Herman.** Der Nierenschnitt (Sectio renis) als therapeutischer Eingriff bei sogenannter »Nephralgie hématurique« und als diagnostisches Hilfsmittel.

(Przegląd lekarski 1902. No. 19—22.)

Auf Grund eines sehr genauen Studiums der Litteratur und einer Reihe schöner Thierexperimente gelangt Verf. zu folgenden Schlüssen:

1) Der Nierenschnitt ist bei den als »Nephralgia«, »Hämaturia sine materia«, »Nephralgie hématurique« bekannten Zuständen, welche wahrscheinlich als chronische Entzündungen aufzufassen sind, vollständig überflüssig, da hier eine ausgiebige Freilegung der Niere zumeist genügt.

2) Das Resultat des Nierenschnittes pflegt leider sehr oft kein klares, jeden Zweifel bannendes zu sein.

3) Der typische Nierenschnitt (Sektionsschnitt) führt manchmal zu halbseitigem Schwund der Niere, was unter Umständen gefährlich werden kann.

4) In desperaten und jeder internen Therapie trotzenden Fällen von Anurie bei akuter Nephritis ist die Operation zulässig.

Das Terrain der diagnostischen und therapeutischen Incision der Niere soll durch die vom Verf. geforderte Bannerklärung über den Sektionsschnitt durchaus nicht beeinträchtigt werden.

Trzebicky (Krakau).



Kleinere Mittheilungen.

Über die Verwendung des salzsauren Anästhesins (Ritsert) zur lokalen Betäubung.

Von

Dr. Rammstedt,

Oberarzt in Münster i/W.

Der Übelstand, dass Cocainlösungen durch längeres Stehen, so wie durch zu starke oder mehrmalige Erhitzung beim Sterilisiren einen großen Theil ihrer schmerzstillenden Kraft verlieren, hat mich bewogen, die Versuche, welche Dunbar[1] mit dem salzsauren Anästhesin zur Herstellung lokaler Betäubung angestellt hat, nachzuprüfen.

Seit Mitte Juni d. J. habe ich daher bei fast sämmtlichen kleineren chirurgischen Eingriffen, im Ganzen über 60, anstatt des Cocains (Schleich's Tabletten: Morphini hydr. 0,025, Cocaini hydr. 0,1, Natr. chlorat. 0,2) eine Lösung von salzsaurem Anästhesin gebraucht in derselben Koncentration und Mischung mit Kochsalz, wie sie Dunbar empfohlen hat, nur habe ich den Zusatz von Morphium von vorn herein weggelassen, da aus den Berichten dieses Autors hervorging, dass die schmerzstillende Wirkung des Mittels lange Zeit anhielt.

Die Lösung war also folgende: Anaesthesin. hydrochlor. 0,25, Natr. chlorat. 0,15, Aq. dest. ad 100,0.

Meistens wurde die zu operirende Stelle selbst in genügend weiter Ausdehnung nach Schleich infiltrirt, in einzelnen geeigneten Fällen auch die regionäre Methode von Oberst angewandt.

Die Unempfindlichkeit der Operationsstelle trat bei der Infiltrationsmethode stets sofort im Anschluss an die Injektion, bei der regionären Anästhesie etwas langsamer ein und hielt so lange an, dass die nothwendigen Eingriffe in aller Ruhe ausgeführt werden konnten. Je nach der Ausdehnung des anzulegenden Schnittes wurden 1—40 ccm und mehr der Lösung eingespritzt, ohne dass je irgend welche unangenehme Folgeerscheinungen eintraten. Die meisten Kranken verblieben im Lazarett und konnten daher genau überwacht werden; Kopfschmerz, Schwindel, Übelkeit etc. wurden niemals beobachtet. Die schmerzstillende Wirkung hielt noch auffallend lange nach der Operation an, erst 3—4—5 Stunden später trat leichte Schmerzempfindung, nur in einem Falle nach 4 Stunden stärkerer Schmerz auf; hier war unter regionärer Anästhesie wegen vorgeschrittener Tuberkulose der Endphalanx ein Finger im Mittelglied amputirt worden. Auch bei Einspritzung in entzündete Gewebe war die Wirkung eine sofortige und anhaltende, wie denn akut entzündliche Processe das Hauptmaterial für meine Versuche bildeten; so wurden 12mal Panaritien der Finger, 11mal Zellgewebsentzündungen der Hohlhand, 12mal Furunkel und Karbunkel der verschiedensten Körperstellen unter lokaler Betäubung mit Anästhesin. hydr. eröffnet. Die aseptischen Operationen betrafen u. A. 5mal Anfrischung und Naht von größeren und kleineren Quetschwunden des Kopfes, Spaltung des Paraphimosenringes, Operation der Phimose, Excision von Schrotkörnern, welche auf und neben der Beugesehne eines Zeigefingers eingeheilt waren, 7mal Exstirpation kleiner Geschwülste, Angiokavernome, Atherome, Lipome, 2mal Radikaloperation eingewachsener Nägel, 2mal Punktionen größerer Gelenke.

Bei sämmtlichen aseptischen Eingriffen ging die Heilung schnell durch erste Verklebung von statten, irgend welche Reizung der Wundränder oder Stichkanäle wurde nie beobachtet.

---

[1] Dunbar, Beitrag zur lokalen Anästhesie unter Anwendung des para-Amidobenzoësäure-Esters. Deutsche med. Wochenschrift 1902. No. 20—22.

Das Anästhesin wirkt also, bei fast vollkommener Ungiftigkeit, wie die Untersuchungen von Binz[2] und Kobert[3] ergeben haben, in hervorragender Weise schmerzbetäubend, ist in Form des salzsauren Salzes leicht löslich in Wasser und verträgt nach meinen bisherigen Erfahrungen mehrmaliges intensives Auskochen und längeres Stehenbleiben, ohne an Wirksamkeit zu verlieren. Besonders durch letztere Eigenschaft und seine Ungiftigkeit wäre es dem Cocain überlegen, ganz abgesehen von seinem billigeren Preise.

Hoffentlich finden meine Erfahrungen Bestätigung durch Mittheilungen anderer Chirurgen.

Das salzsaure Anästhesin wird von den Höchster Farbwerken hergestellt, 100 g kosten 15 *M.* Wie ich höre, bringt die Buchka'sche Kopfapotheke in Frankfurt a/M. die Dunbar'sche Lösung bereits in Tablettenform in den Handel.

---

21) **Colzi.** Contributo alle lesioni prodotte dal fungo raggiata.

(Sperimentale 1902. No. 2.)

Aktinomykose in Lymphdrüsen gilt als sehr seltene Affektion; Manche leugnen ihr Vorkommen. C. exstirpirte eine puteneigroße Leistenlymphdrüse, welche innerhalb von 20 Monaten sich bei einem häufig mit Intertrigo behafteten Manne entwickelt hatte. Der makroskopische Schnitt zeigte eine stark pigmentirte Beschaffenheit, mikroskopisch handelte es sich um eine theils fibröse, vorwiegend aber großzellige Hyperplasie der Drüse. Überall im Gewebe eingestreut fanden sich kleine Knäuel von feinen nach Weigert sich blau färbenden Pilzfaden, die, radiär ausstrahlend, theilweise auch vereinzelt durchs Gewebe zogen; große ausgebildete Kolben fehlten überall. Auf Grund der sehr genauen histologischen Untersuchung erklärt C. den Fall für eine durch die Lokalisation und wohl auch abgeschwächte Virulenz des Erregers hervorgerufene geschwulstbildende Form der Aktinomykose, welche sonst für den Menschen ungewöhnlich ist. Die Ätiologie konnte in diesem Falle folgendermaßen geklärt werden: Pat. war ein Bauer, der in den letzten Jahren mehrere Ochsen an Aktinomykose des Kiefers verloren, die Thiere oft selbst untersucht, ohne sich danach zu waschen, außerdem aber auch die von Intertrigo und Ekzem befallene Haut der Inguinal- und Oberschenkelgegend viel gekratzt hatte. **E. Pagenstecher** (Wiesbaden).

22) **O. Rigler.** Die Aktinomykose in Thüringen.

Inaug.-Diss., Jena, 1901.

R. berichtet über 27 in der Jenenser chirurgischen Klinik behandelte Fälle menschlicher Aktinomykose; bei 24 derselben waren Kopf und Hals, bei einem die Brust, bei 2 Bauch und Rücken befallen. 20 Pat. wurden geheilt, 3 gebessert, 4 vor Abschluss der Behandlung entlassen. — Anschließend wird ein kurzer, für die Leser des Centralblattes nichts Neues enthaltender Überblick über das klinische Bild und die Ätiologie der Aktinomykose gegeben. Bezüglich der Therapie hebt R. hervor, dass die operative Behandlung die Hauptsache bleibe, und die so behandelten Fälle stets die besten Resultate ergeben; immerhin kann eine innerliche Darreichung von Jodkali von gutem Erfolge sein. **Honsell** (Tübingen).

23) **F. Dickström.** Pharyngotomia subhyoidea wegen Extraktion eines Fremdkörpers.

(Finska Läkaresällskapets Handlingar Bd. XLIII. p. 256. [Schwedisch.])

Das abgerundete Ende eines gewöhnlichen Tischmessers, mit dem ein 14 Monate altes Kind spielte, war — unerklärlicherweise — im Munde abgebrochen und ver-

---

[2] C. v. Noorden, Über para-Amidobenzoësäure-Ester als lokales Anästheticum. Berliner klin. Wochenschrift 1902. No. 17.

[3] cf. die Mittheilungen von Dunbar.

Weitere Litteratur darüber: Lengemann, Anästhesin in der Wundbehandlung. Centralblatt für Chirurgie 1902. No. 22. — C. Kassel, Zur Anwendung des Anästhesins. Therapeut. Monatshefte 1902. Juli.

schluckt worden. Nach vergeblichen Extraktionsversuchen durch den Mund subhyoide Pharyngotomie mit nachfolgender Hervorziehung der Epiglottis. Die nach oben gerichtete Bruchlinie steckte mit den scharfen Ecken so fest in der Schleimhaut, dass die Extraktion des 2,5 cm langen Körpers nicht ohne erhebliche Schädigung gemacht werden konnte. Vollständige Naht; Ernährung durch Schlundsonde; Heilung per primam. **A. Hansson** (Cimbrishamn).

24) **E. Sandelin.** Resektion einer Narbenstriktur am Halstheile der Speiseröhre.

(Finska Läkaresällskapets Handlingar Bd. XLIII. p. 1 [Schwedisch] und Nord. med. Arkiv 1901. Abth. I. Hft. 1. No. 4. [Deutsch.])

In übersichtlicher Weise stellt Verf. die bisher an der Speiseröhre vorgenommenen operativen Eingriffe zusammen. Die Ösophagotomie wegen Fremdkörper scheint vorzugsweise ausgeführt zu sein, seltener ist die Resektion wegen des so häufigen Ösophaguscarcinoms vorgenommen; etwas öfter hat man die Ösophagusdivertikel operativ zu beseitigen versucht. Die Resektion einer Striktur war bis zu der Veröffentlichung Verf.s (Januar 1901) eine beinahe unbekannte Operation. Nur einmal vorher wurde eine solche von Kendal Franks (Brit. med. journ. 1894 No. 3) veröffentlicht. Franks hatte eine Geschwulst (Epitheliom) diagnosticirt, und als er bei der Ösophagotomie eine Narbenstriktur fand, die nur die Schleimhaut interessirte, wurde aus letzterer ein $1/4$ Zoll langes Stück, mit Beibehaltung der Muscularis in ihrer ganzen Ausdehnung, herausgeschnitten.

Der Fall Verf.s war folgender: Ein 37jähriger Mann hatte $1^1/_2$ Jahre vorher eine kleine Menge ätzender Flüssigkeit verschluckt, wonach Schluckbeschwerden sich einstellten. Bei der Aufnahme in der Klinik zu Helsingfors am 25. Juli 1899 konnte er nur mit großer Schwierigkeit kleine Mengen Flüssigkeit schlucken. Mit der Sonde stieß man etwa 17 cm von der Oberkieferzahnreihe auf ein unüberwindliches Hindernis. In Chloroformnarkose wurde an der linken Seite des Halses incidirt. Dicht unterhalb des Ringknorpels fand sich die Striktur von $1^1/_2$ cm Länge. Oberhalb derselben war die Speiseröhre erweitert. Ein Blindsack hatte sich ausgebildet, an dessen vorderer Seite der verengerte Kanal links anfing, um sich in schräger Richtung fortzusetzen. Resektion der verengten Partie und Vereinigung der Enden der Speiseröhre durch Etagennaht; Tamponirung der offen gelassenen äußeren Wunde; Ernährungsklysmata die ersten 4 Tage, flüssige Diät vom 5. an. Am 6. Tage sickerten kleine Mengen Milch aus der Wunde heraus, die Heilung schritt aber vorwärts, und 2 Monate nach der Operation konnte Pat. völlig geheilt entlassen werden. Sonde No. 50 ließ sich ohne Schwierigkeit einführen, und das Schlucken war normal. Laut Verabredung wollte Pat. sich wieder vorstellen, falls Schlingbeschwerden von Neuem aufträten. Da Verf. ihn nach der Entlassung, trotz angestellter Nachforschungen, nicht wieder gesehen hat, hofft er auf ein dauerndes Resultat.

Eine Resektion der Speiseröhre durch die ganze Dicke der Wand mit primärer cirkulärer Naht wegen einer unkomplicirten Striktur ist vor der Publikation des Verf.s nicht beschrieben worden. Braun (Deutsche Zeitschrift für Chirurgie Bd. LXI Hft. 1 p. 5) stellt bei der Beschreibung seines eigenen Falles den Fall Verf.s mit demjenigen von Krogius zusammen. Im Falle Krogius' wurde indess die Operation wegen Fremdkörpers, nicht wegen der Striktur per se vorgenommen (Jahresbericht für das Jahr 1898 von der chirurg. Klinik in Helsingfors p. 116). Wenn Esscher (Zeitschrift für Heilkunde N. F. Bd. II Hft. 3) seinen Fall von Resectio strictura oesophagi als den ersten bezeichnet, scheint er von den Publikationen S.'s keine Kenntnis gehabt zu haben. Ref.

A. Hansson (Cimbrishamn).

25) **B. v. Beck.** Weitere Erfahrungen über operative Behandlung der diffusen eitrigen Peritonitis.

(Beiträge zur klin. Chirurgie Bd. XXXIV.)

Verf. bespricht an der Hand von 100 operativ behandelten Fällen von eitriger Peritonitis die Art, den Verlauf, die Indikationsstellung zur Operation, die post-

operative Behandlung und die dadurch erzielten Erfolge. Seine Ausführungen gipfeln in der Forderung, dass bei Verdacht oder Annahme einer peritonealen Organperforation oder dem Auftreten einer diffusen, der Eiterung verdächtigen Peritonitis möglichst bald der Kranke in chirurgische Behandlung zu bringen ist, die in einem ausgiebigen Bauchschnitt mit Ausräumung des Exsudats bestehen muss — ein Satz, welcher von v. B. bereits früher aufgestellt worden ist. Der Bauchschnitt wird median angelegt bei Verdacht auf Magen- oder Darmperforation, Ileus, Erkrankung der Genitalorgane und traumatischer Peritonitis, lateral am Außenrand des rechtsseitigen M. rectus abdominis bei Perityphlitis und Erkrankungen der Gallenblase. Zur Entfernung des jauchigen Exsudats empfiehlt Verf. vorsichtiges Austrocknen der Peritonealhöhle mit Gazestreifen an Stelle des früher auch von ihm geübten Ausspülens mit Kochsalzlösung, das besonders am Ende der Operation eine starke Chockwirkung hervorrufen solle. Bei der postoperativen Behandlung spielen eine große Rolle subkutane und intravenöse Kochsalzinfusionen, Ernährung durch Klysma in den ersten Tagen und Anregung der Darmthätigkeit durch Ölklysmen; zur Regelung der Peristaltik wird Atropin angewendet; Opium wird nie verabreicht. Die 100 Fälle weisen 54 Heilungen, 46 Todesfälle auf. Die günstigste Prognose für den Erfolg der Operation bieten die Fälle, welchen ein entzündlicher Process zu Grunde liegt und welche in den ersten 3 Tagen nach dem Beginn der Peritonitis in chirurgische Behandlung kommen. Ungünstig liegen die Fälle von traumatischer Peritonitis, vor Allem wenn sie später als 24 Stunden nach dem Beginn zur Operation kommen. **Blauel** (Tübingen).

26) **E. v. Meyer. Ein seltener Fall von akuter Entzündung des Wurmfortsatzes und dadurch bedingter Incarceration des Dünndarmes.**

(Beiträge zur klin. Chirurgie Bd. XXXIV.)

Bei der Operation eines unter den Erscheinungen akuten Darmverschlusses und Peritonitis erkrankten 12jährigen Mädchens fanden sich ganz außergewöhnliche Verhältnisse der Ileocoecalgegend. Der stark entzündlich veränderte Wurmfortsatz schnürte den Dünndarm dicht vor seinem Eintritt in den Blinddarm dadurch ein, dass er sich ringförmig um ihn gelegt hatte und mit seiner Spitze wieder mit sich selbst verlöthet war. Er selbst war nicht seitlich in den Blinddarm eingepflanzt, sondern ging endständig trichterförmig aus demselben hervor. In diesem Trichter fanden sich 6 große Askariden eingeklemmt, deren freie Enden in dem Blinddarm flottirten. M. weist darauf hin, dass die Litteratur über mehrere Berichte verfügt, nach welchen Eingeweidewürmer bei Entstehung einer Appendicitis betheiligt waren. **Blauel** (Tübingen).

27) **W. Colley. Radical cure of inguinal and femoral hernia with a report of 845 cases.**

(Transactions of the amer. surg. assoc. 1901.)

Die Arbeit beansprucht desshalb ein Interesse, weil sie einen neuen Beweis dafür liefert, welch große Bedeutung die Bassini'sche Operation hat. Von 773 Fällen, die nach Bassini operirt wurden, recidivirten nur 6. Die Technik war die allgemein übliche; als Nahtmaterial wurde meist Katgut statt Känguruhsehnen benutzt. **Scheuer** (Berlin).

28) **F. Hahn. Über die Dauerresultate nach radikaler Bruchoperation.**

(Przegląd lekarski 1902. No. 27—29.)

Verf. berichtet über die an Rydygier's Klinik in der Zeit vom Jahre 1886 bis 1901 ausgeführten Radikaloperationen von Hernien. Im Ganzen wurden 268 Pat. wegen dieses Leidens aufgenommen, und waren hiervon 24 mit einem doppelten und 2 mit 3fachem Bruch behaftet. Über das Dauerresultat wurden Erkundigungen bei 182 Pat. eingeholt. Nach den verschiedenen Arten der Brüche gruppirt sich das Material folgendermaßen:

1) Herniae epigastricae, 4 Fälle. 2 dauernd geheilt, 1 Pat. verschollen, 1 Recidiv. Operirt durch Umschneidung des Bruchsackhalses und Etagennaht, z. Th. mit Einbeziehung der Mm. recti bezw. deren Scheiden.

2) Herniae mesogastricae (Nabel-, Ventral- und Lendenbrüche): 7 Nabelbrüche, 1 Todesfall, 5 günstige Erfolge, 1 Pat. nicht ausgeforscht; 6 Bauchbrüche mit 3 Dauererfolgen; 1 Lumbalhernie, Erfolg unbekannt.

3) Herniae hypogastricae:

a. Leistenbrüche: 122 operirt nach Bassini (bezw. Postempski), 46 nach Kocher, 25 nach anderen Methoden. Nach Bassini in 7,8% der Fälle Recidiv, nach Kocher bloß in 4,8%.

b. Schenkelbrüche: 51 an der Zahl mit 4,2% Recidiv.

Trzebicky (Krakau).

29) P. F. Eve. Gunshot wounds of the stomach with a report of a case.

(New York med. journ. 1902. No. 23.)

Zu der durch die jüngsten Kriege aktuell gewordene Frage der Behandlung penetrirender Bauchschusswunden will Verf. durch eine interessante Beobachtung allerdings aus der Friedenspraxis einen Beitrag liefern. E. bekennt sich als rückhaltslosen Vertreter der sofortigen Operation, auch im Kriege, wobei er sich freilich in einen Gegensatz zu der Mehrzahl der in den letzten Kriegen anwesenden europäischen Chirurgen setzt. Sein Fall betrifft einen 25jährigen Mann, der Abends nach kräftiger Mahlzeit eine Schusswunde in die Magengegend erhielt, wodurch eine Einschuss- an der rechten, eine Ausschusswunde an der linken Bauchseite zu Stande kam. Sofortige Überführung ins Krankenhaus; mehrfaches kopiöses Erbrechen, Puls schnell und schwach; desshalb sofort Laparotomie. Die Einschussöffnung entsprach dem Knorpel der rechten 9. Rippe, der Ausschuss der linken 11. Rippe. Entsprechend diesen Wunden lagen auch die Verletzungen an der Vorderseite des Magens, beide etwa 5markstückgroß. Excision und Vernähung. 4 Wochen später Heilung. Bald nachher angeblich nach Diätfehlern Fieber, Magenerweiterung, später Schüttelfröste, Pneumonie und Empyem, dem Pat. in Folge Erschöpfung 2 Monate nach der Verletzung erlag. **Scheuer** (Berlin).

30) Lengemann. Eine operative Heilung von Gastritis phlegmonosa diffusa.

(Mittheilungen aus d. Grenzgebieten d. Medicin u. Chirurgie Bd. IX. Hft. 4 u. 5.)

Alle bisher veröffentlichten Fälle von diffusen Magenphlegmonen endeten tödlich. L. bringt den ersten Fall, der nach Operation durch v. Mikulicz heilte. Die 18jährige Kranke bot das Bild eines perforirten Magengeschwürs dar. Bei der Eröffnung des Bauches in der Mittellinie fand sich das Peritoneum parietale sulzig infiltrirt, der Magen ausgedehnt, seine vordere Wand stark verdickt und mit fibrinösen Belägen bedeckt, starr. Im Bauch etwas trübseröser Inhalt; die benachbarten Därme gebläht und etwas injicirt; der Entzündungsherd nicht durch Verklebungen abgeschlossen. Der Versuch, den Magen vorzuziehen, misslingt, da er eine starre, dicke Platte bildet. Dabei zeigt sich auf der Vorderfläche eine gleichmäßig lebhaft rothe Partie verdickter, ödematös durchtränkter Wandung von etwa Handflächengröße und in diesem Bezirke 2 über markstückgroße gelblichgraue Flecke von unregelmäßiger Begrenzung. Eine Perforation des Magens wird nicht gefunden. Mehrfache Ausspülung mit warmer Kochsalzlösung; Jodoformgazetampon auf die entzündete Stelle, darüber 3 sterile Gazetampons in die Bauchhöhle. Im weiteren Verlauf linksseitiger Pleuraerguss, der punktirt werden muss; Heilung. Trotzdem ein anatomischer Nachweis der Phlegmone bei der Operation nicht zu erbringen war, schien dem Operateur der Erscheinungskomplex doch sicher genug, um zu erklären, dass es sich nur um eine Magenphlegmone handeln könne.

Es giebt offenbar Fälle von Magenphlegmone, in denen der tödliche Ausgang nicht durch das Lokalleiden, sondern durch komplicirende Peritonitis bedingt wird. Der vorliegende Fall beweist, dass wir durch Vorgehen gegen letztere auch da helfen können, wo wir dem lokalen Process nicht wirksam beikommen können.

Haeckel (Stettin).

31) **M. Robson.** The surgical treatment of chronic ulcer of the stomach.

(Transactions of the amer. surg. assoc. 1901.)

Verf. berichtet über ein Material von 177 Fällen von einfachen Magenerkrankungen, die operativ behandelt wurden, wovon 165 = 93,2% geheilt wurden; die Operationen, die er anwandte, waren ungemein verschiedenartige. Auffallend häufig erscheint die Anwendung der Gastrolysis, die einfache Lösung von Verwachsungen — mit 56 Fällen und eben so viel Heilungen. Verf. führt für jede Operationsart einige prägnante Beispiele an. Die Gastroenterostomia posterior, der er vor der Gastroenterostomia anterior den Vorzug giebt, hat er 40mal (2 Todesfälle) gemacht, die anterior 19mal (4 Todesfälle), die Pyloroplastik 18mal (2 Todesfälle). Am Schlusse empfiehlt R. für alle einschlägigen Fälle die Anwendung eines Knopfes aus decalcinirtem Knochen, den er seit 1891 immer verwendet. Die Applikation soll außerordentlich einfach sein und nur in Übernähung mit fortlaufender Naht an den in gewöhnlicher Weise eingelegten Theilen des Knopfes bestehen, die dann nach Vereinigung noch durch eine Serosanaht mit Celluloidzwirn gedeckt werden. Als Vorzüge rühmt Verf. die Resorbirbarkeit, den absolut sicheren Schutz für die ersten 24—48 Stunden, endlich die Schnelligkeit der Anwendung und bisher durch keinen Misserfolg getrübte Verwendung desselben.

Scheuer (Berlin).

32) **Trautenroth.** Über die Pylorusstenose des Säuglings.

(Mittheilungen aus d. Grenzgebieten d. Medicin u. Chirurgie Bd. IX. Hft. 4. u. 5.)

T. führte bei einem 39 Tage alten Kinde, das alle Zeichen der Pylorusstenose darbot, mit bestem Erfolge die Gastroenterostomia anterior antecolica aus. Es ist das das früheste Alter, in dem bisher diese Operation gemacht wurde; sie ist aus gleicher Indikation überhaupt nur 12mal ausgeführt worden. T. kommt bei der kritischen Erörterung seines Falles zu dem Resultat, dass es sich nicht um eine spastische, sondern um eine organische Stenose durch Hypertrophie des Pylorus gehandelt habe.

Haeckel (Stettin).

33) **F. Sleķ.** Über die chirurgische Behandlung der Glenard'schen Krankheit.

(Przegląd lekarski 1902. No. 1 u. 2.)

Verf. berichtet über 2 Fälle, welche bei typischem Glenard'schem Symptomenkomplex von Rydygier operirt wurden: Im ersten Falle wurde nach weiter Eröffnung der Bauchhöhle die obere Magengrenze knapp unterhalb des Nabels, die untere 3 Finger über der Symphyse, der freie Leberrand 4 Finger breit unter dem Rippenbogen und der retroflektirte Uterus in Descensus angetroffen. Rydygier führte hier in einer Sitzung die Gastro-, Hepato- und Uteropexis aus. Vorerst wurde der Uterus mittels einiger Nähte in richtiger Lage fixirt. Die Hebung des Magens wurde durch Faltung des kleinen Netzes und Fixation am Pankreas erreicht. Die Leber wurde in ähnlicher Weise gehoben, wie dies Rydygier bereits einmal bei einer Milzsenkung ausgeführt hat. Frischer Hautschnitt parallel dem Rippenbogen. Durch Abhebelung des parietalen Bauchfells von der übrigen Bauchwand wurde eine Tasche gebildet und der rechte Leberlappen in dieselbe gelagert und hier durch einige Nähte fixirt. Der Erfolg war ein zufriedenstellender. Bis auf den Mangel eines Uterusprolapses war der Befund im 2. Falle ein ähnlicher. Der Magen wurde hier auf ähnliche Art gehoben, wie im vorigen Falle, die Hebung der Leber dagegen durch Fixation des runden Bandes im oberen Winkel der Laparotomie angestrebt.

Trzebicky (Krakau).

34) **Hampeln.** Über einen ungewöhnlichen Fall einer Dünndarmincarceration.

(Mittheilungen aus den Grenzgebieten d. Medicin u. Chirurgie Bd. IX. Hft. 4 u. 5.)

Bei der Sektion eines Kranken, welcher 14 Stunden nach Beginn eines Ileus starb — er hatte eine Operation abgelehnt —, fand sich als Ursache des Ileus ein sehr ungewöhnliches Verhältnis: eine 540 cm lange Schlinge des Dünndarmes lag von rechts nach links quer über der Flexura sigmoidea, welche selbst an dieser Stelle stark gebläht war. Der überlagernde Dünndarmabschnitt war stark aufgetrieben, dunkel, schwarzroth verfärbt, seine Fußpunkte anämisch, gespannt, sein Mesenterium dunkelroth, hämorrhagisch. Verwachsungen, Knotenbildung etc. fehlten vollständig, es handelte sich einfach um eine gegenseitige Überlagerung zweier Darmtheile, welche H. als »einfache Achsenkreuzung« bezeichnet. Damit bei derselben ein Ileus zu Stande komme, ist als zweites Moment hypothetisch vorauszusetzen ein abnormer Bauchwanddruck; eine solche aktive, selbständige Bauchwandspannung sei wohl zu unterscheiden von einer passiven, vom abdominellen Innendruck abhängigen. **Haeckel** (Stettin).

35) **T. Wikerhauser.** Ileus — Obturatio ilei e cholelithiasi.

(Liečnički viestnik 1902. No. 7. [Kroatisch.])

Die 58jährige Pat. bot das Bild eines inkompleten Ileus mit leichten Remissionen; zeitweise gingen auf Klysmen Winde und Stuhl ab. Keine nachweisbare vermehrte Peristaltik. Galliges Erbrechen. Allgemeinzustand nicht bedeutend gestört. Die Diagnose schwankte zwischen Ileus und Peritonitis.

Als am 18. Tage Pat. kollabirte, wurde eine Ileostomie angelegt und bei dieser Gelegenheit ein 3,8 g schwerer Gallenstein entfernt. Hypodermoklyse. Durch den Kunstafter entleert sich sehr viel flüssiger Koth. Pat. erholt sich nicht und stirbt am nächsten Tage.

Bei der Sektion wurde ca. 70 cm vor dem Blinddarm ein den Darm vollkommen verlegender Gallenstein (17 g) gefunden. Die Gallenblase war ganz verödet, mit dem Pylorus durch ein ausgeheiltes Geschwür verwachsen; in der Mitte des Geschwürs ein Defekt von 1,5 cm Durchmesser.

Durch den Wechsel der Symptome, den zeitweiligen Abgang von Stuhl und Winden, durch die mangelnde Peristaltik und die mögliche Lokalisation des Hindernisses, schließlich durch das Anhalten des guten Allgemeinzustandes durch lange Zeit wurde Verf. abgehalten, rechtzeitig die radikale Operation vorzunehmen, und es konnte auch die palliative, im Collaps ausgeführte, nicht mehr den Tod verhindern. **v. Cačković** (Agram).

36) **H. Gehle.** Zur Kasuistik der chirurgischen Coecumtuberkulose.

(Beiträge zur klin. Chirurgie Bd. XXXIV.)

Verf. berichtet über 3 von ihm operirte Fälle von Blinddarmtuberkulose. Bei 2 derselben wurde die Resektion der erkrankten Darmpartie, bei dem 3. Falle die Enteroanastomose ausgeführt. Nur der eine Fall von Resektion überstand den Eingriff und ist seit 4 Jahren als geheilt zu betrachten.

Blauel (Tübingen).

37) **Fabris.** Sui diverticoli acquisiti dell' intestino crasso.

(Giorn. delle R. accad. di med. di Torino 1902. No. 4 u. 5.)

Bei der Sektion einer 68jährigen Frau fanden sich zahlreiche Divertikel der Flexur und des Colon bis herauf zur Mitte des Colon transversum, von Erbsenbis Nussgröße. Die Wand besteht theils nur aus Mucosa und Submucosa, theils aus allen 3 Schichten der Wand; die Muscularis war theilweise atrophisch. Im Mastdarm chronische Ulcerationen und Stenose. Diese sind als Ursache angesehen, indem oberhalb vermehrter Druck, von innen Koth- und Gasaufhäufungen auftraten; begünstigend wirkte wohl Atrophie der Darmmuscularis. Für eine venöse Stauung (Groser) lag kein Anzeichen vor. **E. Pagenstecher** (Wiesbaden).

38) **Schönwerth.** Über subkutane Milzrupturen.

(Deutsche med. Wochenschrift 1902. No. 25.)

Der Fall ist desshalb interessant, weil neben einer Nierenzerreißung noch eine Milzruptur vorlag, und zwar war das Organ am Stiel abgerissen. Während von der Nierenzerreißung aus eine starke Blutung retroperitoneal erfolgt war, war von der Milz aus keine Blutung erfolgt. Es fehlt also das Symptom der intraabdominellen Blutung. **Borchard** (Posen).

39) **I. Tansini.** Die Splenektomie und die Talma'sche Operation bei der Banti'schen Krankheit.

(v. Langenbeck's Archiv Bd. LXVII. Hft. 4.)

Verf. beobachtete eine 46jährige Frau, welche an der sog. Banti'schen Krankheit (Milzschwellung mit Lebercirrhose) litt. Bei der Aussichtslosigkeit jeder anderen Kur auf der einen und dem relativ guten Zustand der Pat. auf der anderen Seite, entschloss sich T. zu einem operativen Eingriff. Durch die Splenektomie gedachte er den Herd der Giftbildung zu entfernen, und dann wollte er zu gleicher Zeit durch die Talma'sche Operation den Blutabfluss fördern und die Leberveränderungen eindämmen. Bei der Operation wurden 13 Liter Ascites entleert. Der Eingriff gelang im Ganzen leicht und rasch, so dass nach kaum nennenswerthe Störungen aufweisender Rekonvalescenz Pat. geheilt entlassen werden konnte. Sie ist auch bis heute geheilt geblieben und zeigte bei einer neuerlichen Untersuchung keine Spur von Ascites. Der Rand der Leber ist nur bei tiefer Einathmung fühlbar und glatt und regelmäßig geworden.

E. Siegel (Frankfurt a/M.).

40) **Merk.** Beiträge zur Pathologie und Chirurgie der Gallensteine.

(Mittheilungen aus den Grenzgebieten d. Medicin u. Chirurgie Bd. IX. Hft. 4 u. 5.)

M. berichtet als Fortsetzung einer früheren, von Petersen gegebenen Übersicht über die Operationen, welche in der Zeit vom 1. April 1898 bis 1. März 1901 in der Czerny'schen Klinik am Gallensystem ausgeführt worden sind. Es handelt sich um 128 Fälle, bei welchen in 136 Sitzungen 170 Einzeleingriffe gemacht wurden. Nach ausführlicher Mittheilung der Operations- und Krankengeschichten wird eine zusammenfassende Übersicht über die pathologischen Veränderungen, Sitz der Steine, Komplikationen, Ikterus etc. gegeben. Von operativen Eingriffen wurde die Cholecystostomie 58mal allein, 1mal mit Nephrorrhaphie, 4mal mit Magen- und Darmoperationen ausgeführt; 3 Pat. starben, bei denen die Gallenblase ulcerös zerstört oder perforirt war. Diese komplicirten Fälle mit eingerechnet ergab die Cholecystostomie eine Sterblichkeit von 4,7%. Die Fisteln schlossen sich bald, nur 4 Pat. hatten bei der Nachuntersuchung noch eine Schleimfistel. Von 11 Cysticotomien verliefen 2 tödlich; alle 4 unkomplicirten Cholecystektomien heilten. Unter 16 Choledochotomien waren 2 Todesfälle zu verzeichnen, unter 9 Anastomosenbildungen 2. Der Laparotomie bei reiner Cholecystitis ohne Steinbildung oder bei Verwachsungen erlagen von 11 Pat. 1; bei Carcinom des Gallensystems oder des Pankreas wurde 16mal eingegriffen, 6mal mit tödlichem Ausgang. Endlich wurde 6mal operirt mit 3 Todesfällen bei Gallensteinileus, subphrenischem Abscess von der Gallenblase ausgehend, Perforationsperitonitis nach Bersten der Gallenblase. Rechnet man die Fälle von Carcinom, Ileus, Perforation, so wie diejenigen, bei welchen der Operationsbefund Unmöglichkeit der Heilung erwies, ab, so beträgt die Gesammtsterblichkeit der Gallensteinoperationen 3,5%.

Es wurde fast stets ein Längsschnitt im M. rectus geführt; Hernien wurden danach in 8,3% der Fälle beobachtet. Die Gallenblase wurde nach Einnähung eines Drains nicht in die Bauchwunde eingenäht, sondern nur mit 2 Nähten am Peritoneum parietale suspendirt. Dauernd beschwerdefrei blieben 85,7% der Operirten. **Haeckel** (Stettin).

41) A. Honneth. Über Nierenzerreißungen, nebst Mittheilung eines Falles aus der chirurgischen Klinik.

Inaug.-Diss., Kiel, 1902.

Der 33jährige Pat. wurde von einer Deichsel in die linke Nierengegend gestoßen. Bald nachher wurde blutiger Urin entleert. Leichte peritonitische Erscheinungen gingen bald vorüber, in der linken Lendengegend war eine Dämpfung zu konstatiren; Fieber. Unter exspektativer Behandlung Heilung in 3 Wochen.

F. Brunner (Zürich).

42) F. Sorrentino (Neapel). L'intervento nelle lesioni traumatiche del rene.

(Arte medica 1902. No. 13.)

Verf. theilt 17 Fälle operativ behandelter Nierenverletzungen mit, und zwar 7 Stichwunden, bei denen die Nierennaht stets mit Erfolg ausgeführt wurde, so wie 10 Fälle, bei welchen wegen schwerer subkutaner Zerreißung (2mal), wegen Schussverletzung (3mal), bei Stichverletzungen (3mal) und wegen Anzeichen von Infektion (2mal) die Nephrektomie vorgenommen wurde (4 Todesfälle, meist mit schweren Komplikationen verbunden). Angesichts dieser erfreulichen Operationsergebnisse räth S. zu einem konservativen Verfahren bei Behandlung von Nierenverletzungen nur in leichteren Fällen von Kontusionen; bei Wunden und schweren Erscheinungen solle man operiren (!), oft schon, um einer sekundären Eiterung oder Sepsis vorzubeugen. Bei glatten Wunden soll man die Naht, sonst die aseptische Tamponade der Nierenverletzung, bei schweren Zerstörungen die Nephrektomie ausführen. Die Operation ist nach S. besonders bei Anzeichen starker Blutung indicirt, deren Quelle in unklaren Fällen event. durch die Laparotomie und auf transperitonealem Wege (!) aufgesucht werden könne.

A. Most (Breslau).

43) I. Rosqvist. Zwei Fälle von Bakteriurie.

(Finska Läkaresällskapets Handlingar Bd. XLIII. p. 38. [Schwedisch.])

Verf. bespricht in aller Kürze die bisher veröffentlichten Fälle von Bakteriurie und hebt dabei besonders die sehr wechselnden, oft unscheinbaren klinischen Erscheinungen hervor, unter denen sie auftreten, und theilt danach 2 Fälle mit, in welchen besonders schwere Allgemeinerscheinungen den Krankheitsverlauf charakterisirten. Im ersten handelte es sich um ein 5jähriges Mädchen, das immer gesund gewesen war, seit dem 1. Lebensjahr aber von Enuresis nocturna belästigt war. Am 2. Juli 1900 erkrankte sie plötzlich an allgemeiner Schwäche, Kopfschmerzen und Fieber, das mehrere Wochen mit seltenen Remissionen unter 39°, gewöhnlich aber bis zu 40 oder 40,7° ansteigend, fortdauerte. Später wurde dieses Anfangs kontinuirliche Fieber ganz unregelmäßig. Bei der Aufnahme am 16. August im Mariakrankenhaus zu Helsingfors, Abtheilung des Oberarzt Sievers, war das Fieber hoch und unregelmäßig. An den inneren Organen nichts Besonderes, Blutprobe steril, Milz nicht vergrößert, keine Roseola, Stuhlgang träge. Der Harn war sauer ohne Spuren von Eiweiß, aber ein wenig opalescent und von einem faden, unangenehmen Geruch. Die centrifugirte Probe enthielt nur eine geringe Menge Leukocyten, aber eine sehr reichliche Menge von beweglichen Bacillen, die bei der Aussaat auf der Gelatine Reinkulturen von Bacterium coli commune darstellten. (Gasentwicklung in Traubenzuckeragar, Koagulation von sterilisirter Milch, Indolreaktion von Kulturen sowohl in Bouillon als in Dunham's Lösung.) Salol innerlich und Blasenspülungen mit Höllenstein 1 : 1500 bis 1 : 1000 hatte keinen Einfluss; erst als man mit $^1/_2$—2%igen Höllensteininstillationen von 2—10 ccm steigend anfing, wurde rasche Besserung erreicht. In den letzten 18 Tagen stieg das Körpergewicht um 5 kg, und Pat. konnte am 11. November geheilt entlassen werden. Selbst die Enuresis war ein wenig gebessert.

Im 2. Falle, der eine 50jährige Frau betraf, hatte Pat., die ein enges Becken hatte, 20 Jahre vorher nach einer schweren Geburt an einer doppelseitigen Para-

metritis und nachher 2mal an einer Blasen-Scheidenfistel gelitten, war in den letzten Jahren aber gesund gewesen. Am 26. September 1898 erkrankte sie plötzlich mit starkem Schüttelfrost, Fieber, Kopf- und Leibschmerzen und Erbrechen Bei der Aufnahme am 2. Oktober 1898 war die Körpertemperatur 38,6°, sank aber am folgenden Tage bis zur Norm herab. Von Zeit zu Zeit aber, mit 3- bis 14-tägigen Intervallen, Fieber während 1 oder 2 Tage bis 39° ja 40,5°. Die inneren Organe waren eben so wenig wie im vorigen Falle verändert, Blutproben blieben steril. Die Behandlung machte dieselben Phasen durch und wurde erst von den starken (2—4%igen) Höllensteininstillationen beeinflusst. 1 Jahr nach der am 15. März 1899 erfolgten Entlassung wurde eine Harnprobe aseptisch genommen und zeigte sich steril.

Verf. hält es für wahrscheinlich, dass die Bakterien durch die Harnröhre in die Blase hineingelangt waren und dass im 1. Falle die Enuresis die Infektion erleichtert hatte. Keine der beiden Pat. scheint cystoskopirt worden zu sein.

A. Hansson (Cimbrishamn).

44) **H. Christensen.** Ein Beitrag zur Würdigung der konservativen Behandlungsmethode der offenen Hydronephrose.

Inaug.-Diss., Kiel, 1902.

Kurze Beschreibung zweier Fälle. Im 1. Falle war der Abfluss des Urins durch tangentialen Abgang des Harnleiters behindert. Das erweiterte Nierenbecken wurde durch Faltung verengt, so dass es die Form eines Trichters annahm, an dessen tiefster Stelle der Harnleiter abging. Drainage des Nierenbeckens. Heilung und vollständiger funktioneller Erfolg.

Im 2. Falle war der Harnleiter am Ursprung verengt und durch Verwachsungen fixirt. Beim Versuch, vom Nierenbecken aus einen Drain in ihn einzuführen, reißt er ab und wird an der tiefsten Stelle des Nierenbeckens eingepflanzt. Vor dem Harnleiter war ein Gefäß verlaufen, das hatte unterbunden werden müssen, worauf der untere Nierenpol sich blauschwarz verfärbte. Drainage des Nierenbeckens, Am 12. Tage nach der Operation wegen Nekrose des unteren Nierenabschnittes Nephrektomie. Heilung. **F. Brunner** (Zürich).

45) **Magrassi.** Nefrectomia transperitoneale per cisti solitaria del rene sinistro.

(Gazz. med. italiana 1902. No. 22.)

28jährige Frau trägt seit 9 Jahren eine jetzt kindskopfgroße, fluktuirende, linksseitige Nierengeschwulst, die seit 5 Jahren nicht mehr gewachsen ist. Entfernung durch transperitoneale Nephrektomie. Die Cyste muss während der Operation entleert werden. Der Inhalt ist dick, fettreich, schokoladenfarben. Der untere Nierenpol ist erhalten. Heilung per primam.

E. Pagenstecher (Wiesbaden).

Berichtigung.

In No. 27 1902 d. Bl., Orig.-Mitth. II: Zur Technik der Fußsohlenabdrücke, sind einige Ungenauigkeiten vorhanden: 1) »Thonfixirbadlösung« statt »Ton ...« 2) Unter Natronlösung schlechtweg versteht man Ätznatron, während es sich hier nur um Natriumthiosulphat = unterschwefligsaures Natron handeln kann.

Dr. Struve (Kiel).

Originalmittheilungen, Monographien und Separatabdrücke wolle man an *Prof. E. Richter* in Breslau (Kaiser Wilhelmstraße 115), oder an die Verlagshandlung *Breitkopf & Härtel*, einsenden.

Druck und Verlag von Breitkopf & Härtel in Leipzig.



Centralblatt
für
CHIRURGIE

herausgegeben
von

E. von Bergmann, F. König, E. Richter,
in Berlin, in Berlin, in Breslau.

Neunundzwanzigster Jahrgang.

Wöchentlich eine Nummer. Preis des Jahrgangs 20 Mark, bei halbjähriger Pränumeration. Zu beziehen durch alle Buchhandlungen und Postanstalten.

No. 39. Sonnabend, den 27. September. 1902.

1) **W. Kolle** und **A. Wassermann.** Handbuch der pathogenen Mikroorganismen. 1. Lieferung.

Jena, **G. Fischer,** 1902.

Dass der Specialist auf dem Gebiete der Bakteriologie das Erscheinen eines großen Handbuchs der pathogenen Mikroorganismen, zumal wenn es unter der Ägide zweier Männer wie K. und W. herausgegeben wird, mit Freuden begrüßt, liegt auf der Hand. Aber auch der Chirurg wird darüber eine nicht geringe Freude haben. Der Grund hierfür liegt wohl vor Allem darin, dass die heutige Chirurgie in ihren wissenschaftlichen Bestrebungen der Bakteriologie im Allgemeinen nicht mehr entbehren kann, im Besonderen aber ihr Augenmerk jenem speciellen Theil der Bakteriologie zu-

wenden muss, der Aufschluss über die bei chirurgischen Eingriffen und Erkrankungen in Frage kommenden Infektionserreger giebt, d. h. über die pathogenen Mikroorganismen. Das vorliegende Buch wird demnach dem Chirurgen bei seinen wissenschaftlichen Arbeiten stets ein willkommenes Studien- und Nachschlagewerk sein.

Von ganz besonderem Werthe aber wird das Werk gerade für ihn durch den beigegebenen mikrophotographischen Atlas, der an Bildern wohl mit das Vollendetste bietet, was wir an Mikrophotogrammen aufzuweisen haben. Wir haben nur alle Veranlassung, dem Herrn Verleger unsere volle Anerkennung für die tadellose Widergabe der sicher auch tadellosen Originalaufnahmen des Herrn Prof. Zettnow auszusprechen.

Die Bilder gestatten eine rasche Orientirung und erleichtern beim Vergleich mit selbstgefertigten Präparaten die Diagnosenstellung und Beurtheilung des einzelnen Falles.

Die ihnen vorangeschickten Notizen geben eine Menge praktischer Winke und erscheinen so jedem sich mit der Mikrophotographie Beschäftigenden als eine angenehme Beigabe. Insbesondere enthalten die beiden Kapitel über die Projektion des Bildes und über die Lichtfilter zahlreiche sehr beachtenswerthe Andeutungen, die nicht bloß für das Mikrophotogramm des Bakterienbildes von Bedeutung sind, sondern auch bei der Aufnahme gefärbter Schnitte, die heut noch nicht in vollem Maße mit der Zeichnung konkuriren kann.

In der ersten Lieferung des eigentlichen Werkes giebt zunächst Herr Dr. Abel einen Überblick über die geschichtliche Entwicklung der Lehre von der Infektion, Immunität und Prophylaxe. In diesem Überblick erhalten wir ein anschauliches Bild davon, wie sich die ursprünglich wirren Begriffe der Miasmen- und Kontagientheorie allmählich geläutert, wie sich der Begriff der Infektion herausgebildet, wie nach Klarlegung dieses Begriffes man das Wesen der Immunität und Disposition kennen gelernt und wie man schließlich aus diesen Erfahrungen heraus die praktischen Resultate zur Verhütung von Infektionskrankheiten gezogen hat.

Im Anschluss daran folgt eine von Herrn Dr. Gotschlich verfasste Darstellung der allgemeinen Morphologie und Biologie der pathogenen Mikroorganismen. In dem sich mit der allgemeinen Morphologie beschäftigenden Theile erhalten wir Aufschluss über die Formen und das morphologische System so wie über den feineren Bau der Bakterienzelle. Die Darstellung der Biologie erfolgt von 3 Gesichtspunkten aus:

1) Experimentelle Biologie (Leben in der künstlichen Kultur).

2) Biologische Verhältnisse zum inficirten Organismus (Pathogenität und Infektionswege).

3) Biologisches Verhalten in der Außenwelt.

Silberberg Hirschberg i/Schl.).



2) **v. Leyden, Kirchner, Wutzdorff, v. Hansemann, Meyer.** Bericht über die vom Komité für Krebsforschung am 15. Oktober 1900 erhobene Sammelforschung.

(Klinisches Jahrbuch, 1. Ergänzungsband. Jena, G. Fischer, 1902.)

Der Bericht beginnt mit einem Mitgliederverzeichnis und einer Einleitung von v. L. Das Werk stellt gewissermaßen das Ergebnis der einleitenden Vorarbeit dar, der Sammelforschung; dem entsprechend heißt es sogleich in der Einleitung: »Wir bringen freilich noch keinen Abschluss der wichtigsten Fragen, aber viele interessante und neue Gesichtspunkte, welche den Grund zu weiterer Forschung legen«.

In ähnlicher Weise stellt K. fest, dass bei der großen Schwierigkeit in der Erkenntnis der Fehlerquellen die gewonnenen Zahlen doch nur zum Theil eine allgemeine Bedeutung beanspruchen dürfen. Schon gleich die Beantwortung der Frage, ob das Carcinom in den großen Städten absolut häufiger sei als auf dem Lande, stößt auf Schwierigkeiten; K. sagt: »Wollte man aus diesen Zahlen einen Schluss ziehen, so wäre es der, dass der Krebs bei Frauen in den Städten häufiger ist als auf dem Lande; dass dagegen der Krebs bei Männern sich umgekehrt verhält. Ob dieser Schluss richtig ist, bedarf natürlich erst weiterer, eingehender Untersuchungen«. Zu der Frage, ob die Krebsmorbidität bei Männern und bei Frauen an ein und demselben Orte eine konstante sei, sagt K.: »Weitere Beobachtungen müssen ergeben, ob dies Zufälligkeiten oder Thatsachen sind, welche auf bestimmten örtlichen, zum Theil noch unbekannten Verhältnissen beruhen«.

Ohne strikte Beweise liefern zu können, neigen die Verff. der Anschauung zu, dass der Krebs eine parasitäre Erkrankung sei. Erblichkeit spielt keine nennenswerthe Rolle, nur in 9,8% aller Fälle gaben die Kranken an, dass entweder ihr Vater oder ihre Mutter oder beide an Carcinom gelitten hätten. »Vielleicht wird die Annahme einer erblichen Disposition für die Krankheit, nicht aber eine wirkliche Vererbung derselben der Wahrheit am nächsten kommen.«

Interessant sind die Zahlen, die zeigen, dass bei Männern über $^2/_3$, fast $^3/_4$ aller Krebse den Verdauungskanal betreffen (Speiseröhre bis einschließlich Mastdarm). Genau denselben hohen Procentsatz weisen die Frauen auf, aber nur dann, wenn man bei ihnen die Carcinome der Geschlechtsorgane nicht mitrechnet.

Während die Frage nach der Erblichkeit des Krebses nach Ansicht der Verff. nicht zu bejahen ist, scheint ihnen aus den gewonnenen Zahlen die Ansteckung eine wesentliche Rolle zu spielen. Bei 14,3% aller Krebskranken fanden sie aus der Statistik eine nachweisbare Ansteckungsgelegenheit, und sie nehmen außerdem an, dass diese Zahl zu niedrig sei, weil vielfach sowohl der Kranke wie der Arzt bei dem exquisit chronischen Verlauf des Leidens die Quelle der Ansteckung leicht aus den Augen verlieren kann.

Ein wesentliches Verdienst um den ganzen vorliegenden Bericht hat Prof. Dr. Hirschberg, Direktorialassistent am statistischen Amt der Stadt Berlin. Er hat die sämmtlichen von den Ärzten eingehenden Zählkarten statistisch verwerthet und so die Grundlage geliefert für die oben kurz erwähnten Gesichtspunkte. Und es will wahrlich etwas heißen, dieses große Material rechnerisch zu beherrschen, das Wichtige vom Unwichtigen zu scheiden, so dass Zahlen von Werth und Interesse gewonnen werden.

Am 15. Oktober 1900 sind im Deutschen Reiche ermittelt worden:

12153 Krebskranke;
4439 männliche,
7714 weibliche.

Es ist unmöglich, im Rahmen eines Referats alle Einzelstatistiken zu erwähnen, die in zahllosen Tabellen, graphischen Darstellungen und geographischen Karten von Herrn Prof. Hirschberg mit unendlicher Mühe geliefert worden sind; man muss ihrer Sorgfalt die höchste Bewunderung zollen. Zum Studium der einzelnen Verhältnisse muss auf den Originaltext verwiesen werden. Sie beschäftigen sich mit der Einzelstatistik unter Berücksichtigung der örtlichen Verhältnisse, des Geschlechtes der Kranken, der zuerst befallenen Organe, des verheiratheten oder ledigen Standes der Kranken, der Dauer der Krankheit, der Metastasen, der Berufsverhältnisse der Kranken, der Frage nach Erblichkeit, Ansteckung und der Mitwirkung sonstiger besonderer Umstände. Den tabellarisch geordneten Ergebnissen schließen sich in jedem Kapitel eine Reihe von besonders bemerkenswerthen Einzelbeobachtungen an.

Dem Bericht der Statistik aus dem Deutschen Reiche ist der Bericht einer holländischen Kommission beigefügt, die vollständig entsprechende Erhebungen gemacht hat. Herausgegeben ist der Bericht von Dr. Huizinga, Prof. Nolen und Prof. Veit. In Holland gab es am 15. Oktober 1900 878 Menschen, die wegen Carcinom in Behandlung waren; 372 Männer, 506 Frauen. Die Ergebnisse der Einzelstatistiken weichen nicht sehr wesentlich von denen aus dem Deutschen Reiche ab.

Somit ist uns mit dem vorliegenden Bericht eine in außergewöhnlich großem Styl angelegte Statistik in die Hand gegeben. Hoffen wir, dass den weiteren Arbeiten des Komités eine entsprechend große Ausbeute für die praktische Seite der Krebsfrage möglich sein werde, und dass sich die Erwartungen bestätigen, dass das begonnene Werk Grundlage und Anregung zur Weiterforschung sein werde und dadurch von bleibenden Werth sein möge.

Schmieden (Bonn).

---

3) **Lessing.** Über frühzeitige operative Behandlung unkomplicirter intra- und paraartikulärer Frakturen. *

(v. Langenbeck's Archiv Bd. LXVIII. Hft. 1.)

Verf. glaubt, dass nur in sehr seltenen Fällen nicht komplicirter Diaphysenbrüche eine Indikation zum Aufgeben unserer bisherigen konservativen Behandlungsmethoden zu Gunsten einer sofortigen operativen Therapie gegeben ist. Anders liegen aber für ihn die Verhältnisse bei unkomplicirten Brüchen, die in der nächsten Nähe der Gelenke die Epiphysen und die benachbarten Theile der Diaphysen betreffen und event. in erstere hineingehen. Die Schwierigkeiten, die Lageveränderung zu korrigiren, können hier außerordentlich groß sein; außerdem kann die Betheiligung des Gelenkes an der Verletzung namentlich bei älteren Leuten die schon durch die Immobilisation drohende Steifigkeit beschleunigen. Desshalb soll man möglichst rasche Konsolidation durch exakte Reposition der Bruchfragmente erstreben, zumal auch der Callus bei richtiger Vereinigung nicht so störende Dimensionen erreicht wie bei starken Dislokationen. Im Allgemeinen kann man zur Zeit sagen, dass bei den mit Einkeilung der Fragmente einhergehenden periartikulären Frakturen und bei den Querbrüchen in der Epiphysengegend seltener eine Indikation zur operativen Therapie vorliegt, als bei den größere Neigung zur Dislokation zeigenden Schräg-, Spiral-, Torsions- oder Doppelbrüchen in der Nähe der Gelenke. Ist die Dislokation der Fragmente in diesen Fällen nicht auszugleichen oder die Korrektur nicht zu gewährleisten, so soll man den Entschluss zur Operation bald fassen. An der Hand der in der Litteratur besonders von Rehn, Kocher und Helferich publicirten Fälle wie einer Reihe eigener Beobachtungen in dem Altonaer Krankenhause schildert L. eine Reihe Bruchformen vornehmlich des Oberarms, bei welchen mit Erfolg die blutige Vereinigung der Bruchstücke vorgenommen wurde. Es sind dies Brüche der oberen Humerusepiphysengegend, ferner zwei nicht komplicirte Splitterbrüche des oberen Humerusendes und Brüche des Condylus externus. Da gerade bei den letztgenannten eine Koaptation und Fixation des immer in bestimmter und typischer Weise verschobenen Condylus externus nicht mit Sicherheit zu erreichen ist und die Operation bei veralteten Fällen stets gute Resultate gegeben hat, hat Kocher schon im Jahre 1892 einen frischen Fall von Fractura condyli externi operirt. Bezüglich der Fraktur des Condylus internus humeri steht Verf. nicht auf dem Standpunkt Kocher's, der für jeden Fall zur Incision und Naht, beziehungsweise in veralteten Fällen zur Excision räth. Durch Verband im rechten Winkel und Supination des Vorderarms, Extension in der Richtung der Oberarmachse dürfte hier immer eine gute Reposition zu erzielen sein, und es bleiben für eine primäre Operation nur die Fälle übrig, bei denen die Absprengung kleiner Gelenktheile die Gefahr einer Gelenkmaus einschließt, und ferner die

T- und V- bezw. unregelmäßigen, in das Gelenk eindringenden Brüche. Hier kann man bei partieller Resektion den Condylus internus nach Kocher durch Naht zu erhalten suchen, um bei totaler Resektion ein Schlottergelenk zu vermeiden.

Siegel (Frankfurt a/M.).

---

4) **Mermingas.** Beitrag zur Kenntnis der Blutergelenke.

(v. Langenbeck's Archiv Bd. LXVIII. Hft. 1.)

Verf. entwirft an der Hand von 3 Fällen, die innerhalb kurzer Frist in der König'schen Klinik beobachtet wurden, das Krankheitsbild der an Blutergelenken Leidenden. Es handelt sich immer um jugendliche Individuen, bei denen sich schon vorher durch heftiges und häufiges Nasenbluten oder durch Blutungen nach geringfügigen Verletzungen die Grundkrankheit bemerklich gemacht hat. Die Gelenkerkrankung selbst kommt entweder ohne eine bekannte Schädigung oder nach besonders leichten Traumen zu Stande. Sie sucht das Kniegelenk entweder einer oder beider Seiten heim und stört entweder den Pat. gar nicht oder nur vorübergehend. Es besteht eine große Neigung zu Recidiven sowohl am Knie wie auch an anderen Gelenken, indem bald rasche völlige Heilung eintritt, oder aber auch dauernde Schädigungen des Gelenkapparates bestehen bleiben. Der regelmäßige Erfolg ist eine Verdickung des Gelenkes mit oder ohne Schmerzen, zu der sich noch Bewegungsbeschränkungen gesellen; ferner sind Stellungsanomalien im Sinne der Valgus- resp. Varusstellung vorhanden. Die Diagnose war in den beschriebenen Fällen leicht. In pathologisch-annatomischer Hinsicht ist bemerkenswerth, dass man bei der Palpation der Blutergelenke den Eindruck einer Knochenverdickung erhält, die aber, wie nach Röntgenbildern und Messungen ersichtlich war, thatsächlich nicht besteht. Die Therapie besteht in Ruhigstellung der Gelenke, bei der Hüfte in Extensionsverbänden.

E. Siegel (Frankfurt a/M.).

---

5) **Machtzum.** Zur Behandlung des chronischen Gelenkrheumatismus.

(Therapie der Gegenwart 1902. No. 6.)

Zur Behandlung des chronischen Gelenkrheumatismus empfiehlt Verf. an der Hand der in der hydrotherapeutischen Anstalt der Universität Berlin gemachten Erfahrungen hydrotherapeutische Maßnahmen in Verbindung mit Massage. Das wirksame Princip bei dieser Methode ist die Hyperämie, die in Folge einer stärkeren serösen Durchtränkung bindegewebige Stränge geschmeidiger und schmerzloser macht und auch das Reiben in den Gelenken beseitigt, indem das Blut bezw. das Serum und die Leukocyten die krankhaften Bildungen zur allmählichen Auflösung bringen. Zur Erzeugung der Hyperämie empfiehlt sich die Anwendung trockener oder feuchter Hitze lokal oder auch allgemein, und im Anschluss

daran die Applikation von Kälte zur Abhärtung der Pat. und um die erschlafften Gefäße zu neuer Thätigkeit anzuregen. Auf die hydrotherapeutische Procedur folgt die Massage, die ihrerseits auch die Blutcirkulation anregt, nebenher aber auch die gelösten Stoffe in die Lymphbahnen drückt.

Als Hitzequelle dient der Dampfstrahl oder ein elektrischer Bestrahlungsapparat. Für die häusliche Praxis kommen noch die sog. Dampfumschläge, heiße Sandsäcke und die Heißluftapparate in Frage. Unter den Kastenschwitzbädern bietet das Lichtschwitzbad den Vortheil, dass Schweißausbruch eher und bei niedrigerer Temperatur erfolgt als bei den gewöhnlichen Heißluftkästen.

Zur Erzeugung eines allgemeinen Schweißausbruches dienen Bäder bis 42° C.

Der ganze Gang einer solchen Behandlung wird an der Hand einer Krankengeschichte illustrirt. **Silberberg** (Hirschberg i/Schl.).

---

6) **Menzer.** Die Serumbehandlung des akuten und chronischen Gelenkrheumatismus.

(Therapie der Gegenwart 1902. No. 7.)

Der vom Verf. eingeleiteten Serumbehandlung des Gelenkrheumatismus liegt die Auffassung zu Grunde, dass derselbe durch eine von den oberen Luftwegen ausgehende Streptokokkeninfektion bedingt ist. Das zur Verwendung kommende, nach dem Tavel'schen Princip gewonnene Serum ist daher ein Antistreptokokkenserum. Das Serum ist ein antibakterielles, bakteriolytisches. Es ruft, bei chronisch Kranken unter die Haut gespritzt, frische Entzündungen an den kranken Gelenken hervor, wie überhaupt Lokalreaktionen an allen Stellen entstehen, wo Erreger sitzen. Demnach steht auch nicht zu erwarten, dass nach Einspritzung im akuten Stadium Temperatur und Gelenkschwellungen zurückgehen. Ein Vortheil der Einspritzung liegt darin, dass die Gelenkaffektionen etc. in kontinuirlicher Folge ohne Intervall auftreten, so dass beim Abklingen des Fiebers eine wirkliche Rekonvalescenz vorliegt und Recidive nicht zu befürchten sind.

Nachtheilige Folgen der Serumbehandlung hat Verf. nie gesehen. In $^1/_3$—$^1/_2$ der Fälle fanden sich vorübergehende Erytheme.

Ein Nachtheil der Methode ist zur Zeit noch die hohe Dosirung. Neben der Serumbehandlung treten bei chronischen Fällen die altbewährten Methoden in ihr Recht. **Silberberg** (Hirschberg i/Schl.).

---

7) **Codivilla.** Equilibrio periferico operativo nei disordini di movimento e sua influenza sulla funzionalità dei centri nervosi.

(Arch. di ortopedia 1902. No. 1.)

C. bespricht die Bedingungen und Vorgänge, mittels deren periphere Eingriffe bei Lähmungen, spastischen Zuständen und Koordi-

nationsstörungen die Nervencentren, besonders die der Hirnrinde, beeinflussen. Bei jeder Nervennaht muss eine Nervenkreuzung stattfinden, da unmöglich jede Faser des centralen Stumpfes genau wieder an die entsprechende Stelle des peripheren kommen kann, also Anfangs sicher periphere Muskeln mit centralen Zellen verbunden werden, die früher nicht zusammengehörten. Allmählich tritt ein Umlernen der Centren ein. Dasselbe findet bei den absichtlichen Nervenkreuzungen so wie bei den Sehnen- und Muskeltransplantationen statt. Die sensiblen Erregungen, besonders die Muskel- und Gelenksensibilität vermitteln diesen Einfluss auf das Centrum. Dieselben wirken wohl auch bei den spastischen Zuständen, wo C. sich vorstellt, dass die in Folge von Tenotomien, Sehnentransplantationen etc. veränderte Bilanz der peripheren Funktionen beruhigend auf centrale Erregungen einwirkt. Auch bei Koordinationsstörungen, motorischen Reizerscheinungen etc. hofft C. daher von operativen Maßnahmen Erfolge. Diese Anschauungen hängen mit den neurologischen Forschungen zusammen, nach welchen die sog. motorischen Centren der Rinde mehr Centren der Sensibilität (Lage- und Bewegungsgefühl etc.) sind. **E. Pagenstecher** (Wiesbaden).

---

8) **P. Schuster.** Psychische Störungen bei Hirntumoren. Klinische und statistische Betrachtungen. Mit einer Vorrede von Prof. Dr. E. Mendel.

Stuttgart, **F. Enke**, 1902. 368 S.

Verf. hat in sehr sorgfältiger Weise im Ganzen 775 Fälle von Hirngeschwülsten, die von psychischen Störungen begleitet waren, gesammelt, »um daraus — wenn möglich — einzelne Gruppen von klinischer und gleichzeitig anatomischer und topischer Zusammengehörigkeit zu bilden«. Der Reihe nach werden die Geschwülste der einzelnen Gehirnlappen, der Basalganglien, des Stammes, des Kleinhirns, die multiplen Geschwülste zusammengestellt und besprochen im speciellen Hinblick auf die Frage, ob sich an der Hand eines großen statistischen Materials für die psychischen Symptome lokalisatorische Gesichtspunkte gewinnen lassen. Verf. kommt an der Hand seines Materials und anderer Zusammenstellungen zu der Überzeugung, dass »im Allgemeinen für die specielle Natur der bei Hirntumoren beobachteten psychischen Erscheinungen der Sitz der Geschwulst nicht gleichgültig ist, sondern dass gewisse Arten und Gruppen von anatomischen und lokalen Bedingungen gewissen psychischen allgemeinen symptomatologischen Erscheinungen entsprechen«. Daneben lässt er gelten, dass unter Umständen die Geschwulst nur Agent provocateur einer im Individuum schlummernden Geisteskrankheit, und dass in anderen Fällen die psychische Störung allgemeines Geschwulstsymptom ist. Der Verf. misst im Gegensatz zu landläufigen Anschauungen dem Hirndruck für die Entstehung der psychischen Symptome eine geringere Bedeutung zu.

In der Verwerthung des Materials zeigt der Verf. eine anerkennenswerthe Kritik und Beschränkung. Er begnügt sich, für die einzelnen Territorien die psychischen Symptome, die sich klinisch notirt finden, zu registriren und enthält sich im Allgemeinen weitergehender physiologischer Schlussfolgerungen, wie es sich bei einem Gehirngeschwulstmaterial gehört, bei dem noch mit so vielen unbekannten Faktoren zu rechnen ist. Die wesentlichsten psychischen Symptome, die bei Hirngeschwülsten überhaupt angetroffen werden, gruppirt S. folgendermaßen: Symptome von der Art der Paralyse, der Paranoia, der Melancholie und Depressionszustände, der Neurasthenie und Hysterie, der Manie, Euphorie, Moria, Hyperämie und Reizbarkeit, Zustände von Verwirrtheit und Delirium hallucinatorium, einfache psychische Schwäche etc.

Als eines der wesentlichsten Ergebnisse stellt S. fest, dass Stirnhirngeschwülste häufiger als Geschwülste anderer Körperabschnitte Bilder liefern, wie die Paralyse, die Moral insanity, die Moria, seltene Verwirrtheitszustände, paranoiaähnliche Formen und typische Manien. Das nach einzelnen Autoren dem Stirnhirn besonders zugehörige Symptom der Witzelsucht findet S., was Ref. bestätigen kann, auch bei Geschwülsten der übrigen Großhirnlappen. S. glaubt, dass die Größe der Geschwulst hierfür von Bedeutung ist. Geschwülste des Stirnhirns und der die beiden Hauptsinuscentren enthaltenden Großhirnlappen (Temporal- und Occipitalhirn) sind häufiger von aktiven psychischen Störungen begleitet, als von bloßer geistiger Lähmung. Im Ganzen überwiegt durchweg der einfache psychische Ausfall. Verwirrtheit und Delirien sind besonders häufig bei Geschwülsten des Occipitallappens. Die pathologische Reizbarkeit zeigt keine Abhängigkeit von der Lokalisation der Geschwulst.

Stirnhirn-, Hypophysen- und Balkengeschwülste gehen besonders häufig mit psychischen Symptomen einher.

Bei Durchsicht der fleißigen Arbeit kann man sich des Bedauerns nicht erwehren, dass die psychische Symptomatologie bei Gehirnfällen im Allgemeinen noch immer vielfach als eine quantité négligeable betrachtet wird. So lange »Tobsucht«, »verwirrtes Sprechen«, »Irrereden«, »trauriges, mürrisches Wesen«, »Bitterkeit« etc. als ausreichende Charakterisirung eines psychopathologischen Zustandes hingenommen werden müssen, kann man sich nicht wundern, dass auch bei sorgfältiger Analyse der vorhandenen Litteratur verhältnismäßig wenig differentialdiagnostisch Verwerthbares zu Tage kommt.

Bonhoefer (Breslau).

---

9) C. Grouven. Histologische Veränderungen des lupösen Gewebes nach Röntgenbehandlung.

(Fortschritte auf dem Gebiete der Röntgenstrahlen Bd. V. Hft. 3.)

Mehrfach sind in der Bonner dermatologischen Klinik Stücke lupösen Gewebes nach Radiotherapie excidirt und mikroskopisch untersucht worden, um festzustellen, worauf die klinisch unverkenn-

bare Besserung beruht und wie dieselbe zu Stande kommt. In allen Fällen konnten mikroskopisch tuberkulöse Infiltrationen noch nachgewiesen werden, auch wenn klinisch unter Benutzung aller Hilfsmittel Knötchen sich nicht mehr sichtbar machen ließen. Über die weiteren Schicksale der Infiltrationen lassen sich nach G. nicht einmal Vermuthungen aussprechen. Ihr bloßes Vorhandensein und event. Vorhandenbleiben kann jedoch nicht für sich allein die besonders in kosmetischer Hinsicht kaum zu übertreffenden Resultate der Radiotherapie des Lupus illusorisch machen.

H. Wagner (Breslau).

---

10) **E. Winkler.** Die Orientirung auf dem Röntgenbilde des Gesichtsschädels und das Studium der oberen nasalen Nebenhöhlen auf demselben.

(Fortschritte auf dem Gebiete der Röntgenstrahlen Bd. V. Hft. 3.)

W., der durch seine Studien über die nasalen Nebenräume bekannt ist, und dessen Operationsmethode der osteoplastischen Freilegung der Stirnhöhle und des Siebbeines allgemeine Anerkennung gefunden hat, passirte es einst, dass ihn bei einer Operation seine exakten Berechnungen über die Ausdehnung der Stirnhöhle im Stich ließen, und dass er statt der Stirnhöhle die Schädelhöhle eröffnete. Dieser Misserfolg, der für den Pat. von keinerlei Bedeutung war, bestimmte ihn, nach einer neuen Methode der Bestimmung der Größe und Lage der Nasennebenhöhlen zu suchen, und zwar mit Hilfe der Röntgenstrahlen.

Jedes nur einigermaßen gute Röntgenbild zeigt bekanntermaßen die Nebenhöhlen der Nase ausgezeichnet gut.

Nach einigen Versuchen am skelettirten Schädel wandte W. sich zur Aufnahme am Lebenden und konstatirte, dass in allen Fällen eine exakte Bestimmung der Nebenhöhlen und ihrer Einzelheiten möglich war.

Betreffs des näheren Details der Bestimmung muss ich auf das Original verweisen.

H. Wagner (Breslau).

---

11) **Luc.** De la lepto-méningite précoce et foudroyante consécutive à l'opération radicale de l'empyème frontal.

(Revue hebdom. de laryngol., d'otol. et de rhinol. 1902. No. 28.)

Die Zufälle nach Eröffnung der Stirnhöhle nach Ogston-Luc seien, so meint Verf., wechselnd in Bezug auf Natur, Schwere und Zeit ihres Auftretens. Die häufigsten und bestgekannten zeigen sich gegen den 20. Tag nach der Operation und bestehen in einer durch ungenügende Reinigung, sekundäre Reinfektion oder Drainverstopfung verursachten Retention, die nicht selten zu intracraniellen Komplikationen führen kann. Hier will L. nur über foudroyante Zufälle berichten, die er zweimal unter 20 Fällen erlebte. In dem ersten handelte es sich um ein Kiefer-Stirnhöhlenempyem, wobei

am Tage nach der Operation eine foudroyante Meningitis einsetzte und innerhalb 5 Tagen zum Tode führte. In dem zweiten Falle begann das Fieber nebst Kopfweh am 5. Tage nach der Operation, und unter Hinzutreten von geringer Nackensteifigkeit so wie leichtem Ikterus erfolgte, trotz Wiedereröffnung der Stirnhöhle, Resektion der hinteren Wand, Incision der Dura und Spülung der Pia innerhalb 52 Stunden der Tod; nirgends war Eiter gefunden worden. Im klaren Liquor cerebrospinalis fanden sich ausschließlich Streptokokken. Verf. fasst dies als ein endocranielles Erysipel (?) auf bezw. eine Streptokokkeninfektion des Subarachnoidealraums, die auf dem Blut- oder Lymphwege im Moment des Curettements der hinteren Wand erfolgt sei; daher empfiehlt er, jedem Curettenstrich ein Tupfen mit in 5%iger Karbollösung getränkten Tampons an der betreffenden Stelle folgen zu lassen. Bei ähnlichen Fällen räth L. von der Duraincision ab und hält die Lumbalpunktion mit folgender antiseptischer Spülung des Duralsacks für rationell und weniger eingreifend, um so ausnehmend verzweifelten Zufällen zu begegnen.

F. Alexander (Frankfurt a/M.).

---

12) M. Lermoyez. Résultats éloignés des opérations faites sur les sinus frontaux et maxillaires.

(Revue hebdom. de laryngol., d'otol. et de rhinol. 1902. No. 32.)

In einer kritisch angelegten und auf reicher Erfahrung beruhenden Studie berichtet der berühmte Pariser Kliniker über obiges Thema; verfügt er doch über die stattliche Zahl von 116 operirten Fällen. Wenn die radikalen Sinusoperationen noch nicht allgemeine Zustimmung gefunden hätten, so liege dies einmal daran, dass im Allgemeinen zu früh ohne genügende Versuche einer konservativen Behandlung operirt werde, und dass ferner die Resultate zu zeitig nach der Operation publicirt würden. Bei Affektionen, die Hirn, Augenhöhle, Auge, die Respirationsorgane etc. gefährden und nur hier und da bei akuten Fällen spontan ausheilen können, sei die Frage nach einem radikalen Eingriff vollauf berechtigt. Für die Stirnhöhle kommen nach L. zwei Verfahren in Betracht: Ogston-Luc folgend operirte L. 17 Fälle mit 9 glatten Heilungen; außer dieser Methode zog er noch die von Kuhnt heran. Er erörtert ausführlich die Vor- und Nachtheile beider Operationsverfahren und empfiehlt, Tilley folgend, eine Kombination beider: Totale Entfernung der vorderen Wand (Kuhnt), Drainage des Ductus naso-frontalis, Eröffnung der vorderen Siebbeinzellen und Naht der Wunde (Ogston-Luc). Wenn er auch auf diesem Wege vorzügliche Resultate (fast 100% Heilungen) erzielte, so empfindet er die Entstellung und das Doppelsehen nach der Operation als recht störende Nachtheile. Ist das Empyem durch Orbitalfisteln, Phlegmone der Stirnhaut oder intracranielle Affektionen komplicirt, so muss event. die Naht unterbleiben. Für die Kieferhöhlenempyeme rhinogener Natur, ist nach L. die konservative Behandlung die gleiche wie bei

den Stirnhöhleneiterungen. Ist die Affektion dagegen odontogen entstanden, so gilt es naturgemäß zuerst, die Krankheit der Zähne zu beseitigen. Hier scheint uns Verf. die Nachtheile der Eröffnung und Ausspülung von der Alveole aus im Vergleich zu der vom unteren Nasengang zu hoch anzuschlagen. Ist es doch sehr zweifelhaft, ob eine forcirte Ausspülung von der Alveole aus eher zu einer Verbreitung der Eiterung in die Stirnhöhle führt, wie eine solche vom Meatus inferior der Nasenhöhle. Für die radikale Operation des Highmorshöhlenempyems bevorzugt L. fast ausschließlich die Methode von Luc, der nach temporärer Eröffnung der Fossa canina eine breite Kommunikation mit der Nase herstellt, von hier aus die Nachbehandlung vornimmt und die Wangenschleimhautwunde sofort schließt. Dabei ist Pat. in wenigen Tagen arbeitsfähig. (85% Heilungen.) Bei der breiten Eröffnung nach Desault mit offener Nachbehandlung sah L. nur 50% Heilungen; außerdem erscheinen ihm die unangenehme Nachbehandlung und die Vermischung des Sekrets mit den Speisen als empfindliche Nachtheile. Selbstverständlich zwingen auch bei der Kieferhöhle Komplikationen, wie Wangenfisteln, ausgedehntere Erkrankungen des Höhlenbodens zu Modifikationen der Luc'schen Methode. Bei kombinirten Nebenhöhleneiterungen lassen sich schwer allgemeine Regeln aufstellen; in welcher Reihenfolge sie in Angriff zu nehmen sind, ob alle Höhlen eine radikale Operation erheischen, das muss man von Fall zu Fall entscheiden.

Die Lektüre der lesenswerthen Arbeit L.'s kann jedem Interessenten warm empfohlen werden. **F. Alexander** (Frankfurt a/M.).

---

13) A. Brindel. Nouveau mode de traitement du coryza atrophique ozénateux par les injections interstielles de paraffine.

(Revue hebdom. de laryngol., d'otol. et de rhinol. 1902. No. 25.)

Bei der bekannten Unzulänglichkeit der üblichen Behandlungsmethoden der Ozaena (Beseitigung der Borken, Irrigationen, Massage Pulvereinblasungen etc.), die zudem sehr langwierig sind, ist das Verlangen nach einem neuen therapeutischen Verfahren berechtigt. Daher versuchte Verf., der gleich Zaufal vor Allem in der Weite der Nasenhöhlen ein für Ozaena disponirendes Moment erblickt, durch Paraffininjektionen in die atrophischen Muscheln eine normale Nasenweite herbeizuführen; B. nimmt an, dass hierdurch die Ausstoßung der Krusten erleichtert und vielleicht die Schleimhaut so verändert werde, dass die Sekretion ganz aufhöre. Die durch das Paraffin angeregte Entzündung könne durch Kompression der Drüsen zu einer Atrophie derselben führen.

Verf. injicirte bei 9 Fällen von Ozaena mit Atrophie und einem Falle von Ozaena bei Kieferhöhlenempyem, überall mit vorzüglichem Erfolg. Am Schluss giebt er genaue Details über die Technik der Injektionen.

Wenn auch die Zeit noch sehr kurz und daher von einem abschließenden Urtheil keine Rede sei, so wären die Erfolge doch derartig, dass sie zur Nachahmung anregten.

F. Alexander (Frankfurt a/M.).

---

14) **Muscatello.** Über die Diagnose der Spina bifida und über die postoperative Hydrocephalie.

(v. Langenbeck's Archiv Bd. LXVIII. Hft. 1.)

Verf. schildert in der vorliegenden Arbeit 6 Fälle von Spina bifida, von denen er 2 operirte, und hebt die einzelnen Kriterien hervor, welche die verschiedenen Formen, die Myelomeningocele, die Meningocele und die Myelocystocele von einander unterscheiden. In manchen Punkten glaubt er, verschiedene Anschauungen bezüglich der Diagnose der betreffenden Unterart des angeborenen Leidens gegenüber anderen Autoren geltend machen zu müssen. So stimmt er auch nicht mit Marchand überein, der die Myelocystocele als die seltenste Form der Spina bifida ansieht. Er hält dafür die Meningocele, während die Myelocystocele und Myelomeningocystocele die größte Anzahl der ein chirurgisches Eingreifen erfordernden Fälle ausmachen. Eingehend beschäftigt sich M. mit der Ulceration der cystischen Spina bifida und der Hydrocephalie. Was die Genese der letzteren betrifft, so ist er auf Grund seiner zahlreichen Beobachtungen und eingehenden Studien zu der Ansicht gelangt, dass sie, wenn sie eine primäre ist, intra-uterine Ursachen hat, besonders auf Syphilis zurückzuführen ist. Wenn sie dagegen sich erst später im extra-uterinen Leben entwickelt, oder wenn sie zwar angeboren ist, sich aber eine Zeit lang in bescheidenen Grenzen hält und dann plötzlich zunimmt, so sieht es sie mit aller Wahrscheinlichkeit als eine Folge angeborener oder erworbener Kontinuitätstrennungen der Hautbekleidung der Geschwulst an. Noch mehr tritt die Beziehung zwischen Kontinuitätstrennung und postoperativem Hydrocephalus zu Tage, wo sich der letztere meist nach Operationen in jenen Fällen entwickelt, in denen die Geschwulst Sitz einer Ulceration war. Er sieht demgemäß die Hydrocephalie bei diesen kleinen Pat. als den Folgezustand einer pyogenen Infektion an, welche langsam fortschreitend eine Meningitis diffusa serosa veranlasst. Dieselbe ist analog jener serösen Hirnhautentzündung, welche bei chronischen Eiterungen des Mittelohrs und des Felsenbeins entsteht, und die, wenn sie akut ist, den Pat. unter der Form des akuten Meningealödems tödtet, wenn sie chronisch verläuft, zumal bei Kindern, zur Bildung eines Hydrocephalus internus führt. Die Endresultate der Operationen von Spinae bifidae ulceratae sind, welches immer auch die anatomische Form der Spina bifida sein mag, meist ungünstige, da eben der Ulceration die akute Meningitis oder Hydrocephalus auf dem Fuße folgt. Daraus ist indessen nicht zu schließen, dass bei solchen Pat. mit Kontinuitätstrennung die Operation unterlassen werden soll. Ist

die Ulceration eine sekundäre, beschränkte und noch nicht lange bestehende, sind noch keine Zeichen von Hirnhautentzündung oder Hydrocephalie vorhanden, so ist durch die Entfernung des Eiterherdes die Vermeidung jener gefährlichen Komplikationen zu erhoffen.

E. Siegel (Frankfurt a/M.).

---

15) C. Mongour. Un traitement chirurgical de l'ascite dans les cirrhoses veineuses du foie.

(Gaz. hebdom. de méd. et de chir. 1901. No. 56.)

M. hält auf Grund neuerer Arbeiten (Chauffard und Hanot) die Hypertrophie des Organs im Verlauf der Lebercirrhose als eine Heilbestrebung der Natur, die nicht selten zu völliger Heilung führt. Dem gegenüber betrachtet er die Ablenkung des Blutstroms von der Leber durch die Omentofixation (Talma) für ein gefährliches Unternehmen, durch welches die Funktion der Leber geschwächt wird, und führt zum Beweis einen der Versuche Tillmann's an, in welchem sich 3 Monate nach der Operation zahlreiche Herde fettiger Degeneration in der Leber eines Hundes fanden.

Auch bei dem atrophischen Stadium der Lebercirrhose findet M. keine Indikationen für die Talma'sche Operation. Zwei unglückliche Beobachtungen der genannten Operation führten M. zu dem erwähnten ablehnenden Standpunkt. **W. Sachs** (Mülhausen i/E.).

---

16) G. Joachimsthal. Die angeborenen Verbildungen der unteren Extremitäten.

(Fortschritte auf dem Gebiete der Röntgenstrahlen. Herausgeber Dr. Albers-Schönberg. Ergänzungsband VIII.)

Hamburg, Gräfe & Sillem, 1902. 66 S. 62 Röntgenbilder, 52 Abbildg. im Text.

Verf., der an gleicher Stelle vor Jahren seine Erfahrungen über die angeborenen Verbildungen der oberen Extremitäten veröffentlicht hat, beginnt die neue Schrift mit einer kurzen Darstellung der normalen Entwicklung der unteren Gliedmaßen unter besonderer Berücksichtigung von Ort und Zeit des Auftretens der Knochenkerne in den verschiedenen Skeletttheilen.

Im Übrigen giebt er vor Allem genaue Beschreibungen der von ihm selbst beobachteten abnormen Befunde unter Beibringung von Abbildungen und trefflichen Skiagrammen und unter Vergleichung seiner Erfahrungen mit anderweitigen Veröffentlichungen über dasselbe Thema, denen dann wohl sich eine Zeichnung des allgemeinen Leidensbildes anschließt — unter Berücksichtigung auch der Pathogenese und Ätiologie und therapeutischer Maßnahmen.

Zunächst kommen die fötalen Amputationen zur Besprechung, bei denen die Anwendung der Skiaskopie durch Nachweis der von den Weichtheilen gedeckten deformirten und verkürzten Knochen schon reiche Förderung gebracht hat. Dass amniotische Stränge in überwiegender Häufigkeit die Amputationen veranlassen, erscheint

zweifellos. — Bei den angeborenen Defekten der langen Röhrenknochen wird darauf hingewiesen, dass in solchen Fällen auf der gesunden Seite sich manchmal eine Coxa vara entwickelt, wodurch der Längenunterschied der Beine einigermaßen zum Ausgleich kommen kann. — Über die mitgetheilten angeborenen Anomalien der Kniescheibe hat Verf. auf dem letzten Chirurgenkongress interessante Skiagramme vorgestellt und über sie im Kongressbericht sich geäußert. — Über die Genese der überzähligen Bildungen im Fuß, die bekanntlich sehr oft erblich sind, auch nur unsichere Vermuthungen auszusprechen, unterlässt Verf., gewiss mit Recht. Eben so bei den Defektbildungen im Bereich des Fußskeletts mit Einschluss des Spaltfußes, die sich ebenfalls durch große Vererblichkeit auszeichnen, und bei dem partiellen Riesenwuchs.

Bei den angeborenen Hüftverrenkungen ist Verf. im Stande, eine Anzahl von Leichenpräparaten zu beschreiben und z. Th. abzubilden, welche namentlich die Skelettveränderungen bei älteren Individuen darstellen. Nach ihrer genauen Beschreibung wendet er sich hier des längeren der Darstellung seiner Behandlungsmethode des Übels zu und den Erfolgen, die er dabei wesentlich mit dem unblutigen Lorenz'schen Verfahren erzielt und durch von Zeit zu Zeit wiederholte skiagraphische Aufnahmen kontrollirt hat. Im Allgemeinen gipst J. nach Herstellung der Einrichtung das Bein in extremster Abduktions- und rechtwinkliger Flexionsstellung des Hüftgelenks ein, lässt im Verband das betreffende Kind nach durchschnittlich 10 Tagen die ersten Gehversuche unternehmen, entfernt den Verband nach ungefähr 3 Monaten und überlässt nun, auf irgend eine weitere Fixation verzichtend, dem Kind selbst, allein durch eigene Bemühungen sich wieder die normale Beweglichkeit der Hüfte zu verschaffen. Dabei sah er vielfach die Pfanne der kranken Seite sich durch Hinübergreifen benachbarter Theile vertiefen und den Oberschenkelkopf sich vergrößern, annähernd bis zur Größe des anderseitigen. In einer Anzahl von Fällen blieb zwar der Kopf nicht im Pfannenniveau selbst stehen, sondern fand seinen dauernden Standort etwas vor ihm. Aber auch hier kam es oft zu tadellosen funktionellen Resultaten, u. A. zu Schwund des Trendelenburgschen Symptoms. — Von den zwei in seine Beobachtung gelangten Fällen angeborener Knieverrenkung — richtiger Genu recurvatum congenitum — weiß J. die interessante Thatsache zu berichten, dass sie spontan sich zurückbildeten, der eine der Fälle sogar innerhalb zweier Jahre zur vollen Norm, ohne Anwendung irgend welcher Behandlungsmethode.

Das 5. Kapitel — über die angeborenen Verlagerungen des Fußes — bringt eine hübsche Abbildung eines 9 Tage alten Kindes mit in einander gelagertem linksseitigem Pes varus und rechtsseitigem Pes calcaneus, beschäftigt sich im Übrigen hauptsächlich mit der Behandlung des Klumpfußes und mit den Veränderungen in der Gestalt des Fersenbeines und der Wade bei vom Klumpfuß Geheilten.

— Das kurze Schlusskapitel giebt Beschreibung und Skiagramme von 2 Sirenenbildungen. **Richter** (Breslau).

Kleinere Mittheilungen.

Zur Paraffinprothese nach Gersuny.

Von

Dr. **R. Burmeister,**
Chefarzt des deutschen Hospitals in Concepcion.

In Fällen, wo es sich um den plastischen Ersatz eines operativ zu entfernenden Hodens handelte, schien mir eine Vereinfachung des Verfahrens nach Gersuny in der Weise möglich, dass man nicht erst die Heilung der Operationswunde abwartete, sondern sofort bei der Operation die Prothese in die entstandene Höhlung einsetzte und dort einheilen ließ. Nachdem ich mich durch Experimente an Hunden überzeugt hatte, dass Stücke von Paraffinum solidum reaktionslos einheilen können, entschloss ich mich, ein entsprechendes Verfahren am Menschen zu versuchen. Der dabei erzielte Erfolg entsprach durchaus meinen Erwartungen.

Am 17. Juni d. J. hatte ich Herrn M. A., einem 28jährigen Marineofficier, den linken Hoden wegen Tuberkulose zu entfernen. Ich führte die Operation in gewöhnlicher Weise aus, legte aber kurz vor völligem Schluss der Wundhöhle eine Prothese ein, welche ich mir vorher aus Paraffinum solidum — Schmelzpunkt 55° — zurechtgeschnitten hatte. Dieser »Paraffinhode« hatte eine Länge von 24 mm, eine Breite von 19 mm und eine Dicke von 13 mm. Nachdem er mit Hilfe eines Messers geformt war, wurde er Zwecks Sterilisation mehrmals durch die Flamme gezogen und dann bis zum Gebrauch in Sublimatlösung aufbewahrt. Er heilte ganz tadellos ein, d. h. die ganze Operationswunde heilte per primam, als ob überhaupt kein Fremdkörper in ihr vorhanden sei. Am 7. Juli wurde Pat. völlig dienstfähig und äußerst zufrieden mit dem erzielten Resultat aus der Behandlung entlassen.

Das kosmetische Resultat ist sehr zufriedenstellend. Befindet sich der Hodensack in erschlafftem Zustand, so springt die Differenz zwischen beiden Scrotalhälften allerdings sofort ins Auge, indem nur die rechte, den natürlichen Hoden enthaltende Hälfte frei und lang herabhängt, während die linke Hälfte kontrahirt und klein bleibt, wie ich glaube, theils durch Narbenkontraktion und theils weil das Gewicht der Prothese nicht genügend ist, um nach unten zu drängen. In kontrahirtem Zustand dagegen bietet der Hodensack, abgesehen von der linearen Narbe, keinerlei abnormen Anblick, sondern durchaus das Ansehen eines völlig normalen Organs mit natürlichem Inhalt und zwei gleichen Hälften. Bei Digitaluntersuchung ist der Befund ein derartiger, dass sicherlich wohl nur ärztliche Untersucher bei einiger Aufmerksamkeit den wahren Sachverhalt erkennen werden.

17) **E. Fuchsig.** Über traumatische Lipämie.

(Sonderabdruck aus der Zeitschrift für Heilkunde Jahrg. 1902. Hft. 3.)

Verf. schlägt vor, an Stelle des Ausdrucks »Fettembolie« den der »traumatischen Lipämie« zu setzen, da es sich in erster Linie um ein Kreisen von Fetttropfen im Blute, allerdings mit temporärem Steckenbleiben derselben und hierdurch bedingten Cirkulationsstörungen handle.

In einem von F. beobachteten Falle zog sich ein 17jähriges Mädchen Frakturen der Lendenwirbelsäule, des Beckens und der unteren Extremitäten zu. Sensorium zunächst frei, keine äußere Schädelverletzung. Tags darauf rasch eintretende Bewusstlosigkeit, Temperatursteigerung, Krämpfe im Mundfacialis und in den Beinen; Harn enthält Eiweiß, Cylinder und Fetttröpfchen; am 2. Tage anhaltendes tiefes Koma, hohe Febris continua, Tod 72 Stunden nach der Verletzung. Sektionsbefund: Fissur der Hinterhauptsschuppe, flächenhafte Gerinnsel im Subarach-

noidealraum. Am Herzen das Foramen ovale für eine Sonde durchgängig. In allen Organen, besonders in der Lunge, ist schon in den ungefärbten Schnitten das Fett als helle Kreise oder Streifen in den Gefäßen zu erkennen. Im Gehirn sieht man fast nur die Kapillaren fetterfüllt, in den Nieren besonders die subkapsulären Glomeruli, in der Leber einzelne Kapillaren der Kapsel und des Parenchyms, in der Lunge auch die Venen und kleineren Arterien. Als Todesursache war hiernach die Lipämie anzusehen.

Aus F.'s Thierversuchen mit Einspritzung sterilen Olivenöls in die Carotis (in der Richtung des Blutstromes) ging hervor, dass das injicirte Fett das Kapillarsystem des Gehirns und der Lungen passirt hatte, und dass die Lähmung der Lebenscentra durch Anwesenheit des Fettes im Gehirnkreislauf die unmittelbare Todesursache war.

Verf. nimmt an, dass (wie in dem von ihm beobachteten Falle) in Folge Offenbleibens des Foramen ovale das Fett mit Umgehung des Lungenkreislaufs direkt in die übrigen Organe gelangen kann. Eine traumatische Lipämie kommt, wie die Untersuchungen zeigen, fast nach allen Knochen- und Weichtheilverletzungen, welcher Art immer, zu Stande. Bei relativ geringer und langsamer Fettaufnahme wird dieselbe vom Organismus vertragen, bei reichlicher und rascher kann der Tod eintreten, meist durch Lähmung der Centren im verlängerten Mark in Folge ungenügender Blutcirkulation. Die Verschiedenheit der Symptome ist begründet in dem individuell verschiedenen Fettgehalt der getroffenen Knochen und Weichtheile und der Verschiedenheit der kontundirenden Gewalten. **Mohr** (Bielefeld).

18) C. Achard et C. Laubry. L'injection intravertébrale de cocaïne en thérapeutique médicale.

(Gaz. hebdom. de méd. et de chir. 1901. No. 62.)

Verff. haben die Cocainisation des Rückenmarkes bei folgenden inneren Erkrankungen versucht: bei chronischer Lumbago, Ischias, Zoster in den Partien unterhalb des Zwerchfells, Tabes, Bleikolik. In einzelnen Fällen, z. B. in einem Falle von Zoster abdomino-cruralis mit qualvollen Schmerzen, die selbst durch 0,06 Morphin nicht zu beseitigen waren, konnte ein ganz auffallender Erfolg konstatirt werden, so dass Verff. nicht anstehen, diese Methode der Schmerzstillung in Fällen, wo die üblichen Mittel versagen, einer Nachprüfung zu empfehlen. Über Einzelheiten, z. B. über die verschiedene Form der Anwendung als intra- und extrameningeale Injektion, deren verschiedene Wirkung und Indikation, ist die Originalarbeit nachzusehen. **W. Sachs** (Mülhausen i/E.).

19) C. Achard et C. Laubry. Herpes de la face consécutif à l'injection intra-vertébrale de cocaïne.

(Gaz. hebdom. de méd. et de chir. 1901. No. 95.)

Das erwähnte Symptom, das zwar von praktischer, aber vor Allem von wissenschaftlicher Bedeutung ist, haben Verff. in 3 Fällen nach Injektion von 0,01 Cocain gesehen. Im 1. Falle (39jähriger Mann mit Ischias) trat ein bläschenförmiger Ausschlag 4 Tage nach der Injektion an den Lippen und im Munde beiderseits auf; Fieber war vorhergegangen. Im 2. Falle (21jähriger Mann mit Bleikolik) trat der Herpes 2 Tage nach der Injektion, und im 3. Falle (41jähriger Mann mit Ischias und Eucaininjektion) etwa nach 3 Tagen auf. Auch in den letzten beiden Fällen war Fieber vorhanden, im letzten sogar bis 40°. Für den toxischen Ursprung des Herpes entscheiden diese Fälle nichts, da in allen Fieber bestand. (Ref.)

W. Sachs (Mülhausen i/E.).

20) B. Dorr. Erysipelas treated with antistreptococcus serum.

(Buffalo med. journ. 1902. August.)

Verf. erzielte in 2 schweren Erysipelfällen bei Säuglingen nach Injektion von 5 ccm Antistreptokokkenserum und Ichthyolbehandlung Nachlassen aller Erscheinungen innerhalb 48 Stunden und prompte Heilung. **Mohr** (Bielefeld).

21) **M. Lebrun. Fracture sans plaie de la voûte du crâne.**

(Revue mens. des malad. de l'enfance 1902. p. 254.)

Der 48 Stunden nach der Verletzung durch Operation gerettete Fall von Zerreißung der Art. meningea media wird veröffentlicht, weil er im Augenblick der Operation den Eindruck einer Meningitis machen konnte (Fieber, Puls 140). Es war Nasenblutung vorhergegangen. Vor Irrthum schützte die Anamnese.

F. Göppert (Kattowitz).

22) **R. Tesson. Contribution á l'étude de la ponction lombaire dans les fractures du crâne.**

(Gaz. hebdom. de méd. et de chir. 1901. No. 89.)

Die von Tuffier und Milian beobachtete Erscheinung, dass bei Schädelbrüchen die Lumbalpunktion eine blutig gefärbte Flüssigkeit ergiebt, ist nach T. kein absolut sicheres Zeichen für die Fraktur. In einem von T. mitgetheilten Falle, in dem ein 37jähriger Mann von einer Leiter 2 m heruntergefallen war und am folgenden Tage komatös wurde, ergab die Lumbalpunktion am 4. Tage eine blutig gefärbte, am 8. Tage eine absolut klare Flüssigkeit. Bei der Autopsie (10 Tage nach der Verletzung) fand man auf der rechten Seite des Schädels eine sehr feine, ziemlich lange Fissur, die zum Theil an dem Gewölbe, zum Theil an der Basis verlief, die Dura mater aber im Bereich derselben vollkommen unversehrt, keinerlei Blutung in der Umgebung. Auf der anderen Schädelseite dagegen fand sich ein ausgedehnter Bluterguss über dem Schläfenlappen. T. nimmt an, dass das Blut in der Punktionsflüssigkeit das erste Mal von dem Hämatom über der linken Hemisphäre herrührte. Das Verschwinden des Blutes bei der zweiten Punktion erklärt er dadurch, dass einmal die rothen Blutkörperchen durch Phagocytose zu Grunde gehen (und der Blutfarbstoff? Ref.), und zweitens nach einigen Tagen Abkapselungsvorgänge an dem Hämatom eintreten, welche eine weitere Mittheilung von rothen Blutzellen an die Umgebung hindern. Ob diese Erklärung richtig ist oder nicht, die erwähnte Beobachtung ist jedenfalls interessant und sollte in geeigneten Fällen nachgeprüft werden. **W. Sachs** (Mülhausen i/E.).

23) **Muscatello. Über einen nicht gewöhnlichen Fall von Cephalocele und über die postoperative Hydrocephalie.**

(v. Langenbeck's Archiv Bd. LXVIII. Hft. 1.)

Verf., der schon früher interessante Arbeiten über die Hirnbrüche veröffentlicht hat, beschreibt einen ungewöhnlichen Fall von Cephalocele, der ein besonderes klinisches wie anatomisches Interesse darbietet. Was den Fall anatomisch vor gleichen Beobachtungen auszeichnet, ist die große Menge Leukocyten in der im Hirn- und Meningealsack enthaltenen Flüssigkeit, die Infiltration von Rundzellen in die Gewebsmaschen der weichen Hirnhäute und in die Nervensubstanz so wie die seröse Durchtränkung der Gewebe, ferner die Anwesenheit von kleinen Fibrinablagerungen an Pia und Arachnoidea und das aufgequollene Aussehen der Endothelzellen, welche die Wände der Subarachnoidealhöhlen auskleiden. Da dies die anatomischen Merkmale einer einfachen exsudativen Entzündung der weichen Hirnhäute sind, wie sie z. B. auch von Quincke als Leptomeningitis serosa beschrieben ist, so lässt sich leicht begreifen, dass sie im ursächlichen Zusammenhang mit dem Hydrocephalus stand, der nach Excision der Cephalocele auftrat. Das Auftreten von postoperativer Hydrocephalie ist ein ziemlich häufiges Vorkommnis, doch kommt die Cephalocele, kombinirt mit dem Hydrocephalus, bekanntermaßen auch ohne irgend welche chirurgische Encheirese vor. Die Ursache der Entstehung des Hydrocephalus in beiden Fällen ist bisher noch nicht bekannt gewesen, wie ja auch unsere Kenntnisse bezüglich der Ätiologie der primären, nicht mit Hirnbruch verbundenen Hydrocephalie noch sehr mangelhaft sind. In dem vorliegenden Falle hält M. es nun aus verschiedenen näher beschriebenen Symptomen für völlig gerechtfertigt, die Meningitis serosa und den damit verbundenen Hydrocephalus als eine Manifestation angeborener Syphilis

anzusehen. Er glaubt, dass bei dem Wenigen, was wir über die erwähnte Frage der Ätiologie des nach Hirn- und Rückenmarksbruch auftretenden Hydrocephalus wissen, die mitgetheilte Krankengeschichte eine ganz besondere Berücksichtigung verdient.

Da dieser sekundäre Hydrocephalus wahrscheinlich durch Syphilis bedingt ist, räth Verf., in jedem Falle, wo nach einer Cephalocele- oder Spina bifida-Operation analoge Erscheinungen auftraten, auch wenn sonst keine Zeichen von Syphilis bestehen, eine methodische antiluetische Behandlung, verbunden mit Punktion der Wirbelsäule oder der Hirnventrikel, einzuleiten.

E. Siegel (Frankfurt a/M.).

24) **Jaboulay.** Gliome du cervelet. Extirpation.

(Gaz. hebdom. de méd. et de chir. 1901. No. 68.)

Der Fall von Kleinhirngeschwulst der linken Seite betrifft einen 40jährigen Mann, der an Kopfschmerz, Schwindel, Erbrechen, Stauungspapille, Retinalblutungen, linksseitigen Ohrgeräuschen und geringen Störungen im linken unteren Facialis litt. J. operirte zweizeitig, machte am 5. Juni die Trepanation und Spaltung der Dura, worauf sich Besserung für einige Zeit einstellte, und konnte am 1. Juli bei einer erneuten Operation aus dem inzwischen hervorgetretenen Hirnvorfall eine ziemlich große, röthliche Geschwulstmasse entfernen, die sich mikroskopisch als Gliom erwies. Die Hauptsymptome gingen darauf erheblich zurück. J. räth auf Grund dieses Falles, die Kleinhirngeschwülste nicht mehr von der Operation auszuschließen, da sich in gewissen Fällen ein so günstiges Verhalten zeigen kann wie in dem seinigen. **W. Sachs** (Mülhausen i/E.).

25) **Massier.** Accidents méningitiformes d'origine otique simulant un abcès du cerveau; évidement pétro-mastoïdien. Guérison.

(Revue hebdom. de laryngol., d'otol. et de rhinol. 1902. No. 26.)

Bei der Schwierigkeit, diagnostisch die einzelnen intrakraniellen Komplikationen otogener Natur von einander zu unterscheiden, ist man (gleich wie in der Bauchchirurgie) genöthigt, oft ohne ganz präcis gestellte Diagnose einzugreifen, aus Furcht, den geeigneten Moment zu verpassen. Auch im vorliegenden Falle, in welchem heftige intrakranielle Symptome bestanden, war die Diagnose zweifelhaft. Bei einer chronischen Eiterung mit subperiostalem Abscess wurde die einfache Radikaloperation ausgeführt; dieselbe brachte Heilung, ohne dass selbst eine extradurale Affektion nachzuweisen war.

F. Alexander (Frankfurt a/M.).

26) **Broeckaert.** Des injections de paraffine en oto-, rhino-, laryngologie.

(Revue hebdom. de laryngol., d'otol. et de rhinol. 1902. No. 27.)

Wie Verf. schon in einer früheren Arbeit ausgeführt, so hat er auch dieses Mal die Erfahrung gemacht, dass das Verfahren von Eckstein frei von all den Mängeln des Gersuny'schen ist und weit bessere Dauerresultate ergiebt. Es fand niemals irgend welche Resorption oder Diffusion des Paraffin statt. Verf. giebt sodann genaue technische Vorschriften, von denen besonders hervorzuheben wäre, dass er für Schleimhäute einen etwas niederen Schmelzpunkt (50—55°) wählt und der auf die Injektion folgenden Modellirung großen Werth beilegt. B. wandte das Verfahren bei 3 weiteren Fällen von Sattelnase, wobei er eine gewisse Beweglichkeit der Haut zur Voraussetzung macht, an, ferner bei 2 Fällen von Ozaena; hier mischte er dem Paraffin 5—10% Gajaform (Formaldehyd und Gajacol) bei, um den eventuellen Ozaenaerreger zu vernichten (!). Außerdem versuchte er die Methode bei Gaumenspalten zur Erzielung einer besseren Sprache, bei retroaurikulären Öffnungen, so wie bei Einsenkungen nach Stirnhöhlenoperation; doch sind hier die Versuche noch nicht als abgeschlossen zu betrachten.

F. Alexander (Frankfurt a/M.).

27) **M. Bellevue.** Sur un cas de tumeur tuberculeuse de la région postérieure de la cloison du nez.

(Revue hebdom. de laryngol., d'otol. et de rhinol. 1902. No. 24.)

An der hinteren Fläche des Septum befand sich eine gut erbsengroße Geschwulst und an dem gegenüberliegenden Theil der unteren Muschel einige Granulationen, während an keinem anderen Organe irgend etwas Krankhaftes nachweisbar war. Die mikroskopische Untersuchung der exstirpirten Neubildung ergab unzweifelhaft Tuberkulose. Verf. betont, wie selten gerade an diesem (knöchernen) Theile des Septum die Tuberkulose ihren Ausgang nehme.

F. Alexander (Frankfurt a/M.).

28) **Brochowski.** Über das Vorkommen des Skleroms in Ostpreußen, nebst Mittheilung zweier neuer Fälle aus den Kreisen Oletzko und Friedland.

Inaug.-Diss., Königsberg, 1902.

Außer einigen bereits von Gerber veröffentlichten Krankengeschichten berichtet Verf. über 2 weitere Fälle, welche nicht eingewandert waren, sondern einem endogenen, in den Kreisen Oletzko und Friedland nahe der russischen Grenze gelegenen Skleromherde entstammen. Im Übrigen giebt er ein ausführliches Bild über die Pathologie und Therapie des Rhinoskleroms unter specieller Berücksichtigung der Differentialdiagnose. **F. Alexander** (Frankfurt a/M.).

29) **M. Deguy.** La laryngite sous-glottique.

(Revue mens. des malad. de l'enfance 1902. p. 193.)

Ein Fall dieser Affektion, der die für dieselbe typischen Erscheinungen bei der Intubation bot, nämlich eigenthümlichen Widerstand bei der Einführung, wiederholtes, fast augenblickliches Auswürgen des Tubus, Bestehenbleiben von Athemnoth bei liegendem Tubus und schnelle Geschwürsbildung. Letztere bildete wohl die Ursache der späteren Narbenstenose. **F. Göppert** (Kattowitz).

30) **A. Bonain.** Cancer du larynx opéré avec succès par voie endolaryngée.

(Revue hebdom. de laryngol., d'otol. et de rhinol. 1902. No. 29.)

Bei dem immer mehr zunehmenden Interesse, das der endolaryngealen Behandlung des Kehlkopfkrebses entgegengebracht wird (Verhandlungen der Berliner laryngologischen Gesellschaft etc.), erscheint der vorliegende Fall erwähnenswerth. Bei einer Geschwulst in der Gegend des linken Aryknorpels und Lig. ary-epiglotticum entfernte B., nur um rasch einige Erleichterung zu schaffen und eine histologische Diagnose stellen zu können, ein Stück von der Größe einer Olive auf endolaryngealem Wege, und zwar in einer Sitzung — zum Erstaunen des Verf.s führte dieser eine Eingriff zur Heilung; Pat. ist seit 2 Jahren frei von einem Recidiv. Die Diagnose Carcinom war nach dem mikroskopischen Befunde außer Zweifel. Wenn daher die Neubildung abzugrenzen und eine öftere Kontrolle des Pat. möglich sei, so solle man stets die endolaryngeale Methode versuchen, um so mehr, als sich die Pat. leichter hierzu entschließen und somit keine Zeit verloren werde; überdies seien hier die Phonationsresultate besser. Für alle Fälle genüge ja leider der endolaryngeale Weg nicht. **F. Alexander** (Frankfurt a/M.).

31) **Lord.** Analysis of twenty six cases of typhoid spine.

(Boston med. and surg. journ. 1902. Juli.)

32) **Cutler.** Typhoid spine (spondylitis typhosa, perispondylitis typhosa).

(Ibid.)

33) **Moorehouse.** A report of two cases of typhoid spine.

(Ibid.)

L. stellt sämmtliche aus der Litteratur bekannten Fälle zusammen. Nur Typhus kann die Ursache der eigenartigen Erkrankung sein. Sie beginnt regel-

mäßig mit Schmerzen im Rücken; die Zeit, welche zwischen ihr und dem Typhus liegt, ist wechselnd. Der Schmerz ist stets ziemlich heftig, manchmal allein auf den Rücken beschränkt und manchmal weithin ausstrahlend. Druckschmerzhaftigkeit und Schwellung kann vorhanden sein, fehlt aber in vielen Fällen. Eben so sind Nervenstörungen, Erhöhung der Kniereflexe, Verschwinden der Hautreflexe, Par- und Anästhesien, unwillkürlicher Abgang von Koth und Urin in einzelnen Fällen beobachtet, Temperatursteigerung in etwa der Hälfte der Fälle. In 8 von den 26 Fällen waren Veränderungen der Wirbelsäule, Kyphose und Skoliose vorhanden. Die Dauer der Erkrankung ist verschieden; als längste ist 2 Jahre beobachtet, im Durchschnitt beträgt sie $4^1/_2$ Monat. Rückfälle kamen 3mal vor. Die Behandlung hat zunächst in ruhiger, gestreckter Bettlage zu bestehen. Später ist Gipskorsett oder feste Lederschnürjacke, welche die Wirbelsäule feststellen, von großem Nutzen. Die Prognose ist gut. Trotz langer Dauer tritt immer Heilung ein. Todesfälle sind nicht beobachtet. Die Pathologie ist noch unklar, wahrscheinlich handelt es sich um organische Veränderungen; darauf weisen die Temperatursteigerungen, Veränderungen der Wirbelsäule, Muskelkrämpfe, ausstrahlenden Schmerzen und die verschiedenartigen Nervensymptome hin. Wahrscheinlich handelt es sich um Knochenhautentzündungen in der Umgebung der austretenden Nervenwurzeln. Litteraturverzeichnis.

C. berichtet über einen Fall von Typhusspondylitis, die sich bei einem 32jährigen kräftigen Manne sofort mit Auftreten des Typhus in Form starker nach unten ausstrahlender Schmerzen im Rücken bemerklich machte. Auf der linken Synchondrosis sacroiliaca befand sich bei der Entlassung ein oberflächlicher Abscess. Nach der Entlassung traten Beschwerden im Rücken bei Stehen und Gehen auf, die Wirbelsäule wurde steif gehalten, besonders beim Aufstehen vom Sitzen und beim Bücken. Ein eng anliegender Lederstützapparat hatte bedeutende Erleichterung zur Folge. Heilung in 5 Monaten ohne Deformität.

M. berichtet über 2 selbst beobachtete Fälle. I. Bei 22jährigem Manne, der einen durch Darmblutungen und Rückfall nebst Furunkulose komplicirten Typhus durchgemacht hatte, trat bald nach der Entlassung heftiger Schmerz im Rücken und Gesäß auf, der durch Bewegungen gesteigert wurde. Der Schmerz trat anfallsweise auch von selbst auf. Die Untersuchung ergab keine Abweichungen der Wirbelsäule oder der Nervenstämme. Widal-Reaktion negativ. Im Laufe der Erkrankung, die sehr langwierig war, trat eine 1 Woche dauernde Fieberperiode auf mit Milzschwellung. Die Besserung trat ganz allmählich und langsam unter Bettruhe und kräftigender Allgemeinbehandlung ein, Extension u. dgl. hatte keine Besserung zur Folge. Pat. wurde 13 Monate nach Beginn der Erkrankung wieder arbeitsfähig. II. Bei 42jährigem Manne schloss sich die Erkrankung an einen leichten, unkomplicirten Typhus an. Der Verlauf und die Art der Krankheit war genau so wie bei I. Es traten eben so Fieberperioden auf, und der Schmerz wurde nur sehr wenig durch Extension der Wirbelsäule verringert. Heilung mit Arbeitsfähigkeit.

Trapp (Bückeburg).

34) A. Codivilla. La scoliose congénitale.

(Gaz. hebdom. de méd. et de chir. 1901. No. 54.)

Bei einem 11jährigen Kinde, das kein Zeichen einer früher bestandenen Rachitis darbot, konnte C. mittels Skiagramm den Grund der linkskonvexen Lumbalskoliose feststellen. Zwischen dem 2. und 3. Lendenwirbel befand sich nämlich ein halber Schaltwirbel, so dass man links 6, rechts 5 Lendenwirbel zählte. Gleichzeitig fand sich an der Lumbalkonvexität seines Falles eine ausgesprochene Hypertrichosis, welche C. als äquivalente hypertrophische Bildung auffasst. Therapeutische Überlegungen führten C. zu dem Schluss, dass an eine operative Entfernung des accessorischen Wirbels nicht wohl zu denken sei.

W. Sachs (Mülhausen i/E.).

35) **H. Douriez.** Appendicite suppurée. Perforation intestinale. Sortie d'un ascaride par la plaie.

(Gaz. hebdom. de méd. et de chir. 1901. No. 73.)

Mit Rücksicht auf die Beobachtung Metschnikoff's, dass sich bei Leuten mit Appendicitis oft Eier von Darmschmarotzern im Stuhlgang finden, theilt D. den Fall eines 14jährigen Mädchens mit, bei dem 5 Tage nach der Incision eines perityphlitischen Abscesses ein Ascaris lumbr. in der Wunde erschien. D. selbst hält dieses Zusammentreffen natürlich für ein rein zufälliges.

W. Sachs (Mülhausen i/E.).

36) **Darling.** A case of subphrenic abscess following appendectomy.

(Boston med. and surg. journ. 1902. Juli.)

Der Fall hat ein Interesse durch den Sitz des Abscesses in der linken Seite. Er folgte einer Appendicitis, die rechtzeitig operirt wurde, und entwickelte sich sehr allmählich. Etwa 2 Monate nach der Operation am Wurmfortsatz erfolgte seine Entleerung. Es trat völlige Heilung ein.

Wie die Infektion in die linke Seite gelangt ist, ist fraglich. Vielleicht lag gleichzeitige Infektion, vielleicht Wanderung durch die Lymphbahnen vor.

Trapp (Bückeburg).

37) **E. Audard.** Psoïtis consécutive à une perforation du caecum au cours d'une typhlo-appendicite.

(Gaz. hebdom. de méd. et de chir. 1901. No. 53.)

Der Fall ist dadurch bemerkenswerth, dass von einer Perforation des Blinddarmes an der Ansatzstelle des Wurmfortsatzes aus sich eine Eiterung vollkommen extraperitoneal in der Fossa iliaca entwickelt und von dieser auf den Oberschenkel übergeht bis in die Nähe des Kniegelenks. Die etwa 9 Tage nach Beginn der Erkrankung vorgenommenen Incisionen am Oberschenkel, welche jauchigen Eiter zu Tage förderten, konnten den tödlichen Ausgang nicht abwenden. Bei der Autopsie fand sich wohl eine Verfärbung des Proc. vermiformis und des Blinddarmes, die Bauchhöhle war aber im Übrigen frei.

Die Diagnose war im vorliegenden Falle desshalb nicht richtig gestellt worden, weil die anfänglichen abdominellen Symptome nach 2 Tagen vollkommen verschwanden und durch die Oberschenkelphlegmone zurückgedrängt wurden.

W. Sachs (Mülhausen i/E.).

38) **E. Fuchsig** (Wien). Zur Kasuistik der Leberverletzungen.

(Wiener klin. Rundschau 1902. No. 17 u. 18.)

Verf. liefert zunächst die Krankengeschichte einer subkutanen Leberverletzung durch Überfahrung. Er hat die 35jährige Pat. noch 2 Tage nach der Verletzung, sobald sie in seine Behandlung kam, laparotomirt, hat kolossale Risswunden der Oberfläche und Unterfläche der Leber gefunden und sie tamponirt. Der Tod erfolgte 3 Tage nach der Operation durch Aspiration von Speisetheilen im Anschluss an Erbrechen, so wie durch allgemeinen, zunehmenden Collaps.

In einem 2. Falle wurde ein 23jähriger Mann eingeliefert, der vor $1/2$ Stunde mit der Lebergegend zwischen die Puffer von Eisenbahnwagen eingeklemmt war. Zur Laparotomie, die nicht unmittelbar indicirt erschien, entschloss man sich erst nach $1^1/_2$ Tagen, als der Harn ikterisch und bluthaltig, der Stuhl acholisch wurde, bei zunehmender Verschlechterung des Allgemeinbefindens. Die Leber wurde, so weit sichtbar, unversehrt gefunden; Drainage der Bauchhöhle; nach 24 Stunden Tod. Die Sektion ergab einen enormen Sagittalriss am Ansatz des Lig. suspensorium.

Im 3. Falle wies auch Ikterus auf Leberverletzung hin. Der Kranke wurde erst am 5. Tage eingeliefert; er war von einem Wagen herab gegen einen Laternenpfahl geschleudert worden. Bei der Laparotomie fand sich ein Riss der Unterfläche der Leber, der tamponirt wurde; Tod am folgenden Tage.

Aus der daran anschließenden Gesammtbesprechung verdient die Symptomatologie Beachtung. Verf. beobachtete in keinem seiner Fälle den für charakteristisch geltenden rechtsseitigen Schulterschmerz. Ikterus und galliger Ascites pflegen ohne Verletzung der großen Gallenwege bei Leberrupturen stets einzutreten. Durch den Bakteriengehalt der Galle und des Leberblutes pflegt fast stets eine Infektion der Bauchhöhle einzutreten; wenn die Verblutungsgefahr also dem Leben nicht allzu früh ein Ziel setzt, pflegt bei großen Leberverletzungen die Gefahr der Peritonitis ziemlich groß zu sein. Bei schweren Leberrupturen spricht sich Verf. im Allgemeinen für alsbaldige Laparotomie und Tamponade aus, schon desswegen, weil niemals mit absoluter Sicherheit mögliche andere Verletzungen, wie Darmrupturen, ausgeschlossen werden können. Auszunehmen sind einfache Stichverletzungen der Leber; bei ihnen ist im Allgemeinen ein abwartendes Verhalten angezeigt. Hierfür bringt Verf. einen einschlägigen Fall, in welchem Pat. ohne Operation völlig gesund geworden ist. **Schmieden** (Bonn).

39) **M. Baudouin.** La cirrhose tuberculose chez l'enfant.

(Revue mens. des malad. de l'enfance 1902. p. 215.)

Ein Fall von erfolgreicher Herstellung eines Kollateralkreislaufes durch Annähung des großes Netzes an die linke Bauchfellseite, in den Zwischenraum der Musculi recti und an das Unterhautzellgewebe. Das Bauchfell war bei zwei Laparotomien, am 17. und 30. November 1900, frei von tuberkulösen Erkrankungen gefunden worden. Bis zum 4. Februar 1901, dem Tage der Operation (Dr. Bureau), waren 8 Punktionen nothwendig gewesen. Am 20. Februar wurde noch einmal eine größere Menge Flüssigkeit durch Punktion entleert, am 26. Februar eine kleine Menge. Seitdem funktionirte bis zum 25. März, wo das Kind an generalisirter Tuberkulose erkrankte, der geschaffene Ausweg für die Flüssigkeit. — Im Sektionsprotokoll ist der hier uns beschäftigende Punkt in keiner Weise berücksichtigt. **F. Göppert** (Kattowitz).

40) **Baldwin.** The surgical treatment of ascites due to cirrhosis of the liver.

(Journ. of the amer. med. assoc. 1902. Juli.)

3 Fälle sind vom Verf. operativ behandelt.

1) 46jähriger Potator. Schon seit Jahren Leberbeschwerden, geringer Ascites seit kurzer Zeit. Das skarificirte Netz wurde an die ebenfalls skarificirte Bauchwand angenäht. Heilung ohne Zwischenfall, voller Erfolg. 2) 59jährige Frau, keine Trinkerin. Cirrhose von Anfang an zweifelhaft, starker Ascites. Nach Eröffnung der Bauchhöhle fand sich die Leber bedeutend vergrößert, hauptsächlich der linke Lappen, keine typische Cirrhose, andere Eingeweide, bis auf stark vergrößerte Milz, normal. Netz wie beim 1. Falle angenäht. Ascites verschwand, Tod nach 3 Monaten, keine Leichenöffnung. 3) 30jähriger Mann, Trinker. Ascitesflüssigkeit war kurz vorher abgelassen. Nach Eröffnung der Bauchhöhle fand sich die Leber sehr verkleinert und hart, typische Cirrhose; das Netz war sehr klein, etwa handbreit, wies stark geschwollene Venen auf eben so wie die Bauchdecken. Da es desswegen nicht breit genug vernäht werden konnte, außerdem Skarifikation von Leber- und Zwerchfelloberfläche. Heilung glatt, der Ascites sammelte sich bald wieder an und musste mehrfach abgelassen werden. Tod 4 Wochen nach Operation. Hätte man vorher den weit vorgeschrittenen Grad der Leberveränderung feststellen können, so würde die Operation unterblieben sein.

Trapp (Bückeburg).

41) **B. Engländer** (Prag). Ein Fall von Teratoma omenti majoris.

(Centralblatt für allg. Pathologie und pathol. Anatomie 1902. No. 10.)

Verf. bringt kasuistisch einen einschlägigen Fall, der sich bei einer 18jährigen Pat. 1 Jahr nach einer Ovariotomie wegen Cystitis simplex schnell entwickelt hatte, und der sich trotz reichlicher Verwachsungen mit dem Netz und mit dem

einen Blatte des Mesenteriums, so wie mit dem Colon ohne Darmresektion entfernen ließ. Über den weiteren Verlauf giebt er nichts bekannt, dagegen macht er die nach Sitz und mikroskopischem Aufbau gleich interessante Geschwulst zum Gegenstand einer Besprechung über die Stellung der Teratome zum übrigen Körper. Die Thatsache, dass sich die Entstehung der seltsamen Geschwulst auf parthenogenetischem Wege nicht erklären lässt, dass sich ferner in der Geschwulst nur Derivate zweier Keimblätter (Mesoderm und Entoderm) fanden, führt den Verf. zu der Anschauung, dass seine Beobachtung in den Rahmen der bisherigen Hypothesen nicht hineinpasse; er nimmt daher an, dass sich hier aus einem Keim außer dem Hauptindividuum, das sich normal entwickelte, frühzeitig nebenher noch eine auf Absprengung beruhende Anlage gesondert entwickelte, die sich zur Zeit des Gastrulastadiums selbständig machte, und die entsprechend ihrem Mutterboden nur mesodermale und entodermale Elemente enthält. Er nimmt an, dass das Pubertätsalter, verbunden mit dem Reiz, der durch die erste Operation gegeben war, die Veranlassung zur Weiterwucherung des Keimes war, so dass erst im 18. Lebensjahre die Geschwulst ziemlich plötzlich bemerkbar wurde und ihre Entfernung indicirt erschien. **Schmieden** (Bonn).

42) **Mielert.** Zur Kasuistik der Ganglien.

Inaug.-Diss., Greifswald, 1902.

Mittheilung zweier Fälle mit ungewöhnlichem Sitz.

1) 26jährige Frau, welche mittels einer Trage bei ihren täglichen Verrichtungen Lasten auf ihren Schultern trug. In der Gegend des linken Acromio-Claviculargelenks entwickelte sich unter Schmerzen und Behinderung der Armbewegungen eine erbsengroße Geschwulst, welche nach ihrer Konsistenz und dem festen Zusammenhang mit dem Knochen als entzündliche Exostose angesprochen wurde. Die Operation ergab ein Ganglion mit gelatinösem Inhalt, das der dorsalen Hälfte des Acromio-Claviculargelenks auflag, jedoch nicht mit ihm in Verbindung stand. Die mikroskopische Untersuchung des Sackes ergab eine derbe äußere bindegewebige Membran mit einem inneren Endothelbelag.

2) 48jährige Frau mit allmählich entstandener, haselnussgroßer Geschwulst nahe dem Interphalangealgelenk des rechten Daumens. Die Operation ergab ein Ganglion, welches mit dem Gelenk nicht in Verbindung stand.

Die beiden Fälle sprechen für die Ansicht (Ledderhose, Payr, Borchardt), dass Ganglien als traumatisch-entzündliche Erweichungscysten in Folge gallertiger Degeneration des Bindegewebes aufzufassen sind. **Mohr** (Bielefeld).

43) **Zoppi.** Di un nuovo metodo operativo di resezione ampia del ginocchio eseguito in un caso di sarcoma della epifisi della tibia.

(Arch. di ortopedia 1902. No. 1.)

In einem Falle von Spindelzellensarkom der Tibiaepiphyse, welcher das Gelenk unbetheiligt gelassen hatte, resecirte Z. die Tibia in 13 cm Ausdehnung, trug die Femurkondylen im Niveau des Sulcus intercondyloideus quer und den Condylus ext. fem. in der Verlängerung der Diaphyse längs ab, pflanzte den Tibiastumpf auf den Femur auf; die Fibula wurde unberührt gelassen, seitlich an das Femur wie eine Schiene angelegt und dort mit einem Nagel befestigt. Es wurde feste knöcherne Vereinigung und ein gebrauchsfähiges Bein erzielt. Der 20jährige Pat. ist seit einem Jahre recidivfrei. **E. Pagenstecher** (Wiesbaden).

Originalmittheilungen, Monographien und Separatabdrücke wolle man an *Prof. E. Richter* in Breslau (Kaiser Wilhelmstraße 115), oder an die Verlagshandlung *Breitkopf & Härtel*, einsenden.

Druck und Verlag von Breitkopf & Härtel in Leipzig.

Centralblatt
für
CHIRURGIE

herausgegeben
von

E. von Bergmann, in Berlin, **F. König,** in Berlin, **E. Richter,** in Breslau.

Neunundzwanzigster Jahrgang.

Wöchentlich eine Nummer. Preis des Jahrgangs 20 Mark, bei halbjähriger Pränumeration. Zu beziehen durch alle Buchhandlungen und Postanstalten.

No. 40. Sonnabend, den 4. Oktober. 1902.

Zur Technik der Colostomie und Ileostomie; ein schlussfähiger Anus praeternaturalis.

Von

Dr. **C. Hofmann** in Köln-Kalk.

Die Belästigung und Unannehmlichkeiten, welche für gewöhnlich ein Anus praeternaturalis mit sich bringt, sind für den Pat. so groß, dass das Bestreben, einen schlussfähigen Kunstafter herzustellen, mehr als begreiflich ist. An Versuchen und Vorschlägen nach dieser Richtung hin hat es denn auch nicht gefehlt; leider ist aber bisher das Ziel nicht ganz erreicht worden, so sinnreich auch die einzelnen Vorschläge ausgedacht sind. Gersuny hat eine Drehung des Darmes um mindestens 180° um seine eigene Achse empfohlen; Witzel macht einen Kanal durch den Glutaeus maximus (Colostomia glutaealis), zieht das Colon durch den Kanal nach außen, fixirt es hier und eröffnet dann den Darm. So weit nicht schon die Schlussfähigkeit durch den langen Kanal erzielt ist, soll sie dann

vollständig durch Pelottendruck gegen das Darmbein erreicht werden. Etwas ähnlich verfährt Gleich, der die Darmschlinge durch ein in das Darmbein gebohrtes Loch nach außen zieht. Einen künstlichen Sphinkter hat v. Hacker und auch Witzel aus dem Rectus zu bilden versucht. Neuerdings hat Payr[1] wenigstens für die ersten 8 Tage einen guten Verschluss dadurch erzielt, dass er in die eröffnete Darmschlinge einen besonders konstruirten Murphyknopf einbrachte hier fixirte und die am weiblichen Theil des Knopfes angebrachte, fingerdicke Kanüle zur Ableitung des Kothes erfolgreich benutzte. Die Methoden haben den Nachtheil, dass sie einmal nicht dauernde Schlussfähigkeit gewähren, dann auch in ihrer Wirkung nicht absolut sicher sind und dabei doch einer unter allen Umständen nicht einmal gut schließenden Bandage bedürfen. Eine Beschmutzung der umgebenden Theile kommt bei der Kothentleerung immer zu Stande und belästigt schon dadurch allein.

Es lag nahe, die Idee des Witzel'schen Schrägkanals, wie sie der Magenfistel zu Grunde liegt, auch hier nutzbar zu machen. Leider wird aber ein Schrägkanal im Darm, wenn man die Bauchdeckenwunde um den eingenähten Schlauch ausstopft, nach etwa 8 Tagen undicht; die Kanalbildung am Darm geht eben verloren, und selbst ein viel dickerer Schlauch als der erste ergiebt dann keinen Abschluss mehr.

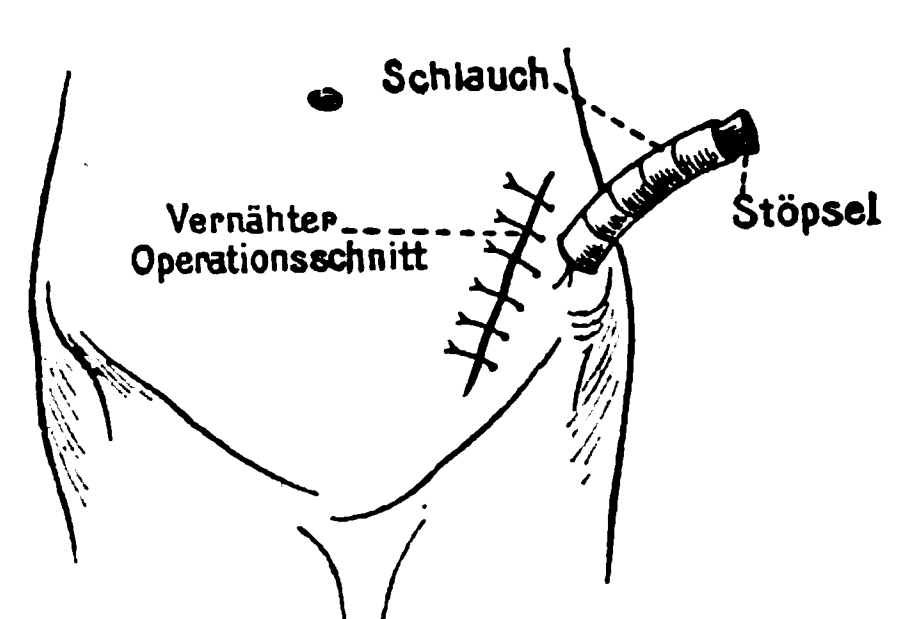
Analog den Verhältnissen wie sie am Magen fast unbeabsichtigt hergestellt werden, kann man eine schlussfähige Fistel auch hier nur erwarten, wenn man die Schrägfistel im Darm mit einer solchen der Bauchdecken kombinirt. Denn einmal ist der Schrägkanal in den Bauchdecken selbst für die Schlussfähigkeit sehr wesentlich, sodann aber wird der durch Faltenbildung hergestellte Kanal am Magen oder Darm seine Form und Schlussfähigkeit, die er sonst jedes Mal verliert, mehr oder minder behalten, wenn er durch Fixation an die Bauchdecke sich direkt an den Kanal in letzterer anschließt. Er nimmt zwar nach einiger Zeit einen mehr senkrechten Verlauf ein — wie dies frü herschon Kader bei der Magenfistel beobachtet hat —, ohne jetzt allerdings seine Schlussfähigkeit zu verlieren. Den Ausschlag für die Schlussfähigkeit der Fistel giebt also der Kanal durch die Bauchdecke und nicht der Schrägkanal am Intestinum.

Die Schwierigkeiten, welche sich der Ausführung der Operation schon theoretisch entgegenstellen, sind einmal die Besorgnis vor dem ausfließenden Koth bei Eröffnung des Darmes Zwecks Einführung des Schlauches, ohne vorher die Darmschlinge an das parietale Peritoneum angenäht zu haben, sodann das Versagen der Fistel bei dem principiellen Unterschied in der Funktion einer solchen Fistel am Magen und am Darm. Es ist zweifellos leichter, eine Flüssigkeit durch den Schlauch in den Magen einzugießen als die Entleerung

[1] Payr, Beiträge zur Technik einiger Operationen am Dickdarme. Deutsche Zeitschrift für Chirurgie Bd. LIX. p. 254.

von Darminhalt mit derselben Präcision durch den Schlauch zu erreichen, ohne dass die Fistel undicht wird. Die erste Schwierigkeit lässt sich durch geschickt ausgeführten manuellen Abschluss der zu eröffnenden Darmschlinge umgehen, die zweite erfordert die richtige Auswahl eines geeigneten Schlauches, eine zweckmäßige Lagerung desselben zur Darmrichtung, die Bildung eines nicht zu langen Kanals und ein nicht zu weites Einführen ins Darmlumen.

Unter Berücksichtigung dieser Punkte habe ich in einem Falle von inoperablem, stenosirendem Recidiv eines Rectumcarcinoms, das 1 Jahr früher anderweitig resecirt worden war, eine Schlauchfistel am Colon descendens in der angedeuteten Weise mit sehr gutem Erfolge angelegt. Es ist eine exakt schließende, dauernd gut funktionirende Fistel erzielt worden; die Entleerung des Kothes geschieht in der Weise, dass die Pat., wenn sie an den Darmbewegungen die Nothwendigkeit dazu merkt, den Stöpsel vom Schlauche, der gut 10 cm das Hautniveau überragt, löst und den Darminhalt abfließen lässt. Leichte Abführmittel und event. Spülungen des Darmes von der Fistel aus sorgen für vollkommene Entleerung. Eine Beschmutzung des Körpers mit Koth ist bei richtiger Handhabung der Fistel ausgeschlossen. Seit der Operation sind eine Reihe von Wochen bereits verstrichen und die Pat. ist schon nach Hause entlassen; die Fistel schließt aber heute noch eben so wie am Anfang und wird es auch voraussichtlich weiterhin thun.



Über wesentliche Einzelheiten der Technik möchte ich Folgendes bemerken. Die vorgelagerte Darmschlinge (Dünn- oder Dickdarm), an welcher der Anus praeternaturalis angelegt werden soll, wird möglichst nach beiden Seiten leer gedrückt, zwischen Daumen und Zeigefinger beider Hände vom Assistenten zugehalten und dann gut mit Kompressen gegen die Bauchhöhle abgestopft. Auf der Höhe der Schlinge, dem Mesenterialansatz gegenüber, wird eine passende Öffnung gemacht und in dieselbe rasch der flötenschnabelartig zugeschnittene und noch mit einem seitlichen Loch versehene Schlauch, der am anderen Ende mit einem Seidenfaden fest zugeschnürt ist, in der Richtung des Kothstromes etwa 5 cm weit eingeführt. Eine Katgutnaht fixirt den Schlauch in der Darmöffnung und gewährt schon, wenn gut angelegt, einen wasserdichten Abschluss um das Gummirohr; weitere Seidennähte, die aber den Schlauch nicht mitfassen, sichern diesen mechanischen Verschluss in der Art des bekannten Witzel'schen Schrägkanals, der aber keineswegs sehr lang zu sein braucht. Der exakte mechanische Nahtverschluss ist sehr wesentlich, er ist aber gut zu erreichen und garantirt dann auch den

weiteren Erfolg der Operation, indem man jetzt unbedenklich den Schlauch mit seinem zugebundenen freien Ende durch ein seitlich von der Incisionswunde in der Bauchdecke angebrachtes Knopfloch mittels Tenette durchziehen kann. Die Öffnung des Knopflochs im Peritoneum liegt ebenfalls seitlich von der Operationswunde. Evertirt man die Bauchdecke etwas, dann lässt sich der Darm um die Austrittsstelle des Schlauches hier ans parietale Peritoneum ringsum mit mehreren Nähten befestigen und so eine direkte Verbindung des Schrägkanals im Darm und in der Bauchdecke herstellen. Ob man den Darm nun noch in der Ausdehnung des Schrägkanals an das parietale Peritoneum annähen und die Bauchdeckenwunde glatt schließen will, wie ich es gemacht habe, oder ob man theilweise tamponiren will, halte ich für belanglos. Beim vollständigen Schließen der Wunde präsentirt sich die Situation in der Art der beigegebenen Figur (siehe diese) bei Ausführung der Fistel am Colon descendens.

Es empfiehlt sich die Verwendung eines Schlauches bis zu Daumendicke am Colon mit möglichst weitem Lumen. Beim Dünndarm wird die Entleerung auf gar keine Schwierigkeiten stoßen; beim Dickdarm darf die Eindickung des Kothes keine zu starke werden; man muss ihr durch milde Abführmittel und Spülungen vom Schlauch aus vorbeugen. Nach etwa 8 Tagen kann man den Schlauch unbedenklich auswechseln und event. sogar versuchen, wenn nöthig, einen etwas dickeren einzulegen.

Besonders empfehlenswerth halte ich die Methode auch für die Anlegung eines temporären Anus praeternaturalis, wie ihn Schede principiell vor der Rectumresektion empfohlen hat, da eine besondere Operation zum Verschluss desselben später nicht nöthig ist, vorausgesetzt, dass man, wie oben angegeben, den Schrägkanal in der Richtung des Kothstromes und ziemlich hoch am Colon angelegt hat. Die Wandung des Kanals wird nach Entfernung des Schlauches sofort zusammengedrückt, und man hat schon nach wenigen Stunden Mühe, selbst einen viel dünneren als den ursprünglichen Schlauch einzuführen.

---

1) **M. Baudouin.** Les monstres doubles autoritaires opérés et opérables.

(Revue de chir. XXI. Jahrgang. No. 5.)

Die Studie vereinigt — wie der Titel angiebt — die Kasuistik der operirten und operirbaren Doppelbildungen und ergänzt somit die Lehrbücher der Chirurgie. Verf. — der im Übrigen sich der Eintheilung und Nomenklatur von J. Geoffroy St. Hilaire bedient — beschränkt sich ganz auf die Teratopagen. Als idealer Grundsatz für die operative Scheidung zweier gleichmäßig ausgebildeten Individuen hat zunächst zu gelten, dass jedem die gleiche Aussicht auf Erhaltung des Lebens gesichert sein müsse und keiner Einbuße an Gewebe zu Gunsten des anderen erleide. Anders natürlich, wenn

das bedrohte Leben oder der Tod des einen die Indicatio vitalis für die Abtrennung des anderen Individuums abgiebt.

Für eine Reihe von Doppelmissbildungen reichen unsere anatomischen Kenntnisse wegen der relativen Kleinheit des Materials und oft ungenügender Bearbeitung zur Aufstellung genauer Indikationen nicht aus. Doch wird unter Befolgung des vorgenannten Grundsatzes bei manchen Doppelmissbildungen von vorn herein die Operation als möglich bezeichnet werden können, besonders mit Rücksicht auf bereits früher ausgeführte Trennungen:

Bei Meto- und manchen Cephalopagen; Pygopagen (Freyling), vielleicht im Nothfall bei Osphyopagen; bei Hiphopagen (Schönfeld, König, Böhm, Biandet und Bugnion, Doyen), bei Thoracopagen (Chapot-Prévost), falls die Herzen selbständig gebildet sind. Zweifelhafte Fälle können durch explorative Operation aufgeklärt werden. Die noch lebenden Doppelmissbildungen werden gleichfalls vom Gesichtspunkt ihrer eventuellen Operabilität besprochen.

Die Arbeit bietet des Interessanten viel und ist als sehr willkommene Zusammenstellung zu bezeichnen. **Christel** (Metz).

---

2) **Levy** und **Bruns.** Gelatine und Tetanus. Resistenzfähigkeit der Tetanussporen. Sterilisation der Gelatine.

(Mittheilungen a. d. Grenzgebieten der Medicin und Chirurgie Bd. X. Hft. 1 u. 2.)

Nach den Aufsehen erregenden Mittheilungen über Auftreten von Tetanus nach Gelatineinjektionen zur Blutstillung hatten die Verff. versucht, ob in der käuflichen Gelatine Tetanussporen nachzuweisen seien; es führte gleich der erste Versuch zu einem positiven Resultat. Sie haben diese Untersuchungen fortgesetzt und berichten jetzt, dass bei 13 Proben käuflicher Gelatine 8mal Tetanussporen vorhanden waren. Sie gingen dann weiter daran, zu untersuchen, wie man die Gelatine von diesen Keimen befreien könnte. In den Lehrbüchern steht, dass Tetanussporen im strömenden Wasserdampf bei 100° in 8 Minuten abgetödtet würden. Verff. fanden, dass in ein und derselben Kultur die Widerstandsfähigkeit der einzelnen Individuen sehr verschieden ist; manche gehen schon nach 4—6 Minuten zu Grunde, die resistentesten aber erst nach 30 Minuten. Da es nicht sicher ist, ob die Gelatine bei Erhitzung über 100° nicht vielleicht ihre blutstillende Wirkung verliert, so darf man einstweilen wohl zur Keimfreimachung nicht über diese Temperatur gehen; man wird die Gelatinelösung also 40 Minuten auf 100° halten müssen. Um das zu thun, darf man nicht eine große Gelatinemenge in einen Kolben füllen, da dann die Temperatur im Innern erst sehr spät 100° erreicht, sondern muss sie in sterilen, mit Wattepfropfen versehenen Reagensgläsern dem Dampf aussetzen; man darf dabei die Gläser nicht eng gepackt neben einander in den Dampf stellen, muss vielmehr streng darauf achten, dass zwischen den einzelnen Röhrchen genügender Zwischenraum bleibt, damit dieselben vollständig vom strömenden Dampf umspült werden. **Haeckel** (Stettin).

---

3) **P. Krause.** Über die Gefahr der Tetanusinfektion bei subkutaner Anwendung der Gelatine zu therapeutischen Zwecken und ihre Vermeidung.

(Berliner klin. Wochenschrift 1902. No. 29.)

Verf. fasst seine auf dem Studium der einschlägigen Litteratur und auf einer größeren Anzahl eigener Erfahrungen und Untersuchungen beruhenden Ausführungen selbst in folgende Sätze zusammen:

1) Die beobachteten Tetanusinfektionen nach Gelatineinjektionen beruhen auf einer fehlerhaften, nicht genügenden Sterilisation der Gelatine.

2) Durch fraktionirte Sterilisation der Gelatinelösung an 5 auf einander folgenden Tagen je $^1/_2$ Stunde im strömenden Dampfe bei 100° C. wird eine absolut sichere Gelatinelösung gewonnen.

3) Es wäre zu bedauern, wenn durch die bekannt gewordenen Tetanusinfektionen nach Gelatineinjektionen ein schon erprobtes Mittel nicht mehr verwendet würde, dessen weitere praktische und theoretische Prüfung sich dringend empfiehlt.

4) Es wäre wünschenswerth, dass in größeren Krankenhäusern und geeigneten Apotheken unter sachverständiger Leitung hergestellte sterile Gelatinelösung den Ärzten jeder Zeit und leicht zugänglich wäre.

Langemak (Rostock).

---

4) **C. Norris.** Preliminary anaesthesia by nitrous oxide gas.

(Univ. of Pennsylvania med. bull. 1902. Juli.)

Verf. hat in 150 Fällen Lachgas als Einleitung zur Äthernarkose benutzt. Vermittels des Bennet'schen Apparats (Beschreibung s. Original) lässt man zunächst 3—4 Athemzüge reinen Lachgases einathmen, mischt dann allmählich den Äther hinzu, und giebt nach 8—10 Athemzügen reinen Äther. Völlige Anästhesie tritt nach 2—6 Minuten ein. Aus einem Vergleich dieser Narkosen mit 150 reinen Äthernarkosen geht hervor, dass die Operationsdauer bei den Lachgas-Äthernarkosen durchschnittlich geringer war, eben so der Ätherverbrauch, dass ferner der Puls weniger frequent und regelmäßiger war. Weitere Vortheile der Methode sind der schnelle und ruhige Eintritt der Bewusstlosigkeit ohne die bei reinem Äther so häufigen anfänglichen Aufregungszustände, Brechneigung etc. Gegenanzeigen gegen die Verwendung des Lachgases bilden Arteriosklerose, sehr jugendliches oder sehr vorgeschrittenes Lebensalter und alle Umstände, welche den Gebrauch des Äthers verbieten.

Mohr (Bielefeld).

---

5) **E. Tavel.** La solution salée-sodique en chirurgie.

(Revue de chir. XXI. Jahrgang. No. 5.)

Mit dieser Arbeit rollt T. die Frage, ob trocken oder feuchte Asepsis den Vorzug verdiene, von Neuem auf. Eine große Reihe bereits vor 10 Jahren angestellter Versuche und Thierexperimente

mit einer Lösung von 0,75% Kochsalz und 0,25% Soda konnte damals nicht publicirt werden. Verf. legt auf die Alkalinität der Lösung besonderen Werth. Die Ergebnisse der zahlreichen Untersuchungen, die sich auf den desinficirenden Werth der kochenden und kalten Flüssigkeit, ihr Verhalten zu den Geweben nach Einspritzung unter die Haut, in die Bauchhöhle, in die Venen, endlich ihre Wirkung auf die Festigkeit der Seide im Kochen und auf die Instrumente beziehen, eignen sich nicht zu ausführlicher Wiedergabe. Dagegen sei erwähnt, dass Verf. klinisch als auch experimentell den Beweis erbracht zu haben glaubt, dass durch die feuchte Asepsis mit seiner alkalischen Kochsalzlösung der Bildung von Verwachsungen vorgebeugt und das Auftreten von Verschlusserscheinungen vermieden werde, so z. B. durch Versuche an Kaninchen, deren eventrirte Eingeweide, längere Zeit in einem Wasserbad seiner Flüssigkeit belassen, nach Heilung der Laparotomiewunde keinerlei Verwachsungen zeigten. T. zieht ferner die Resultate der Walthard'schen Kaninchenversuche heran, aus denen der schädigende Einfluss der Austrocknung auf die Vitalität des Bauchfells klar hervorgeht.

Weitere Versuchsreihen sollen die Überlegenheit der alkalischen Kochsalzlösung über andere sog. physiologische Lösungen erhärten, so wie die Vorzüge des Kochens der Tupfer, Seide und anderer Utensilien in ihr gegenüber der Dampfsterilisation. Der T.'schen Lösung komme an sich ein gewisser Grad keimtödtender Wirkung zu, und einmal abgeklärt nach ihrer Zubereitung mit abgekochtem oder destillirtem Wasser bleibt sie lange klar, selbst der Luft ausgesetzt.

Den Schluss der interessanten Arbeit bildet ein kurzer Bericht über die klinischen Erfahrungen anderer Chirurgen mit der T.'schen Lösung bezw. der feuchten Asepsis und eine Art Leitfaden, wie diese in der Landpraxis zu üben sei. Nebenher wäre vielleicht auf die Empfehlung T.'s aufmerksam zu machen, die Instrumente nach Seiler in 2%iger Boraxlösung zu kochen.

Die Arbeit bietet vielerlei Anregung und verdient allgemeine Beachtung. **Christel** (Metz).

---

6) **W. Rosenthal.** Die Pulsionsdivertikel des Schlundes. Anatomie, Statistik, Ätiologie.

Leipzig, G. Thieme, 1902. 135 S.

Die vorliegende Arbeit ist in gewissem Sinne eine Ergänzung der schönen Abhandlung von H. Stark: »Die Divertikel der Speiseröhre« (Referat cf. dieses Centralblatt 1901 p. 13). Während in letzterer die Ätiologie kürzer und eingehend die Symptomatologie, Diagnostik und Therapie behandelt ist, hat R. das Hauptgewicht auf die Klarstellung der Ätiologie und der Pathogenese gelegt und sich bemüht, durch Verwerthung der ältesten und der neuesten Kasuistik das Bild der Erkrankung so vollständig zu gestalten als es heute möglich ist; dieser Versuch ist ihm vortrefflich gelungen. Nicht

nur durch die fleißige Zusammenstellung des Materials und die kritische Sichtung der Fälle, sondern auch durch die klare, möglichst knappe Darstellung, durch eine möglichst objektive Gegenüberstellung der differirenden Ansichten und genügende Begründung der eigenen Anschauung ist der Werth des Buches bedingt.

Wie Stark theilt Verf. die Pulsionsdivertikel in pharyngeale, ösophageale und pharyngoösophageale ein, schlägt aber für letztere Bezeichnung vor, die eigentlichen Zenker'schen Divertikel zu nennen: Divertikel der Pharynx- und Ösophagusgrenze, ein Name, der die Abkürzung »Grenzdivertikel« zulässt und wohl einzuführen wäre.

Aus den Ergebnissen der Arbeit sei Folgendes hervorgehoben:

Pulsionsdivertikel sind nach R. sack- oder kugelabschnittförmige Ausstülpungen der Rachen- und Speiseröhrenwandung, die durch den Druck ihres zeitweisen Inhaltes hervorgetrieben oder vergrößert sind. Sie entwickeln sich entweder aus vorgebildeten, auf andere Art entstandenen Ausstülpungen, oder wenn eine, nicht die ganze Peripherie umfassende schwächere Wandstelle erhöhtem Innendruck ausgesetzt ist. Sie sind desshalb nicht scharf abzugrenzen von solchen Ausstülpungen, aus denen sie allmählich entstehen, von flachen Ausbuchtungen der Wand und von unregelmäßigen Dilatationen.

Selten kommen sie an den Seitentheilen des Rachens vor. Hier kann eine Hemmungsbildung, der Rest einer Kiemenfurche Anlass zu ihnen geben; diese Ätiologie aber ist ausgeschlossen bei dorsal oder tiefer als im Recessus piriformis entspringenden Pulsionsdivertikeln.

Die Rückwand am Übergang des Rachens zur Speiseröhre ist am meisten zur Divertikelbildung disponirt, weil ihre Muskulatur am einfachsten angeordnet und verhältnismäßig schwach ist, sich hier Ausbuchtungen auch bei gesunden Individuen finden. Diese bisher nur bei Erwachsenen nachgewiesenen Ausbuchtungen sind anscheinend erworben. Auch bei Narbenstenosen des Ösophaguseingangs entstehen hier keine spindelförmigen, sondern taschenförmige Dilatationen, die von Divertikeln kaum abzugrenzen sind.

Die Grenzdivertikel sind viel häufiger als alle anderen Pulsionsdivertikel am Rachen und der Speiseröhre zusammengenommen. Sie führen ohne geeignete Behandlung rascher oder langsamer zu einem ventilartigen Verschluss des Speiseröhreneingangs und damit zum Hungertode, während die an anderen Stellen sitzenden Pulsionsdivertikel nicht nothwendig diesen Verlauf nehmen.

An der Speiseröhre können sich Pulsionsdivertikel aus Traktionsdivertikeln entwickeln, in sehr seltenen Fällen aus ungleichmäßigen Dilatationen oberhalb von Stenosen; welche anderen Anlässe wirksam sind, ist nicht sicher zu entscheiden.

Die Pulsionsdivertikel der Pharynx-Ösophagusgrenze sind eine Krankheit des reifen und hohen Alters und finden sich bei Männern doppelt so häufig wie bei Frauen; dies hängt wahrscheinlich damit zusammen, dass Abweichungen von der Trichtergestalt des unteren

Rachenendes bei Männern häufiger sind, und dass der Rachen bei Männern häufiger einem erhöhten Druck ausgesetzt wird.

Angeborene Anomalien und Verletzungen können höchstens bei einem sehr kleinen Theil der Pulsionsdivertikel zu den Ursachen gehören. Zwei Bedingungen zur Divertikelbildung müssen fast immer zusammenwirken: Primäre Ausstülpung oder Schwächung der Wand und Stauung der Speisen an der betreffenden Stelle. Es ist keine Bedingung zu finden, die bei allen Pulsionsdivertikeln oder auch nur bei allen Grenzdivertikeln wirksam gewesen wäre und ebenfalls keine, die nothwendig zur Ausbildung eines Divertikels führen muss.

Ein Litteraturverzeichnis von 181 Nummern und eine tabellarische Übersicht über die in der Arbeit neu veröffentlichten Beobachtungen schließt die werthvolle Abhandlung. **Langemak** (Rostock).

---

7) **Lennander.** Beobachtungen über die Sensibilität der Bauchhöhle.

(Mittheilungen aus d. Grenzgebieten der Medicin u. Chirurgie Bd. X. Hft. 1 u. 2.)

L. giebt die ausführlichen Operationsprotokolle und die Beobachtungen, die er über die Sensibilität des Bauchfells und der Bauchorgane bei Operationen gemacht hat, nachdem er die Resultate dieser Studie schon in diesem Centralblatt 1901 No. 8 mitgetheilt hat. Er erweitert die dort publicirten Angaben durch neue Untersuchungen und ausführliche Anführung der bisher in der Litteratur niedergelegten Daten. L. gelangt zu der Anschauung, dass nur das Peritoneum parietale schmerzempfindlich ist, dass der seröse Überzug der Bauchorgane und alle Organe selbst, die nur vom Sympathicus innervirt werden, ohne Schmerzempfindlichkeit seien. Alle diese Theile machen erst Schmerzen, wenn sie mit dem Peritoneum parietale verwachsen oder wenn sich auf letzteres die von den Organen ausgehende Entzündung fortsetzt. Neu hinzugefügt sind Untersuchungen am Uterus, an den Ovarien, Niere, der Blase: keins dieser Organe ist schmerzempfindlich; auch der akut entzündete Darm besitzt eben so wenig Gefühl als der gesunde. Eben so ist nicht die Lunge schmerzempfindlich, sondern die Pleura costalis; nicht Hoden und Nebenhoden, sondern die Hodenhüllen.

Haeckel (Stettin).

---

8) **Klapp.** Über Bauchfellresorption.

(Mittheilungen aus d. Grenzgebieten der Medicin u. Chirurgie Bd. X. Hft. 1 u. 2.)

K. benutzte zu seinen Resorptionsversuchen an Hunden Milchzuckerlösung, da der Milchzucker im Harn erscheint und so ein sicheres Urtheil über die stattgehabte Resorption erlaubt.

Zunächst verglich er die Resorptionsfähigkeit des Bauchfells mit derjenigen des subkutanen Bindegewebes und fand, dass die Bauchfellresorption an Größe der parenchymatösen überlegen ist und



derjenigen bei intravenöser Injektion gleichkommt. Diese Überlegenheit der Bauchfellresorption beruht aber ausschließlich auf der großen Oberfläche des Peritoneums; spritzte Verf. nämlich die Zuckerlösung nicht an einer Stelle unter die Haut, sondern vertheilte er dieselbe an viele Stellen, so dass also ein weit größerer Bezirk des subkutanen Bindegewebes in den Dienst der Resorption gestellt wurde, so blieb die Resorption kaum hinter der Bauchfellresorption zurück.

K. erörtert dann die Frage, ob die Resorption vom Bauchfell aus auf dem Wege der Blut- oder Lymphbahnen stattfände. Er fand, dass die Resorption nach Unterbindung der Hauptlymphbahnen, des Ductus thoracicus und Ductus lymphaticus dexter, eben so prompt vor sich geht, als ohne Ausschluss der Lymphbahnen. Es spielen also diese für Resorptionen gelöster Stoffe keine wesentliche Rolle, vielmehr fällt den Blutgefäßen dabei die Hauptrolle zu.

Da nun die Blutgefäße das wesentliche Resorbirende sind, muss es gelingen, die Resorption durch Einwirkung auf die Blutgefäße zu beeinflussen. Die entsprechenden Experimente bestätigen dies, allerdings mit einem erheblichen Unterschied in Bezug auf Wirkung der Wärme und Kälte. Während heiße Luft die Resorption des Bauchfells nur im geringem Maße befördert, wird dieselbe durch Kälteapplikationen in ungleich höherem Maße herabgesetzt.

Endlich suchte K. noch festzustellen, wie breite Eröffnung des Bauches und verschieden lange Zeit durchgeführte Vorlagerung des Darmes auf die Resorption des Bauchfells wirke. Er fand, dass danach die Resorption, offenbar durch die eintretende arterielle Hyperämie, beschleunigt wird, wenn die Vorlagerung nicht länger als $^1/_4$ Stunde dauert. Darüber hinaus tritt eine Verlangsamung der Resorption ein.

Haeckel (Stettin).

---

9) Downes. Electrothermic hemostasis in abdominal and pelvic surgery.

(Journ. of the amer. med. assoc. 1902. Juli.)

Das Verfahren ist eine Verbindung der Angiotripsie mit Kauterisation. Die Theile werden mit besonderen, breitfassenden Zangen gepackt und dann, während starker Druck einwirkt, eine Zeit lang ein starker elektrischer Strom durch die Zangenbacken geschickt. Nach Abnahme liegt eine den Zangenbacken entsprechende Strecke weiß gefärbt vor, die dann ruhig eingeschnitten werden kann. Der Strom wird 30—40 Sekunden geschlossen. Auf diese Art hat Verf. 12 Hysterektomien, 4 Ovariotomien, 20 Entfernungen von Tuben und Ovarien, 42 Entfernungen des Wurmfortsatzes, 5mal Abbrennung von Hämorrhoidalknoten und je eine Entfernung eines intra-uterinen und Mastdarmpolypen gemacht. Seine Erfahrungen lassen sich in folgende Schlüsse zusammenfassen: 1) Bei Blutstillung nach seiner Methode tritt geringerer Schmerz auf als nach Katgut- oder Seidenunterbindung. 2) Es entstehen geringere Verwachsungen. 3) In

einem Operationsfeld, das durch den anatomischen Bau dazu geeignet ist (Uterus, Appendix), kann durch vorherige Anlegung seiner Zangen völlig blutleer operirt werden, ein besonderer Vortheil bei bösartigen Geschwülsten. 4) Die verbrannte Zone bildet einen völligen Abschluss, auch für die Lymphgefäße. Es kann daher kein Keim einer bösartigen Geschwulst in diese eindringen. 5) Besonders groß ist der Vortheil bei nicht durchgebrochenen, vereiterten Wurmfortsätzen. Durch den Druck und die Verbrennung wird die zu durchschneidende Stelle völlig strukturlos, die Keime im Innern werden vernichtet, so dass der Schnitt völlig keimfrei ist. Klemmt man vorher noch das Mesenteriolum ab, so ist die Operation völlig blutlos. Heilung in Folge dieser Umstände völlig per primam. Um ganz sicher zu gehen, wird der gebrannte Stumpf noch in den Blinddarm eingestülpt und übernäht. 6) Hämorrhoidalknoten sind leichter und schneller mit der zu diesem Zweck besonders konstruirten, schmalblätterigen Zange abzubrennen als nach dem alten Verfahren. Die Nachbehandlung ist weniger schmerzhaft. Beschreibungen der Zangen und der erforderlichen Nebenapparate mit Abbildungen.

Trapp (Bückeburg).

---

10) **J. Clark.** Etiologie of post-operative femoral thrombophlebitis.

(Univ. of Pennsylvania med. bull. 1902. Juli.)

Verf. hat 41 Fälle von Thrombose der V. femoralis nach Bauchoperationen auf die Ätiologie dieser Komplikation hin geprüft; und zwar waren 25mal das linke Bein, 5mal beide Beine, 11mal das rechte Bein betroffen; in 4 Fällen von rechtsseitiger Operation fand sich der Thrombus an dem linken Bein. Die Thrombosensymptome traten frühestens am 8., spätestens am 30. Tage nach der Operation auf. Aus der klinischen Analyse der Fälle zieht C. folgende Schlüsse: Die postoperative Thrombophlebitis der Femoralis ist nicht infektiösen Ursprungs und wird nicht durch eine Schädigung der Perineal-, Uterin-, Ovarial- und Iliacalgefäße verursacht. Vielmehr geht aus der Thatsache, dass die Komplikation nur nach solchen Beckenoperationen eintrat, bei denen eine Incision der Bauchwand stattfand, hervor, dass der primäre Faktor mit dieser Incision zusammenhängen muss. C. findet die eigentliche Ursache in der anatomischen Lage der tiefen und wahrscheinlich auch der oberflächlichen Vv. epigastricae, welche bei starker Retraktion der Bauchwandränder oder sonstigen Manipulationen an ihnen während der Laparotomie geschädigt werden können. Von ihnen geht primär die Thrombose aus und setzt sich langsam abwärts bis in die V. femoralis oder iliaca externa fort.

Thierexperimente zur Bestätigung dieser Theorie blieben aus verschiedenen Gründen resultatlos, dagegen führt Verf. zur Stütze seiner Behauptungen folgenden Fall an:

32jährige Frau, bei welcher sich 13 Tage nach einer Ventrofixatio uteri, Suspensio ovarii und Appendektomie eine rechtsseitige Thrombose der V. femoralis entwickelte. Etwa $1/4$ Jahr später zweite Laparotomie wegen Hydrosalpinx und akuter Perioophoritis. Bei dieser Gelegenheit ergab die Palpation der Peritonealoberfläche in der Umgebung der Wunde, dass die tiefen Vv. epigastricae strangartig verändert und thrombosirt waren. In der rechten Vene hatten sich mehrere Venensteine gebildet, und bei ihrem Eintritt in die V. iliaca ext. fanden sich thrombosirte Varikositäten. Beide Vv. epigastricae waren in die Verwachsungen, welche sich um die Anheftungsstelle des Uterus gebildet hatten, eingeschlossen.

Mohr (Bielefeld).

---

11) **Karewski.** Über diffuse adhäsive Peritonitis in Folge von Appendicitis.

(v. Langenbeck's Archiv Bd. LXVIII. Hft. 1.)

Die Formen von diffuser adhäsiver Peritonitis nach Wurmfortsatzerkrankung sind äußerst selten, aber wenn sie vorkommen, sehr ernster Natur, da sie meist tödlich endende Zustände schaffen. Anatomisch bedeuten diese Processe eine Steigerung derjenigen Befunde, denen wir gewöhnlich bei der chronischen Appendicitis begegnen. Die Entwicklung von Verklebungen geht über das normale Maß hinaus, lässt alle Eingeweide mit einander verwachsen und verödet die ganze Bauchhöhle. Die Schwartenbildung in Netz und Mesenterium kann die Bildung großer Geschwülste vortäuschen. Die wesentlichsten klinischen Erscheinungen dieser vielgestaltigen Processe werden durch die Beeinträchtigung der Funktion der in ihrer Beweglichkeit gehinderten Bauchorgane gegeben. In Folge dessen sind akuter Ileus, Erscheinungen von Darmstenose, Blasenbeschwerden die häufigsten Symptome. Die diffuse adhäsive Peritonitis kann sich eben sowohl an eine schleichende Appendicitis, die niemals zu einem typischen Anfall geführt hat, anschließen, wie sie nach einer perforativen Erkrankung auftreten kann. Selbst nach Radikaloperation der Appendicitis wird sie beobachtet. Verf. sah 3mal eine totale Verödung der Bauchhöhle, welche direkt im Anschluss an einen perityphlitischen Anfall innerhalb weniger Wochen zu Stande kam, ohne Entstehung größerer Schwarten. Vier andere Beobachtungen bewiesen, dass auch umschriebene Perityphlitis mit gutartigem Verlauf schleichend dieselbe unheilvolle Wirkung ausüben kann. Von diesen Pat. starb nur einer, während die der erstgenannten Kategorie alle zur Sektion kamen. In 2 weiteren Beobachtungen führte verschleppte perforative Appendicitis mit vielfachen sekundären Darmarrosionen unter sehr chronischem Verlauf zum Tode. Diesen Fällen, bei denen die Ursache der geschilderten Krankheit klar und deutlich vorlag, standen wiederum einige andere gegenüber, bei denen die ursprüngliche Krankheit gar keine Symptome gemacht hatte. Von diesen 11 Fällen mit diffuser adhäsiver Peritonitis kamen nur

4 mit dem Leben davon. Was das Ergriffensein der ganzen Bauchhöhle oder das Freibleiben eines Theiles derselben von der Krankheit anlangt, so ist zu konstatiren, dass die ausgedehnte, trockene Adhäsionsbildung, welche Geschwulst erzeugt, nicht alle Bauchorgane ergreift, also nur in beschränktem Maße diffus genannt werden darf. Auch hierfür sind 2 einschlägige Beobachtungen mitgetheilt, welche durch ihre besonderen operativen Schwierigkeiten Beachtung verdienen.

Auf Grund seiner 13 Fälle theilt K. das beschriebene Leiden in 2 Arten. Bei der einen beginnt die Erkrankung von vorn herein unter allgemeiner Infektion des gesammten Bauchfells. Die Kranken gehen nicht an akuter peritonealer Sepsis zu Grunde, sondern erliegen später den Störungen der Darmthätigkeit. In anderen zahlreicheren Fällen handelt es sich um verschleppte perforative Appendicitis, die zunächst eine umschriebene Eiterung hervorruft. Von dem ursprünglichen Herd aus, namentlich wenn derselbe mehrfach Kothfisteln verursacht hat, erfolgt eine kontinuirliche, schleichende und lang dauernde Fortentwicklung entzündlicher Vorgänge an der Serosa, die keine Ausscheidung flüssiger Substanzen, sondern solche fibroplastischer Natur nach sich ziehen. Auch hier ist der Endeffekt Verödung der Bauchhöhle und Aufhebung der für die Lebenserhaltung nöthigen peristaltischen Bewegungen. Die Verklebungen haben dann nicht mehr die ihnen sonst zukommende Bedeutung eines Schutzwalles für die gesunden Theile des Bauchfells, sondern bleiben durchgängig für die dauernd aus einem oder mehreren Löchern des Darmes austretenden Keime. Die Entleerung der anfänglichen Eiterung, sei es auf spontanem Wege oder durch einen Eingriff, hält in solchem Zustande die Neigung des Processes zum weiteren Fortschreiten nicht auf. Für die Therapie der Appendicitis beweist nach K. die Geschichte der adhäsiven, diffusen Peritonitis, dass ausschließlich die Resektion des Wurmfortsatzes eine rationelle Behandlung aller schweren Anfälle ist. Die konservative Behandlung wie die Abscessentleerung bei Perityphlitis sieht er als wohl zu beschränkende Vorbereitungsmethoden für die radikale Entfernung des Appendix an, welche 14 Tage bis 3 Wochen nach dem Abklingen eines Anfalles vorzunehmen ist. Muss man bei diffuser, adhäsiver Peritonitis operiren, so sind erstens die Maßnahmen zu treffen, welche den Darmweg frei machen, dann ist der Wurmfortsatz zu entfernen, oder wo dies nicht möglich sein sollte, ist nach Sonnenburg's Vorschlag der ganze Knäuel zu exstirpiren.

E. Siegel (Frankfurt a/M.).

---

12) S. Goldner. 800 Radikaloperationen nach Bassini und deren Dauerresultate.

(v. Langenbeck's Archiv Bd. LXVIII. Hft. 1.)

Der vorliegende Bericht umfasst 800 Bassini'sche Radikaloperationen, welche im Zeitraum von 5 Jahren, und zwar bis December 1899, an der Albert'schen Klinik in Wien ausgeführt worden

sind. Die späteren Fälle wurden nicht berücksichtigt, weil nur eine Beobachtung von mindestens 2 Jahren seit der Operation, wenn in dieser Zeit Pat. seine volle Thätigkeit ausgeübt hat, Aufschluss über die Dauerheilung geben kann.

Gerade die Recidive finden eine eingehende Besprechung, weil sie in anderen Arbeiten weniger berücksichtigt worden sind. G. nimmt ein Recidiv an, wenn neuerlich ein Bruch durch den äußeren Leistenring vortritt, wenn eine deutliche Lücke in der Muskelnarbe vorhanden ist, durch die sich beim Husten ein kleiner Bruchsack vorwölbt, und ferner, wenn ein Schenkelbruch sich auf der operirten Seite entwickelt hat. Nach diesem Maßstab fand Verf. 35 = 7,5% Recidive. Am ehesten entwickelt sich ein Rückfall im sog. unteren Wundwinkel, wo stets die größte Spannung beim Anlegen der Nähte besteht. Dann sind am häufigsten Bauchwandbrüche in der Narbe und schließlich die echten Recidive, welch letztere dann zur Ausbildung gelangen, wenn die Naht der Muskeln an das Lig. Pouparti ihren Zweck nicht erreicht hat. Die Technik bei einer solchen wiederholten Bruchoperation soll sich auf die Verschließung der entstandenen Lücke beschränken ohne neuerliche präcise Freilegung des Samenstrangs und Spaltung der hinteren Wand des Leistenkanals.

Bei Kindern, bei welchen die Bassini'sche Operation ausgeführt worden war, fand sich unter 58 Fällen nur ein einziges Recidiv. Nicht zu umfangreiche Brüche können bei Kindern übrigens recht gut ausheilen, so dass die Operation nicht gern vor dem 5. Lebensjahre vorgenommen wurde. Die eben genannten günstigen Resultate zeigen aber, dass für das kindliche Alter mit der nothwendigen Einschränkung die Bassini'sche Methode ein sehr empfehlenswerthes Verfahren ist. Die häufigste Indikation zur Bruchoperation ist der Wunsch des Pat., von seinem Leiden befreit zu werden. Kontraindikation für den Eingriff sieht Verf. in Altersveränderungen, organischen Erkrankungen von Herz, Lunge und Nieren, in diabetischer Diathese und zu frühem Lebensalter, in welchem noch Hoffnung auf Spontanheilung durch Bandagen besteht. Auch Eventrationshernien bei Personen jenseits der 40er Jahre soll man am besten unberührt lassen.

Bei der Operation selbst wurde recht häufig die Lokalanästhesie angewendet, in sehr vielen Fällen mit dem besten Erfolg, d. h. ohne die geringsten Schmerzen des Operirten. Postoperative Pneumonien wurden nach dem Schleich'schen Verfahren nie beobachtet, womit jedoch nicht gesagt sein soll, dass die Inhalationsnarkose die einzige Ursache der Entstehung einer Pneumonie sei. Ob bei Lokalanästhesie eher Recidive auftreten, lässt sich noch nicht mit Bestimmtheit ablehnen oder zugeben. Die Technik, wie sie in der Albert'schen Klinik gehandhabt wurde, die wichtigsten Komplikationen des Eingriffs sind genauer besprochen. Für die Hernia directa fand G., dass sie keineswegs eine so ungünstige Prognose giebt, wie

man das gemeinhin für ihre radikale Beseitigung annimmt. Bei der Besprechung des Wundverlaufs und der Eiterungen, wie sie gerade nach Bruchoperationen oft vorkommen, bringt Verf. auch die Frage vor, ob die prima intentio eine absolute Nothwendigkeit für einen Dauererfolg bei der Bassini'schen Methode ist, und kommt zu dem Schluss, dass die reaktionslose Heilung nicht das einzig Entscheidende für den guten Dauererfolg ist, sondern dass auch der Zustand der Muskulatur und das Alter eine größere Rolle spielt. Doppelseitig soll man nur operiren, wenn auch auf der zweiten Seite zum mindesten ein interstitieller Bruch besteht. Die Zahl der Todesfälle betrug 3. 1 Pat. starb den echten Narkosetod, 2 gingen an Lungenembolien zu Grunde. Bei Varikositäten der unteren Extremitäten soll man in der Prognosestellung des Eingriffs vorsichtig sein, weil anscheinend bei dieser Komplikation am ehesten eine Embolie zu Stande kommt.

Auch bei eingeklemmten Brüchen empfiehlt G. die Bassini'sche Radikaloperation und erachtet die Anwendung der alten Herniotomie mittels Débridement nur für erforderlich, wo es sich um sehr alte und sehr kollabirte Individuen handelt. Die Taxis soll nie forcirt werden; wenn sie nicht leicht gelingt, soll man zur Operation schreiten.

Den Schluss der Arbeit bildet eine auszugsweise Mittheilung der sämmtlichen Krankengeschichten nebst Operationsschilderung, Beschreibung des Wundverlaufs und der Nachuntersuchung.

E. Siegel (Frankfurt a/M.).

---

13) **Glaessner.** Zur topischen Diagnostik der Magengeschwülste.

(Berliner klin. Wochenschrift 1902. No. 29.)

Verf. hat versucht, die von ihm festgestellte Thatsache, dass der Fundustheil des Magens Pepsin und Labferment, der Pylorus nur Pepsin producirt, für pathologische Verhältnisse zu verwerthen. Es gelang ihm, durch Untersuchung des nach Probefrühstück gewonnenen Mageninhalts den Sitz der Geschwulst zu bestimmen in vielen Fällen, in denen die Diagnose durch die Operation bezw. die Autopsie ihre Bestätigung resp. ihren Aufschluss fand. »Ist Labferment und Pepsin gleich stark vermindert, so werden wir einen Fundustumor, ist das Lab im Gegensatz zum Pepsin gut erhalten, einen Pylorustumor anzunehmen haben.«

Nicht nur für die Diagnose, sondern auch für das operative Handeln kann die Möglichkeit, aus der chemischen Untersuchung die Örtlichkeit der Geschwulst zu eruiren, von großer Bedeutung sein, namentlich dann, wenn die übrigen Hilfsmittel bezüglich der Lokalitätsdiagnose einer Magengeschwulst im Stich lassen.

Langemak (Rostock).

---

14) **Gluzinski.** Ein Beitrag zur Frühdiagnose des Magencarcinoms nebst einigen Bemerkungen über die Aussichten der Radikaloperation.

(Mittheilungen aus d. Grenzgebieten der Medicin u. Chirurgie Bd. X. Hft. 1 u. 2.)

G. ist es gelungen, in einer Reihe von Fällen die Diagnose auf Magencarcinom weit früher zu stellen, als das bisher möglich war. Von der frühen Stellung der Diagnose aber hängt es ab, ob überhaupt eine Magenresektion dauernden Erfolg verspricht; G. führt Fälle an, in denen unter den günstigsten Umständen bei außerordentlich kleinem Carcinom operirt wurde und doch ein Recidiv auftrat, und äußert sich sehr pessimistisch über Heilbarkeit des Carcinoms durch Resektion. Die Methode, vor Nachweisbarkeit einer Geschwulst, ehe sich Kachexie bemerklich macht, bevor Milchsäure auftritt, so lange noch Salzsäure vorhanden ist, das Carcinom in Fällen motorischer Insufficienz zu diagnosticiren, besteht darin, dass G. sehr skrupulös die vermehrte Magenperistaltik zu konstatiren sucht, indem er zu verschiedenen Tageszeiten und von verschiedenen Seiten den Magen betrachtet. Von Bedeutung ist eine bestimmte Vorwölbung der Magengegend, die in der Lage wechseln kann; ferner fühlt die aufgelegte Hand bisweilen eine gewisse Spannung der Magengegend, welche wieder nachlässt; wichtig ist auch, dass der tympanitische Perkussionsschall über dem Magen nicht an allen Stellen gleich hoch ist. Bei Weitem das werthvollste Zeichen aber ist das Verhalten der freien Salzsäure. G. untersucht zuerst Morgens den Mageninhalt im nüchternen Zustande, giebt sodann nach Jaworski ein Probefrühstück von Hühnereiweiß und untersucht nach $^3/_4$ Stunden; endlich folgt eine Probemahlzeit mit einem Beefsteak und nach 4 Stunden Untersuchung des Mageninhalts. Alle 3 Untersuchungen werden an ein und demselben Tage vorgenommen und 2—3mal in mehrtägigen Zwischenräumen wiederholt. Fehlt bei einer dieser Proben freie Salzsäure, oder ist sie nur in geringen Spuren vorhanden, mag sie auch bei den übrigen am selben Tage vorgenommenen Proben vorhanden sein, so kündigt dieses das Entstehen eines schleimigen Katarrhs an, der unter Berücksichtigung der übrigen Umstände für die Diagnose eines sich entwickelnden Carcinoms äußerst wichtig ist. Einige Beispiele zeigen, wie bei der Operation diese Frühdiagnose bestätigt wurde, u. A. ein Fall, in dem ein Magengeschwür sich fand, in dessen Rand nur mikroskopisch sich das Carcinom nachweisen ließ. Wenn erst Milchsäure im Magen auftritt, ist es fast immer für die Operation schon zu spät.

Haeckel (Stettin).

---

15) **E. Quénu** et **H. Indet.** Des rétrécissements fibreux de l'intestin grêle.

(Revue de chir. Jahr. XXI. No. 6.)

In kurzem Zwischenraum hatten Verff. Gelegenheit, 2 Fälle von hochgradigen Dünndarmstenosen zu beobachten und zu operiren, die vor Allem pathologisch-anatomisches Interesse bieten. Die Verengerung war beide Male herbeigeführt durch fibröse Verdickung und narbige Schrumpfung der Darmwand, charakterisirt durch langsame Entwicklung, ausgesprochene Stenoseerscheinungen, während Occlusion nur in einem der Fälle auftrat; multiple Strikturen fanden sich im einen, solitäre Verengerung im anderen Falle.

Beide Male war es nun ganz unmöglich, mit völliger Sicherheit die Natur der narbigen Veränderung zu bestimmen. Obgleich die Vermuthung nahe lag, abgelaufene tuberkulöse Processe als Ursache heranzuziehen, konnten doch keinerlei typische Entzündungsvorgänge oder Residuen nachgewiesen bezw. die erhobenen makro- und mikroskopischen Befunde in einer der zur Zeit bekannten Formen tuberkulöser Darmerkrankungen rubricirt werden. Die Frage nach der Ätiologie wird dahin beantwortet, dass es sich um eine Art schwachvirulenter Darmtuberkulose mit kräftiger Reaktion gehandelt habe, die durch Entwicklung mäßigen Narbengewebes den Process völlig unterdrückt und seine Spuren verwischt hat.

Anziehend ist die Differentialdiagnose besprochen. Der König-sche Symptomenkomplex — schmerzhafte Kolikanfälle, sichtbare Peristaltik, blasende Geräuche, denselben folgende diarrhoische Entleerungen oder Abgänge von Winden — wird im Allgemeinen sicher leiten. Außerhalb der Darmwand liegende Hindernisse führen schneller zu Störungen als die eigentlichen Strikturen. Dessgleichen führen Verengerungen des Dickdarmes früher und zu vollständigerem Verschluss in Folge des konsistenteren Darminhaltes und der träger arbeitenden, streifenartig angeordneten Muskulatur.

Bei Dickdarmstenosen steht das Symptom des Verschlusses — allgemeine Blähung und Verstopfung —, bei solchen des Magens und oberer Darmabschnitte Erbrechen, bei denen des Dünndarmes die Ernährungsstörung durch flüssige Entleerungen und Abmagerung im Vordergrund. Bei fibröser Verengerung der Darmlichtung ist keine Geschwulst zu fühlen, bei Carcinom nicht immer. Sarkome des Dünndarmes bedingen meist keine Striktur. Stenosen nach Invagination und Incarceration können aus der Anamnese erkannt werden. Bei Berücksichtigung aller dieser Thatsachen wird man der Diagnose einer fibrösen Verengerung immer nahe kommen.

Die Behandlung kann nur eine operative sein; der Resektion des verengten Abschnitts ist der Vorzug zu geben. Q. bevorzugt dabei die termino-laterale Vereinigung der Darmenden, wobei das dünnere, aborale, in das erweiterte orale eingepflanzt wird. Der kleine Blindsack, welcher hierbei ensteht, gleicht sich aus.

An Litteratur ist wohl nur die neuere französische berücksichtigt.

Christel (Metz).

---

16) **W. Anschütz.** Über den Verlauf des Ileus bei Darmcarcinom und den lokalen Meteorismus des Coecum bei tiefsitzendem Dickdarmverschluss.

(v. Langenbeck's Archiv Bd. LXVIII. Hft 1.)

Der Verlauf des Ileus beim Dickdarmcarcinom spielt sich in den seltensten Fällen so typisch ab, wie man ihn theoretisch konstruiren müsste. Im Gegentheil ist das Krankheitsbild desselben ein äußerst mannigfaltiges. Es lassen sich in der Hauptsache 2 verschiedene Kategorien aufstellen, nämlich 1) Fälle, bei welchen schon vor dem terminalen Ileusanfall Darmstörungen durch längere Zeit hindurch bestanden, und 2) jene Pat., bei denen der Darmverschluss plötzlich und unvermuthet mit seinen schwersten Symptomen einsetzt. Bei der 1. Gruppe bestehen anfänglich leichte Unregelmäßigkeiten der Darmfunktionen, bis in der 2. Periode wirkliche Stenoseanfälle auftreten. Diese letzteren können nach länger bestehender Verstopfung in Erscheinung treten und sind dann wohl weniger auffallend. Oft verstreichen Zeiträume längerer Dauer zwischen solchen einzelnen Stenoseanfällen, so dass die Kranken in der Zwischenzeit sich relativ gesund fühlen. Schwieriger wird die Diagnose noch, wenn statt richtiger Stenoseanfälle nur häufigere schwere Verstopfungen auftreten. Manchmal kann ein akuter Ileusanfall auch wieder völlig zurückgehen, so dass die Gefahr ganz beseitigt erscheint.

Die Fälle der 2. Gruppe, bei denen ein schwerster Ileusanfall plötzlich als erstes Zeichen des Leidens eintritt, sind ebenfalls sicher erwiesen. Der Verlauf dieser Fälle ist ein sehr atypischer. Die Veranlassung dieses plötzlichen Ileus ist eine verschiedene. Akute Schwellung der Neubildung, Verstopfung der Stenose durch Fremdkörper und Kothmassen, spastische Zustände des Darmes u. A. m. spielen hier eine Rolle. A. glaubt, dass es schon ein Zeichen des Verfalls ist, wenn bei einer einfachen Verlegung der Darmlichtung Ileussymptome überhaupt zum Ausbruch kommen. Dadurch erklärt sich auch die hohe Sterblichkeitsziffer bei dem Obturationsileus, welcher keineswegs günstigere Aussichten bietet als der Strangulationsileus.

In dem 2. Theil der Arbeit behandelt Verf. den lokalen Meteorismus des Blinddarmes bei tiefsitzendem Darmverschluss im Dickdarm. Ein solcher kommt zu Stande bei Strangulation und bei Embolie wie Thrombose der Gefäße eines Darmabschnittes. Ihnen fügt Verf. denjenigen hinzu, der sich bei Überdehnung eines Darmabschnittes beobachten lässt, und zwar am Blinddarm. An 5 Fällen ist dieses Symptom genauer beschrieben. Man muss es kennen, da man sonst geneigt ist, eine Strangulation des Blinddarmes oder der Flexura sigmoidea anzunehmen, wo eine Obturation vorliegt. Wo eine solche übermäßige, hauptsächlich auf den Blinddarm beschränkte Überdehnung gefunden wird, müssen entweder die Widerstände an den einzelnen Theilen des Dickdarmrohres verschieden sein, oder es

müssen, was bisher zu wenig beachtet wurde, Unterschiede in der Weite des Dickdarmes an seinen verschiedenen Abschnitten bestehen. A. hat diese letztere Thatsache an Experimenten in leicht einleuchtender Weise nachgewiesen. Die Vorbedingung für eine erhebliche Steigerung des Innendrucks im Dickdarmrohr ist die, dass die Ileocoecalklappe dem Druck und der Ausdehnung kräftig Widerstand zu leisten vermag. Die Angaben der Anatomen und der Kliniker über die Schlussfähigkeit der Valvula Bauhini gehen trotz der in die ältesten Zeiten zurückreichenden Forschungen weit aus einander, d. h. sie sind oft diametral entgegengesetzt. Im Großen und Ganzen konnte A. 4 Formen des Verschlusses der Klappe bei seinen eigenen Studien konstatiren: 1) leichteste Durchgängigkeit schon bei wenigen Millimetern Quecksilberdruck, 2) schwerere Durchgängigkeit, 3) einen großen Widerstand, so dass der Darm platzt, ehe die Klappe nachgiebt, und 4) Nachgeben der Klappe bei ungenügender Entlastung, so dass der Darm bei Fortsetzung des Versuchs doch noch platzt. Diese letzteren beiden Arten gleichen den beschriebenen Fällen. Die Dehnung führt allerdings bei dem Lebenden nicht immer zur primären Perforation, sondern es kommt bei dem langsam wachsenden Druck zu Dehnungsgeschwüren und dann zu sekundärer Perforation. Jedenfalls ist dieser Zustand für den Pat. ein sehr gefährlicher.

Die Therapie ist eine sehr verantwortungsvolle und schwierige. Ein einfacher Kunstafter genügt nicht. Die Exstirpation des Blinddarmes ist ein schwerer, wohl meist tödlicher Eingriff bei solchen Fällen. Man müsste desshalb am besten die Umgebung des Blinddarmes tamponiren und einen Kunstafter an einer tiefen Ileumschlinge anlegen. **E. Siegel** (Frankfurt a/M.).

---

17) **Kiwull.** Zur Diagnose des Volvulus der Flexura sigmoidea.

(Mittheilungen aus d. Grenzgebieten der Medicin u. Chirurgie Bd. X. Hft. 1 u. 2.)

Zu den bekannten allgemeinen und lokalen Symptomen, welche zur Diagnose eines Volvulus der Flexura sigmoidea führen können, fügte K. ein neues Symptom, das diagnostisch wichtig ist; er bezeichnet es als »Ballonsymptom«, da der Gehörseindruck ähnlich ist demjenigen, welchen wir beim Perkutiren eines großen Kautschuckballons haben. Man hört nämlich bei Perkussion und gleichzeitiger Auskultation über der geblähten Flexur einen deutlichen metallischen Klang, der besonders deutlich wahrgenommen wird, wenn man bei Stäbchen-Plessimeterperkussion durch das Stethoskop hört. Man kann sich so über Lage und Ausdehnung der strangulirten Schlinge genau informiren. Als weiteres diagnostisches Hilfsmittel giebt K. an, dass man im warmen Bade bisweilen sehr deutlich die geblähte Schlinge tasten kann. Die Krankengeschichten von 8 Fällen werden mitgetheilt, in denen sich das genannte Symptom des Metallklanges fast regelmäßig fand. Von den 8 Pat. starb nur einer, ein 71jähriger,

11 Tage nach der Operation an Pneumonie; alle anderen heilten nach Laparotomie. K. kam stets mit einfacher Detorsion aus, da nie Gangrän zur Resektion nöthigte. Trotzdem nie die Kolopexie an die Detorsion angeschlossen wurde, kam es in keinem Falle zum Recidiv.

Haeckel (Stettin).

---

18) **J. Potarka.** Sur un nouveau procédé opératoire des hémorroides.

(Revue de chir. Jahr. XXI. No. 5.)

Verf. empfiehlt eine von Versesco auf dem XIII. internationalen Kongress veröffentlichte Operationsmethode der Hämorrhoiden, die bisher noch wenig Beachtung gefunden. Zum Instrumentarium gehört ein Whiteheadspeculum, 1 Korkwalze mit Drahtgriff von 8—9 cm Länge und 3—3,5 cm Durchmesser, so wie Karlsbader Nadeln. Die Technik ist recht einfach. Nach kurzer Vorbereitung und gehöriger Dilatation — in Narkose oder Rachicocainisation — wird die Walze eingeführt, das Speculum zurückgezogen. Die marginale Zone der Schleimhaut wird sodann rings herum mit Nadeln (von 1 cm Zwischenraum) an die Korkwalze geheftet. Nach cirkulärer Umschneidung wird der Sphinkter zurückgeschoben, die kranke Schleimhaut entweder nur von varikösen Venen befreit oder cirkulär resecirt. Hierbei ist darauf zu achten, dass nur ganz nach und nach durchtrennt wird unter Anziehung der Walze, und dass sofort der freiwerdende Schleimhautrand mit der entsprechenden Schnittfläche des Afters vernäht wird.

Die Operation ist schnell auszuführen und blutstparend. Vom Verf. in 5 Fällen mit sehr befriedigendem Erfolg geübt.

Christel (Metz).

---

19) **Ehret** und **Stolz.** Zur Lehre des entzündlichen Stauungsikterus bei der Cholelithiasis.

(Mittheilungen aus d. Grenzgebieten der Medicin u. Chirurgie Bd. X. Hft. 1 u. 2.)

Gegenüber dem »reinen Stauungsikterus«, d. h. einem solchen, bei dem rein mechanisch durch Kompression von außen oder durch Steine im Choledochus letzterer verlegt ist, ist bei der Cholelithiasis der »entzündliche Stauungsikterus« viel häufiger. Diese entzündliche Form des Ikterus beruht auf einer Cholangitis. Verff. führen 2 Fälle an, die das illustriren. In dem einen wurden bei Bestehen eines chronischen Ikterus Steine aus der Gallenblase und dem Ductus cysticus entfernt, der Choledochus erwies sich frei. Erst nach 10 Tagen kam Galle aus der angelegten Gallenblasenfistel, und erst am 11. Tage erschien Galle im Stuhl. Also waren jedenfalls die Steine nicht direkte Ursache des Fehlens der Gallenausscheidung in den Darm und somit des Ikterus gewesen. In einem 2. Falle wurden Steine aus dem Choledochus entfernt; trotzdem trat nach der Operation heftiger Ikterus auf, der erst nach einigen Wochen schwand.



Durch diesen entzündlichen Ikterus erklären sich die Fälle, in denen Ikterus besteht, trotzdem die Sektion oder die Operation freie Durchgängigkeit des Choledochus nachweist; umgekehrt ist dadurch auch erklärlich, dass trotz großer Steine im Choledochus Ikterus fehlen kann, dass der Abgang von Steinen bald vom Ikterus begleitet ist, bald nicht, dass trotz intensivem, chronischem Ikterus bei Steineinklemmung der Stuhlgang nicht selten Gallenfarbstoff enthalten kann.

Haeckel (Stettin).

Kleinere Mittheilungen.

20) **Rubritius.** Über einen Fall von Perityphlitis, welcher unter dem Bilde einer Tuberkulose der serösen Häute verlief.

(Mittheilungen aus den Grenzgebieten d. Medicin u. Chirurgie Bd. X. Hft. 1 u. 2.)

21) **v. Jaksch.** Bemerkungen zu dem von Dr. H. Rubritius veröffentlichten Falle von Perityphlitis.

(Ibid.)

R. theilt einen Fall von Perityphlitis aus der Prager medicinischen Klinik mit, der ganz analog ist einem kürzlich von Herrmann aus derselben Klinik publicirten Fall.

Eine 33jährige Frau erkrankte mit Diarrhöen, Schmerzen in der Nabelgegend, Gurren in den Därmen; allmähliche Anschwellung des Unterleibes; nach 5 Monaten lässt sich bei der Aufnahme ins Krankenhaus in den abhängigen Partien des Bauches eine resistente Dämpfung nachweisen, welche sich bei Lagewechsel deutlich verschiebt. Dämpfung über den unteren Partien beider Brusthöhlen, Probepunktion jedoch negativ; heftige Diarrhöen. Diagnose auf Tuberkulose der serösen Häute gestellt. Punktion des Bauches entleert $7^1/_2$ Liter einer trüben, grünlichen, stark schäumenden Flüssigkeit. Man fühlt danach unregelmäßige Geschwülste im Leibe. Nach der Punktion tritt Fieber auf, heftiges Erbrechen, zunehmender Meteorismus, starke Druckschmerzhaftigkeit des Bauches. Nach 6 Tagen Tod. Die Autopsie ergiebt allgemeine seröseitrige Peritonitis, 2 Ulcerationen am Wurmfortsatz, bis ans Bauchfell reichend. Alte Schwielen in einer Lungenspitze, einige verkäste Bronchialdrüsen, aber am Darm und Bauchfell keine Tuberkulose; eben so wenig in der Pleura. Das auf Grund der Perkussion in ihr vermuthete Exsudat war nur vorgetäuscht durch den Hochstand des Zwerchfells. Das Primäre war also offenbar eine Appendicitis ulcerosa, welche wohl zu einem perityphlitischen Abscess geführt hatte; wie schon Sahli und Roux beobachtet, antwortete das gesunde Peritoneum auf den Reiz des abgekapselten pericoecalen Eiterherdes mit einer serösen Peritonitis, welche durch die Punktion festgestellt wurde. Nach der letzteren wurde vom perityphlitischen Abscess aus das vorhandene seröse Exsudat inficirt, so dass bei der Sektion eitrige Peritonitis gefunden wurde.

v. Jaksch, in dessen Klinik der vorstehende Fall lag, betont die Wichtigkeit der Beobachtung und weist darauf hin, dass er eine neue Form der Appendicitis larvata darstelle; eine rechtzeitig vorgenommene Probelaparotomie hätte wohl eher Klärung und vielleicht Heilung gebracht. Er fordert daher die Internisten auf, um so eher sich bei Fällen, welche unter dem Bilde der Tuberkulose der serösen Häute verlaufen, zu einer Laparotomie zu entschließen, als ja auch bei wirklicher Peritonitis tuberculosa die Laparotomie häufig günstig wirkt.

Haeckel (Stettin).

22) **Krüger** (Cottbus). Blinddarm und Wurmfortsatz im eingeklemmten linksseitigen Schenkelbruch.

(Monatsschrift für Unfallheilkunde und Invalidenwesen 1902. No. 8.)

Der hühnereigroße Bruch erwies sich bei der Operation einer 81jährigen Frau mit Einklemmungserscheinungen als Stück des Blinddarmes nebst angelagertem Wurmfortsatz. **Bähr** (Hannover).

23) **Dziekan.** Beitrag zur Anatomie der Leistenhernien.

Inaug.-Diss., Greifswald, 1901.

31jähriger Pat. mit angeborenem rechtsseitigem Leistenbruch. Akute Einklemmungserscheinungen. Bei der Operation fanden sich eigenartige anatomische Verhältnisse, indem der aus dem Leistenring austretende Bruchsack nicht direkt zum Hodensack verlief, sondern vorher am ganzen Umfange des Leistenringes eine der vorderen Fläche der Bauchmuskulatur anliegende Falte bildete. Der stark atrophische Hoden lag hinter dem Leistenring in der Bauchhöhle und hing an einem eigenen ausgesprochenen Mesenterium, welches am Rande des kleinen Beckens entsprang, 10 cm lang war und Hoden sammt Samenstrang analog wie beim Darm umkleidete. Annähung des Hodens im Hodensack, Bassini, Heilung.

Mohr (Bielefeld).

24) **Chlumský** (Krakau). Vier Fälle von Ileus.

(Wiener klin. Rundschau 1902. No. 27.)

Verf. beschreibt 3 Fälle von Ileus durch Achsendrehung des Mesenteriums. Das Bemerkenswerthe seiner Operationsmethode ist, dass er einem späteren Recidiv dadurch vorzubeugen sucht, dass er das allzu lange Mesenterium verkürzt und die der Achsendrehung besonders ausgesetzte Darmschlinge mit einigen Nähten an der Bauchwand fixirt. Er schließt die Bauchwunde nicht völlig, sondern führt einen Tampon ein.

Dann folgt noch die Beschreibung eines interessanten Falles von Ileus durch Invagination.

Verf. wandte in allen Fällen die spinale Anästhesie mit Tropacocain an.

Schmieden (Bonn).

25) **E. Berger** (Halberstadt). Trauma und Cholelithiasis.

(Monatsschrift für Unfallheilkunde und Invalidenwesen 1902. No. 8.)

Aus der Klinik Kehr's theilt der Verf. folgende Beobachtung mit: Pat. erhielt einen Stoß vor den Leib, so dass er über die Kante eines Kohlenwagens in den leeren Wagen fiel. Das Glas der Taschenuhr wurde dabei zertrümmert. In den nächsten Wochen eigenthümliches Gefühl im Oberbauch, ein sich steigernder dumpfer Druck. 6 Wochen nach dem Unfall wiederholten sich die Anfälle von Zeit zu Zeit. 11 Monate nach dem Unfall trat eine schwere Gallensteinkolik auf, die sich späterhin häufiger wiederholte. 2 Jahre nach dem angeblichen Unfall wurde Pat. operirt. Die Gallenblase enthielt Steine und Eiter. Ein größerer Stein saß im Halse der Gallenblase, außerdem bestanden zahlreiche Verwachsungen zwischen dieser, Netz und Zwölffingerdarm. Kehr nimmt an, dass »durch die Verletzung der Ruhezustand der Steine gestört und durch Entwicklung einer Entzündung der Gallenblase erst geringere, später sich steigernde, endlich typische Koliken hervorgerufen wurden. Nachdem der Zustand der Ruhe der Gallenblase einmal unterbrochen war, blieben Veränderungen innerhalb der Gallenblase zurück, welche das Auftreten neuer Entzündungen begünstigten, so dass auch alle späteren Anfälle sich als Folgen des Unfalls darstellen. Es wäre somit also zwar nicht die Entstehung der Gallensteine, wohl aber die Entwicklung des Gallensteinleidens auf den Unfall zurückzuführen.« Aus der einschlägigen Litteratur werden Beispiele beigebracht, welche den Einfluss von Traumen auf Gallensteinleiden, deren event. Verschlimmerung mehr oder weniger beweisen sollen.

Bähr (Hannover).

26) **P. Wulff.** Zur Fettgewebsnekrose.

(Berliner klin. Wochenschrift 1902. No. 31.)

40jähriger Restaurateur, hochgradiger Trinker, erkrankt 2 Monate nach Überstehen einer schweren Pneumonie von Neuem unter den Erscheinungen einer Perityphlitis, die zur Abscessbildung führt. Bauchdecken oberhalb des rechten Poupart'schen Bandes äußerst druckempfindlich, geröthet, diffus infiltrirt. Temperatur 39,5°. Bei der Operation gelangt man in eine Höhle, die ihre Entstehung einem nekrotischen Zerfall des Fettgewebes verdankt; dieselbe war mit bröckligen, körnigen Massen erfüllt, die beim Eingehen mit dem Finger sich massenhaft zugleich mit einer serösen Flüssigkeit entleerten. Tamponade der Höhle, Abbruch der Operation. Der Tod am 22. Krankheitstage wurde durch in diese Höhle erfolgte Blutungen beschleunigt. Sektionsbefund: Wurmfortsatz normal; ausgedehnte typische Fettgewebsnekrose des gesammten Bauchfettes, die ihren Hauptherd in der Ileocoecalgegend hat, gänzlich getrennt vom Pankreas, welches völlig normal gefunden wird.

Das Fehlen jeder Pankreasveränderung (auch mikroskopisch) ist das Interessante an diesem Falle und veranlasst den Verf. zu der Annahme, dass die Fettgewebsnekrose eine Krankheit sui generis darstelle, hervorgerufen durch schweres Potatorium; er glaubt, dass die die Fettgewebsnekrose meist begleitende Pankreaserkrankung eine sekundäre Erscheinung sei. **Langemak** (Rostock).

27) **Ulbrich.** Neun Fälle von Tetanus. Ein Beitrag zur Antitoxinbehandlung dieser Krankheit.

(Mittheilungen aus den Grenzgebieten d. Medicin u. Chirurgie Bd. X. Hft. 1 u. 2.)

Aus der Breslauer chirurgischen und medicinischen Klinik theilt U. 9 Tetanusfälle mit. In 4 derselben wurde nach der Behring'schen Forderung spätestens 30 Stunden nach Erkennung der ersten Tetanussymptome eine genügende Menge Antitoxin eingespritzt; in 2 dieser Fälle wurde die Injektion schon wenige Stunden nach Beginn der Erkrankung vorgenommen. In keinem dieser Fälle vermochte das Antitoxin den tödlichen Ausgang zu hindern; auch eine wesentliche Abschwächung der Krämpfe war nicht zu beobachten. Eine Zusammenstellung der in der Litteratur niedergelegten Fälle der letzten Zeit, in denen gleichfalls rechtzeitig Antitoxin injicirt war, ergiebt 72,9% Sterblichkeit.

U. giebt dann 2 Fälle, in denen später als 30 Stunden nach Einsetzen der ersten Symptome, nämlich am 3. resp. 4. Tetanustage injicirt wurde. Einer heilte, der andere starb. Analoge Fälle aus der Litteratur ergaben eine Sterblichkeit von 45,5%. Die statistischen Resultate bei dieser späteren Anwendung des Antitoxins sind offenbar desshalb günstiger, weil die leichteren Fälle später zur Injektion kommen.

Endlich 3 Fälle, in denen gar kein Serum oder solches erst sehr spät, am 11. Tage der Krankheit (1 Fall), injicirt wurde. 2 heilten, einer starb.

U. kommt zu dem Resultat, dass weder nach seinen eigenen Beobachtungen noch nach den Erfahrungen Anderer sich bisher eine Besserung der Sterblichkeitsziffer durch das Antitoxin nachweisen lässt. Trotzdem müsse man weitere Versuche damit machen, da das Serum schließlich das einzige Mittel sei, das noch in Cirkulation befindliche Gift zu binden, während es nicht im Stande ist, das im Centralnervensystem schon verankerte zu entfernen.

Zum Schluss führt U. noch eine sehr interessante Beobachtung an, die es wahrscheinlich macht, dass eine prophylaktische Antitoxininjektion von günstigem Einfluss war. Die Schwere der Verletzung — Ausreißen des Armes — ließ Eintritt von Tetanus befürchten. Am 4. Tage nach der Verletzung wurde daher Antitoxin injicirt. Erst 6 Wochen nach der Verletzung trat das Bild eines abortiven Tetanus auf und dauerte 2 Monate lang, um in völlige Heilung überzugehen.

Haeckel (Stettin).

28) **Wallerstein** (Köln). Ein Fall von traumatischer, isolirter Lähmung des rechten Nervus axillaris.

(Monatsschrift für Unfallheilkunde und Invalidenwesen 1902. No. 8.)

Der Verletzte trug eine Last auf der rechten Schulter, führte zum Abwerfen seine rechte Hand hinter den Kopf gegen dieselbe und ertheilte ihr aus dieser im Schultergelenk überstreckten Stellung heraus einen kräftigen Druck. Die Lähmung war die Folge einer plötzlich mit Gewalt ausgeführten Überstreckung im Schultergelenk. Die Arbeit enthält weiterhin Bemerkungen über die Wirkungen des Deltamuskels bei der Erhebung des Armes. **Bähr** (Hannover).

29) **Bergmann** (Sulzbach-Laar). Fall von seitlicher Kniegelenksluxation.

(Monatsschrift für Unfallheilkunde und Invalidenwesen 1902. No. 1.)

Verf. theilt einen Fall mit von unvollständiger Verrenkung im rechten Kniegelenk nach außen mit gleichzeitigem Bruch des linken Oberschenkels, der dadurch zu Stande gekommen war, dass dem Verletzten eine Gesteinsmasse in den Rücken gefallen war und ihn dabei zusammengeknickt hatte. Unter Beifügung des Röntgenbildes wird eine genauere Beschreibung des Falles gegeben. Die Reposition gelang durch Zug und Gegenzug und direkten Druck auf die verrenkten Gelenkenden in Narkose leicht. Nach 8 Wochen konnte das Kniegelenk um 130° gebeugt werden, wie auch eine spätere Untersuchung ein vorzügliches Resultat ergab. **Bähr** (Hannover).

30) **P. Pissot.** Contribution à l'étude du décollement traumatique de l'extrémité inférieure du fémur.

Thèse de Paris, **G. Steinheil,** 1902.

Wirkt eine starke meist indirekte Gewalt bei Kindern, deren Epiphysenlinie noch nicht verknöchert und dadurch weniger widerstandsfähig als die Bänder des Kniegelenks und die Knochen, auf den gestreckten Unterschenkel ein, so wird in den meisten Fällen eine Trennung der Epiphysenlinie eintreten. Bei sehr großer Gewalt oder starker Dislokation der Diaphyse nach hinten durch Muskelzug kann es zur Zerreißung oder Quetschung der Gefäße und Nerven der Kniekehle kommen.

In den beiden von P. beschriebenen Fällen waren Kinder, die sich an einen Wagen gehängt, in die Speichen eines Rades gekommen, und es musste in einem Falle wegen Zerreißung von Gefäßen und Nerven die Amputation des Unterschenkels vorgenommen werden, während der andere unkomplicirte Fall mit völliger Gebrauchsfähigkeit heilte. **Coste** (Straßburg i/E.).

31) **Neuburger** (Groß-Lichterfelde). Ein Fall von habitueller Luxation einer Beugesehne am Fuß nach Trauma.

(Deutsche militärärztliche Zeitschrift 1901. Hft. 4.)

Nach Abspringen vom Querbaum starker Schmerz, aber keine Krankmeldung, welche erst später erfolgte. Zunächst wurde die Diagnose Schwellfuß gestellt. Doch war nur Schmerz, keine eigentliche Schwellung vorhanden, auch kein Hinken. Jedes Mal, wenn der kranke linke Fuß beim Gehen vom Boden abgewickelt wird, entsteht ein lautes, klappendes Geräusch, das auf Holzfußboden bis auf 30 m Abstand hörbar wird. Nach längerem Stehen und Gehen bleiben die Zehen, besonders II und III, in leichter Streckstellung, wobei die entsprechenden Strecksehnen krampfhaft gespannt hervorspringen. Schiebt man den Zeigefinger unter die Sohle, lässt dann die Ferse aufheben und mit den Zehen auf den Finger treten, so fühlt man, wie die Beugesehne II über das Köpfchen des Metatarsus nach der Seite der großen Zehe hinüberschnappt, beim Senken der Ferse wieder in die alte Lage zurückkehrt; hierdurch das Geräusch. Dienstentlassung.

Lühe (Königsberg i/Pr.).

Originalmittheilungen, Monographien und Separatabdrücke wolle man an *Prof. E. Richter* in Breslau (Kaiser Wilhelmstraße 115), oder an die Verlagshandlung *Breitkopf & Härtel*, einsenden.

Druck und Verlag von Breitkopf & Härtel in Leipzig.

Centralblatt
für
CHIRURGIE

herausgegeben
von

E. von Bergmann, F. König, E. Richter,
in Berlin, in Berlin, in Breslau.

Neunundzwanzigster Jahrgang.

Wöchentlich eine Nummer. Preis des Jahrgangs 20 Mark, bei halbjähriger Pränumeration. Zu beziehen durch alle Buchhandlungen und Postanstalten.

No. 41. Sonnabend, den 11. Oktober. 1902.

Die intrakapsuläre Prostataresektion als Normalverfahren bei Prostatahypertrophie.

Von

L. Rydygier, k. k. Hofrath.

(Nach einem am 15. Juli cr. gehaltenen Vortrage.)

Schon vor mehr als 2 Jahren habe ich die intrakapsuläre Enukleation der Prostata zur Behandlung der Prostatahypertrophie anempfohlen. Seit der Zeit sind auch von anderen Seiten, namentlich von Amerika aus, ähnliche Vorschläge gemacht worden. In letzter Zeit soll Albarran bei dem reichen Material der Guyon'schen

Klinik eine größere Reihe ähnlicher Operationen mit gutem Erfolge ausgeführt haben.

Im weiteren Verfolg dieser Operation in meiner Klinik habe ich mich überzeugt, dass bei der Enukleation — sei es mit dem Finger, sei es mit halbstumpfen Instrumenten —, wie ich das Anfangs vorgeschlagen, fast regelmäßig die Pars prostatica urethrae eröffnet wird. Obwohl ich desswegen keinen Pat. verloren habe, so komplicirt dieses Ereignis immerhin den Wundverlauf und verlängert die Nachbehandlung ganz bedeutend. Gerade bei den Prostatikern, wo wir es mit alten und meist dekrepiden Kranken zu thun haben, müssen wir nach den mildesten und am wenigsten eingreifenden Eingriffen suchen; war es doch gerade dieser Grund, wesshalb ich die intrakapsuläre Enukleaktion so warm empfohlen. Um also auch die oben erwähnte Komplikation zu vermeiden und die Operation noch einfacher zu gestalten, würde ich in Zukunft statt der Enukleation die intrakapsuläre Resektion anempfehlen, wobei das der Urethra anliegende Prostatagewebe zurückgelassen wird.

Dem entsprechend verfahren wir folgendermaßen: Die hintere Fläche der Prostata wird vom Perineum aus freigelegt. Für gewöhnlich genügt dazu der am wenigsten verletzende Rapheschnitt. Der quere Bogenschnitt von einem Tuber ischii zum anderen, den ich Anfangs benutzte, giebt unzweifelhaft freieren Zutritt zu der hinteren Prostatafläche, ist aber eben so entschieden viel verletzender und desshalb weniger empfehlenswerth — höchstens in besonders schwierigen Fällen anwendbar. Eben dasselbe lässt sich von dem Dittelschen Seitenschnitt sagen. Ich bin in meinen letzten Fällen mit dem einfachen Rhapheschnitt, den ich in den oberflächlichen Schichten von der Wurzel des Scrotum bis nahe an die Afteröffnung führe, immer ausgekommen — die intrakapsuläre Operation ist eben viel leichter und einfacher wie die gewöhnliche frühere Prostatektomie. Nachdem man die Dammfascie gespalten, arbeitet man weiter in der Tiefe auf stumpfen Wege (Finger, Cooper'sche Schere), um allmählich auf die hintere Prostatafläche zu gelangen und dieselbe freizulegen. Vorher ist ein möglichst dicker Katheter in die Harnröhre eingelegt worden. Indem man die Wundränder stark aus einander zieht, schneidet man zunächst auf der einen Seite in einiger Entfernung von der Mittellinie die Prostatakapsel an der hinteren Fläche mehr in ihrem unteren Abschnitt breit auf. Man fast nun die Ränder des Kapselspaltes mit Hakenzangen und versucht mit dem Finger den entsprechenden Lappen der Prostata aus der Kapsel herauszuschälen und vor den Kapselspalt herauszuwälzen. Manchmal gelingt das leicht. In anderen Fällen ist die Kapsel sehr dünn, ist mit dem Parenchym fest verwachsen und reißt leicht ein. In einzelnen Fällen lässt sich die Ablösung in den tieferen Schichten leichter als dicht an der Kapsel ausführen. In einiger Entfernung von der Harnröhre, die durch den eingeführten Katheter sicher markirt ist, hört man mit der Auslösung auf. Es wird eine lange Klemm-

zange auf den so gebildeten Quasi-Hylus in einiger Entfernung von der Harnröhre und ihr parallel angelegt und der ausgelöste Lappen resecirt. In derselben Weise verfährt man auf der anderen Seite. Die Operation ist für gewöhlich leicht, ohne stärkere Blutung und dauert kurz, im Gegensatz zu der Dittel'schen Operation, welcher E. Burckhardt vorwirft: »Die Operation ist keine einfache und technisch leicht ausführbare. Sie erfordert eine längere Narkose (bis 3 Stunden), und der Blutverlust kann ein bedeutender sein«. Ob nicht häufiger ein Recidiv eintreten wird, von dem Burckhardt auch nach der Dittel'schen Operation spricht, muss erst die weitere klinische Erfahrung lehren. Ich glaube kaum, dass es häufiger der Fall sein dürfte. Man könnte vielleicht die Strumaresektionen zum Vergleich heranziehen und eben so wie dort auch hier erwarten, dass nach der narbigen Retraktion der buchtigen Wunde die Passage in der vorher komprimirten Harnröhre frei wird und bleibt.

---

1) **Manfredi** e **Frisco.** I gangli linfatici nella difese dell' organismo contro la tuberculosi.

(Policlinico 1902. No. 6—8.)

Die umfangreiche Arbeit berichtet über ausgedehnte experimentelle Untersuchungen über das Verhalten der Lymphdrüsen bei Inokulation von Tuberkelbacillen in die Lymphwege. Es gelingt die Infektion sowohl von der vorderen Augenkammer wie von der Schleimhaut (Vagina) und durch Einreiben auf die unverletzte äußere Haut von Meerschweinchen und Kaninchen. Bei hinreichend kleinen Dosen gelingt es, einen Punkt zu erreichen, bei welchem die regionären Drüsen isolirt erkranken, event. ihre Erkrankung isolirt bleibt, ohne dass Allgemeininfektion eintritt. Zum Zweck der letzteren muss erst der Schutzwall der Drüse durchbrochen werden. Je nach Virulenzgrad und Menge des Infektionsmaterials lassen sich 3 Bilder unterscheiden: a) ein Zustand latenter Tuberkulose, bei welcher die Anwesenheit der Bacillen keine specifische Reaktion im Gewebe erzeugt; b) manifeste Tuberkulose der Drüsen, auf 6 oder weniger beschränkt, ohne weitere Ausbreitung und mit dem Ausgang in Heilung; c) eine Tuberkulose, die zuerst die Drüsen ergreift und dann sich im Organismus generalisirt. Im Kampf mit den Bacillen zeigt das Drüsensystem eine Reaktion, welche sich anzeigt a) durch ein Festhalten der Bacillen oder Verzögern ihrer Verbreitung, theils in Folge der mechanischen Struktur, theils durch einen entzündlichen Process. Bei kleinen Dosen tritt nur eine Ansammlung polynucleärer Leukocyten und Infiltration und Proliferation der lymphatischen Zellen ein; erst bei größeren kommt es zu Tuberkelbildung. b) Durch langsame Abschwächung der Virulenz und schließliche Abtödtung der Bacillen. c) Durch Bindegewebswucherung der Drüsen, die zu partieller oder totaler Schrumpfung der Drüsen führt. Ist einmal eine Infektion überwunden, kann man

ohne Schaden neue, event. größere Bacillenmengen einführen. So lässt sich die Widerstandskraft der Drüsen steigern oder anders gesagt, ein gewisser Zustand von Immunisirung derselben erzeugen.

E. Pagenstecher (Wiesbaden).

2) **R. Barthez.** De la résection dans l'ostéomyélite.

Thèse de Paris, **G. Steinheil,** 1902.

Verf. stellt sämmtliche bisher veröffentlichte Fälle von Osteomyelitis — es sind 50 — zusammen, bei denen eine totale Resektion eines großen Knochenstückes vorgenommen wurde. Er hält diesen Eingriff für indicirt:

1) Wenn bei einer akuten Osteomyelitis die Allgemeinerscheinungen gleich so heftig einsetzen, dass eine Entfernung des ganzen Krankheitsherdes wünschenswerth erscheint — Fälle, in denen früher sofort amputirt wurde. Es setzt dieser Eingriff voraus, dass das Periost vom Knochen bereits gelöst ist (Résection hâtive).

2) Wenn nach einer einfachen Aufmeißelung nur vorübergehende Besserung eintritt, an die sich eine chronische Eiterung anschließt, welche durch ihre Langwierigkeit das Leben gefährdet (Résection précoce).

3) An Stelle der Sequestrotomie, wenn die Sequesterbildung sich über sehr lange Zeit hinauszieht oder eine unvollkommene ist (Résection tardive).

Was die Erfolge des Eingriffs betrifft, gelang es in den meisten Fällen (47 von 50) das Leben zu erhalten; weniger günstig sind die Resultate hinsichtlich der späteren Funktion. Dieselbe hängt im Wesentlichen ab vom Alter, von der Größe des resecirten Stückes, der Beschaffenheit des Periosts, der Erhaltung der Epiphysenlinie, insonderheit ob letztere beide noch die Regenerationsfähigkeit für den Knochen haben. Dem entsprechend verschlechtern sich die Aussichten mit dem Alter.

Dass man bei ausbleibender Regeneration durch Nachoperationen noch recht gute Resultate erreichen kann, lehrt ein Fall von M. Poirier. Er pflanzte in eine Tibia, von deren Diaphyse nur noch eine 10 cm lange dünne Knochenspange erhalten war, die Fibula ein und erreichte hierdurch nach 18monatlicher Behandlung einen tragfähigen Unterschenkel. Die Tibia hatte, wie ein Röntgenbild zeigt, die Stärke der gesunden.

Coste (Straßburg i/E.).

3) **Vignolo.** Un contributo sperimentale all' anatomia e fisiopatologia dell' aneurysma arterio-venoso.

(Policlinico 1902. No. 5 u. 6.)

V. legte bei Hunden eine wahre Anastomose zwischen Arteria und Vena femoralis oder Arteria carotis und Vena jugularis externa an, indem die beiden Lichtungen durch Excision eines eliptischen Stückes der Wand eröffnet und dann die Ränder dieser Lücken mit einander vernäht wurden. Ein Theil der Thiere starb an Nach-

blutung, ein anderer blieb mehr oder minder lang am Leben. Die Folgen waren ein Einströmen des arteriellen Blutes in die Vene. Diese erweitert sich rasch, nebst ihren Ästen, pulsirt; man beobachtet Schwirren und Pulsation. Weiter tritt am Bein ein starkes Ödem der Gewebe auf, während am Kopf mehr die Erweiterung der Venen hervortritt. Charakteristisch ist die Neigung zu spontaner Ausheilung, entweder durch Verwachsung der Anastomose oder durch Thrombose im peripheren Venenabschnitt. Letztere wurde in der Femoralis regelmäßig nach einiger Zeit beobachtet. Mikroskopisch zeigte sich, dass die Thrombose an einer der nächsten Klappen beginnt. Dieselben werden dauernd durch den vermehrten Blutdruck angespannt; es entwickelt sich in ihnen dadurch ein entzündlich-hyperplastischer Zustand. Daneben Erweiterung der Vasa vasorum in der Adventitia. In der Arterie ist eine Atrophie der Media zu beobachten. Nach Operation an der Femoralis war an der Pulskurve ein Steigen der systolischen und Absinken der diastolischen Exkursion, bei Operation am Hals aber nur ein Absinken zu beobachten; dies wird darauf bezogen, dass der Blutstrom an der Femoralis, an den Klappen der Venen Hindernisse findet, die dann zu Drucksteigerungen führen; an den klappenarmen Kopfvenen verbreitet sich dagegen das Blut leicht, und der Arteriendruck kann sinken.

E. Pagenstecher (Wiesbaden).

---

4) **M. P. Kriwoscheïn.** Zur Frage von der Katgutsterilisation mittels trockener Hitze.

(Russki Wratsch 1902. No. 33.)

In Prof. Grusdew's Klinik zu Kasan wird folgende Methode angewendet. Reinigung mit Sapo viridis, 2 Tage in Äther, dann Aufwickeln auf Glasrollen, die mit Marly umwickelt werden, in einer Reihe. Die Rollen werden in Watte gewickelt (damit das Katgut nicht verbrennt) und innerhalb 2 Stunden bis 150° C. erwärmt; in dieser Temperatur bleiben sie dann noch 2 Stunden und werden schließlich zur Aufbewahrung in 95%igen Alkohol gebracht.

Das so zubereitete Katgut behält seine Elasticität und Haltbarkeit sehr gut.

Gückel (Kondal, Saratow).

---

5) **W. P. Fedorow.** Zur Frage von der Katgutsterilisation.

(Russki Wratsch 1902. No. 28, 30, 31.)

F. untersuchte experimentell die verschiedenen Methoden und fand, dass die physikalischen Sterilisationsmethoden den chemischen überlegen sind; sie sind wirksamer und fordern weniger Zeit. Von den ersteren Methoden giebt die mit Cumol ein absolut steriles Material und ist verhältnismäßig einfach; von den chemischen sind die besten mit Kajeput- und mit Terpentinöl. (48 Stunden nicht aufgewickelt in Äther, 15 Tage in Ol. cajeputi resp. 21 Tage in Terpentinöl, dann auf Glasspulen aufgewickelt noch 7 Tage ins Öl,

Waschung in Äther, Aufbewahrung in Sublimat 1 : 1000 Alkohol. absolutus). Verwendbar ist auch die Methode Schäffer's (dessen Apparat — von F. modificirt — abgebildet ist). Die beste Lösung zum Aufbewahren ist Sublimat 1 : 1000 Alkohol. absolotus, event. mit 10—20% Glycerin. Erwünscht ist die bakterioskopische Untersuchung eines jeden Falles von Katguteiterung, um die Frage von der chemotaktischen Wirkung des Katgut auf die umgebenden Gewebe aufzuklären.

Gückel (Kondal, Saratow).

6) **K. J. Schulgin.** Zur Ätiologie des Pendin'schen Geschwürs.

(Russki Wratsch 1902. No. 32 u. 33.)

S. untersuchte mikroskopisch 17 Fälle von »Orientbeule« und fand in allen die von Borowski im Sarti'schen Geschwür entdeckten Protozoen. In alten Geschwüren verschwinden dieselben, statt ihrer entwickeln sich verschiedene Bakterien. Was die Übertragung dieser Protozoen betrifft, so spielen nach S. in dieser Beziehung, wie beim Wechselfieber, Mücken oder ein ähnliches des Nachts beißendes Insekt den Vermittler zwischen Kranken und Gesunden. Therapie: das Geschwür wird mit Milchsäure verätzt und mit Hg-Salbe (rother oder grauer) verbunden; die Kauterisation wird 3—4mal wiederholt, jedes Mal nach 3—4 Tagen.

Gückel (Kondal, Saratow).

7) **Holländer.** Der Lupus erythematodes.

(Berliner klin. Wochenschrift 1902. No. 30.)

Aus den einleitenden Ausführungen des Verf. ist hervorzuheben, dass die sichtbar zu Tage liegenden Hautveränderungen bei Lupus erythematodes nach seiner Ansicht durch oberflächliche Koch'sche Bacilleninvasion desshalb nicht hervorgerufen sein können, weil sie sich gegen die Heißluftbehandlung anders als die bei Lupus vulgaris angetroffenen verhalten, nämlich nicht günstig beeinflusst werden. H. ist in der glücklichen Lage, eine Behandlungsmethode empfehlen zu können, mit welcher man auch die schwersten, bisher auch prognostisch ungünstigsten Fälle der Besserung und Heilung zuführen kann, und die von ihm seit 3 Jahren erprobt ist. Es handelt sich um die innerliche Darreichung großer Chinindosen unter gleichzeitig äußerer Behandlung der befallenen Stellen mit Jodtinktur.

Durch die Verabreichung von 0,05 g salz- oder schwefelsauren Chinins wird zunächst festgestellt, dass keine Idiosynkrasie gegen das Mittel besteht. 5—10 Minuten nach der Einnahme von 0,5 g (3mal täglich) werden die befallenen Stellen mit Jod intensiv mehrmals hinter einander bepinselt. Nach 5—6 Tagen eine Pause von gleicher Dauer. Bei geringer Reaktion werden die Einzeldosis und die Gesammtdosis gesteigert. Die Mehrzahl der Pat. bedurfte bis zu ihrer Ausheilung ca. 60,0 g Chinin. In keinem Falle blieben dauernde Schädigungen zurück, auch dann nicht, wenn schwere Intoxikations-

erscheinungen aufgetreten waren. Nierenreizung wurde nicht beobachtet. Manchmal trat die Ausheilung bald ein, manchmal erst nach einer Reihe von Einzelkuren für dieselbe Stelle.

Nach H.'s Ansicht wird die Krankheit hervorgerufen durch eine specifische Erkrankung der drüsigen Apparate der Haut und Schleimhaut, sowohl der Schweißdrüsen als auch der Talg- und Schleimdrüse. **Langemak** (Rostock).

---

8) **Sturmann.** Zur Behandlung der Oberkieferhöhleneiterungen.

(Berliner klin. Wochenschrift 1902. No. 29.)

Unsere diagnostischen Hilfsmittel reichen bisher nur aus, um uns die Thatsache der Oberkieferhöhlenerkrankung und die Art des in ihm producirten Sekretes zu zeigen, dagegen sind wir nicht im Stande, den Zustand der Höhle zu diagnosticiren, wenn wir sie nicht aufmeißeln und direkt besichtigen. Unter dem Namen der Oberkiefereiterung fassen wir 3 sehr verschiedene Processe zusammen: 1) Katarrh, 2) hyperplastische Vorgänge und Neubildungen, 3) destruktive Vorgänge.

Für die Therapie muss in erster Linie die Ätiologie berücksichtigt werden. Sowohl Zahn- wie Nasenerkrankungen können Kieferhöhleneiterungen verursachen. Eine große Rolle spielen jedenfalls in der Ätiologie die allgemeinen Infektionskrankheiten wie die örtlichen, speciell Angina und Pneumonie. Die frühzeitige Behandlung der in Influenzazeiten häufig zur Beobachtung kommenden akuten Empyeme hat eine große prophylaktische Bedeutung, zumal ihre Prognose außerordentlich günstig ist. Verf. hat eine ganze Reihe solcher Fälle mit heißen Umschlägen, Schwitzbädern und innerlicher Darreichung von großen Dosen Jodkali zur schnellen Heilung gebracht und nur ausnahmsweise nöthig gehabt, durch Ausspülungen die Kieferhöhle zu entleeren.

Bei den chronischen Kieferhöhleneiterungen muss, selbst wenn es gelingt, die Ursache zu finden, immer noch eine lokale Behandlung statthaben. Die schonende besteht in medikamentöser Behandlung der Höhlenauskleidung von der natürlichen oder einer künstlichen kleinen Öffnung aus; die operative in breiter Aufmeißelung von der Fossa canina mit mehr oder minder ausgedehnter Auskratzung der Höhle.

Einfache Katarrhe dürfen nie der operativen Behandlungsweise unterliegen, wohl dagegen Neubildungen und Ulcerationen; die ersteren, wenn sie durch ihre Art, Sitz oder Größe gefährlich sind, die letzteren, wenn sie auf medikamentösem Wege nicht geheilt werden. Caries soll stets zur Aufmeißelung veranlassen; diese wird auch nöthig bei Cysten zur Entfernung der Cystenwand. Hat man nach 4—6 Wochen keinen wesentlichen Fortschritt mit dem schonenden Verfahren (häufige Ausspülungen mit warmer Kochsalzläsung von der Alveole aus) er-

zielt, so kann man sicher sein, dass der Fall nicht durch das schonende Verfahren heilbar ist, es liegen dann stets ausgedehnte Veränderungen in neoplastischer oder destruktiver Richtung vor. Ist nach den Salzwasserspülungen das Sekret geringer geworden und mehr schleimig, so spritzt Verf. nach Entfernung des Sekrets durch Spülung 30 bis 50 g einer 0,5%igen Chlorzink- oder 0,25%igen Höllensteinlösung langsam ein.

Bei der operativen Therapie soll möglichst viel von der Schleimhaut erhalten werden. Die einmal angelegte Öffnung muss in ihrer vollen Größe erhalten bleiben, Anfangs durch Tamponade, später durch einen vom Zahnarzt anzufertigenden Obturator, weil eine zweckmäßige Behandlung nur möglich ist, wenn wir die Kieferhöhle immer wieder mit dem Auge kontrolliren können. **Langemak** (Rostock).

---

9) **Finck.** Die tuberkulöse Spondylitis und die Ausgleichung des Pott'schen Buckels.

(St. Petersburger med. Wochenschrift 1902. No. 19.)

F. heilte jeden Buckel, der nicht zu groß war und zu lange Zeit bestand, durch horizontale Lagerung im Gipsbett und allmählich gesteigerter Unterlagen von Watte unter den Buckel in $^1/_2$—$1^1/_2$ Jahren. Die Kranken dürfen nicht einen Augenblick die horizontale Lage verlassen. Abscesse wurden punktirt und 1%ige Formalin-Glycerinlösung eingespritzt.

Ältere und größere Buckel sind auch heilbar. Lösung der Verwachsungen und Verklebungen durch vorsichtige manuelle Extension ohne Narkose und Gipsverband. **Haeckel** (Stettin).

---

10) **J. Ettinger.** Die Behandlung der Migräne durch die Sympathectomia cervico-thoracica.

(Revista de chirurgie 1902. No. 8. [Rumänisch.])

E., welcher diese Frage zum Gegenstand seiner Inauguraldissertation gemacht hat, gelangt nach kritischer Besprechung aller gegen Migräne empfohlenen Mittel zum Schluss, dass in hartnäckigen Fällen nur obige von Thoma Jonescu empfohlene und geübte Methode Heilung bringen kann. Dieselbe besteht in Excision beider Halssympathici und des ersten Ganglions des Brustsympathicus. Nachtheilige Folgen hat die Operation nicht. **E. Toff** (Braila).

---

11) **T. Jonescu** (Bukarest). Die Resektion des Sacralsympathicus.

(Revista de chirurgie 1902. No. 7 u. 8. [Rumänisch.])

Nach Darlegung der anatomischen Verhältnisse des Beckensympathicus beschreibt J. die Methoden der Sympathicusresektion

von Jaboulay und Ruggi, und gelangt schließlich zur ausführlichen Darlegung seiner eigenen Operationsweise, bestehend in Resektion und gänzlicher Entfernung beider Sacralsympathici. Nach Eröffnung der Bauchhöhle durch einen Medianschnitt werden die Därme des in Trendelenburg'scher Lage befindlichen Pat. gegen das Zwerchfell hin gedrängt und durch zwei breite Erweiterer die Ränder der Bauchwunde weit aus einander gehalten. Auf diese Weise wird das Operationsfeld leicht zugänglich gemacht und gut beleuchtet. Durch einen rechtsseitigen pararectalen Schnitt wird das Bauchfell auf der Höhe des Promontoriums und nach innen vom Harnleiter durchtrennt, der Schnitt nach abwärts verlängert und so der rechte Sacralsympathicus freigelegt und excidirt. Hierauf wird der Mastdarm bis zum Steißbein abgelöst und nach links gezogen, wonach auch der linke Sympathicus bloßgelegt und herausgeschnitten werden kann. J. hat seine Methode bei tabischen Schmerzen der unteren Extremitäten, bei Vaginismus und hartnäckigen Neuralgien des Ischiadicus mit gutem Erfolge angewendet. Nachtheilige Folgen wurden bei keinem Operirten beobachtet. **E. Toff** (Braila).

12) **L. E. Golubinin.** Zur Symptomatologie der bösartigen Pleuraneubildungen.

(Med. Obosrenje 1902. No. 13 u. 14.)

Auf Grund zweier Fälle in der Klinik Scherwinski's (Ovarialcarcinom mit Pleurametastasen; primäres Endotheliom der Pleura) schließt G., dass die Diagnose hauptsächlich durch Zusammenstellung mehrerer Symptome gesichert werden kann; von einzelnen Symptomen kann nur eines als pathognomonisch gelten, das Vorhandensein von Metastasen in den Drüsen oder anderen Organen; doch fehlt es oft. Von den übrigen Symptomen sind hervorzuheben: der hämorrhagische Charakter des Exsudats, der langsame, periodisch fieberlose Verlauf, die unregelmäßigen Konturen der Dämpfung, die zuweilen starken Schmerzen. Im Verlauf der Krankheit tritt zuweilen sehr bedeutende Besserung auf, die an der Richtigkeit der Diagnose zweifeln lässt. **Gückel** (Kondal, Saratow).

13) **Kümmell.** Allgemeines über Laparotomien.

(Mittheilungen aus den Hamburg. Staatskrankenanstalten Bd. III. Hft. 3.)
(Ausgegeben im September 1901.)
Hamburg, **Leopold Voss,** 1901.

K. berichtet über die ihm für mehr als 1600 Laparotomien maßgebend gewesenen Grundsätze.

Großes Gewicht legt er darauf, dass den Pat. bei schlechtem Kräftezustande vor, während und nach der Operation in ausgiebigstem Maße intravenöse Infusionen gemacht werden. 2—3mal in 24 Stunden je 2 (nie weniger als $1^1/_2$) Liter NaCl-Lösung ohne Zusatz. Um die Pat. möglichst zu schonen wird die einmal eröffnete Vene wiederholt benutzt und desshalb nicht mit einem Knoten, sondern einer

leicht wieder zu lösenden Schleife geschlossen. Es gelingt, eine Woche und länger ausschließlich so zu ernähren.

Die Vorbereitung am Tage vor der Operation besteht in Entleerung von Darm und Magen, Reinigung der Haut mit Äther, Rasiermesser und Seife und dem Auflegen einer Sublimatkompresse (1 : 2000) unter wasserdichtem Stoff für 24 Stunden.

Der Einleitung der Narkose, die unter möglichster Ruhe der Umgebung erfolgen muss, geht die Applikation von 0,01 Morphin mit Atropin voraus. Es wird fast ausschließlich Chloroform benutzt, und zwar in letzter Zeit mit Vortheil unter Anwendung der Chloroformsauerstoffmaske nach Wohlgemuth. Äther wendet K. »mit Sorge« nur bei Herzkranken an und wenn während der Chloroformnarkose der Puls elend und klein wird.

In Narkose wird das Operationsfeld mit Schleich'scher Marmorseife gründlichst abgerieben — nach K. der Hauptakt der ganzen Desinfektion. Darauf wird die Seife mit einem Tuch entfernt und die Haut mit Alkohohl, schließlich mit Äther so lange gerieben, bis die Tupfer schneeweiß bleiben. Es folgt nochmaliges Abreiben mit Alkohol und schließlich Waschen mit Sublimat (1 : 1000); jedoch lässt K. es dahingestellt, ob mit letzterem ein wesentlicher Effekt erzielt wird. Sterile Bedeckung und Lagerung auf einen Beckenhochlagerungstisch.

Operateur und Assistenten sind bei der Operation, zu der jede beliebige Zahl von Zuschauern zugelassen wird, mit einer sterilen weißen Mütze und Schürze bekleidet, während Gesicht und Hände unbedeckt bleiben.

»Nachdem die Hände 10 Minuten mit warmem«, fließendem »Wasser, Marmorseife, Holzcharpie und« ausgekochter, in Sublimat aufgehobener »Bürste gründlich gereinigt sind, werden sie mit in Spiritus getränkten Tupfern und dann mit Äther abgerieben. Den Äther haben wir als ein sehr wirksames Mittel noch hinzugefügt, da unsere Versuche zeigten, dass unter seiner Anwendung die sicherste Keimfreiheit zu erzielen war. Es folgt nochmaliges Abreiben mit Spiritus und Abwaschen mit Sublimatlösung.« Während der Arbeit werden die Hände sehr oft in Sublimatwasser gewaschen.

Bezüglich der Sterilisation der Materialien sei Folgendes erwähnt.

Kochsalzlösung und andere Flüssigkeiten werden in Flaschen sterilisirt, die nach Art der Soxhlet'schen verschlossen werden. Seide wird in Wasser gekocht und in 1$^0/_{00}$iger Sublimatlösung aufbewahrt. Katgut wird nach Elsberg mit Ammeniumsulfat behandelt. Nach $^1/_2$stündigem Kochen in der gesättigten Lösung wird es mit Wasser abgespült, kurz in Alkohol gehärtet und in Ol. juniperi aufgehoben.

K. nimmt sich bei der Operation jedes Instrument selbst, fädelt auch die Nadeln selbst ein. Die Schnitte macht er möglichst klein (diese Angabe erscheint allerdings gegen die Berichte von Zuschauern gehalten stark subjektiv gefärbt; Ref.) und gleich beim ersten Zug bis auf das Peritoneum, das nach seiner Eröffnung durch scharfe

mehrzackige Zangen mit der Haut zusammengefasst wird. Allergrößter Werth wird auf Schnelligkeit gelegt; eine Laparotomie, die »mehr als 2 Stunden dauert, kann auf eine gute Prognose nicht viel Anspruch machen«.

Der Verschluss der Wunde — Drainage der Bauchhöhle wurde selten, wohl aber Tamponade angewandt — erfolgt in 4 Etagen, wobei die Seidenhautnaht die Fascie mitgreift. Peritoneum, Muskeln und Fascien werden ausschließlich mit möglichst dünnem Katgut genäht, alles Andere mit Seide ligirt und genäht. Die Naht wird mit Kompressen bedeckt und mit handbreitem Heftpflaster gesichert. Die Entfernung der Fäden erfolgt nach 7—8 Tagen.

Wenn auch »das Schicksal der Bauchhöhle nach Schluss derselben im Allgemeinen entschieden ist«, so verzichtet K. doch nicht auf symptomatische Nachbehandlung. Sind nach 12 Stunden noch keine Winde abgegangen, so wird zunächst ein Darmrohr eingelegt; falls das nicht hilft, wird ein Klystier von Glycerin oder endlich eins von Sirup und Milch verabfolgt. K. hält diese Anregung der Peristaltik — Opiate giebt er nur bei ernsten peritonitischen Erscheinungen — für ungemein wichtig zur Vermeidung von Verwachsungen und sekundärem Ileus.

Pneumonien traten nach Laparotomien häufiger auf als nach anderen Operationen. Abgesehen von »Ätherpneumonien« waren es meist Bronchopneumonien bei elenden und schwachen Individuen.

V. E. Mertens (Breslau).

---

14) **Garceau.** Tuberculosis of the urinary tract.

(Boston med. and surg. journ. 1902. Juli.)

415 Fälle hat Verf. gesammelt und daraus folgende Ergebnisse zusammengestellt:

Nephrektomien 257,
Nephrotomien 42,
Nephrektomien nach Nephrotomie 84,
Nephrektomien mit Totalresektion des Harnleiters 16,
Nephrektomien mit partieller Nierenresektion 16.
Die allgemeine Sterblichkeit war 29,4%.
Die Todesfälle innerhalb eines Monats nach der Operation 17,8%.
Am Leben blieben im Ganzen 2 Jahre und mehr 14%.
Gebesserte Fälle, welche gute Aussicht auf längeres Leben bieten (noch nicht 2 Jahre seit Operation) 58%.

Es werden die Beziehungen des Alters und Geschlechts, der Miliartuberkulose, der Tuberkulose anderer Organe und der Geschlechtsorgane im Besonderen zur Nierentuberkulose besprochen. Die Entstehung von aufsteigender Tuberkulose der Harnorgane bei gleichzeitiger Genitaltuberkulose beim Weibe ist so selten, dass sie kaum in Betracht kommt, während sie beim Manne sehr häufig (durchschnittlich 50%) ist. Die tuberkulösen weiblichen Geschlechtsorgane spielen keine andere Rolle als andere innere Organe auch.

Dem entsprechend ist beim Mann die Nephrektomie seltener (128 gegen 266 unter 415 Fällen), da die Miterkrankung der Blase und Genitalien sie aussichtsloser macht. Durch die Cystoskopie erwartet Verf. eine Änderung dieses Verhältnisses. **Trapp** (Bückeburg).

---

15) **Lennander.** Wann kann akute Nephritis, mit Ausnahme der tuberkulösen, Veranlassung zu chirurgischen Eingriffen geben und zu welchen?

(Mittheilungen aus d. Grenzgebieten der Medicin u. Chirurgie Bd. X. Hft. 1 u. 2.)

Zunächst kommen für die obige Frage in Betracht suppurative Nephritiden mit miliaren Abscessen, welche auf hämatogenem Wege entstehen, wenn von irgend einer inficirten Stelle des Körpers aus (z. B. Karbunkel, Furunkulose) oder vom Darm aus (Bacterium coli) Mikroorganismen in die Niere geschleppt werden und sich dort ansiedeln.

Zur Diagnose dieser Fälle ist sehr wichtig der Schmerz in einer Niere oder in der Umgebung derselben; allgemeines Unbehagen, cystitische Symptome, Nachweis von Eiterkörperchen, Bakterien, rothen Blutkörperchen und Cylindern im Urin vervollständigen die Diagnose. Die Affektion ist am leichtesten zu verwechseln mit einer akuten Pyonephrose und einer akuten Form der Tuberkulose in der Niere. Meist kommt man nicht weiter als zur Diagnose einer infektiösen Nephritis, die vielleicht zur Eiterbildung geführt hat. Die Operation wird daher in der Mehrzahl der Fälle eine Art Probeincision. Nach Schilderung der pathologisch-anatomischen Befunde geht L. über zur Therapie, die zu bestehen hat in Spaltung der Niere und Incision oder selbst Excision der Herde; der Nierenschnitt wird bis in das Becken hinein mit steriler Gaze gefüllt, in die ein paar Drainröhren eingelegt sind. Die Rindenflächen der Niere, von denen die Kapsel vollständig gelöst worden ist, werden auch mit steriler Gaze umgeben. Ist der größte Theil der Niere durch Abscesse zerstört, so wird die Nephrektomie gemacht. L. hat 2mal die Nephrektomie aus diesem Grunde ausgeführt, mit Ausgang in Heilung. Konservativ, d. h. mit Nephrotomie und Resektion des Erkrankten, ist er 6mal verfahren; 5 dieser Fälle heilten. Die 8 Krankengeschichten mit Epikrisen werden ausführlich mitgetheilt.

Betreffend die chirurgischen Eingriffe bei »medicinischen« Nephritiden, d. h. bei akuter Nephritis, die idiopathisch oder im Anschluss an allgemeine Infektionskrankheiten entsteht, so wendet sich L. gegen die Ansicht Harrison's und Israel's, dass dabei durch die starke intrarenale Spannung die Blutcirkulation aufgehoben werde. Man komme dadurch zu dem Schluss, dass die Niere bei völliger Anurie tagelang, bis zu 9 Tagen ohne Cikulation sein und nach der Nephrotomie doch heilen könne; das sei aber undenkbar. Indessen sei doch eine Entlastung durch den Schnitt wünschenswerth; und

so empfiehlt L., bei akuter Nephritis, wo eine starke Oligurie oder Anurie bei einem relativ guten Allgemeinzustand auftritt, und wo heftige Schmerzen und Druckempfindlichkeit über der einen oder über beiden Nieren vorhanden sind, auf der Seite, wo die Schmerzen am größten sind, eine Incision zu machen, die Niere freizulegen, die fibröse Kapsel zu spalten und die Niere vollständig aus dieser auszulösen. Die Niere wird danach mit steriler Gaze umgeben und wieder an ihre Stelle gebracht. Die ganze Operationswunde wird offen gelassen. Diese Operation soll man auch bei solchen akuten Nephritiden machen, die chronisch zu werden drohen und mit Schmerzen auf einer oder beiden Seiten vereint sind.

Haeckel (Stettin).

---

16) **C. Norris.** Vaginal incision, a report of 20 cases operated upon by this method.

(Univ. of Pennsylvania med. bull. 1902. Juli.)

Verf. befürwortet bei Beckenabscessen mit schlechtem Allgemeinzustand die vaginale Incision als Methode der Wahl und berechnet aus 382 einschlägigen Litteraturfällen eine Sterblichkeit von wenig über 1%. Die Methode bewährte sich: 1) bei Douglasabscessen, 2) bei puerperalen Phlegmonen, 3) bei alten abgekapselten event. vereiterten Extra-uterin-Graviditäten, 4) bei Pyo- und Hydrosalpinx. Die Krankengeschichten von 18 von Clark operirten Fällen werden im Auszug mitgetheilt.

Mohr (Bielefeld).

---

17) **Thorndike.** Tuberculosis of the testicle.

(Boston med. and surg. journ. 1902. Juli.)

Die Arbeit ist besonders bemerkenswerth durch den Standpunkt, den Verf. zur Operation einnimmt. Befallensein von Prostata, Samenblasen oder irgend einem inneren Organ ist für ihn keine Kontraindikation. Im Gegentheil hat er stets die Erfahrung gemacht, dass die Entfernung des erkrankten Theils auf das Allgemeinbefinden von wesentlichem Vortheil war. 3 Fälle der Art (Spondylitis, Coxitis, Phthisis pulmon.) werden angeführt. Er hat bei 75 Fällen den Hoden stets mit entfernen müssen, da niemals mit Sicherheit seine Gesundheit festzustellen war.

Trapp (Bückeburg).

---

18) **Bohdanowicz.** Über modificirende Injektionen bei Hodentuberkulose.

(Medycyna 1902. No. 25 u. 26.)

Auf Grund zweier günstiger Fälle empfiehlt Verf. bei im Verlaufe von Hoden- bezw. Nebenhodentuberkulose entstandenen Abscessen in kurzen Zwischenräumen, event. täglich wiederholte Aspiration des Eiters und Injektion von Naphtolkampher.

Trzebicky (Krakau.)

---

19) **W. Zangemeister.** Über primäres Tubencarcinom.

(Beiträge zur klin. Chirurgie Bd. XXXIV.)

Nach kurzer tabellarischer Zusammenstellung der bisher veröffentlichten 48 Fälle von primärem Tubencarcinom führt Z. 3 weitere Fälle aus der Universitätsfrauenklinik an. Auf Grund dieser Kasuistik wird zusammenfassend das klinische und pathologisch-anatomische Bild dieser seltenen Erkrankung entworfen. In Bezug auf die Ätiologie kann Z. die Ansicht Sänger's nicht stützen, dass das Tubencarcinom ohne Ausnahme auf chronisch-entzündlicher Basis entsteht.

Blauel (Tübingen).

---

20) **Schmidt** (Cottbus). Die Entwicklung der Armmuskulatur bei den Glasmachern.

(Monatsschrift für Unfallheilkunde und Invalidenwesen 1902. No. 2.)

Auf Grund einer größeren Anzahl von Untersuchungen berichtet der Autor über das häufige Überwiegen des Umfanges des linken Armes um $^1/_2$—1 cm bei dem vorliegenden Berufe.

Bähr (Hannover).

---

21) **Zesas**. Sur les luxations congenitales de la rotule.

(Revue de chir. Jahr. XXI. No. 3 u. 4.)

Die angeborene Verrenkung der Kniescheibe stellt ein relativ seltenes Vorkommnis dar. Doch hat sich im Zeitraum von 40 Jahren die Zahl der sicheren Beobachtungen von 2 auf 64 vermehren lassen, so dass Z. im Stande ist, ein wohlumschriebenes Bild dieser Anomalie zu geben.

Zuerst bringt er die ganze Kasuistik, theils in kurzem Referat, theils recht ausführlich. So besonders eine noch nicht veröffentlichte Beobachtung von Berger, betreffend die linke Kniescheibe eines Mädchens, welches wegen außergewöhnlich großen Beingeschwürs ärztliche Hilfe nachsuchte. Aus der Zusammenfassung — übersichtlich in Tabellenform gegeben — ist Folgendes hervorzuheben:

37mal ist männliches, 20mal weibliches Geschlecht notirt. 3mal war die Kniescheibe nach oben, 61mal nach außen verrenkt.

14mal rechts, 14mal links, 31mal beiderseits die Abweichung vorhanden.

Ätiologisch sind zahlreiche Momente geltend gemacht worden. Zielewicz und Ravoth führen Traumen während der Schwangerschaft, Nasse fehlerhafte Lage des Fötus, Andere Rachitis, paralytische Zustände, wieder Andere (Caswell, Bessel-Hagen) die Erblichkeit ins Feld. Z. greift mit Berger auf die Theorie v. Breschet und Delpech zurück, wonach in einer trophischen Störung — einer Hemmungsbildung — der Ausgangspunkt der fehlerhaften Lage der Kniescheibe zu suchen sei. Zahlreiche Beobachter haben auf die geringe Größe bezw. das gänzliche Fehlen des Condylus ext., so wie auf das Zusammentreffen mit Genu valgum hingewiesen. Dieser

wirkt im Allgemeinen bei normaler Ausbildung einer Verschiebung nach außen entgegen, sein Fehlen führt das Abgleiten der Tricepssehne herbei.

Die Missbildung, welche zu schweren Gehstörungen führen kann, ist mehrfach, von Bajardi, L. Championnière, Roux, Casati und Anderen, zum Theil mit Erfolg operativ behandelt worden.

Die Methoden werden kurz skizzirt. Der Litteraturnachweis schließt die interessante Arbeit. **Christe** (Metz).

---

22) **H. Hamann.** Über subkutane Frakturen der Metacarpal- und Metatarsalknochen mit besonderer Berücksichtigung des sog. »militärischen Fußödems«.

Dissertation, Greifswald, **Julius Abel,** 1902.

Aus der sorgfältig zusammengestellten Litteratur über die Brüche der Metatarsalknochen und des durch sie veranlassten chronischen Fußödems geht hervor, dass diese Krankheit fast ausschließlich beim Militär beobachtet wird. Mit der Behauptung »die Prognose der indirekten Metatarsalfrakturen ist im Allgemeinen eine recht gute, die Dienstfähigkeit wurde mit einigen wenigen Ausnahmen bei sämmtlichen an Fußgeschwulst erkrankten Soldaten wieder hergestellt«, wird Verf. in militärärztlichen Kreisen jedenfalls auf Widerspruch stoßen. Von Stecho's 31 veröffentlichten Fällen sind allein 9 dienstunbrauchbar. **Coste** (Straßburg i/E.).

Kleinere Mittheilungen.

(Aus dem k. k. Erzherzogin Sophienspitale in Wien.)

Thermophorspritze zur Paraffininjektion.

Von

Dr. Carl Ewald,

k. k. Primararzt und Docent für Chirurgie.

Um das vorzeitige Erstarren des Paraffins in der Spritze zu vermeiden, fertigte Herr Leiter[1] auf meine Veranlassung eine Spritze mit Thermophormantel. Dieses Instrument hält seinen Inhalt durch nahezu 1 Stunde flüssig, wenn der Schmelzpunkt der Thermophormasse um 10° höher ist als der des Paraffins. Es ist desshalb nöthig, den Schmelzpunkt des zu verwendenden Paraffins zu kennen und bei Bestellung des Apparates anzugeben. Der Stiefel der Spritze fasst ca. 15 ccm. Er wird nach Entfernung des Kolbens von oben mit Paraffin gefüllt, der Kolben wieder aufgesetzt und nun das ganze Instrument für 2 Minuten in kochendes Wasser gelegt. Das genügt zur Sterilisation und Schmelzung der Thermophormasse. Wegen dieser darf man das Instrument nicht länger im kochenden Wasser lassen. In etwa 1/4 Stunde hat sich das Paraffin bis zum Schmelzpunkte der Thermophormasse abgekühlt und beharrt nun 3/4 Stunde auf dieser Temperatur.

---

[1] Die Fabrik chirurg. Instrumente Josef Leiter, Wien IX/2, Mariannengasse 11, giebt das Instrument um 24 Kronen ab.



Die Kanülen lassen sich leider nicht in gleicher Weise warm halten, und desshalb muss man das Paraffin mindestens 10° über seinem Schmelzpunkte erwärmt in diese einbringen und darf, wenn die Kanüle mit Paraffin gefüllt ist, mit der Injektion nicht absetzen.

Das von mir verwendete Paraffin hat einen Schmelzpunkt von 44°, der Thermophormantel der Spritze hält 55°. Sobald das Paraffin in der Kanüle erstarrt ist, ziehe ich sie aus dem Gewebe heraus und tauche sie in ein Gefäß mit heißem Wasser. Man muss dann flink sein, damit nicht die Kanüle wieder von erstarrter Masse erfüllt ist, ehe sie in das Gewebe eingestochen wird. Wählt man einen größeren Unterschied zwischen den Schmelzpunkten des Paraffins und der Thermophormasse, so wird man langsamer arbeiten können, aber auch nur in kleinen Tropfen und größeren Pausen einspritzen dürfen, um nicht Paraffin in leicht flüssigem Zustande einzubringen und allenfalls Embolien zu erzeugen. Um der Abkühlung des Paraffins in der Kanüle vorzubeugen, verwende man solche, die nicht zu enge und möglichst kurz sind, steche sie in die Haut ein, um dann erst die Spritze anzusetzen und die kleine in ihnen enthaltene Luftmenge mit dem Paraffin einzuspritzen.

---

23) **Schmidt** (Cottbus). Zur traumatischen Zuckerharnruhr.

(Monatsschrift für Unfallheilkunde und Invalidenwesen 1902. No. 8.)

Um das Auftreten von Zucker im Harn nach peripheren Verletzungen im Zusammenhange mit diesen zu würdigen, ist vor Allem der Hergang des Unfalls möglichst genau festzustellen. Ein Verletzter zeigte nach einem Unterschenkelbruch durch Sturz von einer Leiter Zucker, der später wieder verschwand. Die genaue Anamnese ergab, dass der Verletzte bei dem Sturz mit dem Kopf aufgeschlagen war.

Bähr (Hannover).

24) **Görtz** (Mainz). Zur angeblich traumatischen Entwicklung der Leukämie.

(Monatsschrift für Unfallheilkunde und Invalidenwesen 1902. No. 2.)

Ein 46jähriger Arbeiter erleidet einen Knöchelbruch. Nach der Karenzzeit ist der »vor dem Unfall kerngesunde Mann« erwerbsunfähig. Nach $^1/_2$ Jahre ist der Bruch »denkbar gut geheilt«, jedoch leidet Pat. an Nacken- und Leistendrüsenschwellungen. Bald darauf wird der Verletzte einer Anstalt überwiesen, wo sich die denkbar gut geheilte Fraktur als eine in winkliger Stellung geheilte mit nach außen abgeknicktem Fuß und stark teigiger Anschwellung des Unterschenkels und Fußes erweist. Das Fußgelenk ist fast völlig versteift. Gleichzeitig wird bei dem vor dem Unfall »kerngesunden Mann« ein ganzes pathologisches Museum konstatirt, als beiderseitige Leistenbruchanlage, veralteter Bronchialkatarrh, Magenbeschwerden, Verdauungsstörungen etc. Diese Beschwerden waren derart, dass die Nachbehandlung nicht durchgeführt werden konnte. 10 Monate nach dem Unfall wird noch ein Herzfehler mit ausgeprägten Kompensationsstörungen gefunden, und 1 Jahr nach dem Unfall stirbt Pat. Die Obduktion ergiebt: Herzklappenfehler mit Ascites und allgemeinem Ödem, ausgesprochene lymphatische Leukämie, Ursache des Todes Glottisödem. Während die Anstaltsärzte einen Zusammenhang zwischen der Leukämie und dem Unfall bestritten, wird er von dem behandelnden Arzte und dem pathologischen Anatomen angenommen, ohne zwingende Gründe hierfür beizubringen als etwa das Raisonnement, dass die Leukämie »bekanntlich« auch durch ein Trauma entstehen könne, und dass hier ja ein Trauma vorliege. Die Angelegenheit kam zum gerichtlichen Austrag. G. wurde um ein Obergutachten ersucht und kam zu dem Schluss, dass die Leukämie lange vor dem Unfall bestanden hätte und der Unfall mit derselben auch bezüglich einer Verschlimmerung nichts zu thun hätte. Vom R.-V.-A. wurde das Gutachten eines hervorragenden Klinikers eingeholt, der das G.'sche Gutachten bestätigte. Ich habe den Fall ziemlich ausführlich wiedergegeben, weil er so recht ein Beleg ist für die, man möchte fast sagen, Leichtfertigkeit, aber insbesondere Unwissen-

schaftlichkeit, mit der in der Unfallpraxis konkurrirende Krankheitszustände einem Unfall zur Last gelegt werden. In dieser Hinsicht ist der Fall geradezu klassisch, was allerdings in einem Referat weniger zum Ausdruck kommen kann.

Bähr (Hannover).

25) **Zukermann.** Ein Fall von Hydrophobie beim Menschen mit 3 Jahre $8^1/_2$ Monate langer Inkubationsperiode.

(Arbeiten der therapeutischen Fakultätsklinik zu Kasan Bd. III. [Russisch.])

Der an Hydrophobie zu Grunde gegangene Pat., ein 56 Jahre alter Hebräer, behauptete bestimmt, nur einmal vor 3 Jahren $8^1/_2$ Monaten von einem tollen Hunde in die Hand gebissen worden zu sein; sonst kam er nicht mit Hunden in Berührung.

Gückel (Kondal, Saratow).

26) **A. Adamkiewicz.** Neue Erfolge des Cancroin beim Krebs der Zunge, des Kehlkopfes, der Speiseröhre, des Magens und der Brustdrüse.

(Berliner klin. Wochenschrift 1902. No. 24.)

27) **L. Kugel.** Über einen Fall von Krebsheilung nach Injektion von Serum Adamkiewicz.

(Ibid.)

28) **H. Nothnagel.** Bemerkungen zu dem Aufsatze von A. Adamkiewicz: »Neue Erfolge des Cancroin etc.«

(Ibid.)

29) **v. Eiselsberg.** Bemerkung zu der Arbeit des Prof. Adamkiewicz: »Neue Erfolge des Cancroin etc.«

(Ibid.)

30) **Poten.** Zur Krebsbehandlung mit Cancroin Adamkiewicz.

(Ibid.)

31) **Schultz-Schultzenstein.** Ein großes carcinomatös entartetes Uterusmyom mit Cancroin Adamkiewicz erfolglos behandelt.

(Ibid. No. 25.)

Eben so wenig wie die Form der bisherigen Publikationen A.'s über die mit Cancroin behandelten Fälle geeignet war, Vertrauen zu der neuen Behandlungsmethode zu erwecken, ist es die vorliegende Arbeit. Mit Ausnahme eines unten noch zu besprechenden Falles (Kugel) ist in den mitgetheilten Fällen kein Dauerresultat zu verzeichnen, und sind meist erst Wochen seit der Cancroinbehandlung verflossen; es fehlt ferner in den Fällen, in denen eine Besserung oder Heilung eingetreten sein soll, der durch histologische Untersuchung allein zu erbringende Beweis, dass thatsächlich eine Krebserkrankung vorgelegen hat.

In dem Falle von Carcinom der Speiseröhre wurde durch Ösophagoskopie von v. E. eine oberhalb der Cardia gelegene, blumenkohlartige, lebhaft geröthete Geschwulst festgestellt, und nicht der Zweifel an der Berechtigung der Annahme einer krebsigen Erkrankung, sondern die Art der Darstellung des Verf.s geben ihm Veranlassung zu seiner Entgegnung. Die vorübergehende Besserung, die Adamkiewicz den Cancroininjektionen zuschreibt, lassen sich eben so gut durch Abstoßung eines Geschwulststückes und dadurch bedingte bessere Schluckfähigkeit erklären.

In dem Falle von angeblichem Magenkrebs dagegen ist es durchaus nicht erwiesen, dass Carcinom vorliegt. Es wurde in der Klinik Nothnagel's (Ambulatorium) die Diagnose Cystopyelitis und Anaciditas gestellt und in Klammern, mit Fragezeichen versehen, Ca hinzugefügt, weil die Pat. abgemagert war, sehr

blass aussah, in der Magengegend druckempfindlich war, nach dem Essen Erbrechen hatte und weil keine freie Salzsäure im ausgeheberten Mageninhalt zu finden war. Nach der Darstellung Adamkiewicz's glaubt aber der Leser, dass N. ein Carcinom angenommen habe. Es nimmt desshalb der Letztere zur Klarstellung des Sachverhaltes das Wort.

P. berichtet über einen Fall von inoperablem Uteruscarcinom und einen für weitere Operation ungeeigneten Fall von recidivirendem Mammacarcinom, in welchen das Cancroin weder den Fortgang der Krebserkrankung hat aufhalten können, noch irgend einen klinisch oder anatomisch erkennbaren Einfluss auf das Carcinomgewebe ausübte. Eben so wenig hatte das Cancroin eine Heilkraft in dem von S.-S. publicirten Falle.

In dem sowohl von Adamkiewicz, wie von Kugel ausführlich beschriebenen Falle von Brustdrüsenkrebs handelt es sich um eine 53jährige Dame, bei welcher vor ca. 10 Jahren ein haselnussgroßer Knoten aus der linken Mamma exstirpirt wurde. In den folgenden 6 Jahren 3 Recidivoperationen. Vor 4 Jahren Entfernung des Restes der linken Brustdrüse. Mikroskopisch 2mal Carcinom konstatirt. Vor 2 Jahren erbsengroßer Knoten über dem linken Schlüsselbein, Auftreibung des 4. linken Rippenknorpels; allmähliche Vergrößerung. Schmerzen und Ödem der linken oberen Extremität. Operation von mehreren Chirurgen abgelehnt. Nach 20 Cancroininjektionen verschwinden die Schmerzen und das Ödem der linken oberen Extremität und kehrten später nicht wieder. Nach weiterer Fortsetzung der Injektionen verschwand der Knoten am Halse, die Auftreibung des Rippenknorpels ging ebenfalls vollständig zurück; ein in der rechten nicht operirten Brustdrüse gelegenes linsengroßes Knötchen verschwand eben so wie eine Einziehung der rechten Brustwarze nud eine Verhärtung in ihrer Umgebung. Pat. sieht besser aus und fühlt sich kräftiger. K. registrirt diese immerhin auffälligen Thatsachen, wenn er auch zugiebt, dass es sich um eine von vorn herein gutartige Form von Carcinom gehandelt hat. Er empfiehlt vielseitige Versuche mit dem Cancroin zu machen.

Wenn solche Versuche in dem berechtigten Wunsche, ein Heilmittel gegen das Carcinom zu finden, ihre Berechtigung haben, so ist andererseits die Erfüllung der Forderung unerlässlich, dass dieselben mit der nöthigen Kritik und Objektivität vorgenommen werden. Es ist lebhaft zu bedauern, dass A. Fälle, in denen von einer Dauerheilung nicht die Rede sein kann, und die wegen Mangels an wissenschaftlicher Begründung jeder Beweiskraft entbehren, dazu benutzt, die Heilkraft seiner Methode zu demonstriren und die Heilbarkeit des Krebses beweisen zu wollen, weil eine derartige Darstellung nur geeignet ist, die Kranken von der Operation abzuschrecken, die doch vorläufig bei rechtzeitiger Vornahme allein Aussicht auf Dauerheilung bietet. **Langemak** (Rostock).

32) **Kretzmer.** Über die Behandlung des Krebses mit Cancroin Adamkiewicz.

(St. Petersburger med. Wochenschrift 1902. No. 20.)

Bei einer 57jährigen Frau hatte sich in 3 Jahren völlig impermeable Stenose der Speiseröhre, 41 cm unterhalb der Zahnreihen, entwickelt. Alle Speisen, auch flüssige, blieben stecken. Es wurde Carcinom diagnosticirt (mikroskopischer Nachweis desselben liegt nicht vor, Ref.). Es wurden Cancroininjektionen gemacht; schon am 6. Tage konnte sie schlucken, später auch Brot und Fleisch essen. Sie bekam 26 Injektionen hinter einander, dann noch sporadisch einige. Beim Schluss der Beobachtung, 6 Monate nach Beginn der Injektionen, war die Kranke in Folge der Cancroinbehandlung in einem ganz erträglichen Zustande, schluckte aber aus Furcht, es könnten Schlingkrämpfe eintreten, nur Flüssiges. K. hat die Überzeugung, dass in diesem Falle das Cancroin den Carcinomprocess günstig beeinflusst hat und hält es desshalb für Pflicht, bei inoperablen Carcinomen das Mittel zu versuchen. **Haeckel** (Stettin).

33) **N. N. Pissmenny.** Ein Fall von Atrophia cutis acquisita idiopathica.

(Medicinskoje Obosrenje 1902. No. 9.)

Die Atrophie wurde bei einer an krupöser Pneumonie erkrankten 70 Jahre alten Frau gefunden. Betroffen waren symmetrisch die Hände, Vorderarme, Füße, Unterschenkel; ferner einzelne Stellen an den Brüsten, am Kopf und an der Nase. Die Haut war dünn wie Cigarettenpapier, und alle tieferen Gebilde in Folge vollständigen Fehlens des Unterhautzellgewebes deutlich zu sehen. Die Krankheit begann vor 30 Jahren nach einem typhösen Process mit rothen schmerzhaften Flecken an den Händen. Verf. sieht in seinem Falle den Typus der erythematösen idiopathischen progressiven Hautatrophie und findet in der Litteratur nur 26 solche Fälle. **Gückel** (Kondal, Saratow).

34) **N. M. Wolkowitsch.** Zum Aufsatze Wreden's: »Nasenplastik aus dem Finger«.

(Russki Wratsch 1902. No. 33.)

W. wandte diese Methode schon 1896 in einem Falle von Entfernung der Nase und des ganzen Oberkiefers wegen Rhinosklerom an. Er nahm den linken Kleinfinger und wollte den Metacarpus zur Bildung des harten Gaumens benutzen. In Folge zu früher Durchtrennung des Stieles trat aber Nekrose des Metacarpus und der ersten zwei Phalangen ein, und Pat. bekam nur ein Knöpfchen statt der Nase.

W. verspricht, bald seine Erfahrungen über Nasenplastik zu veröffentlichen.

Gückel (Kondal, Saratow).

35) **Ehrhardt.** Über epileptiformes Auftreten der Tetania thyreopriva.

(Mittheilungen aus den Grenzgebieten d. Medicin u. Chirurgie Bd. X. Hft. 1 u. 2.)

In seltenen Fällen ist bisher eine Kombination von Tetanie und Epilepsie beobachtet worden, theils nach Strumektomie, theils idiopathisch. Einen weiteren solchen Fall bringt E. Einer 33jährigen war eine Struma maligna so gut wie total exstirpirt worden. Nach 3 Tagen traten typische Anfälle von Tetanie auf, denen sich später allgemeine epileptische Krämpfe mit Bewusstseinsverlust hinzugesellten. Trotz aller Schilddrüsentherapie erfolgte nach 5 Wochen der Tod. Diese epileptoiden Zustände sind von der genuinen Epilepsie zu trennen und eben so wie die Tetanie als direkte Folge des Schilddrüsenverlustes anzusehen. **Haeckel** (Stettin).

36) **Fofanow.** Ein Fall von Lungenteratom.

(Kasaner med. Journal 1902. März. [Russisch.])

Pat. wurde in extremer Dyspnoë, mit schwachem Puls, Cyanose der oberen Körperhälfte und Auftreibung der rechten Brusthälfte eingeliefert und starb bald nach der Aufnahme. Bei der Sektion fand man ein 1300 g schweres Teratom in der rechten Lunge; das mit Cysten durchsetzte Gebilde war von einer dünnen Lage erhaltenen Lungenparenchyms umgeben und bestand aus Binde-, Fett-, Knochen-, Knorpelgewebe, aus Haaren, Muskelgewebe; diese Bestandtheile waren an verschiedenen Stellen in verschiedener Kombination vereinigt.

Gückel (Kondal, Saratow).

37) **Bourquin u. de Quervain** (Chaux-de-Fonds). Beitrag zur Kenntnis der Herzklappenverletzungen durch plötzliche Überanstrengung.

(Monatsschrift für Unfallheilkunde und Invalidenwesen 1902. No. 5.)

Ein 35jähriger Fuhrmann wollte ein herabrollendes Fass von 600 Liter aufhalten und spürte dabei ein eigenthümliches Gefühl, wie ein »Peitschenhieb«, in der Brust. Er blutete sofort aus der Nase, musste die Arbeit wegen allgemeinen Übelbefindens aufgeben. An den folgenden Tagen Mattigkeit, Husten und Aus-

wurf, theilweise mit Blut vermengt. Der Puls war andauernd ziemlich rasch, und wurde 3 Wochen nach dem Unfall ein systolisches Geräusch an der Mitralis entdeckt. Puls 110—120. Temperatur Abends bis 38°. Späterhin Schmerzen in der Magen-, der Lendengegend, in der Brust, ganz besonders in der Milzgegend, Gallenbrechen, Eiweiß im Urin, Schwindelgefühl, Schmerzen in den Beinen. 7 Wochen nach dem Unfall tödliche linksseitige Hemiplegie. — Die Sektion ergab: Am vorderen Segel der Mitralis unregelmäßige Verdickung mit höckeriger Oberfläche und bröckeliger Beschaffenheit. Der Herzmuskel zeigte leichte Entartung. Infarkte in der Milz uud den Nieren. Eine Untersuchung des erkrankten Klappenabschnittes ergab eine relativ frische Endokarditis mit zahlreichen Staphylokokkenkolonien. Das Trauma wird darauf begründet, dass Pat. sich bis zu dem Unfall einer »vorzüglichen« Gesundheit erfreute. »Überdies zeigten die Veränderungen so sehr die Zeichen einer frischen Erkrankung, dass an eine alte Endokarditis nicht gedacht werden kann.« Ferner ist die scharf begrenzte Lokalisation für eine gewöhnliche Endokarditis ungewöhnlich. Ein Befund an der Klappe selbst, welcher das Vorausgehen einer Ruptur unzweifelhaft erwiesen hätte, konnte allerdings nicht erhoben werden. Jedoch war dies vielleicht unmöglich wegen der eingetretenen sekundären entzündlichen Veränderung. **Bähr** (Hannover).

38) **L. N. Warneck.** Über Laparotomie bei Schwangeren.

(Med. Obosrenje 1902. No. 12.)

W. machte bei Schwangeren die Laparotomie 17mal; ausgeschlossen sind die Fälle, wo der Fötus allein oder mit dem Uterus entfernt wurde. Von den 17 Fällen handelte es sich 10mal um Ovariotomie, 1mal um Tubenschwangerschaft, 2mal um Uterusfibromyome, 1mal um Probeschnitt bei unregelmäßiger Kontraktion des Uterus, 1mal um hintere Verwachsungen, welche früher Abort verursachten, 1mal um Probeschnitt bei zweifelhafter Diagnose (Ovarialcyste, oder extra-uterine Gravidität, oder Gravidität im Horn eines Uterus bicornis); endlich 1mal um Radikaloperation eines Nabelbruchs. Alle Operirten genasen; Unterbrechung der Schwangerschaft bald nach der Operation trat nur 3mal ein, bei 2 Ovariotomien und bei dem Probeschnitt wegen zweifelhafter Diagnose, wo normale Intra-uterin-Schwangerschaft gefunden wurde. Doch auch in diesen Fällen war nicht die Operation an der Unterbrechung schuld; es wurde zu spät operirt.

Beiläufig bemerkt W., dass er auch in den Menses keine Kontraindikation zu Operationen (außer an der Scheide und am Perineum) sieht, oft auch während derselben operirt und keine Störungen des Verlaufes beobachtete.

Gückel (Kondal, Saratow).

39) **Ringel.** Beiträge zur Chirurgie des Magens.

(Mittheilungen aus den Hamburg. Staatskrankenanstalten Bd. III. Hft. 3.)
(Ausgegeben im September 1901.)
Hamburg, **Leopold Voss,** 1901.

R. bringt einen Überblick über die 146 von Kümmell von Ende 1895 bis 24. Juni 1901 ausgeführten Magenoperationen. Davon waren 58 wegen Carcinom indicirt.

Eine Resektion wurde in 24 Fällen vorgenommen. 16 Pat. (nicht 15, denn Fall 3 [s. u.] gehört auch dazu; Ref.) = 66,6% gingen unmittelbar im Anschluss an die Operation zu Grunde. 2 erlagen Lungenembolien, 2 kollabirten plötzlich (Myodegeneratio cordis). 1 verblutete sich in 3 Stunden aus einem Riss der Vena portae. 10 starben an diffuser Peritonitis. 1 starb an subphrenischen und intraperitonealen Abscessen nach 3 Wochen.

Ursache der Peritonitis war in 6 Fällen Versagen der Nähte, 3mal Nekrosen an Darm und Pankreas, 1mal ein Riss im Choledochus (Fall 3).

Am Leben befanden sich 1901 noch 3 Pat., die 8, 29 und 48 Monate nach der Operation waren und als geheilt angesehen wurden, was 12,5% Heilungen bedeuten würde. 4 Pat. wurden zwar entlassen, gingen aber alle innerhalb zweier Jahre an Metastasen zu Grunde.

Wo irgend angängig ist so operirt worden, dass der Magen durch eine die ganze Wand fassende Kürschnernaht und darüber gelegte fortlaufende Seidenserosanähte in 2 Etagen verschlossen und das Duodenum in die hintere Magenwand (nach Kocher) eingepflanzt wurde, und zwar mit Murphyknopf.

Vor zweizeitigem Vorgehen wird gewarnt, da in der Zwischenzeit ein rapides Wachsthum der Neubildung den Erfolg illusorisch machen kann.

Zweimal hat Kümmell folgendes Verfahren eingeschlagen: die Geschwulst wurde so weit als möglich vor die Wunde gezogen und diese, nachdem Magen und Duodenum cirkulär an das Bauchfell genäht waren, vollständig geschlossen. Darauf wurde die Geschwulst resecirt, der Magen verschlossen und in das Duodenum ein Schlauch Zwecks Ernährung eingenäht. Es sollte nun weiter eine extraperitoneale Gastroduodenostomie gemacht und nach deren Heilung das Ganze in die Bauchhöhle versenkt werden. Beide Pat. starben jedoch, bevor es dazu kam, einer an Lungenembolie, eine an Peritonitis in Folge Pankreasnekrose.

Die »verhältnismäßig hohe« Mortalitätsziffer führt R. zurück auf die Weite der Indikationsgrenzen. Nur wo die Resektion absolut aussichtslos erschien, wurde die Gastroenterostomie vorgenommen, im Ganzen in 30 Fällen, wenn zwei ältere, glücklich abgelaufene Fälle Kümmell's mitgezählt werden. 25mal wurde eine »vordere Gastroenterostomie mit Murphyknopf«, 2mal eine solche mit dem Chlumský'schen Magnesiumknopf, 1mal Seidenetagennaht gemacht, 2mal ist die Methode nicht angegeben. 16 Pat. starben unmittelbar nach der Operation, davon 7 an Pneumonie, die sich so häuften, dass R. an die »Mitwirkung eines Genius epidemicus« glaubt; 2 starben an Peritonitis in Folge Durchbruchs des Murphyknopfes an der Operationsstelle.

Der Zustand der übrigen 14 Pat. besserte sich durch den Eingriff.

Zur Zeit des Berichtes lebten noch 4 Pat., einer 6, einer 15 Monate nach der Operation beschwerdefrei. Eine »wegen eines höckrigen, derben Pylorustumors mit Drüsenschwellung operirte kachektische Frau« nahm 60 Pfund zu und »erfreute sich nach 6 Jahren eines vorzüglichen Wohlbefindens«. Eben so gut geht es einem vor 4 Jahren operirten Pat.

R. tritt der Auffassung Steudel's entgegen, dass intraabdominelle Carcinome in Folge Laparotomie zum Stillstand kommen können. Es bleibt vielmehr seiner Meinung nach »zunächst keine andere Erklärung hierfür möglich, als den Grund in einer besonderen Art des Carcinoms zu suchen«.

Da die Gastroenterostomie stets als Palliativoperation anzusehen ist, so wird möglichst die Resektion zu bevorzugen sein. Freilich ist unser diagnostisches Können so sehr unzureichend, dass schon der »dringende Verdacht« auf Carcinom Indikation zum Eingriff sein soll, da bei sicherer Diagnose sich häufig schon Verhältnisse finden, wie in 6 Fällen, in denen man unverrichteter Sache die Bauchhöhle wieder schließen musste.

Wegen Magengeschwür ist im Ganzen 36mal operirt worden, davon 19mal wegen Geschwürs resp. Narbenstenose am Pylorus. Es wurde in allen Fällen eine vordere Gastroenterostomie mit Knopf gemacht, nur 1mal mit Etagennaht. 12 Pat. (= 33%) gingen glatt geheilt nach Hause. Bei 4 Pat. wurde eine zweite Operation nothwendig, und zwar bei 3, weil die Gastroenterostomie zu eng geworden und der Knopf in den Magen gefallen war. 2 heilten, 1 starb an Pneumonie. Bei der 4. trat Regurgitation auf, sie starb im Collaps nach dem zweiten Eingriff. Es starben außerdem noch 3 Pat. an Erschöpfung, Lungenembolie resp. Blutung aus einer arrodirten Coronaria.

Geschwüre an der Curvatur resp. Sanduhrmagen gelangten 11mal zur Operation. 1 Pat. starb an hypostatischer Pneumonie, die übrigen genasen. 6mal wurde Sanduhrmagen gefunden, davon einer diagnosticirt. Einmal wurde eine cirkuläre Resektion der eingeschnürten Partie gemacht mit Gastrogastroanastomose, sonst Anastomose zwischen den beiden Magenabschnitten. 3mal wurde eine vordere Gastroenterostomie mit Knopf ausgeführt. Kümmell hält an der Gastroenterostomia antecolica ohne Anastomose zwischen zu- und abführendem Schenkel fest, weil sie bei Weitem einfacher ist, weil er ein einziges Mal Regurgitation gesehen hat.

und seine Resultate im Übrigen »keine Veranlassung geben, von dieser Methode abzugehen«.

Perforirte Magengeschwüre gaben 6mal Veranlassung zum Eingriff, alle Pat. starben bis auf eine, die 5 Stunden nach der Perforation operirt wurde, während bei den übrigen die Perforation 13 Stunden bis 4 Wochen (Abscess) alt war.

Der Vollständigkeit wegen seien noch die 49 Gastroenterostomien wegen Ösophagusstenose hinzugefügt. Zweimal handelte es sich um Verätzung, im Übrigen um Carcinom. 27 wurden vorübergehend gebessert, 20 starben im Anschluss an die Operation an Inanition, Pneumonie, Peritonitis etc.

Einige Male wurde beobachtet, dass undurchlässige Stenosen sich besserten, so dass wieder durch den Mund Nahrung genommen werden konnte.

V. E. Mertens (Breslau).

40) **A. A. Muratow.** Zur Frage von der Bildung einer männlichen Harnröhre bei einer Kranken mit Epispadie und Spaltung der Symphyse.

(Russki Wratsch 1902. No. 30.)

M. operirte ein 18 Jahre altes Mädchen mit Urininkontinenz. Die Labia maj. und min. stehen vorn aus einander; Harnröhre nur 4 mm tief, lässt den kleinen Finger leicht in die Blase dringen; Öffnung durch strahlenförmige Hautfalten aus einander gezogen; nur durch Aneinanderpressen der Beine (und der großen Lefzen) kann Pat. den Harn etwas zurückhalten. M. spaltete den Hymen durch die ganze Dicke nach vorn, schlug den 3—3,5 cm langen, 1 cm breiten unteren (beim Stehen) Lappen nach vorn um, so dass er eine neue untere Harnröhrenwand bildete, frischte die Labia minora innen an, vernähte die Ränder des Hymenlappens mit den angefrischten Stellen und letztere unter dem Lappen mit einander und bildete so eine 3,5 cm lange, 4 mm breite Harnröhre mit dicken Wänden. Nach einer Woche wurden auch die Labia majora angefrischt und vorn vernäht. Sehr gutes Resultat. Pat. hält den Harn 5 Stunden lang zurück. Vier Zeichnungen zeigen den Zustand vor und nach der Operation und die Schnitte zur Anfrischung.

Gückel (Kondal, Saratow).

41) **F. Jaja.** Contributo allo studio della sutura immediata dell' uretra nelle rotture traumatiche.

(Morgagni 1902. No. 6.)

J. berichtet über 3 schwere Harnröhrenverletzungen durch Fall auf den Damm. Während im ersten Falle ein Jahr nach dem Trauma in Folge starker Strikturirung zum retrograden Katheterismus geschritten werden musste, um das hintere Harnröhrenende aufzufinden und die Naht der beiden Harnröhrenenden zu ermöglichen, wurde die Naht in den beiden letzten Fällen kurz nach dem Trauma angelegt. Es gelang leicht, das hintere Ende von der Dammwunde aus zu finden, und die Heilung erfolgte ohne Störung. Der Dauerkatheter blieb 10 Tage liegen. Einer dieser beiden Fälle — und darin liegt die Bedeutung der Mittheilung — wurde vor 5 Jahren operirt und urinirt heute noch ohne jede Beschwerde, obwohl er keine Sonden einführt. **Dreyer** (Köln).

42) **Crandon.** Tuberculosis of the prostate.

(Boston med. and surg. journ. 1902. Juli.)

Prostatatuberkulose ist wahrscheinlich viel häufiger als diagnosticirt wird. Sie kann primär so wie auf aufsteigendem und absteigendem Wege sekundär erzeugt sein. Ein Präparat einer primären Prostatatuberkulose, die sich im ganzen Körper als einzigster Herd fand, besitzt und beschreibt Verf. Auch für die absteigende Erzeugung führt er ein selbst beobachtetes Beispiel an; bei einem an Addisonscher Krankheit Leidenden traten die Beschwerden der Prostatahypertrophie auf. Bei der Leichenöffnung fand sich Tuberkulose von linker Nebenniere, Niere und Prostata. Der älteste Process war der in der Nebenniere (Addison'sche Krank-

heit seit 3 Jahren). Die Prostata war im linken Lappen am stärksten erkrankt; die Ausbreitung von dort auf ihre übrigen Theile ließ sich deutlich nachweisen; und zwar fanden sich die beginnenden Herde der Erkrankung stets am Grund der Drüsenschläuche, in welche sie, nach Verf.s Ansicht, durch den Urin hineingelangt waren. Der linke Harnleiter war dicht vor der Einmündung in die Blase ebenfalls krank, Hoden, Nebenhoden, Samenleiter und Blase dagegen gesund. Die Stellung der richtigen Diagnose auf Prostatatuberkulose ist prognostisch von der größten Wichtigkeit. Gewöhnlich sind die Zeichen einer chronischen Prostatitis mit entsprechenden Beschwerden: häufiger Urindrang, Brennen beim Urinlassen, vereinzelte Blutstropfen bei Beginn desselben vorhanden. Die Drüse ist mäßig vergrößert, weich, schmerzhaft, besonders im hintersten Theil. An bösartige Geschwulst ist bei solchem Befund zu denken. Blasenstein kann durch Sondirung (große Vorsicht dabei!) ausgeschlossen werden; event. Nachweis der Bacillen. Prognose stets sehr ernst. **Trapp** (Bückeburg).

43) **Kopylow.** Über Blasennaht beim Steinschnitt.

Diss., Jurjew, 1901. (Russisch.)

100 Fälle von Sectio alta im Hospital zu Penta. K. theilt sie in 4 Gruppen:

1) Naht mit Seide, zwei- resp. dreireihig. 28 Fälle. 18mal Prima, 6mal Misserfolge, 4 Todesfälle, davon 2 an Peritonitis (7,1% Operationssterblichkeit).

2) Naht nach Prof. Rasumowski. 29 Fälle. 20 Prima, 8 Misserfolge, 1 † an Peritonitis (3,4%).

3) Naht mit Silberdraht nach Rasumowski, nur etwas vereinfacht. 26 Fälle. 20mal Prima, 4 Misserfolge, 2 †, davon 1 an Peritonitis (3,8%).

4) Offene Behandlung. 17mal; 5mal glatte Heilung, 7mal große Sekungsabscesse, 5 †, davon 2 an Peritonitis.

K. spricht sich für die dritte Art aus: Methode Rasumowski's, Naht mit Silberdraht. Kontraindikationen für die Naht: tiefe Veränderungen der Blasenwand, stark eitriger Harn, Verunreinigung der Wunde durch weiche Steine.

Gückel (Kondal, Saratow).

44) **V. S. Grusdew.** Die Urethroplastik nach Prof. M. S. Subbotin's Idee in der Frauenpraxis.

(Russki Wratsch 1902. No. 32.)

G. machte die von Subbotin in diesem Centralblatte 1901 No. 51 p. 1257 beschriebene Operation bei einer Pat. mit Blasen-Scheiden- und Mastdarm-Scheidenfistel und vollständiger Zerstörung der Harnröhre. Vorläufig wurde die Episiokleisis ausgeführt. Die Urethroplastik selbst wurde von G. bedeutend vereinfacht: er operirte bei dilatirtem After (Weiss'sches Speculum), ohne die hintere Mastdarmwand zu durchtrennen. Die Operation dauerte 1 Stunde 25 Minuten und war ziemlich leicht, die Blutung gering; es wurde also eine Öffnung zwischen Mastdarm und Scheide und eine künstliche Harnröhre aus dem vorderen Theile des Mastdarmes gebildet. 3 Tage nach der Operation Menses; die neue Harnröhre wurde durch Schleim verstopft und musste katheterisirt werden; in Folge dessen entstand eine Fistel zwischen ihr und Mastdarm, die durch Spaltung des neuen Septums und Vernähung der Öffnungen im Mastdarm und in der neuen Harnröhre geschlossen wurde. Schlussresultat sehr gut; Pat. kann bis 350 ccm Urin halten; nur während der Menses traten Störungen in der Entleerung auf und muss stark gepresst werden. Daher räth G., in solchen Fällen die Sekretion des Uterus vorher aufzuheben, am besten durch Einwirkung des kochenden Dampfes nach Snegirew. **Gückel** (Kondal, Saratow).

45) **Dudley.** A new operation for the relief of severe cases of recto-vaginal-fistula.

(Journ. of the amer. med. assoc. 1901. Juli.)

D. brachte eine hochsitzende, schon 2mal vergeblich operirte Fistel bei einer 47jährigen Frau, die außerdem noch an starken Hämorrhoiden, altem Dammriss

und Retroflexio uteri litt, auf folgende Weise zur Heilung: Nach Ausweitung des Afters mit stärkster Dehnung des Sphinkters wurde die Mastdarmschleimhaut 3 cm oberhalb des Sphinkters ringförmig eingeschnitten, dann stumpf bis über die Fistel, welche selbst scharf abgetrennt wurde, abgelöst. Der Schleimhautcylinder wurde nach abwärts gezogen, bis die Fistelöffnung außerhalb des Afters lag, dann schräg abgeschnitten und mit dem stehengebliebenen Rest der Schleimhaut vernäht. Nach Anfrischung wurde dann auch die in der Scheide liegende Öffnung der Fistel geschlossen. Völlig glatte Heilung per primam. Ein ganz ähnlicher Fall wurde von Segond beschrieben, der genau das gleiche Verfahren anwandte. D. hat das seine unabhängig erfunden. Der Segond'sche Fall ist ausführlich mitgetheilt. Litteratur. **Trapp** (Bückeburg).

46) F. de Quervain (Chaux-de-Fonds). Beitrag zur Kenntnis der kombinirten Frakturen und Luxationen der Handwurzelknochen.

(Monatsschrift für Unfallheilkunde u. Invalidenwesen 1902. No. 3.)

Ein 24jähriger Spengler hat sich bei einem Fall aus 16 m Höhe einen Bruch des Naviculare und eine Verrenkung des Lunatum zugezogen. Die Diagnose wurde durch Röntgenaufnahme und durch operative Autopsie bestätigt. Rechts war das Kahnbein in drei Stücke gebrochen. In beiden Fällen wurde operativ eingegriffen. Zuerst wurde links das centrale Bruchstück des Kahnbeins nebst dem Mondbein entfernt. Das günstige Resultat bezüglich der Beweglichkeit bei der Mangelhaftigkeit dieser im rechten Handgelenk führte zur Operation auch der rechten Hand. Hier wurden die beiden proximalen Bruchstücke des Kahnbeins und das Mondbein entfernt. Das Endresultat in beiden Fällen ist eine ziemlich gute Beweglichkeit des Handgelenks.

Die Doppelseitigkeit der Verletzung legte den Gedanken nahe, dass es sich um eine typische Verletzung handle. Verf. hat daraufhin die einschlägige Litteratur durchgegangen und gefunden, dass mit der Verrenkung des Mondbeins in $^1/_5$ der Fälle ein gleichzeitiger Bruch des Naviculare vorliege. Hieran knüpfen sich Bemerkungen über den Mechanismus der Verletzung, unterstützt durch Leichenexperimente. de Q. fand, dass bei geeigneter Anordnung die Verrenkung des Mondbeins zu erreichen war dann, wenn der volare Bandapparat in seiner Widerstandsfähigkeit durch seichte Einschnitte geschädigt war. Der Bruch des Kahnbeins ist hauptsächlich in dessen anatomischer Rolle als einer queren sowohl mit der ersten als mit der zweiten Handwurzelreihe fest verbundenen Spange zu suchen. Die Fraktur wäre dann gleichsam ein Abriss- oder Biegungsbruch, das Vorkommen mehrerer Bruchstücke lässt auch an den Mechanismus einer Kompressionsfraktur denken (also dasselbe, was bezüglich des Radiusbruches gilt und vom Ref. wiederholt betont wurde). Weiterhin werden die anderweitigen Komplikationen, Verrenkung des Capitatum, Bruch des Radius etc. besprochen.

Da die Fälle meist mit einer schweren Funktionsbeeinträchtigung heilen, so hält es de Q. für zweckmäßig, das Mondbein und das proximale Kahnbeinstück zu entfernen. Ist die Verrenkung des Mondbeins unvollständig, so empfiehlt sich ein dorsoradialer, ist es, und vielleicht auch das Bruchstück des Kahnbeins, völlig auf die Volarseite des Radiusendes getreten, ein radiovolarer Resektionsschnitt. Im Gegensatz zu Höfliger hält de Q. die Esmarch'sche Blutleere nicht für bedenklich bei sorgfältiger Blutstillung und Einlegen eines Drains.

Für die Kenntnis der Verletzungen der Handwurzelknochen bringt die Arbeit manche werthvolle Einzelheiten. **Bähr** (Hannover).

Originalmittheilungen, Monographien und Separatabdrücke wolle man an *Prof. E. Richter* in Breslau (Kaiser Wilhelmstraße 115), oder an die Verlagshandlung *Breitkopf & Härtel*, einsenden.

Druck und Verlag von Breitkopf & Härtel in Leipzig.

Centralblatt
für
CHIRURGIE

herausgegeben
von

E. von Bergmann, in Berlin, **F. König,** in Berlin, **E. Richter,** in Breslau.

Neunundzwanzigster Jahrgang.

Wöchentlich eine Nummer. Preis des Jahrgangs 20 Mark, bei halbjähriger Pränumeration. Zu beziehen durch alle Buchhandlungen und Postanstalten.

No. 42. **Sonnabend, den 18. Oktober.** **1902.**

1) Leser. Die specielle Chirurgie in 60 Vorlesungen. Kurzgefasstes Lehrbuch für Ärzte und Studirende. 5. Auflage.

Jena, **G. Fischer,** 1902.

Das in so kurzer Zeit nothwendige Erscheinen einer neuen Auflage beweist die Beliebtheit des Buches in seinen Leserkreisen. Um so bedauerlicher erscheint es, dass auch in der neuen Auflage — vgl. Referat der Auflage 1900 in d. Centralblatt 1900 p. 766 — die Abbildungen insonderheit der Röntgenaufnahmen so wenig deutlich sind. Auch einem geübten Auge wird es, um zwei Beispiele herauszugreifen, schwer werden, bei Figur 227 die Fraktura typica radii oder bei Figur 347 den mehrfachen Bruch des linken Fersenbeines zu finden.

Die äußere Eintheilung der Kapitel blieb dieselbe, ihr Inhalt ist, so weit dies den Fortschritten der Chirurgie in den letzten 2 Jahren entsprechend nothwendig war, geändert. Dies gilt besonders von

den Kapiteln über die Erkrankungen der Schilddrüse und über Bauchchirurgie. Bei ersteren finden die neuesten Arbeiten Kocher's und Kraske's besondere Berücksichtung. So beschreibt Verf. die Struma intrathoracica und bespricht ihre Symptome, je nachdem dieselbe einen pulmonalen, kardialen oder mediastinalen Sitz hat. Geändert hat Verf. auch seine Ansicht über die Thyreoidinbehandlung. Denn während er in der vorigen Auflage von der »mit viel Erfolg inaugurirten Therapie spricht«, ist er jetzt über den Werth dieser Behandlung bedeutend zurückhaltender, sich hauptsächlich auf die Ausführungen Kraske's auf dem Chirurgenkongress 1901 stützend, und erwähnt die Erfolge Kocher's mit der Phosphortherapie, ohne freilich über diese ein endgültiges Urtheil zu fällen.

Bei der Therapie der eitrigen Peritonitis will sich Verf. nach breiter Eröffnung des Bauches nicht mit Drainage oder der Schürzentamponade nach Mikulicz begnügen, sondern will diese »Phlegmone« ähnlich den Grundsätzen der allgemeinen Phlegmonenbehandlung offen behandeln, um so eine Hauptbedingung der Heilung, den freien Abfluss des Wundsekrets, zu erfüllen.

Die Bauchschnittwunde soll überhaupt nicht genäht werden, sondern die Därme frei liegen bleiben und durch Tücher geschützt, oder Pat. in ein permanentes Wasserbad gesetzt werden.

Die Frühoperation bei Appendicitis verwirft Verf. auch in dieser Auflage als über das Ziel hinausschießend und hält diesen Standpunkt fest, erwähnt aber die Veröffentlichungen von Rehn und Sprengel.

Bei den Operationen der Gallenblase empfiehlt er die Exstirpation derselben, wenn die Pat. unter der häufigen Widerkehr der Erkrankung schwer leiden, wenn die Gallenblase carcinomatös erkrankt ist, wenn eine vorher gemachte Cystostomie ausnahmsweise eine nicht heilende Fistel zurückgelassen hat, endlich wenn nach genauer Untersuchung die Verhältnisse für die Exstirpation der Gallenblase günstig liegen. Mit letztem Satze erweitert er die Indikationsstellung dieses Eingriffs und betont ausdrücklich, dass heute viele Chirurgen, die bisher der Cystostomie den Vorzug gaben, zur Cystektomie zurückkehren.

Erweitert endlich ist der Abschnitt über die Chirurgie des Pankreas. Hier findet der Bericht von Franke-Braunschweig über die Entfernung des krebsigen Pankreas ausführliche Erwähnung.

Coste (Straßburg i/E.).

---

2) G. E. Pfahler. The bacteriology of erysipelas.

(Philadelphia med. journ. 1902. April 19.)

In 66 von 98 Erysipelfällen hat P. einen Diplococcus gefunden, dessen Biologie er näher studirt hat. Er hat ihn aus Eiterpusteln und aus der entzündeten Hautpartie gezüchtet.

Der Coccus tritt gewöhnlich paarweise auf. Er liegt innerhalb und außerhalb der Leukocyten. Die Kokken färben sich gut mit

Anilingentianaviolett, Karbolfuchsin und nach Gram, weniger gut mit Löffler's Methylenblau. Sie sind unbeweglich und wachsen bei Sauerstoffanwesenheit am besten bei 31° C. In Bouillon tritt nach 12 Stunden eine Trübung auf. Nach einigen Wochen tritt unter Klärung der Bouillon Sedimentbildung ein. Auf Glycerinagar bilden sich nach 24 Stunden kleine weißliche Kolonien, die sich nach 5—6 Tagen scharf abgrenzen. Sie erreichen einen Durchmesser von 1 mm und erheben sich nur wenig über die Oberfläche. Ein üppigeres Wachsthum findet auf Blutserum statt. Längs des Impfstiches bilden sich kleine knopfförmige Kolonien. Gelatine wird nicht verflüssigt. Lackmusmilch wird in 15 Tagen nicht in ihrer Reaktion verändert. Mit 24 Bouillonkulturen konnten durch subkutane Injektionen in die Ohr- und Beinhaut von Kaninchen erysipelatöse Entzündungen hervorgerufen werden. In 23 Fällen wurde durch Abimpfung aus dem erkrankten Gewebe der beschriebene Diplococcus wieder rein gezüchtet. **Läwen** (Leipzig).

---

3) **Wex.** Demonstration der Apparate zur Sauerstoff-Chloroformnarkose und zur Sauerstoffinhalation nach Dr. Roth-Dräger.

(Korrespondenzblatt des allgem. Mecklenburg. Ärztevereins.)

Den Apparat, welcher vom Erfinder auf dem diesjährigen Chirurgenkongress demonstrirt wurde, und dessen Konstruktion aus dem diesbezüglichen Referat (cf. d. Bl. No. 26 p. 42) und aus dem in No. 37 d. Bl. erschienenen Originalartikel von F. Engelmann genügend bekannt sein dürfte, hat Verf., ein früherer Assistent von Roth, vielfach erprobt und ihm in den Rostocker Kliniken Anerkennung und zum Theil Eingang verschafft.

Nach einem kurzen Überblick über die Geschichte der Sauerstofftherapie hebt W. auf Grund einer reichen persönlichen Erfahrung seine Beobachtungen bei der Anwendung der Chloroformsauerstoffnarkose und deren Vortheile hervor:

Das Excitationsstadium fällt fast vollkommen fort. Das Erwachen geschieht auffallend schnell und ruhig. Der Puls sinkt langsam, die Schläge sind kräftig und gleichmäßig. Hochgradig elende Pat. mit schwachem Puls, denen eine reine Narkose nicht zugemuthet werden konnte, wurden mit gutem Erfolge und ohne Bedenken der Chloroform-Sauerstoffnarkose unterworfen, da die schädlichen Wirkungen des Chloroforms durch den Sauerstoff zum Theil aufgehoben werden.

Der Apparat, welcher eine Kontrolle über die Chloroformverdunstung, regulirbar in Gramm pro Minute, über den Sauerstoffverbrauch, regulirbar in Litern pro Minute und über den Inhalt des Sauerstoffcylinders gestattet und jeden Augenblick und unabhängig von einander eine Änderung im Quantum des zuzuführenden Chloroforms so wie Sauerstoffs zulässt, ist zur weiteren Anwendung warm

zu empfehlen, zumal der Preis des sehr handlichen und dauerhaft gearbeiteten Apparates ein relativ geringer ist.

Langemak (Rostock).

---

4) **B. Korff.** Morphin-Scopolaminnarkose. (Aus der Klinik des Prof. Dr. Schinzinger in Freiburg i/B.)

(Münchener med. Wochenschrift 1902. No. 27.)

Bei den weiteren Versuchen mit obiger Narkosenmethode (s. dies. Centralblatt 1901 p. 1009) ist in Schinzinger's Klinik von der Anwendung von Chloroform ganz abgesehen worden, nachdem man über die Höhe der Scopolamindosis einigermaßen ins Klare gekommen. Es wurden 4 Stunden vor der Operation eine erste Einspritzung von 0,01 Morphin und 0,0012 Scopolamin, nach 2 Stunden eine zweite und $^{1}/_{2}$ Stunde vor der Operation eine dritte Injektion von gleicher Stärke gemacht. Auf Zurücksinken der Zunge als Athmungshindernis muss besonders geachtet werden. Nur einmal trat bei einer sehr elenden Kranken nach der ersten Einspritzung Herzschwäche auf, die nach Kampherdarreichung rasch schwand und die weitere Anwendung der Narkose nicht verhinderte. Sonst wurden niemals üble Erscheinungen als Folge letzterer beobachtet. 15 Operationsgeschichten werden mitgetheilt. **Kramer** (Glogau).

---

5) **L. Wullstein.** Die Skoliose in ihrer Behandlung und Entstehung nach klinischen und experimentellen Studien.

(Zeitschrift für orthopäd. Chirurgie Bd. X. Hft. 2.)

Die Tendenz der W.'schen Arbeit, die auch als Sonderabdruck im Verlag von F. Enke in Stuttgart erschienen ist, richtet sich vorwiegend nach der Seite der Therapie. Verf. will den Nachweis erbringen, dass die forcirte Behandlung der Skoliose berechtigt ist, und Mittel und Wege angeben, die zu einer möglichst energischen Bekämpfung der Deformität führen sollen. Es muss denn auch anerkannt werden, dass W. bis jetzt am vollkommensten eine Methode der Behandlung der Skoliose durch Redressement und Gipsverbände ausgebildet hat. Kann zwar z. Z. die Frage der forcirten Behandlung noch nicht als abgeschlossen bezeichnet werden, so ist sie doch erheblich weiter gefördert. Neue Anknüpfungspunkte und Anregung zur Weiterarbeit sind gegeben. Wenigstens ist für die Technik eine Grundlage geschaffen, von welcher zunächst alle weiteren Versuche auszugehen haben.

Der erste Theil der Arbeit beginnt mit der Mittheilung medicinisch-klinischer Untersuchungen — von Prof. Reineboth ausgeführt — über perkutorische und auskultatorische Befunde vor und nach der forcirten Streckung des Rumpfes. Unter dem Einfluss letzterer verschoben sich sowohl die Lungen- als die Herzgrenzen; die Pulsfrequenz erlitt meist eine Steigerung, in einem Falle aber

auch eine erhebliche Verlangsamung. Auch die Bauchorgane und das Zwerchfell erfuhren bedeutende Lageveränderungen. Nach 3 bis 8 Wochen waren die Pat. für die Gipsbehandlung derartig vorbereitet, dass sie beim Redressement keine Beschwerden mehr empfanden. Die Protokolle über 18 Pat. werden eingehend registrirt. Nach einer kürzeren Zusammenfassung der einzelnen Befunde schildert Verf. alsdann die Ergebnisse experimenteller Untersuchungen an Leichen Kyphoskoliotischer, hauptsächlich betreffend die Lage- und Stellungsveränderungen an den Organen der Brust- und Bauchhöhle und die Schwankungen des negativen Druckes in den Pleurahöhlen. Im Allgemeinen ließ sich das Eintreten günstigerer Verhältnisse beim forcirten Redressement erkennen.

Der zweite, wichtigste Theil ist der speciellen Therapie gewidmet. Nach einer historischen Einleitung und einer Beschreibung der Vorbehandlung der Pat. wird der W.'sche Redressionsapparat, so wie die Ausführung des forcirten Redressements und die Anlegung des Gipsverbandes in forcirter Redression aufs genaueste beschrieben. Weitere Kapitel behandeln die unangenehmen Komplikationen beim forcirten Redressement, die Dauer der Behandlung mit Gipsverbänden und abnehmbaren Apparaten, schließlich die Resultate der Behandlung. Alle Kapitel sind erschöpfend behandelt. Dass ein gewisser Subjektivismus hierbei zum Vorschein kommt, berührt nicht unangenehm.

Den Schluss bilden einige Versuche über künstliche Erzeugung von Verkrümmungen an Thieren, die allerdings keine Resultate ergaben, die nicht auch a priori zu erschließen waren.

Von dem enormen Fleiß, der auf die Arbeit verwandt wurde, zeugen auch die beigegebenen 115 Abbildungen.

J. Riedinger (Würzburg).

---

6) **Netter, Bourges** et **Bergeron.** La prophylaxie de la diphtherie par les injections préventives de serum. Sevestre rapporteur.

(Bull. de l'acad. de méd. T. LXVI. 3. série. No. 11 u. 13.)

Bei der z. Z. wieder lebhaften Debatte über Heil- und prophylaktischen Werth der Seruminjektionen bei Diphtherie ist es wohl angebracht, auf den Bericht hinzuweisen, ohne jedoch alle allgemein interessanten Einzelheiten mitzutheilen. Auf Grund der günstigen Erfahrungen mit präventiven Injektionen empfehlen Verff. ganz allgemein deren Einführung vor Allem in den Kinderspitälern, aber auch ambulant in allen Familien, die diphtheriekranke Kinder beherbergen. Wenn möglich sollten auch alle Angehörigen auf Anwesenheit von Diphtheriekeimen in Mund- und Rachenhöhle untersucht werden.

Bei den Präventivinjektionen ist zu berücksichtigen, dass die Immunitätsdauer im Allgemeinen 28 Tage beträgt. Bei Scharlach

wird keine Immunität erreicht, bei Masern ist sie relativ und von kürzerer Dauer. Es sind daher höhere Dosen in häufiger Wiederholung zu injiciren.

Christel (Metz).

---

7) **Mauclaire.** Ecrasement antéro-posterieur du thorax; contusion du coeur; exploration du péricarde et du coeur par la voie diaphragmatique.

(Bull. et mem. de la soc. anat. de Paris Année XXVII. T. IV. No. 3.)

M. ist mehrmals genöthigt gewesen, operativ auf das Herz vorzudringen; zweimal, um während einer Chloroformsynkope das Herz zu massiren, einmal wegen Stichverletzung der Pleura und des Perikards, ein viertes Mal im vorliegenden Falle. Die Gefahr des Pneumothorax, der sich in einem der Eingriffe beim Eingehen vom Thorax aus einstellte, zu vermeiden, wo sichs um Freilegung des Herzens zur Massage oder zu diagnostischem Zwecke handelt, dürfte sicher auf dem zuerst von Larrey empfohlenen Wege gelingen, dass man vom Bauch aus das Zwerchfell am Boden des Herzbeutels incidirt. Um diesen Weg, der auch von anderen Chirurgen betreten wurde in Fällen, wo eine Verletzung darauf hinwies, gangbarer zu machen, lässt M. die genaue anatomische Erörterung der Lage des Herzbeutels zum Brustbein und zum Zwerchfell sich angelegen sein; er benützte dabei die Angaben von Panode, Merkel, Testut und eigene Präparationen. Von der hieraus entwickelten Technik sei nur gesagt, dass die Incision des Zwerchfells ca. 3 cm hinter dem rechten Brustbeinrand rechts beginne und wenig nach links hinten abweichend etwa centimeterlang geführt werde, wobei die Schneide des Messers auf die vordere Thoraxwand zu gerichtet sein müsse zur Vermeidung der Herzspitze.

Als indicirt betrachtet M. den Eingriff zur diagnostischen Öffnung des Herzbeutels bei fehlendem Pneumothorax:

1) bei Rupturen des Herzens (deren Mechanik M. kurz bespricht) zur Entleerung event. ergossenen Blutes;

2) bei thoracalen Wunden, die voraussichtlich den Herzmuskel nur gestreift haben;

3) bei Verletzungen, die an sich vom Epigastrium her gegen das Herz vordingen;

4) um event. Fremdkörper (Nadeln) aus der Herzspitze zu entfernen;

5) zur eventuellen Lösung perikarditischer Verklebungen.

Christel (Metz).

---

8) **H. L. Nietert.** The surgery of the heart. With presentation of a case.

(Philadelphia med. journ. 1902. Mai 3.)

Die Hauptanzeichen einer Herzverletzung werden durch die Blutung, nicht durch den Chok bedingt. Die Symptome kommen

zu Stande durch die Herzkompression oder den allgemeinen Blutverlust. Die Herzblutung kann in die Pleurahöhle, nach außen oder in den Herzbeutel allein erfolgen. Blutungen in die Brustfellhöhle zeigen sich durch geringe Verbreiterung der Herzdämpfung und Dämpfung über der befallenen Brustseite an. Als wichtigstes Symptom gilt ein bei der Auskultation hörbares plätscherndes Geräusch, das anzeigt, dass das Blut im Herzbeutel unter keinem hohen Druck steht. Erfolgt die Blutung nach außen, so lehrt die Farbe des Blutstromes, auf welcher Seite des Herzens die Verletzung liegt. Das stoßweise Hervortreten des Blutes ist am ausgesprochensten, wenn es aus dem linken Ventrikel kommt. Die Herzdämpfung ist auch hier ein wenig verbreitert. Ergießt sich das Blut nur in den Herzbeutel, so wird die Athmung bald erschwert, der Puls verschwindet fast ganz. Die Herzdämpfung ist nach allen Richtungen verbreitert. Die Herztöne sind schwach, kaum hörbar. Ein plätscherndes Geräusch ist nur im Anfang hörbar. Die Entscheidung darüber, ob ein Fall operativ ist, richtet sich nach der Gefährlichkeit der Blutung. Ist das Brustfell verletzt, so empfiehlt sich Rotter's intrapleurale Operationsmethode, ist es unverletzt so zieht N. sein Verfahren, dass das Bauchfell unverletzt lässt, vor. (Referat: Centralblatt für Chirurgie 1902 No. 10 p. 295). Die Anlegung der Herznaht bedingt nur eine geringe Unregelmäßigkeit der Aktion. Der Druck im Herzbeutel ist, auch wenn das Blut nur während der Diastole ausströmt, erhöht.

Beschreibung eines Falles. Ein 27jähriger Mann wurde mit einer von einem Messerstich herrührenden, im 6. Interkostalraum etwas nach rechts von der linken Mammillarlinie befindlichen Wunde 14½ Stunden nach der Verletzung halb bewusstlos ins Krankenhaus gebracht. Die Herzdämpfung war etwas nach links verbreitert. Über dem linken unteren Lungenlappen bestand eine absolute Dämpfung. Synchron mit der Herzsystole wurde über dem Herzen ein plätscherndes Geräusch gehört. Operation. Durch 2 parallele Incisionen in Höhe des Unterrandes der 4. und 6. linken Rippe, die 2 Zoll links vom Brustbein mit einander verbunden wurden, und durch Durchtrennung der 5. und 6. Rippe wurde ein Lappen gebildet, der unter Einbrechen der Rippenknorpel nahe am Brustbein nach rechts eingeschlagen wurde. Entleerung von ca. 1 Liter Blut aus der linken Pleurahöhle. Nach Erweiterung der Herzbeutelwunde zeigte sich am linken Ventrikel eine ¾ Zoll lange Wunde. Das Herz wurde durch die Hände eines Assistenten nach vorn gezogen und die Wunde durch 2 Seidenknopfnähte, die das Endokard nicht mitfassten, geschlossen. Einführung von Drains in den Herzbeutel und in die Pleurahöhle. Der osteoplastische Lappen wurde zurückgeschlagen. Offene Wundbehandlung. Die Genesung wurde durch ein linksseitiges Empyem unterbrochen, das durch Resektion der 8. Rippe geheilt wurde.

Läwen (Leipzig).

---

9) **Weisswange** (Dresden). Über die Heilungsvorgänge bei der operativen Behandlung der Bauchfell- und Nierentuberkulose.

(Münchener med. Wochenschrift 1902. No. 28.)

Aus einer Reihe von Krankengeschichten durch die Laparotomie seit mehreren Jahren ausgeheilter Fälle von Bauchfelltuberkulose

theilt W. 4 solcher mit, in denen durch jene Operation auch anderweite tuberkulöse Herde im Körper auffallend günstig beeinflusst worden waren. Diese Beobachtungen berücksichtigt er bei seinen Versuchen, eine Erklärung der Heilungsvorgänge nach dem Bauchschnitt bei tuberkulöser Peritonitis zu finden, wobei er sich auch auf 2 andere Fälle von günstiger Einwirkung einer wegen Nierentuberkulose ausgeführten Nephrotomie bezw. Nierenexstirpation auf entfernt liegende tuberkulöse Herde stützt. W. nimmt an, dass durch den Reiz der Operation sowohl eine verstärkte Blutzufuhr bezw. Blutstauung am Infektionsorte, als auch eine vermehrte Ansammlung von Leukocyten und damit eine Steigerung des Blutgehaltes an bakterienfeindlichen Stoffen (Alexinen) im Sinne Buchner's hervorgerufen werde, wodurch es zur Heilung am Infektionsorte und bei ausreichender Erzeugung von Alexinen auch in entfernter gelegenen Herden komme. Mit dieser Hypothese glaubt W. auch die Fälle von spontaner Heilung, wie von Ausbleiben der Heilung nach Operation erklären zu können; bei ersteren genügten die natürlichen Schutzkräfte des Körpers und die einen vermehrten Blutzufluss herbeiführenden Maßnahmen, während bei letzteren die erzeugte baktericide Wirkung nicht mehr ausreichte, um die Infektionserreger zu überwinden.

Kramer (Glogau).

---

10) **D. Estor** (Montpellier). La hernie étranglée chez le nourrison.

(Revue de chir. 1902. No. 3, 4 u. 6.)

Verf. hat sich der mühevollen Aufgabe unterzogen, die bisher bekannt gewordenen Fälle operirter eingeklemmter Brüche bei Kindern bis zu 2 Jahren zu sammeln und daraufhin die Eigenart der Brüche in diesem Alter zu studiren. 232 Fälle bilden die Unterlage seiner Studien; in seinen Angaben stützt er sich vielfach auf die Stern'sche Arbeit im Centralblatt für Chirurgie 1894 p. 425.

Bei der großen Häufigkeit der Brüche in den ersten Lebensjahren ist das Ereignis der Einklemmung an sich selten; man hat es sogar für recht ungefährlich gehalten; doch widerlegt die Zahl nöthig gewordener Herniotomien diese Ansicht zum Theil; sie stehen etwa im Verhältnis von 1 : 131 bei Erwachsenen. Die Mortalität des Eingriffs ist um einiges geringer bei den Kindern und beträgt etwa 23% gegen 25% als Mittel bei Erwachsenen.

Die Einklemmung ist 19mal häufiger bei Knaben als bei Mädchen, was auf die überwiegend große Zahl von Leistenbrüchen (E. notirt nur 5 Schenkelbrüche) und ihrer naturgemäß größeren Häufigkeit bei männlichen Kindern zurückzuführen ist.

Die relative Seltenheit der Einklemmung erklärt sich wohl aus der geringeren treibenden Kraft der Bauchpresse und den lockeren Geweben des Kanals bezw. der Ringbegrenzung.

Der Bruchsack ist meist gut ausgebildet, in anderen Fällen unvollständig (Hernie à canal ouvert). Doch dürfte die Ziffer von 14% kongenitaler Brüche, nach der Litteratur berechnet, zu niedrig sein.

Die Zartheit und geringe Straffheit des Schnürringes erklärt einerseits, dass die Einklemmungen meist von selbst zurückgehen, andererseits warum auch nach 3—4tägigem Zuwarten die operativen Erfolge nicht schlechter sind. Erst darüber hinaus wird eine Sterblichkeit von 50% erreicht. Sonst hängt der Ausgang wesentlich vom Ernährungszustand der Kinder ab.

Als Bruchinhalt findet man natürlich die gleichen Organe wie in den Brüchen Erwachsener. Auffallend häufig jedoch kommen Blinddarm nnd Wurmfortsatz darin vor, was weder durch die Länge dieses Darmabschnitts noch durch seine anatomische Lage bedingt ist. Vielleicht spielen das häufige Offenbleiben des rechten Leistenkanals und Verwachsungen der Appendix mit dem Hoden — wie sie gelegentlich als Reste intra-uteriner Entzündung beschrieben sind — eine Rolle dabei.

Jedenfalls bedeutet der Wurmfortsatz im Bruchsack ein ungünstiges Moment, Entzündungen und Perforationen sind häufiger als bei Dünndarmbrüchen.

Hinsichtlich der Behandlung lässt E. den Versuch der Taxis in Narkose gelten, doch darf dieselbe nur auf Minuten ausgedehnt und mit großer Schonung ausgeübt werden, während gewissermaßer Alles zur Operation bereit steht. Die Prognose des Eingriffs ist auch nach einer Einklemmungsdauer von mehreren Tagen relativ günstig.

Die Arbeit berücksichtigt fast alle einschlägigen Fragen gleich gründlich und ist daher vorläufig Monographie. In den deutschen Litteraturangaben finden sich die unvermeidlichen Schreibfehler Sehr scherzhaft liest sich z. B.:

E. Funke, Zur Statistik der incarcerirten Hernien bei Rindern bis zum Alter von 1 Monat. **Christel** (Metz).

---

11) F. Crämer (München). Zur Diagnose des Dickdarmcarcinoms.

(Münchener med. Wochenschrift 1902. No. 24.)

C. bespricht einige besonders hervorstechende Symptome des Dickdarmcarcinoms, die ihm in den Lehrbüchern nicht genügend gewürdigt erscheinen. Unter den Frühsymptomen stehen die Kolikanfälle und Blutungen oben an. Wenn bei einem Individuum in den mittleren Jahren, das sonst normale Darmverdauung und Stuhlentleerung gezeigt, eine zunehmende Unregelmäßigkeit der letzteren eintritt, die durch periodisch sich wiederholende heftige Kolikanfälle mit oder ohne Verschlusserscheinungen unterbrochen wird, um dann wieder von völlig normalem Befinden gefolgt zu sein, so ist der Verdacht auf ein Carcinom des Colons nahegelegt. Eben so wird dann, wenn nur eine Unregelmäßigkeit der Stuhlentleerungen mit

häufigen kleinen Blutungen sich einstellt, die bei Spiegeluntersuchung des Mastdarms als von oben her kommend erkannt werden, und bei denen außerdem noch ein zunehmender Tenesmus sich entwickelt, der Verdacht rege, wenn auch in beiden Fällen der Nachweis einer Neubildung nicht gelingt und keinerlei Kachexie besteht. Ein weiteres wichtiges Symptom kommt während der Kolikanfälle oft zur Beobachtung, das, als »Darmsteifung« bezeichnet, auf das Vorhandensein eines Hindernisses ziemlich weit unterhalb der sich (durch Kontraktion der hypertrophisch gewordenen Muskulatur) steifenden Darmpartie hinweist. Auch ein sog. Schüttgeräusch, welches durch das Andrängen und Zurückstürzen flüssigen Darminhalts von der Stenose entsteht, ist nicht selten bei Darmverengerung zu hören. Während der Nachweis von Blut, das nur zuweilen in großer Menge entleert wird, von Eiter, der indess auch von einer sekundär entstandenen eitrigen Proctitis herrühren kann, so wie von Gewebsfetzen im Stuhlgang von großer Bedeutung ist, hält C. die sog. kleinkalibrige Form des letzteren, den Stenosenkoth, für nicht charakteristisch, da nach seiner Ansicht die Form des Stuhlgangs ausschließlich vom Sphincter ani, vom Kontraktionszustand des Dick- resp. Mastdarmes erzeugt wird, somit die Formveränderung nichts mit einer Stenose zu thun habe.

Kramer (Glogau).

12) **Hadra.** Outline of the surgical treatment of acute pancreatic injuries.

(Philadelphia med. journ. 1902. Januar 18.)

Bei jeder Verletzung der Bauchwand zwischen 7. Rippe und Nabel ist eine Mitverletzung des Pankreas in Möglichkeit zu ziehen. Geschosse und scharfe Instrumente können von vorn, der Seite oder von hinten kommend die Bauchspeicheldrüse verletzen. Auf eine Mitbetheiligung des Pankreas kann man nur aus der Richtung und Tiefe der Wunde schließen. Auch durch Einwirkung stumpfer Gewalten kann das Pankreas verletzt werden. Meist heilen diese Wunden von selbst, doch können sie vermöge Hämorrhagien oder Sekretretention zur Bildung von Cysten führen.

Die Pankreaswunden bedürfen des gefährdenden Einflusses des Sekrets halber einer besonderen Behandlung. Sehr wichtig ist es zu wissen, ob die Hinterwand des parietalen Bauchfells und damit die Bauchhöhle eröffnet ist. Bei Verletzungen, die vom Rücken aus gesetzt werden, kommt es zu dieser Komplikation gewöhnlich nicht.

Die operative Behandlung hat so früh wie möglich einzusetzen. Befindet sich die Wunde am Rücken, so ist der Wundkanal zu erweitern und zu drainiren. Kommt man hierdurch nicht zum Ziele, so legt man durch den Nierenschnitt die retroperitonealen Organe frei. Ist das Bauchfell mit verletzt, so macht man außerdem eine Laparotomie und behandelt wie bei von vorn gesetzten Verletzungen. Der Laparatomieschnitt bei letzterer muss hoch oben beginnen und

die Bauchhöhle ausgedehnt eröffnen. Durch einen queren oder senkrechten Schnitt ins Ligamentum gastrocolicum und Emporziehen des Magens verschafft man sich Zugang zur Bursa omentalis. Das Pankreas und seine Nachbarorgane lassen sich auf diese Weise gut untersuchen. Nach Versorgung der Wunde kann die Bauchspeicheldrüse für sich oder mit ihrer Bauchfellbedeckung ev. nach Lembert genäht, auch die Öffnung im Ligamentum gastrocolicum kann durch die Naht verschlossen werden. Bei völliger Durchbohrung des Pankreas empfiehlt es sich, nach der Laparotomie eine Gegenöffnung am Rücken anzulegen, von hinten zu drainiren und die vordere Wunde wie vorher zu behandeln. Bei ausgedehnten Verletzungen der Drüse legt man ebenfalls hinten eine Gegenöffnung an und behandelt von vorn und hinten offen. Um drainiren zu können, näht man das Ligamentum gastrocolicum bis auf eine 1 Zoll lange Öffnung. Den Rand desselben näht man ans parietale Peritoneum und mit demselben in den unteren Winkel der Laparotomiewunde. Die Bauchhöhle bleibt auf diese Weise vor dem Drüsensekret geschützt. Treten die Symptome einer Pankreasverletzung erst einige Tage nach der Verletzung auf, so ist ebenfalls die Laparotomie zu machen und wie oben zu verfahren. **Läwen** (Leipzig).

Kleinere Mittheilungen.

(Aus dem Allgemeinen Krankenhaus Hamburg-Eppendorf. I. chirurgische Abtheilung: Oberarzt Dr. Kümmell.)

Ein Fall von Nephrolithiasis bei bestehender Hufeisenniere.

Von

Dr. **O. Rumpel,** Oberarzt I.-R. 48, kmdt. z. chir. Abth.

Wenn gleich Hufeisennieren auf dem Sektionstisch hin und wieder als zufälliger Befund erhoben werden, dürften Operationen bei dieser Lage- und Gestaltsanomalie immerhin zu den großen Seltenheiten gehören. Der im Nachstehenden beschriebene, von Herrn Dr. Kümmell mit Erfolg operirte Fall bot die merkwürdige Kombination von Steinbildung und hydronephrotischer Entartung einer Hälfte einer Hufeisenniere.

Herr W., Kaufmann, 43 Jahre alt, stammt angeblich aus gesunder Familie und will als Kind und junger Mann stets gesund gewesen sein. Vor 13 Jahren erkrankte er ohne nachweisbare Veranlassung an linksseitigen kolikartigen Schmerzen mit Erbrechen. Die Anfälle dauerten etwa einen Tag lang, wiederholten sich im Jahre 2—4mal, etwa 3 Jahre hindurch. Anfang 1895 erkrankte er wiederum an heftigen Schmerzen in der linken Nierengegend, dies Mal unter Fieber. Nach fast 4monatlichem Krankenlager Besserung nach Abgang von kleinen Konkrementen im Urin. Dann 6 Jahre volles Wohlbefinden. Im August v. J. traten angeblich nach anstrengenden Fußmärschen auf einer Harzreise erneute Schmerzanfälle auf, die denselben Charakter wie bei der ersten Erkrankung hatten. Im September Verschlimmerung, Fieber, trüber Urin; nach Steinabgang mit dem Urin angeblich Besserung. Ende Januar d. J. stellte sich Fieber ein, zugleich bemerkte Pat. eine Anschwellung der linken Hälfte des Leibes. Der Urin, zuerst stark getrübt, soll in letzter Zeit klarer geworden sein.

Am 20. März 1902 Aufnahme in das Krankenhaus.

Kräftig gebauter, untersetzter Mann von mittlerem Ernährungszustand und leicht gelblicher Gesichtsfarbe. Die Brustorgane bieten keinen krankhaften Befund.

Die linke Seite des Abdomens wird von einem über kindskopfgroßen, prallelastischen Tumor eingenommen, der sich von hinten her deutlich vorschieben lässt und von Leber und Milz abgrenzbar ist.

Urin ganz klar, frei von Eiweiß und Zucker; im Sediment außer einigen Plattenepithelien keine morphologischen Elemente.

Funktionelle Untersuchung: Blutgefrierpunkt ($\delta = 0{,}56$) zeigt normale Blutkoncentration. Eben so besteht normale Harnstoffausscheidung im Urin: $\Delta = 1{,}46$, $\overset{+}{U} = 21{,}2$ (Tagesmenge 1200—1400). Cystoskopie ist unausführbar wegen impermeabler Striktur der Pars posterior urethrae. (Eine überstandene Gonorrhoe wird nachträglich als möglich zugegeben.)

Das Röntgenbild zeigt deutlichen Steinschatten links neben der Wirbelsäule, in Höhe des 2. und 3. Lendenwirbeldornfortsatzes, hart an den Querfortsätzen (vgl. Skizze). Der Steinschatten wird festgestellt zunächst durch eine Orientirungsaufnahme, sodann bestätigt durch wiederholte Specialaufnahmen bei enger Abblendung.

Auf Grund dieses Befundes wurde die Diagnose: Nephrolithiasis sin. mit bestehender völliger Ausschaltung bezw. Zerstörung der linken Niere bei intakter rechter Niere gestellt und die Nephrektomie von vorn herein in Aussicht genommen.

Die Operation verlief kurz folgendermaßen:

24. März. In Chloroformnarkose lumbaler Schrägschnitt links. Nach Durchschneidung der Muskulatur liegt der pralle Tumor vor, der oben mit Zwerchfell



und Thoraxwand, nach der Bauchhöhle zu mit Darmschlingen fest verwachsen ist. Der Schnitt muss dorsal und ventral fast bis zur Mittellinie verlängert werden (26 cm). Stumpfes Freipräpariren des oberen Pols, vorsichtiges Zurückschieben der Darmschlingen ohne Verletzung des Peritoneums. Von oben und hinten her gelingt eine Art Stielbildung in der Gegend des Hilus. Nach doppelter Abklemmung zunächst der Gefäße, dann des Ureters, Durchschneidung des Stiels. Beim Versuch, den unteren Pol, der fest fixirt ist, zu lösen, platzt der Tumor, entleert braune, schmutzige Flüssigkeit. Der Riss wird mit Schiebern schnell zugeklemmt. Nach mühsamem Vordringen zum unteren Pol zeigt es sich, dass der Tumor in normales Nierengewebe übergeht, welches in einer Breite von etwa 8 cm quer vor der Wirbelsäule als flacher Wulst nach der rechten Seite herüberzieht und in einem nach oben konkaven Bogen in die dicht neben der Wirbelsäule liegende rechte Niere übergehend deutlich gefühlt wird. Nach Abklemmen der Brücke an der Übergangsstelle von Tumor in Nierensubstanz wird ersterer abgetragen, der Stumpf durch eine fortlaufende, durchgreifende Katgutnaht versorgt. Blutstillung. Naht der Muskulatur mit Katgut. Die Wundhöhle wird mit Vioformgaze austamponirt. Nur die Wundwinkel der Haut werden durch einige Seidenknopfnähte geschlossen.

Der herausgeschnittene Tumor stellt einen über kindskopfgroßen, ziemlich dickwandigen Sack mit schmutzigbrauner Flüssigkeit dar. Von Nierensubstanz ist nur ein schmaler Saum an einigen Stellen der Wandung zu sehen, die mikroskopisch das Bild der interstitiellen Nephritis zeigt. An der tiefsten Stelle des Sackes liegen dicht neben einander 10 Steine, welche die Größe, Farbe und Gestalt von großen türkischen Bohnen haben. Die chemische Untersuchung derselben ergiebt als Hauptbestandtheil phosphorsauren Kalk mit geringer Beimischung von kohlensaurem Kalk, das spec. Gewicht der Steine ist 5 = 2,28. Das Gesammtgewicht der Steine beträgt 13,5 g. Die bakteriologische Untersuchung der Flüssigkeit ergiebt die Anwesenheit zahlreicher Bakterien, hauptsächlich des Bact. coli.

Der Heilverlauf war ein günstiger. Am Abend und Nachts nach der Operation entleert Pat. 400 ccm blutfreien Urins, die Diurese steigt am 3. Tage auf 1350 ccm. Der Urin ist andauernd klar und frei von Blut und Eiweiß. Die große Wundhöhle granulirte relativ langsam zu. Pat. wurde am 1. Juli, nachdem die Wunde sekundär genäht war, mit fester Narbe und beschwerdefrei entlassen.

Es handelt sich also um einen Fall von Steinbildung mit hydronephrotischer Entartung einer Hälfte einer Hufeisenniere, welche 2 getrennte Nierenbecken und Ureteren besaß und in der Höhe des 3. Lendenwirbels in einem nach oben konkaven Bogen vor der Wirbelsäule lag. Ob der am Präparat deutlich sichtbare geschlängelte Verlauf des linken Ureters durch Abknickung zur Retention und sekundären Steinbildung geführt hat, wobei für die Ureterschlängelung der tiefe Sitz der Hufeisenniere verantwortlich zu machen sein würde, oder ob das primäre Moment die Steinbildung darstellt, die im Verlaufe der in Folge der Urethralstriktur gestauten oberen Harnwege einen günstigen Boden zur Entwicklung fand, wird schwer zu entscheiden sein. Wahrscheinlich haben alle diese pathologischen Verhältnisse mehr oder weniger zusammengewirkt, um das vorliegende Krankheitsbild zu schaffen.

Was die Diagnose anlangt, die klinisch ja keine allzu großen Schwierigkeiten bot, so hat die Annahme der gesunden zurückbleibenden Niere, richtiger Nierentheils, durch den günstigen Verlauf volle Bestätigung gefunden. Durch die funktionelle Untersuchung konnte zunächst eine Gesammtniereninsufficienz ausgeschlossen werden: es bestand normale Koncentration des Blutes ($\delta = 0,56$) einerseits, so wie des Harns ($\Delta = 1,46$, $\overset{+}{U} = 21,2$) andererseits. Ferner musste bei dem vorhandenen klaren Urin eine völlige Ausschaltung der als Tumor fühlbaren erkrankten linken Niere angenommen werden. Somit blieb nur der Schluss auf eine gesunde rechte Niere übrig, die bereits kompensatorisch die völlige Ausscheidung der harnfähigen Stoffe übernommen hatte.

Ließ auch das sicherste diagnostische Hilfsmittel der Nierenchirurgie — die Cystoskopie und Ureterensondirung — in unserem Falle im Stich, so wurde die

Diagnose doch weiterhin durch das Röntgenbild gesichert[1]. In dieser Beziehung verdient vielleicht ein Gesichtspunkt noch hervorgehoben zu werden. Vor Kurzem hat Israel in seiner »Chirurgischen Klinik der Nierenkrankheiten« einen Fall von Hydronephrosis einer Hufeisenniere beschrieben, wobei die specielle Diagnose Hufeisenniere vor der Operation mittels Beweisführung per exclusionem gestellt worden ist[2]. An Stelle dieser doch immerhin gewagten Schlussfolgerung glauben wir — wenigstens bei Steinbildung — aus unserem Falle einen positiveren diagnostischen Fingerzeig auf den Verdacht einer etwa bestehenden Hufeisenniere herleiten zu können. Während für gewöhnlich die von Nierensteinen herrührenden Schatten im Röntgenbild in der Entfernung von einigen Centimetern seitlich von der Wirbelsäule sichtbar sind, meist unmittelbar unterhalb der 12. Rippe, gelegentlich auch etwas höher oder auch tiefer, war in unserem Falle — wie die Skizze zeigt — der Steinschatten hart an der Wirbelsäule, in Höhe des 2. und 3. Lendenwirbels, die Querfortsätze z. Th. deckend, zu sehen. Das Auffallende dieser Erscheinung glaubten wir zunächst durch eine schräge Projektion des Schattens erklären zu können — der ziemlich korpulente Pat. wurde in Seitenlage durchleuchtet —, jedoch bestätigten weitere Aufnahmen den ersten Befund. Die Erklärung brachte erst die Operation: Der untere Pol und das die Steine enthaltende erweiterte Nierenbecken der linken Niere war durch die Hufeisenbildung bis vor die Wirbelsäule gezogen. Jedenfalls wird eine solche abnorme Lage eines Nierensteinschattens auf der Röntgenplatte zu denken geben und vielleicht in ähnlichen Fällen eine frühzeitige Diagnose auf Hufeisenniere ermöglichen.

---

13) M. Cohn. Ein Fall von protrahirter Chloroformwirkung mit tödlichem Ausgang.

(Deutsche Zeitschrift für Chirurgie Bd. LXIV. p. 189.)

Der Fall, aus Sonnenburg's Abtheilung im Berlin-Moabiter Krankenhaus stammend, betrifft eine 21jährige Kellnerin, welche wegen doppelseitiger Adnexgeschwülste im fieberfreien Stadium laparotomirt wurde. Die Dauer der Operation betrug eine Stunde, wobei im Ganzen 175 g Chloroform gebraucht wurden. Nach 2 Tagen trat Ikterus auf und zeigte der Urin schwere Veränderungen, die auf eine akute Nierenerkrankung deuteten (Eiweiß, unzählige granulirte und Epithelcylinder). Dazu Sensoriumsstörung, Schreianfälle, Tobsuchtsanfälle, übergehend in Koma, aber kein Fieber. Zusehends Verschlechterung des Allgemeinbefindens, Herzschwäche (Puls 150), stertoröse Athmung; Tod am 5. Tage. Von dem Sektionsbefund ist vor Allem trübe Schwellung an Herz, Niere, Leber hervorzuheben. Mikroskopisch fand sich in den Nieren hochgradige Epithelnekrose der gewundenen Harnkanälchen und in der Leber, die makroskopisch als ikterische Muskatnussleber imponirte, fettige Degeneration der Zellen, die in der Mitte der Acini reichliche Ablagerung von goldgelbem Pigment darboten. C. führt unter Vergleichung der hergehörigen Litteratur (Verzeichnis derselben am Schluss der Arbeit) aus, dass sein Fall am meisten hinsichtlich des anatomischen Befundes mit den Befunden von E. Fränkel übereinstimmt, und dass derselbe klinisch entschieden gewisse Ähnlichkeiten mit dem Bilde der akuten gelben Leberatrophie gehabt hat, wodurch sich Mikulicz' Annahme bestätigt, dass es bei den Spättodesfällen nach Chloroformnarkosen zwischen der einfachen Fettleber und der akuten Atrophie nur graduelle Unterschiede giebt. Übrigens wird bei dem Leberbefund auch zu berücksichtigen sein, dass Pat. Kellnerin, also muthmaßlich Potatrix war. **Meinhard Schmidt** (Cuxhaven).

---

[1] Über die genaue Technik, so wie über unsere Erfahrungen über Nierensteindarstellung mittels des Röntgenverfahrens wird eine zusammenfassende Mittheilung demnächst in »Fortschritte auf dem Gebiete der Röntgenstrahlen« erscheinen.

[2] l. c. p. 6 ff.



14) **L. Rosenfeld.** Zur Statistik der Deformitäten.

(Zeitschrift für orthopäd. Chirurgie Bd. X. Hft. 3.)

Verf. hat in 10 Jahren 2046 Deformitäten beobachtet, die statistisch ausführlich und nach jeder Richtung hin verarbeitet werden, wobei ältere Statistiken zum Vergleich herangezogen werden. Eine kurze, zusammenfassende Inhaltsangabe ist nicht möglich. »Es soll diese Statistik nichts Anderes geben, als einen Beitrag zum Ausbau, der nur durch vielseitige Theilnahme gefördert werden kann.«

J. Riedinger (Würzburg).

15) **A. Poncet.** Actinomycose d'apparence néoplasique du maxillaire inférieure.

(Revue de chir. XXII. ann. No. 7.)

16) Derselbe. De l'actinomycose humaine en France; sa frequence; son pronostic éloigné.

(Bull. de l'acad. de méd. LXVI. ann. 3. sér. No. 13.)

Die bisher erst 4mal beschriebene Form der Aktinomykose, welche der beim Rinde vorkommenden ähnlich ist, erzeugt außerordentlich harte Knochengeschwülste mit geringer Höhlen- und Stalaktitenbildung, mäßiger Abscessentwicklung. So auch im vorliegenden Falle, der ein 27jähriges Mädchen betraf. Die Geschwulst hatte den Kieferwinkel in eine unförmliche, enorm harte Masse verwandelt. Da die Kranke auch sonstige Symptome der Aktinomykose — alte Fisteln und -Narben, so wie Kieferklemme — aufwies, wurde die Diagnose auf neoplastische Aktinomykose gestellt. Die Operation, die in Resektion des aufsteigenden Kieferastes bestand, lieferte keinerlei Material zur mikroskopischen Bestätigung der Diagnose. Erst 3 Monate später zeigte sich in einem Stichkanal eine Induration, in welcher Aktinomycesrasen nachgewiesen werden konnten. P. lässt die genaue Beschreibung des interessanten Stückes folgen und bespricht die Prognose und Therapie der Knochenaktinomykose, die eine Mortalität von etwa 30% aufweist.

In der 2. Mittheilung greift P. auf eine Arbeit von Duvon: »Pronostic éloigné des differents formes de l'actinomycose humaine; statistique de 255 cas«, Thèse de Lyon 1902, zurück. Hierzu kommen 2 neue Fälle von P., der seine Publikationen seit 1900 hier anführt, so dass 257 Fälle im Ganzen veröffentlicht sind, von denen 146 auf Frankreich kommen. Von diesen gehören 67 der visceralen Aktinomykose, 79 dem cervico-facialen Typus an; sie vertheilen sich ziemlich charakteristisch um die Centra chirurgisch-wissenschaftlicher Thätigkeit (Paris 33, Lyon 47 etc.), eine beigefügte Karte von Patel erläutert dies am besten. P. ist der Ansicht, dass wahrscheinlich die Vertheilung eine gleichmäßigere sein würde, wenn die Aktinomykose nicht so oft verkannt würde; »um sie zu diagnosticiren, muss man an sie denken«.

Hinsichlich der Prognose stellt P. auf Grund der Statistik folgende Tabelle auf: Die Mortalität beträgt bei

Actinomycosis	cutanea	2—3%
»	cervico-facialis superfic.	10%
»	temporo-maxill. profunda	30%
»	intest. abdom.	65%
»	thoraco-pulm.	85%
»	hepatis et cerebrospin.	je 100%.

Christel (Metz).

17) **W. Courvoisier.** Über Stenose bei Amyloiddegeneration im Kehlkopf. (Aus der Baseler chirurg. Klinik.)

(Münchener med. Wochenschrift 1902. No. 30.)

Eine 66jährige Frau bekam nach allmählich zunehmender Heiserkeit plötzlich einen Erstickungsanfall, der am nächsten Tage die Tracheotomie nothwendig



machte, nachdem bei der laryngoskopischen Untersuchung unterhalb der Stimmbänder von beiden Seiten und von hinten her vortretende rothe, höckrige Wülste als Ursache der Stenose nachgewiesen worden waren. Bei der 3 Wochen später ausgeführten Sektion wurden die von dem Cricoidknorpel aus entwickelten Geschwülste als amyloider Natur erkannt. Über diesen Befund soll später noch aus dem Baseler pathologisch-anatomischen Institut Genaueres mitgetheilt werden. Die in der Litteratur beschriebenen Fälle sind kurz zusammengestellt.

Kramer (Glogau).

18) **Wetzel** (München). Über Verletzungen der Brust, speciell des Herzens.

(Münchener med. Wochenschrift 1902. No. 30.)

Die Mittheilung betrifft die von W. bei einer Reihe von gerichtlichen Sektionen erhobenen Befunde bei Leuten, welche an Brustverletzungen gestorben waren, und enthält eine große Anzahl von interessanten Fällen von Verletzungen großer Gefäße, des Herzbeutels, Herzens und der Lungen.

Kramer (Glogau).

19) **Lannay.** Plaie double du coeur par balle (ventricule gauche); suture; guérison. Peyrot rapp.

(Bull. de l'acad. de méd. LXVI. ann. 3. sér. No. 30.)

Während die blanke Waffe in ca. 1,2% eine doppelte Verletzung des Herzmuskels erzeugt, ist dies bei Herzschüssen etwa in 17% der Fall. Marion und Bouglé haben Herzschusswunden genäht, ohne ihre Kranken retten zu können. Der mitgetheilte Fall ist in Heilung ausgegangen.

L. bekam einen Selbstmörder, der sich mit 7 mm-Revolver eine Verletzung in der Gegend der linken Brustwarze beigebracht hatte, etwa 3½ Stunden darauf im Krankenhaus zu sehen. Es bestand Hämopneumothorax so wie aller Wahrscheinlichkeit nach (bruit de moulin) Verletzung des Herzens selbst. L. benutzte den Thürflügelschnitt mit äußerer Basis. Die Wunden des Herzens saßen: der Einschuss ca. 2 cm aufwärts von der Spitze, der Ausschuss hinten nahe dem Sulcus transversus im linken Ventrikel. Die Naht der hinteren Wunde war technisch schwierig, glückte jedoch völlig. Das Perikard so wie die von Blut befreite Pleurahöhle wurden während 48 Stunden drainirt. Nach 10 Tagen konnte Pat. das Bett verlassen. Am Herzen war kein Geräusch wahrzunehmen.

Christel (Metz).

20) **R. Göbell.** Ein Beitrag zur sog. Autoplastik nach der Radikaloperation des Carcinoma mammae.

(Deutsche Zeitschrift für Chirurgie Bd. LXIV. p. 144.)

Bei den oft sehr großen Defekten, welche die heutige typische Radikaloperation des Brustkrebses hinterlässt, ist deren Deckung mit der mobilisirten gesunden Mamma, wie sie von H. Graeve, Delbet, Legueu, Felix Franke ausgeführt wurde, ein gutes Auskunftsmittel. Auch in Helferich's Klinik in Kiel kam sie 2mal mit gutem Erfolg zur Anwendung, und zwar diente zur Mobilisirung der Mamma ein vom unteren Wundrand quer gegen die vordere Axillarlinie gezogener Schnitt, wonach die Mamma von der Fascia pectoralis abgelöst und auf die kranke Seite herübergezogen wurde. Hier wurde sie mit einem aus der Rückenhaut zur Bildung der Axilla nach vorn gezogenen Lappen vernäht. So weit die Wunden nähbar waren, trat beide Male prima intentio ein, kleine Hautdefekte waren dann noch durch Thiersch'sche Transplantation deckbar. Photogramme der Pat. vor und nach ihrer Operation veranschaulichen in interessanter Weise sehr deutlich das plastische Resultat. Von Wichtigkeit ist, dass beide Male der ganze Brustdrüsenhautlappen (inkl. Mamma) benutzt wurde. Franke hatte nur dessen Hautdecke benutzt, nachdem er die Brustdrüse nebst Mammilla entfernt

hatte. Da er ausgedehnte Gangrän hiernach beobachtete, ist die Konservirung der Drüse in dem Lappen vorzuziehen. **Meinhard Schmidt** (Cuxhaven).

21) Schmidt (Cottbus). Über Riss des geraden Bauchmuskels und seinen Mechanismus.

(Monatsschrift für Unfallheilkunde und Invalidenwesen 1902. No. 6.)

Der 48jährige Maschinenführer fühlte bei Anwendung des Hebelmechanismus zur Leerung eines Kippwagens plötzlich einen heftigen Schmerz in der rechten Unterbauchseite. Als er auf diese Weise den Wagen nicht zum Umkippen bringen konnte, stellte er sich auf die Längsseite, beugte leicht die Knie, stützte beide Hände unter den Bodenrand, welcher nun in Brusthöhe stand, legte die Oberarme fest gegen die Brust und die Ellbogen gegen den Unterleib. Beim Anheben abermals starker Schmerz. Pat. musste nach einer halben Stunde erbrechen. Er arbeitete noch einige Tage und wurde 17 Tage nach dem Unfalle unter Fiebererscheinungen und einer Geschwulst in der Gegend des Blinddarmes in das Krankenhaus aufgenommen. Es wurde die Diagnose auf einen typhlitischen Abscess gestellt. Bei der Operation fand sich eine Eiterhöhle, die bis zur Mittellinie reichte und 3 Finger breit über der Symphyse ein vollständiger Riss am rechten Rectus abdominis. S. giebt unter Beibringung der einschlägigen Beobachtungen eine Erklärung für das Zustandekommen der Zerreißung. **Bähr** (Hannover).

22) M. J. Rostowzew. Ein Fall von Abdominaltyphus mit Blutung aus einer Mesenterialdrüse, die Perityphlitis simulirte.

(Boln. Gazeta Botkina 1902. April 3. [Russisch.])

Frau, 28 Jahre alt, Unterleibstyphus (Widal positiv). Nach 3 Wochen Resistenz in der Coecalgegend. 8 Tage darauf Operation. Bauchwand oben frei, unten mit den Därmen verwachsen; nach Lösung der Verwachsungen fand man eine kleine mit Blutgerinnseln gefüllte Höhle, bei deren Entfernung eine Blutung auftrat. Tamponade. Tod nach 2 Tagen. Sektion: Im Mesenterium des Anfangstheils des Colon ascendens eine faustgroße mit Coagulis gefüllte Höhle, aus Drüsengewebe bestehend. Mikroskopisch Hyperplasie der Gekrösdrüsen.

Gückel (Kondal, Saratow).

23) E. Scholz. Über Perityphlitis.

(Mittheilungen aus den Hamburg. Staatskrankenanstalten Bd. III. Hft. 3.)
(Ausgegeben im September 1901.)
Hamburg, **Leopold Voss**, 1901.

Dem Bericht liegen die Appendicitisfälle von 13 Jahren zu Grunde, von denen 655 in der inneren, 195 in der chirurgischen Abtheilung behandelt wurden. Von diesen starben operirt 24, unoperirt 17. Es ergiebt sich eine Gesammtsterblichkeit von 4,7% und für die operirten Fälle eine solche von 11,5%.

Zur Ätiologie wäre zu erwähnen, dass in Hamburg ein gehäuftes Vorkommen von Appendicitiden im Verlauf einer Influenzaepidemie nicht beobachtet werden konnte.

In einem Wurmfortsatz wurden 3 Oxyuren gefunden. Im Allgemeinen wird Fremdkörpern nur eine geringe Bedeutung als Ursache der Entzündungen beigemessen. — Ein Zusammenhang zwischen Trauma und Appendicitis im Sinne des Unfallgesetzes wird zugegeben.

Die Sonnenburg'sche Eintheilung wird verworfen, und es werden leichte, mittelschwere und schwere Fälle unterschieden.

Unter die leichten Fälle fallen die, bei denen es sich um katarrhalische Veränderungen der Schleimhaut handelt und bei denen, auch wenn die Wand des Wurmfortsatzes ergriffen ist, keine peritonitischen Symptome auftreten, wohl aber event. Exsudatbildung. Diese Fälle werden nicht operirt.

Zu den mittelschweren Fällen gehören vor Allem die mit Abscessbildung. Bei der Incision und Entleerung des Abscesses wird der Wurmfortsatz nicht ent-

fernt, sondern die Höhle gespült und tamponirt. Die Appendix wird dann im Zustand der Reizlosigkeit resecirt.

In den schweren Fällen handelt es sich stets um die jauchig eitrige Form: I. 3 Fälle von Appendicitis abscedens mit Phlegmone retroperitonealis. 3 †. — II. 7 Fälle von Appendicitis abscedens mit multiplen Abscessen. 5 †. — III. 4 Fälle von Appendicitis abscedens mit Peritonitis purulenta diffusa. 4 †.

Als allerschwerste Form wird die gleich mit den Zeichen allgemeiner Peritonitis einsetzende angesehen, wobei es sich wohl immer um Durchbruch virulenten Materials in die Bauchhöhle handelt. Hilfe ist nur in den ersten 24 bis 36 Stunden möglich.

Bezüglich der Operation im anfallsfreien Stadium wird als »praktisch giltige Regel aufgestellt, dass man einem Individum, welches in kurzer Zeit hinter einander 2 oder mehrere Anfälle gehabt hat, zur Operation räth, ganz abgesehen davon, ob in der anfallsfreien Zeit Beschwerden irgend welcher Art vorhanden waren oder nicht, und auch dann, wenn zur Zeit der objektive Befund gering ist.« Dabei ist darauf zu achten, dass genügend Zeit seit dem letzten Anfalle vergangen ist. 3 Wochen können zu wenig sein, wie folgender Fall lehrt: es fand sich ein winziges Tröpfchen Eiter an der Spitze des derben, kolbig verdickten Wurmfortsatzes. Die Operation verlief technisch glatt, und doch ging Pat. 5 Tage später an einer akuten eitrigen Peritonitis zu Grunde. **V. E. Mertens** (Breslau).

24) **Thoenes.** Über Dauerresultate der operativen Behandlung der tuberkulösen Peritonitis.

(Mittheilungen aus den Hamburg. Staatskrankenanstalten Bd. III. Hft. 3.) (Ausgegeben im September 1901).

Hamburg, **Leopold Voss,** 1901.

Die von Kümmell befolgte Technik besteht in vollständiger Entleerung des Ascites und energischem Trockenreiben des Bauchfells, welches dadurch zu lebhafter Reaktion gereizt werden soll. Falls kein Erguss vorhanden ist, wird der primäre Herd möglichst entfernt, bestehende Verwachsungen werden sorgfältig geschont, Cysten oder Abscesse wie oben behandelt.

Von 16 Operirten, die Ergüsse hatten, gingen 3 zu Grunde (Pneumonie, Collaps, käsige Pneumonie) = 18,7%. 10 wurden geheilt entlassen; 3 davon wurden nach 4, 8 resp. 11 Jahren aus anderen Gründen relaparotomirt, wobei sich keine Spur von Tuberkulose mehr fand! Von den 5 noch übrigen sind 2 gleichfalls nachträglich genesen.

Von den 17 Pat., die an der »trockenen Form« der Peritonitis tuberculosa litten, starben 12 = 70,6%. Geheilt wurden 3, gebessert 2, zusammen 5.

Von letzteren waren 3 nach 3, $2^1/_2$ resp. $1^1/_4$ Jahren beschwerdefrei, während von 2 das Fortbestehen peritonitischer Processe anzunehmen war.

T. schließt, dass die Prognose der Laparotomie für die seröse Form, so weit nicht schwere Organerkrankungen vorliegen, günstig ist, während der Eingriff für die trockene Form als ein in hohem Grade gefährlicher bezeichnet werden muss.

5 Fälle von Blinddarmtuberkulose bilden den Schluss der Arbeit. 2 Pat. gingen zu Grunde, 3 wurden geheilt; 1 von diesen starb $2^1/_2$ Jahre nach der Blinddarmresektion an Darmtuberkulose, 1 lebte nach $2^1/_4$ Jahren ohne Beschwerden.

In allen Fällen war vor der Operation eine Blinddarmgeschwulst nachgewiesen, die mit Ausnahme eines Falles sammt den benachbarten Drüsen exstirpirt wurde. Die Darmvereinigung erfolgte in 2 Fällen durch Murphyknopf, sonst durch cirkuläre Naht. **V. E. Mertens** (Breslau).

25) **A. Neumann.** Über subkutane Darmrupturen nach Bauchkontusionen.

(Deutsche Zeitschrift für Chirurgie Bd. LXIV. p. 158.)

Die Abhandlung ist die Ausarbeitung eines von N. in der Berliner Chirurgen-Vereinigung gehaltenen Vortrags, über welchen in d. Centralblatt 1902 p. 395

bereits ein ausreichender Bericht erschienen ist. Unter Verweisung auf letzteren ist nur noch hervorzuheben, dass hier die lesenswerthen Krankengeschichten des bearbeiteten Materials in extenso wiedergegeben sind. (21 Fälle von Darmruptur, beobachtet in Hahn's Abtheilung im Berliner Friedrichshainkrankenhaus — die Mehrzahl laparotomirt, aber nur 1 Pat. durch Darmresektion gerettet.)

Meinhard Schmidt (Cuxhaven).

26) **Muscatello.** Sull' ernia della tuba uterina.

(Estratto dal volume in omaggio al prof. Salvatore Tomaselli.)

M. berichtet über zwei Fälle von Tubarhernien. Im ersten Falle lag eine große tuberkulöse Pyosalpinx im Bruchsack. Eine 30jährige Frau mit infantilem Uterus und spärlicher Menstruation hatte an einer geringen Endometritis mit Schmerzen in der linken Leiste gelitten, in der nach einigen Jahren eine nicht reponirbare Geschwulst erschien, die nach 2 Jahren bereits die ganze Leistengegend ausfüllte. Bei der Operation fand sich an der Geschwulst ein Stiel, der sich an dem Uterus links oben anschloss. Die Wand des mit Eiter gefüllten Sackes bestand aus einer inneren Schleimhautschicht, die Zeichen der Tuberkulose zeigte, und einer äußeren fibrösen Schicht.

Der zweite Fall war angeboren und wurde von v. Recklinghausen bei der Sektion eines 3 Monate alten Kindes gefunden. Der Leistenkanal war weit, und neben einem kleinen Darmstück lag die Tube im Bruchsack, während der Eierstock und das stark emporgezogene Horn des Uterus der Druckpforte anlagen. Die Tube ließ sich leicht aus dem Bruchsack herausholen. Daneben fand sich bei dem Kinde Diastase der Mm. recti und Spina bifida. **Dreyer** (Köln).

27) **O. Kappeler.** Meine Erfahrungen über Magenresektion wegen Carcinom.

(Deutsche Zeitschrift für Chirurgie Bd. LXIV. p. 247.)

K.'s einschlägige Statistik beläuft sich auf 30 Fälle. Was die Technik betrifft, so ist nur 1mal die Gastroduodenostomie (mit günstigem Erfolg) ausgeführt, sonst stets nach der ursprünglichen Billroth-Rydygier'schen Methode das Duodenum an die große Curvatur genäht, und zwar stets in 2 Etagen mit fortlaufendem Seidenfaden. Dabei ließ K., um die bekanntlich gefährliche Stelle am Übergang der Occlusionsnaht in die Ringnaht an der kleinen Curvatur möglichst zu sichern, diese beiden Nähte unmittelbar in einander übergehen mit ununterbrochen fortlaufenden Fäden (Details und Abbildungen s. Original). Die zur Operation erforderliche Zeit verkürzte sich mit der zunehmenden Übung des Operateurs und betrug durchschnittlich 1 Stunde und 47 Minuten, in maximo 3 Stunden, in minimo 1 Stunde und 10 Minuten. Beginn der Ernährung auf natürlichem Wege an dem der Operation folgenden Tage; bei Magenbeschwerden und Brechreiz wurde oft schon am 1. Tage der Magen gespült und unter Entfernung von Blut große Erleichterung erzielt. Es starben im Anschluss an die Operation 8 Kranke = 26,6% (in der letzten Serie von 17 Fällen nur 17%). (Todesursachen: 1mal Magenpassagestörung, 1mal Gangrän des Quercolon, 1mal Nahtinsufficienz mit Peritonitis, 1mal Peritonitis durch wahrscheinlichen Fehler der Asepsis verursacht, 2mal Collaps und Lungenödem, 2mal Pneumonie bezw. Bronchitis.) Von den 22 operativ Geheilten starben an Recidiv innerhalb 1—4 Jahren 10, deren mittlere postoperative Lebensdauer im Ganzen 1 Jahr und $5^1/_2$ Monate betrug. Alle diese Pat. genossen aber noch eine Zeit vollständigen Wohlbefindens, von mindestens 5 Monaten bis in maximo 3 Jahren. Den Rest bilden genesene und nicht recidiv gewordene Fälle. Hiervon leben noch 3, und zwar 2 Jahre 3 Monate und 2mal 7 Monate nach der Operation. Eine Pat. blieb $4^7/_{12}$ Jahre ganz gesund, starb an eitriger Meningitis. Obwohl die Bauchsektion nicht gemacht ist, hält sich K. für berechtigt, diesen Fall den definitiven Heilungen anreihen zu dürfen. Die anderen Pat. sind an komplicirenden Krankheiten, die theils schon vor der Operation bestanden, theils später hinzukamen, über kurz oder lang nach

der Operation (3 Wochen bis 2 Jahre später) gestorben. Darunter kam 1mal Bauchfellcarcinom und 1mal Eierstocks- und Mastdarmcarcinom vor. Über die Einzelheiten sämmtlicher Fälle giebt eine Tabelle Auskunft.

Meinhard Schmidt (Cuxhaven).

28) **J. Rotgans.** Gastroenterostomia ypsiliformis antecolica anterior.
(Nederl. Tijdschrift voor Geneesk. 1902. I. No. 23.)

Während Verf. Anfangs seine Gastroenterostomien nach den Methoden von v. Hacker und Wölffler mit breiter Anheftung der zuführenden Schlinge ausführte, haben einige trübe Erfahrungen ihn später bestimmt, der von Roux angegebenen Methode zu folgen.

Wie bekannt, sucht diese die Unannehmlichkeiten und Gefahren des Circulus vitiosus, die oft genug auch nach den verschiedensten Modifikationen und Verbesserungen des Verfahrens mit seitlicher Anlegung der Darmschlinge beobachtet werden, radikal abzuhelfen, indem die Anastomose nicht lateral, sondern endständig angelegt wird. Besonders in Fällen von gutartigen Verengerungen des Magens, wo der Kranke sonst vielleicht noch Decennien des Lebens sich freuen kann, gilt es, jede Komplikation in dieser Richtung zu umgehen. Hier feiert die Roux-sche Methode ihre schönsten Triumphe.

In 13 derartigen Fällen, wo vorzüglich die Stenose des Pförtners die Operation veranlasste (nur 1mal gaben Schmerzen und Blutungen die Indikation), hat Verf. 13 Heilungen ohne spätere Beschwerden zu verzeichnen, ein Erfolg, der ihn zum enthusiastischen Empfehler dieser Methode bestimmt hat. In Anbetracht der schon gemachten Erfahrung, dass auch die an der vorderen Magenwand gelegene Kommunikationsöffnung für die gute Funktionirung nichts zu wünschen übrig lässt, zieht Verf. diese der Einfachheit und der geringeren Sepsisgefahr halber der posterior vor.

Die Vortheile der Y-Methode sind so groß, dass weder die längere Dauer der Operation von ± 1/4 Stunde, noch die Möglichkeit der nachherigen Verengerung der Gastroenterostomiestelle, die, wie eine Obduktion bei einem Falle von Carcinoma ventriculi gezeigt hat, bis zu Kleinfingerdicke einschrumpfen kann (keine krebsige Infiltration), ins Gewicht fallen können. Übrigens wurde zur Beseitigung dieses letzten Übels später öfters statt einer linearen Incision ein Loch aus der Magenwand geschnitten, anscheinend mit bestem Erfolg. Eine Kontraindikation wäre nur gegeben, wenn, wie das ein tödlich verlaufener Fall von Magenkrebs lehrte, die Anheftung des Ileum zu hoch stattfinden musste, wodurch eine zu große Spannung in der Nahtlinie entstand. In jener Lage wäre die Wölffler'sche Methode vorzuziehen. (Wäre aber besonders in derartigen Fällen, wenn möglich, aus mechanischen Gründen nicht eher die posterior vorzuziehen? Ref.)

Von 19 Fällen von radikal nicht mehr entfernbarem Magenkrebs, mit der Y-Methode behandelt, hat Verf. 2 an Pneumonie, 2 an Peritonitis verloren.

G. Th. Walter ('s Gravenhage).

29) **O. Aichel.** Über das Coecumcarcinom.
(Mittheilungen aus den Hamburger Staatskrankenanstalten Bd. III. Hft. 3.)
(Ausgegeben im September 1901.)
Hamburg, **Leopold Voss,** 1901.

30) **H. Hildebrand.** Über das ringförmige Carcinom des Dickdarmes.
(Ibid.)

31) **J. Wieting.** Sonstige zur chronischen Stenose führende Erkrankungen des Darmes.
(Ibid.)

Zur Ätiologie dieser Geschwulst, die »weitaus überwiegend primär entstanden«, bringt A. nichts Neues bei; Darmträgheit hatten seine Pat. erst in Folge der Neubildung. In wie weit hier Hernien in Betracht kommen können (2 seiner Pat. hatten rechtsseitige Leistenbrüche, wagt er nicht zu entscheiden.

Zu völligem Verschluss kommt es wegen der bald auftretenden Ulcerationen nur selten. Auch das Carcinom der Bauhin'schen Klappe führt nicht leicht zum Verschluss. Die schlimmen Begleiterscheinungen kommen vielmehr durch das Übergreifen der Geschwulst auf die Nachbarschaft zu Stande.

A. bespricht ausführlich das Verhalten der Schmerzen, des Stuhles, wobei er auf die Nothwendigkeit der Durchsuchung des Stuhles auf Geschwulstbröckel hinweist.

»Charakteristisch für Coecumcarcinom« ist das Auftreten der Gewichtsabnahme und Beginn der Krebskachexie und -Anämie vor Eintreten der örtlichen Erscheinungen, welches meist schon mit dem Vorhandensein einer fühlbaren Geschwulst gepaart ist.

Beobachtet wurden 19 Fälle, wobei ich die 3 von Wieting als Nachtrag gebrachten mitrechne. Davon wurden 17 operirt: 7 (41%) geheilt entlassen, 2 an Peritonitis, 6 im Collaps gestorben, 2 Probelaparotomien. Von den 7 Geheilten stellt sich eine Frau nach 5 Jahren gesund vor; 1 Pat. lebt jetzt 11 Jahre nach der Operation (2 Jahre darauf wurde der halbe carcinomatöse Kehlkopf entfernt). 2 andere kamen nach 1 Jahr mit Recidiven und wurden neuerdings operirt, der eine geheilt, während der andere an Peritonitis nach Schluss des Kunstafters starb, welcher hier ausnahmsweise angelegt wurde, während sonst in der Regel die Bauchdecken primär verschlossen wurden.

H. möchte der Auffassung entgegentreten, als entstünden cirkuläre Darmcarcinome auf dem Boden cirkulärer Geschwüre und neigt sich der Ansicht zu, dass die Ringform zu Stande kommt durch die Neigung des Carcinoms, den Lymphbahnen zu folgen, die ja in ihren Hauptstämmen den Darm ringförmig umgeben. Dazu passt gut, dass der langsam wachsende Scirrhus des Darmes stets Ringform hat; unter den 21 H.'schen Fällen finden sich 12. Charakteristisch für diese Geschwulst ist, dass sie schon zur Verengerung der Lichtung führt zu einer Zeit, in der die Geschwulstbildung noch wenig fortgeschritten ist.

H. verbreitet sich eingehend über die Pathologie, Diagnose und Therapie des Leidens, ohne Neues zu bringen. Erwähnt sei nur das in einem Falle eingeschlagene operative Verfahren. Es wurde laparotomirt und das Darmstück (unterer Theil des Colon descendens) mit der Geschwulst mobilisirt. Dann wurde mit einer Zange durch den After eingegangen, die Neubildung erfasst und langsam vor den After gezogen unter Einstülpung des Darmes. Darauf Schluss der Bauchwand, Resektion der Geschwulst. Pat. starb, da der Darm gangränös wurde. In mehreren Fällen mit tiefer sitzendem Carcinom wurde diese Methode mit Erfolg angewandt. Von den 21 Pat. H.'s wurden 14 resecirt; davon starben 8. Ein voller Erfolg wurde in 3, ein halber in 3 Fällen erzielt.

Bezüglich der Technik sei bemerkt, dass in 8 Fällen primär resecirt, 5mal mit Knopf-, 3mal mit cirkulärer Naht vereinigt wurde.

W. berichtet zunächst über 7 Coloncarcinome (Coecum — Flex. sigm.), die bis auf 2 im Hospital gestorben sind. In beiden geheilten Fällen wurde resecirt, der Kunstafter sekundär geschlossen, einmal nach Anlegung einer nach Art einer Doppelplatte modificirten Dupuytren'schen Klemme.

In einem Falle bestanden neben einander ein Adenocarcinom der Flexura coli hepatica und ein Scirrhus der linken Mamma; die Pat. wurde moribund eingeliefert.

2 Fälle von Carcinoma recti, die interessant sind durch die Operationsmethode. Es wurde zunächst nach medianer Laparotomie die Geschwulst sammt dem Mastdarm so weit als möglich nach unten mobilisirt. In einem Falle wurde dann die Bauchwunde genäht und nach Resektion des Steißbeins und weiterer Mobilisirung des Darmes die Geschwulst resecirt, der centrale Stumpf durch den peripheren zum After hinausgezogen und draußen fixirt. Im anderen Falle wurde intraabdominell resecirt und das centrale Darmende nach außen gezogen. Tod nach 11 Tagen. Der Darm hatte sich gelöst und der Koth sich in die Bauchhöhle ergossen.

Chronische Stenose lag bei 3 tödlich ausgegangenen Fällen vor, bewirkt durch Carcinom des Duodenum (inoperabel), Dünndarms (Anus praeternaturalis) und

diffuse Lymphosarkomatose des Magens und Darmes. Letztere Affektion giebt eine besonders schlechte Prognose; außerdem ist ein charakteristisches Krankheitsbild bei ihrer Seltenheit nicht zu geben.

4 syphilitische Stenosen: 2 am Ileum resp. Jejunum, 2 am Mastdarm (gar keine gonorrhoischen? Ref.). Die beiden ersteren wurden resecirt mit tödlichem Ausgang an Peritonitis. Von den beiden anderen Pat. ging einer an Erschöpfung zu Grunde. Bei der Operation war der Mastdarm durchgerissen, nach oben geschlüpft und nicht mehr zu fassen gewesen. Pat. lebte noch $^{1}/_{4}$ Jahr. Der andere Fall ging in Heilung aus und ist von Kümmell 1899 auf dem Chirurgenkongress vorgestellt worden.

Endlich noch ein unaufgeklärter Fall. Ein 27jähriger Mann litt 9 Wochen lang an Darmblutungen, ohne dass eine Quelle gefunden wurde. Schließlich wurde ein Kunstafter angelegt, worauf die Blutungen aufhörten. W. meint, es könnte sich um polypöse Wucherungen auf Grund eines dysenterischen Processes gehandelt haben unter Bestehenbleiben katarrhalisch geschwüriger Processe.

V. E. Mertens (Breslau).

32) **Blecher.** Über Ileus, bedingt durch seltenere Formen von Volvulus.

(Deutsche Zeitschrift für Chirurgie Bd. LXIV. p. 48.)

B. berichtet 2 von ihm im Garnisonlazarett Brandenburg a/H. operirte Fälle. Fall 1 betrifft einen 23jährigen früher gesunden Mann, akut mit Leibschmerzen erkrankt, starke Collapserscheinungen darbietend, so dass eine Perforationsperitonitis angenommen wurde. Die trotz sehr schlechter Aussichten noch versuchte Laparotomie, welche einen nicht sehr reichlichen, blutig serösen Erguss, mäßige Dünndarmblähung, starke Hyperämie und Blutergüsse der Darmserosa ergab, wurde durch den Tod unterbrochen, 12 Stunden nach Beginn der Erkrankung. Bei der Sektion zeigt sich ein in rechtsgewundener Spirale gehender Volvulus der Darmstrecke vom untersten Drittel des Duodenums ab bis zum Colon ascendens einschließlich, ein nach B. »in seiner Art wohl einzig dastehender Fall«. Es ist ein Mesenterium ileo-coecale commune vorhanden und in dem torquirten und hierdurch auch strangulirten Darmtheile finden sich $1^{1}/_{2}$ Liter dunkles Blut, eine Blutung per diapedesin, die als eigentliche Todesursache angesehen wird. Der Drehungsmechanismus war wahrscheinlich zunächst ein Seitwärtsrücken des Blinddarmes nach links, wonach der Dickdarm quer über die Lendenwirbelsäule nach links unter der Gekröswurzel verläuft, die es nach links oben drängt, in Folge wovon das Herüberrollen der Dünndärme nach rechts begünstigt wird. — Fall 2, bei einem 20jährigen Manne, wurde am 5. Tage eines subakuten Strangulationsileus, der unterhalb des Nabels sehr deutlichen, lokalisirten Meteorismus gezeigt hatte, mit Erfolg laparotomirt. Hierbei fand sich eine achsengedrehte Dünndarmschlinge, die durch ein über handtellergroßes Loch im Mesenterium des untersten Ileum hervorgetreten war. Dieser mesenterialen Lochbildung wegen hatte das zugehörige Darmstück einen theilweise nur 2—3 mm breiten Mesenterialsaum. Aufdrehung der Schlinge leicht (von ihrer Reposition durch das Loch hindurch ist nichts bemerkt), alsbaldiges Gaseinströmen in den Blinddarm. Bauchnaht etc., Heilung durch eine Pneumonie komplicirt.

Zu beiden Fällen wird die einschlägige Litteratur herangezogen, wodurch namentlich Fall 2 eine lehrreiche Ausnutzung erfährt. B. stellt eine verhältnismäßig sehr zahlreiche Reihe von Beobachtungen durch Gekröslöcher ausgetretener Darmschlingen zusammen. Es finden sich darunter: 1) freie Schlingen — 4 Fälle, sämmtlich Sektionsbefunde; 2) Darmknickung oder Darmachsendrehung — 2 Fälle, einer mit Erfolg operirt; 3) Einklemmungen — 9 Fälle, der älteste von Brambilla stammend, aus dem Jahre 1731; 4) Volvulus — 2 Fälle.

Meinhard Schmidt (Cuxhaven).

33) **Muscatello.** Del sarcoma e del melanosarcoma primitivo del retto.

M. beschreibt zwei Melanosarkome des Mastdarmes bei Frauen im Alter von 36 bezw. 48 Jahren. In beiden Fällen handelt es sich um alveolare Rundzellen-

sarkome. In der Litteratur konnte M. 13 ähnliche Fälle von primärem Melanosarkom des Mastdarmes auffinden. Das klinische Bild wird nach diesen Fällen gezeichnet: allmählicher Beginn, starke Abmagerung, breiter aber auch gestielter Ansatz der Geschwülste, später ampullenförmige Erweiterung des Mastdarmes, Entstehung der Geschwulst an einer Stelle, Metastasen in den Retroperitoneal- und Gekrösdrüsen, ferner in Leber, Lunge und Niere, seltener im Pankreas, Centralnervensystem, in den Knochen und Submaxillardrüsen und, wie in Verf. Fällen, in der Haut. Die Prognose ist ungünstig. Das späteste Recidiv trat 1 Jahr nach der Operation auf.

Im Anschluss hieran wird ein Spindelzellensarkom des Mastdarmes beschrieben, das sich in polypöser Form bei einer 30jährigen Bäuerin fand. Ein Recidiv trat nach 8 Monaten auf und war inoperabel. Nur 4 ähnliche Fälle wurden in der Litteratur gefunden, die nicht gestatten, ein klinisches Bild der Erkrankung zu entwerfen. Doch stimmten Anfangssymptome und Verlauf mit dem Melanosarkom überein. Zur Pathogenese der Melanosarkome des Mastdarmes nimmt M. an, da der Darm oberhalb des Sphincter internus endodermalen Ursprungs ist und absolut pigmentfrei, dass einige Chromatophoren von der Haut des Afterrandes nach hier abgesprengt sind. **Dreyer** (Köln).

34) **P. Sudeck.** Die chirurgischen Erkrankungen der Leber und der Gallenwege.

(Mittheilungen aus den Hamburg. Staatskrankenanstalten Bd. III. Hft. 3.)
(Ausgegeben im September 1901.)
Hamburg, **Leopold Voss,** 1901.

102 Krankengeschichten bringt S., von denen 10 die Leber, 92 die Gallenwege betreffen; hier handelte es sich 2mal um Pankreasgeschwülste, die den Choledochus in Mitleidenschaft zogen. Von jenen 90 Pat. waren 12 männlichen, 78 weiblichen Geschlechts.

Von 58 Fällen von Steinen in der Gallenblase resp. im Cysticus gingen 57 in Heilung aus; ein einziger Pat. starb (und zwar in Folge Austritts streptokokkenhaltigen Blaseninhaltes in die Bauchhöhle). S. erklärt das Leiden für mit Sicherheit chirurgisch heilbar, »verzichtet« aber »auf Formulirung der Indikationsstellung«.

52mal wurde die Cholecystotomie gemacht, nur 6mal die Cholecystektomie, wobei der Stumpf tamponirt wurde. Bei der Cystotomie verfährt Kümmell jetzt so, dass er die Blase entleert, mit Katgut fortlaufend vernäht und diese Naht zwischen die Bauchdecken einnäht. Er legt »großes Gewicht« darauf, dass die Blasennaht mit Katgut gemacht wird, damit sie bei zu hohem intravesikalem Druck leicht nachgiebt. Die Perforation erfolgt dann entsprechend der Fixation der Naht in die Bauchdecken, nicht in die Bauchhöhle. Von dieser Methode wurde 33mal Gebrauch gemacht, 19mal war sie nicht anwendbar, und musste zur Drainage der Blase gegriffen werden.

Die Erfolge der Operation wegen Choledochusverschluss sind entsprechend dem schlechten Zustande der Pat. vor dem Eingriff nicht befriedigend gewesen. Eine gemeinsame Besprechung ist bei der Mannigfaltigkeit der Fälle nicht möglich. Kümmell, der übrigens am 6. Februar 1884 die erste Choledochotomie ausführte, arbeitet in diesem Falle stets mit 2 Assistenten, von denen einer mit den »flachen Händen« die Leber nach oben, der andere den Darm nach unten hält. Die Nahtstelle (Seide oder Katgut) des Choledochus wird tamponirt, die Gallenblase zu seiner Entlastung drainirt.

Zur Gallenblasen-Dünndarmanastomose wurde mit sehr gutem Erfolge ein kleiner Murphyknopf verwendet.

Carcinome der Gallenblase kamen 14 zur Operation; 12 Pat. starben, 2 wurden geheilt. Von letzteren wurde einer auf die Diagnose Cholelithiasis operirt, und erst mikroskopisch fand man in der geschrumpften und stark verdickten Blasenwand ein Adenocarcinom.

Operationen wegen Erkrankung der Leber wurden nur 10mal gemacht: 2 Schussverletzungen (Heilung); 4 Echinokokken (2 Todesfälle, 2 Heilungen), der Sack wird eingenäht, möglichst breit eröffnet und tamponirt; 1 Leberabscess (Heilung); 2 Cirrhosen (Operation und Heilung ohne Beeinflussung des Grundleidens); 1 Gummiknoten. Im letzten Falle war das Gumma eines Schnürlappens erweicht und in die Bauchdecken durchgebrochen. Der Lappen wurde amputirt, Heilung.

V. E. Mertens (Breslau).

35) **L. E. Jocheles.** Zur Kasuistik der Leberabscesse. Ein Fall von atypischer Aktinomykose der Leber.

(Medicinskoje Obosrenje 1902. Hft. 12.)

Die 36 Jahre alte Frau erkrankte plötzlich nach Trinken kalten Bieres an Erbrechen und Schüttelfrost. Anamnestisch nichts von Belang. Die ersten zwei Wochen dachte man an Malaria und Abdominaltyphus; dann traten die Symptome von Seiten der Leber — Vergrößerung und Schmerzen — und hohes Fieber mit Schüttelfrösten in den Vordergrund. Nach 6 Wochen stieß Pat. beim Umwenden im Bett mit der Lebergegend gegen eine Tischecke; es trat Peritonitis und nach 2 Tagen Tod ein. Bei der Sektion fand man zahlreiche miliare und alveoläre Chauffard) Leberabscesse und im Eiter mikroskopisch zahlreiche sich verzweigende Fäden, den atypischen Aktinomyces (Berestnew).

Gückel (Kondal, Saratow).

36) **Tschirschwitz.** Kasuistische Beiträge zur Chirurgie der Pankreaserkrankungen und Fettgewebsnekrose.

(Mittheilungen aus den Hamburger Staatskrankenanstalten Bd. III. Hft. 3.)
(Ausgegeben im September 1901.)
Hamburg, **Leopold Voss,** 1901.

I. Aneurysma eines Pankreasastes der A. lienalis. Sektion des nicht operirten Pat. Durch Blutergüsse sind die Drüsenläppchen aus einander getrieben. Großer Bluterguss vor die Wirbelsäule und zwischen die Blätter des Mesenteriums. 400—500 ccm flüssiges Blut im kleinen Becken.

T. möchte diesen Fall als Pankreasapoplexie bezeichnen.

II. Adenocarcinoma pancreatis. Rechts vom Nabel eine kuglige, hühnereigroße, sehr harte, druckschmerzhafte Geschwulst, anscheinend von Magen und Darm trennbar. Hochgradige Kachexie, keine Melliturie. Die kleinfaustgroße Geschwulst, vom Pankreaskopf ausgehend, nahm $^2/_3$ des Organs ein und wurde resecirt. Tod nach 24 Stunden.

III. Pancreatitis chronica indurativa. Der luetische Pat. litt seit 12 Jahren an Koliken in der Magengegend, hatte 2mal Ikterusanfälle. Bei der Operation wurde nur gefunden, dass das Pankreas sich etwas derb anfühlte. Tod am Tage darauf. Sektion: Pankreas verkleinert. Der Duct. Wirsung. erweitert, Steine. Auch bei diesem Pat. fand sich die häufig betonte »schmutzige Hautfarbe mit einer Hinneigung zum Bronzefarbenen«.

IV. 4 Fälle von Pankreas- und Fettgewebsnekrose, von denen einer mit Gallensteinen kombinirt war. Ein Pat. hatte Zucker in seinem Harn. Alle Pat. sind im Anschluss an die Operation gestorben.

Endlich wird noch ein Fall von reiner Fettgewebsnekrose bei intaktem Pankreas berichtet, der unoperirt tödlich verlief.

T. schließt sich Körte u. A. darin an, dass »bei frühzeitigem Vorkommen von Fettgewebs- und Pankreasnekrose die Pankreaserkrankung das Primäre ist«.

V. E. Mertens (Breslau).

Originalmittheilungen, Monographien und Separatabdrücke wolle man an *Prof. E. Richter* in Breslau (Kaiser Wilhelmstraße 115), oder an die Verlagshandlung *Breitkopf & Härtel*, einsenden.

Druck und Verlag von Breitkopf & Härtel in Leipzig.



Centralblatt
für
CHIRURGIE

herausgegeben
von

E. von Bergmann, F. König, E. Richter,
in Berlin, in Berlin, in Breslau.

Neunundzwanzigster Jahrgang.

Wöchentlich eine Nummer. Preis des Jahrgangs 20 Mark, bei halbjähriger Pränumeration. Zu beziehen durch alle Buchhandlungen und Postanstalten.

No. 43. **Sonnabend, den 25. Oktober.** **1902.**

Hartes traumatisches Ödem des Hand- und Fufsrückens.

Von
Dr. Vulliet,
Privatdocent der Chirurgie in Lausanne.

Es ist vielleicht für viele Ärzte von Interesse, etwas über eine traumatische Krankheit zu vernehmen, die wir nirgends beschrieben fanden, welche jedoch in der Unfallversicherung eine ziemlich große Rolle spielt.

Obgleich diese Krankheit bis jetzt nur unter den Verletzungen der Hand im Allgemeinen erwähnt wurde, zeichnet sie sich doch durch so eigene Merkmale aus, dass sie besonders beschrieben zu

werden verdient; denn sie ist gar nicht so selten, wenn man auf sie achtet.

Herr Kollege H. Secretan in Lausanne hat in der »Revue médicale de la Suisse romande« 1901, 20. Juli, die hervorstechendsten Zeichen dieser Krankheit genau beschrieben. Es betrifft Kranke, die wir gemeinsam beobachtet haben.

Zum ersten Mal sah ich dieses harte Ödem auf einem Fußrücken; doch ist diese Krankheit häufiger auf dem Handrücken, und hier sieht man am besten die sehr hervorragenden Symptome, welche wir rasch angeben wollen.

I. Ätiologie: Gewöhnlich ein gut lokalisirter Schlag auf den Handrücken (oft wenig heftig); seltener rasche Dorsalflexion der Hand.

II. Symptome: In den ersten Tagen nach dem Unfall diffuse Anschwellung auf dem Hand- oder Fußrücken, am stärksten gegen die Finger- oder Zehenbasis.

Auf dem Höhepunkt der Krankheit ist diese Geschwulst hart, elastisch; der Fingerdruck bleibt nicht. Der Handrücken gleicht einem elastischen Kissen (»coussinet capitonné«); die Haut lässt sich nicht falten; man sieht keine Zeichen von Entzündung und keine Ekchymosen; hingegen spürt man hier und da Krepitation (wie im sogenannten »Aï douloureux«); der Handballen ist normal; Röntgenbilder zeigen immer die Handknochen unverletzt; der Druck ist schmerzhaft; aktive und passive Fingerbewegungen sind gehindert, oft sehr schmerzhaft (hauptsächlich in der Überstreckung); der Daumen ist immer frei.

III. Verlauf und Ausgang sind von großem praktischem Interesse. Der Versicherungsarzt, welcher die Kranken immer bis zur Wiederaufnahme der Arbeit, d. h. bis zur völligen Heilung beobachtet, war immer erstaunt über den außerordentlich langsamen Verlauf dieser Krankheit. Die Geschwulst bleibt hartnäckig gleich während einiger Zeit, geht hierauf langsam zurück, um im Mittel nach 8—12 Wochen zu verschwinden; oft dauert es noch länger; man findet dann entweder ein hartes, gut abgrenzbares Knötchen oder eine verschwommene Verhärtung auf dem Knochen, welche übrigens selten für immer bleibt und so etwa an eine Knochenverletzung (Bruch oder chronische Entzündung) denken ließe. Wenn also der Arzt diese Krankeit kennt, wird er schwere diagnostische Fehler vermeiden. Obgleich man die Hand auch vor dem vollständigen Verschwinden der Geschwulst brauchen kann, so dürfte man doch kaum einen Versicherten zur Arbeit zwingen, so lange das Glied noch geschwollen ist.

Weil die Verletzung so hartnäckig ist, könnte man sich fragen, ob der Versicherte nicht in unlauterer Absicht die Geschwulst hervorrufe oder wenigstens erhalte, um die Arbeitsaufnahme so viel als möglich hinauszuschieben. Darauf kann man antworten: 1) man hat

diese Verletzung auch bei Unversicherten beobachtet; 2) die Haut der Gegend bietet keine Zeichen, die auf absichtliche Traumatismen schließen ließen: man müsste annehmen, dass die Verunglückten eine außergewöhnliche Kenntnis dieser Verletzung hätten; 3) auf den Verlauf dieses Ödems hat ein Gipsverband gar keinen Einfluss; 4) die große Zahl von Verunglückten, die von sehr verschiedenen Orten kamen, schließt jeden Betrug aus.

IV. Die Pathogenie wird uns nicht lange aufhalten. Direkte anatomisch-pathologische Untersuchungen liegen nicht vor. Es handelt sich wahrscheinlich um ein fibröses, diffuses Exsudat (zwischen der sehr dehnbaren Haut und dem harten Untergrund), das sehr langsam resorbirt wird, sich sogar stellenweise organisiren und so bleibende fibröse Verhärtungen bilden kann.

V. Differentialdiagnose: Das entzündliche Ödem, als Folge einer Infektion, bietet sehr abweichende Symptome; es ist weich, roth; man findet eine Eingangspforte und geschwollene Drüsen. Eben so weich ist das durch Cirkulationsstörungen (z. B. Umschnüren um Ober- oder Vorderam) verursachte Ödem. Brüche der Metakarpalknochen geben mehr lokalisirte Symptome mit Ekchymosen; die Dauer der Geschwulst ist weniger lang, das Endresultat ein charakteristischer Callus; die Skiaskopie bestätigt, wenn es nöthig ist, die Diagnose. Ein Bluterguss giebt Ekchymosen, die beim harten Ödem immer fehlen.

In allen diesen Fällen ist die Diagnose leicht; hingegen kann sie schwierig werden, wenn das harte, diffuse Ödem außergewöhnlich lange dauert oder wenn sich an einem Metakarpalknochen lokalisirte, persistirende Verhärtungen oder Knötchen bilden. Auf alle Fälle muss man immer an eine rein traumatische Krankheit denken, um sie nicht mit einer chronischen Entzündung zu verwechseln (Tuberkulose).

VI. Die Behandlung besteht in warmen Bädern. Die Massage erschien uns eher schädlich als nützlich zu sein. Druckverbände aus Watte beschleunigen in keiner Art und Weise die Auflösung der Geschwulst.

---

1) **O. Hildebrand.** Tuberkulose und Skrofulose.

(Deutsche Chirurgie. Lfg. 13. Stuttgart, **F. Enke,** 1902).

Der obige Titel des H.'schen Werkes ist in so fern nicht ganz zutreffend, als in diesem von Skrofulose kaum die Rede ist, die Beziehungen der letzteren zur Tuberkulose nur ganz kurz berührt werden. H.'s wenige Worte über dieselben seien hier wörtlich angeführt: »Jedenfalls ist der größte Theil der Erscheinungen, die früher als skrofulös bezeichnet wurden, heute als Tuberkulose erkannt worden; um nur einige zu nennen, die Gelenkerkrankungen, der Lupus und viele Drüsenerkrankungen. Aber das bleibt doch be-

stehen, dass eine Anzahl gerade von Drüsenerkrankungen nicht als tuberkulös erwiesen sind und doch in sehr nahem Konnex zur Tuberkulose stehen. Sind diese vielleicht eben so wie die Schleimhaut- und Hauterkrankungen der Skrofulose eine Folge der Übertragung des gelösten Giftes der Tuberkulose? Es liegt das nahe ....«. Das ist, abgesehen von einigen Citaten in dem geschichtlichen Überblick, aber auch Alles, was über das Wesen der sogenannten Skrofulose gesagt wird, so viel auch sonst in der Litteratur darüber geschrieben worden. So bleibt auch unerwähnt, dass — worauf Ponfick erst vor Kurzem wieder (Verh. der Ges. für Kinderheilkunde in Aachen 1900) die Aufmerksamkeit gelenkt, um die Aufrechterhaltung des Skrofulosebegriffs als berechtigt nachzuweisen — an der Erzeugung und weiteren Gestaltung der Krankheitserscheinungen der Skrofulose neben den Tuberkelbacillen auch noch andere Mikroorganismen betheiligt oder solche allein die Ursache jener sein können.

Der ganze Inhalt des Werkes bezieht sich also nur auf die eigentliche Tuberkulose, in der Anordnung, dass nach einem Litteraturverzeichnis von 158 Seiten zunächst die Anatomie, Histologie und Histogenese der Tuberkulose und des tuberkulösen Gewebes (76 Seiten), sodann die Ätiologie der Tuberkulose — Infektiosität der Tuberkulose, Einwanderung der Bacillen in den Körper (Vererbung der Tuberkulose, erworbene Disposition, Eingangspforten der Tuberkel) — auf 160 Seiten und schließlich nach einem kurzen Abschnitt über die Verbreitung und Lokalisation der Tuberkulose die klinischen Erscheinungen der chirurgischen Tuberkulose und die Behandlung insgesammt auf ca. 50 Seiten abgehandelt werden. Dass diese H.'sche Bearbeitung der Tuberkulose eine gediegene, gründliche, die Litteratur erschöpfend berücksichtigende sein werde, war von dem früheren langjährigen Assistenten und Mitarbeiter König's zu erwarten. Von besonderem Interesse sind in ihr die Kapitel über die Vererbung der Tuberkulose, über die Beziehungen des Traumas zur Tuberkulose, über das Verhältnis der menschlichen zur Thier-, speciell zur Rindertuberkulose, wobei auch die neuesten Anschauungen Koch's etc. Erwähnung finden, ferner das über die Eingangspforten der Tuberkulose, in welchem die wirklich primären Tuberkulosen der Haut und Schleimhäute von den in ihnen sekundär entstandenen scharf gesondert werden, so wie der den Beziehungen der chirurgischen Tuberkulose zu anderen Krankheiten (Krebs, Syphilis etc.) gewidmete kurze Abschnitt. Leider fehlen in dem Werke jegliche Abbildungen, die auch die eingehendste und lichtvollste Beschreibung aller histo- und bacilloskopischen Einzelheiten, wie sie von H. geboten wird, nicht überflüssig macht. **Kramer** (Glogau).

---

2) W. Stern. The differential diagnosis of acute polyarticular rheumatism, from a surgical standpoint.

(New York med. journ. 1902. Juli 5.)

In einer längeren Abhandlung weist Verf. auf die großen Schwierigkeiten hin, die manchmal bei Diagnose eines polyartikulären Rheumatismus entstehen können. Er führt im Ganzen 14 Krankheiten an, die theils primär, theils sekundär Gelenkerscheinungen machen und zu Verwechslungen Anlass geben können. Manche dieser Beobachtungen bringen nichts Neues, dagegen werden einige Fälle von tuberkulösen und syphilitischen Gelenkerkrankungen geschildert, die weiteres Interesse verdienen. Verf. berichtet von 7 Fällen (mit 2 ausführlicheren Krankengeschichten), in denen plötzlich Schmerzen in mehreren Gelenken auftraten, theils mit Schwellung derselben und unter gleichzeitigem hohem Fieber und Schweißausbrüchen; Salicyl war völlig wirkungslos; nach einiger Zeit traten die Allgemeinerscheinungen zurück, und entwickelte sich in einem Gelenk eine typische Tuberkulose; mit Vorliebe wird dann das Fußgelenk befallen, wo eine charakteristische Schwellung hinter den Malleolen zu beiden Seiten der Achillessehne auftritt, oder das Kniegelenk, das diffus geschwollen ist. Absolute Sicherheit der Diagnose dieser Form, die Verf. pseudorheumatische akute Gelenktuberkulose nennt, gewährt nur positive Tuberkulinreaktion oder Einspritzen von Gelenkflüssigkeit in die Peritonealhöhle von Meerschweinchen und dort auftretende Tuberkulose.

Syphilitische Osteochondritis kann der einzige Ausdruck einer kongenitalen Syphilis sein; die Schwellungen an den Epiphysen sind sehr schmerzhaft, hart und höckerig; die Therapie feiert rasche Erfolge, wie Verf. an einer charakteristischen Krankengeschichte zeigt.

Scheuer (Berlin).

---

3) R. Trommsdorf. Zur Frage der Wirksamkeit des Collargol. (Aus der kgl. chir. Univ.-Klinik in München.)

(Münchener med. Wochenschrift 1902. No. 31.)

Die von T. zur Feststellung der Wirksamkeit des Collargol bei Sepsis ausgeführten Thierversuche, bei welchen er mit Rothlauf und Schweineseuche inficirten Kaninchen von einer 1‰igen (2—3 ccm) und selbst 1%igen (2—10 ccm) Lösung des Collargol intravenöse Einspritzungen gemacht, hatten stets negative Resultate. Alle Thiere starben eben so rasch, wie die nur mit der betreffenden Bakterienart inficirten Kontrollthiere; umgekehrt vertrugen nicht inficirte Kontrollthiere von der Collargollösung allein 8 Tage fortgesetzte tägliche ein- oder zweimalige Injektionen der gleichen Dosen.

Kramer (Glogau).

---

4) **Ricard.** Contribution à l'étude de la chirurgie du médiastin antérieur.

(Bull. et mém. de la soc. de chir. de Paris T. XXVII. p. 304.)

Bei der 39jährigen Pat., die seit ihrer Kindheit wegen einer Kehlkopfstenose eine Trachealkanüle hatte tragen müssen, hatte sich der intratracheale Theil der Kanüle losgelöst und war in die Luftröhre tiefer hinabgeglitten. Die Athmung wurde nach kurzer Dyspnoë wieder frei, so dass durch ein Skiagramm festgestellt werden konnte, dass die Kanüle auf der Theilungsstelle der Trachea lag und mit ihrem unteren Ende in den rechten Bronchus ragte. Versuche, die Kanüle auf dem natürlichen Wege zu extrahiren, scheiterten. R. versuchte daher, sie vom Mediastinum aus zu erreichen, resecirte die obere Hälfte des Brustbeins, drang in das Mediastinum bis zur Luftröhre nahe ihrer Bifurkation vor, vermochte indess durch die Knorpelringe der Luftröhre hindurch die Kanüle nicht zu fühlen und schloss daher die Wunde wieder nach Einlegung eines Gazestreifens. Pat. starb 6 Tage nach der Operation an Lungengangrän.

Trotz dieses unglücklichen Ausganges glaubt R. die von ihm befolgte Operationstechnik zur Freilegung der oberen Hälfte des Mediastinum empfehlen zu können.

Er umschnitt einen U-förmigen Hautlappen, dessen Basis nach links gelegen, dessen Scheitel bis 4 cm nach rechts vom Brustbein reicht, dessen oberer Schenkel der Incisura semilunaris sterni folgte und dessen unterer Schenkel quer über das Brustbein in Höhe der 3. Rippe zog, löste den Lappen subperiostal vom Brustbein, dann die Weichtheile in den Zwischenrippenräumen von den Rippen, durchschnitt die Rippenknorpel an ihrem Ansatz an den knöchernen Rippen, durchtrennte die Articulatio sternoclavicularis, dann vertikal das Brustbein mit der Knochenschere und hatte so ohne nennenswerthe Blutung die obere Hälfte des vorderen Mediastinum freigelegt. Die Pleura ließ sich leicht ohne Nebenverletzung zurückstreichen; Vena cava superior und Aortenbogen lagen frei, hinter der Aorta war die Luftröhre fühlbar. Was die Untersuchung einigermaßen störte, waren allein die Bewegungen der Lungen und namentlich der Aorta; nur während das Gefäß zurücksinkt, kann man die Luftröhre fassen. Der ganze linke Bronchus blieb außerhalb des Operationsfeldes. Die Bifurkationsstelle der Luftröhre liegt dabei 10 cm tief. Die Vena cava superior senkt sich in den Herzbeutel ein und lässt sich nur schwer bei Seite halten; die Pulmonalvenen verdecken den oberen Rand des Bronchus. Weiter abwärts den operativen Eingriff auszudehnen hält R. für unzulässig.

Erst kurz vor Veröffentlichung seines Falles erhielt R. Kenntnis von dem im Januarheft der Lancet 1901 von Dr. Milton publicirten analogen Fall und giebt ihn auszugsweise wieder. Milton hatte durch einen Medianschnitt das Brustbein längs gespalten, seine Hälften 4 cm weit zum Klaffen gebracht, die Luftröhre nach Hervorziehen mittels eines in die Trachelwand eingesetzten Hakens oberhalb der Bifurkation eröffnet, von hier aus den Fremdkörper im rechten Bronchus mit dem Finger gefühlt und extrahirt. Pat., der erst mehrere Tage nach dem Unfall operirt wurde, starb am Tage

nach der Operation. Die Obduktion ergab eine akute Mediastinitis und beginnende doppelseitige Pneumonie. **Milton** selbst sieht die Ursache des Todes an Septhämie in ungenügender Drainage und würde in einem zweiten Falle das Manubrium sterni reseciren.

Reichel (Chemnitz).

---

5) **Quénu.** De l'extraction des corps étrangers trachéo-bronchiques par la voie médiastinale postérieure.

(Bull. et mém. de la soc. de chir. de Paris T. XXVII. p. 317.)

Q. hält den Zugang zur Bifurkation der Luftröhre und den Bronchien Behufs Entfernung von Fremdkörpern vom vorderen Mediastinum her für schwierig, ungenügend und gefährlich. Nach Leichenversuchen glaubt er für den genannten Zweck mehr den Weg durch das Mediastinum posterius empfehlen zu sollen:

Der Pat. wird auf die Seite gelagert. Ein 14 cm langer, von der 3. bis 8. Rippe reichender Schnitt wird gegen den spinalen Rand des Schulterblattes geführt, an seinen Enden je ein Querschnitt bis zur Mittellinie hinzugefügt, der umschnittene Hautmuskellappen rasch abgelöst. Die 3., 4., 5. und 6. Rippe werden resecirt, die Pleura mediastinalis losgelöst und sammt der Lunge durch ein breites Speculum nach außen zurückgehalten. Die nun bloßliegende V. azygos kann leicht doppelt unterbunden werden. Die Speiseröhre wird nach der Wirbelsäule gedrängt. Nun fühlt der Finger, $8^1/_2$ cm von dem Rippenniveau entfernt sehr leicht das hintere Ende der Tracheo-Bronchialknorpel. Man zieht den Bronchus mit einer Kugelzange etwas an, so dass seine hintere membranöse Fläche zugängig wird, fühlt durch diese den Fremdkörper, schneidet auf ihn ein und extrahirt ihn mit einer Polypenzange. — An der Leiche hat Q. die Operation — Entfernung einer vorher von einer Tracheotomiewunde eingeführten kleinen Kanüle — mehrfach ausgeführt. Klinische Erfahrung über den Werth der Methode steht indess noch aus.

Tuffier erwähnt in der Diskussion, dass er sich weniger von der vorderen oder hinteren Tracheotomie, als von einer Vervollkommnung der Extraktionsverfahren auf natürlichem Wege unter Leitung der Röntgenstrahlen verspricht. **Reichel** (Chemnitz).

---

6) **J. Jelks.** A further study relative to the pelvic organs, their associated diseases, symptoms and treatment.

(New York med. journ. 1902. Juli 5.)

In einem sehr originellen Vortrage bespricht J. die innigen Beziehungen, in welchem die Organe des kleinen Beckens zu einander stehen. In Folge dieser Nachbarschaft machen Krankheiten, welche die Harnröhre, das Endometrium, den Mastdarm etc. treffen, sehr häufig in den übrigen auf so kleinem Raume vereinten Organen Symptome, die aber häufig nicht beachtet werden und so oft die Fort-

dauer des Leidens auch nach einer Operation bedingen; von großer Bedeutung sind hierbei die Nerven, welche zahlreiche Äste und Anastomosen unter einander haben. So verursachen häufig Darmstörungen Reflexerscheinungen in Damm, Harnröhre, Blase oder Eierstöcken, andererseits Krankheiten der Flexura sigmoidea oder des Mastdarmes solche im Wurmfortsatz. Betheiligung des Mastdarmes besteht ferner sehr früh bei Leiden der Cervix oder des Dammes, so wie bei abnormer Lagerung der Gebärmutter; wenn die Blase Sitz der Erkrankung ist, treten Erscheinungen in den Beckenorganen auf, während andererseits primäre Erkrankungen an diesen peinlichste Untersuchung auch der Blase mit Cystoskop, Harnleiterkatheterismus etc. erfordern. In neun Fällen von Hämorrhoiden konnte Verf. eine Irritation der Prostata feststellen, wobei er eine eigenartige Operation »Proctorrhaphia anterior« machte, die ein Analogen der Colporrhaphia anterior beim Weibe darstellt. Man findet in solchen Fällen eine Vorwölbung in den Mastdarm, die aus erweiterten Gefäßen besteht, und darüber die vergrößerte, aber weiche Prostata, welche aber Urinretentionsbeschwerden macht. Diese Hervorwölbung wird mit einer Hämorrhoidalzange gefasst, und die Geschwulst mit dickstem Katgut abgebunden, wobei Mucosa und Submucosa betroffen werden. Alle Pat. sind definitiv geheilt.

Bei Frauen mit Hämorrhoiden fand J. analog Karunkeln im Urinkanal, die er entsprechend behandelte.

Bei solch genauer Berücksichtigung der Nachbarorgane gelang es J. auch, Frühdiagnosen von Sigmoiditis tuberkulöser und syphilitischer Natur zu stellen; er behandelte dieselben dann erfolgreich mit Abschaben und Jodoformgazetampons resp. Silbernitrat.

Scheuer (Berlin).

---

7) **Meltzer.** On the contraction of the ilio psoas muscle as an aid in the diagnosis of the contents of the iliac fossa.

*(New York med. journ. Bd. LXXVI. Hft. 3.)

Die beachtenswerthen Ausführungen M.'s beruhen auf sehr präcisen Beobachtungen des Verlaufes der Kontraktion des Musculus iliacus internus resp. psoas bei verschiedener Stellung der Extremität. Während der aktiven Beugung des Schenkels fühlt der tastende Finger eine Erhebung, die diagonal von der Einsenkung zwischen Spina inferior und Eminentia ileopectinea zu einem Winkel hinzieht, der von der letzten Rippe und dem 1. Lendenwirbel gebildet wird; diese Erhebung hat prismatische Gestalt. Obgleich der Psoas an dem Beckenrand ansitzt, ist immer noch ein fühlbarer Raum zwischen höchster Erhebung und Beckenrand übrig; die Erhebung wird um so höher, je mehr die aktive Beugung den rechten Winkel erreicht.

Von den Eingeweiden, die bei Berücksichtigung des Ileo-psoas in Betracht kommen, erwähnt M. den Wurmfortsatz, den Blinddarm, einen Theil des Colon ascendens, einen kleinen des Ileum an

der rechten Seite, die Flexura sigmoidea und das Colon descendens an der linken Seite; die Harnleiter und die unteren Partien der Nieren stehen in inniger Beziehung zu den Muskeln. Von den mannigfachen Vorzügen der Berücksichtigung der Ileo-psoas-Kontraktion erwähnt M. die Möglichkeit, eine schmerzhafte Richtung genau begrenzen zu können; sodann werden die Eingeweide mehr an die Oberfläche gebracht und können besser getastet werden. Wechsel von starker Beugung und Streckung giebt Aufschlüsse über die Beweglichkeit der Bauchorgane dieser Gegend; sind dieselben angewachsen, so fehlt die Beweglichkeit. Ähnliche Schlüsse können durch Abduktion und Adduktion im Wechsel gemacht werden.

Bezüglich der Verwendung der Methode giebt M. ganz bestimmte Anordnungen. Pat. muss ohne Bettdecke daliegen und wird angewiesen, den Fuß nur 1 Zoll zu heben, während das Bein ausgestreckt liegt. Schon diese leichte Beugung genügt, um eine genügende Erhebung des Muskels hervorzubringen, während andererseits die Bauchmuskeln erschlafft sind; bei starker Beugung des Schenkels und gleichzeitig ausgestrecktem Bein ist gleichwohl die Kontraktion des Muskels schwach, da dann die Bauchmuskeln stark wirken. Ist starke Beugung nothwendig, dann muss auch der Unterschenkel in passiver Beugestellung sich befinden. Bezüglich der Erkrankungen, in denen M.'s Methode sich bewährt hat, nennt Verf. Fälle von Geschwulstbildung in der Fossa iliaca. Geschwülste oder Schwellungen, die über dem Muskel liegen, werden deutlicher, solche unter demselben undeutlicher. Die Tastung der Flexura sigmoidea soll bei Anwendung der Methode sehr einfach sein. Von großer Bedeutung aber soll sie bei der Diagnose der Appendicitis sein, insbesondere bei der Unterscheidung der Appendicitis von rheumatischer Muskelerkrankung der Bauchmuskeln, was angeblich nach M. öfters vorkommt. Wird der Schmerz von der rheumatischen Myositis ausgelöst, so bringt die Ileo-psoas-Kontraktion keine besondere Wirkung hervor, während dagegen bei den anderen in Betracht kommenden Erkrankungen der Schmerz bedeutend gesteigert wird.

Wird die Untersuchung bei Appendicitis in der angegebenen Weise vorgenommen, so soll es oft gelingen, die Lagerung des Wurmfortsatzes genau zu bestimmen, insbesondere wenn er quer über dem Muskel liegt; manchmal müssen noch stärkere Bewegungen angeschlossen werden; Verf. behauptet, bei diesem Vorgehen sogar eine Striktur im Wurmfortsatz nachgewiesen zu haben, deren thatsächliches Vorhandensein die nachfolgende Operation erwies.

Es ist ein Verdienst des Verf., die Benutzung der Muskelkontraktion des Ileo-psoas so genau studirt zu haben; auch wenn seine Versprechungen vielleicht manchmal etwas zu optimistisch sind, kann doch nicht geleugnet werden, dass bisher dieses diagnostische Hilfsmittel noch nicht die gebührende Würdigung erfahren hat, und dass es wohl möglich ist, in geeigneten Fällen eventuelle diagnostische Aufschlüsse damit zu erhalten. **Scheuer** (Berlin).

---

8) **B. Goldberg** (Wildungen). Cystoskopische Erfahrungen.

(Münchener med. Wochenschrift 1902. No. 28.)

Die Erfahrungen G.'s, über welche er bereits in No. 30 dieses Centralblatts 1901 selbst berichtet hat, beziehen sich auf die Cystoskopie bei Prostatahypertrophie, Cystitis, Blasensteinen und -Geschwülsten. Bei ersterer, bei welcher Schwierigkeiten in der Einführbarkeit und Bewegungsfreiheit des Cystoskops bestehen und weitere durch Verdunklung des Bildes in Folge von Blutungen leicht auftreten können, lässt sich die cystoskopische Untersuchung nicht entbehren, wenn eine Operation in Frage steht. Bei Fehlen des glänzenden, weiß-rosa Farbentons und der deutlichen Gefäßzeichnung im cystoskopischen Bilde darf nur dann eine entzündliche Trübung der Blasenschleimhaut angenommen werden, wenn andere, auf technischer Unkorrektheit der Cystoskopie beruhende Ursachen für die Trübung sicher auszuschließen sind. Bei tuberkulöser Cystitis kann die cystoskopische Untersuchung für die Feststellung, dass die im Urin nachgewiesenen Tuberkelbacillen nicht aus der Niere herrühren, von Werth sein. Einen Nachtheil hat G. von der Cystoskopie bei Renovesicaltuberkulose nicht beobachtet, da das Instrument mit erkrankten Theilen nicht in Berührung kommt; dagegen ist ein solcher Kontakt bei genitovesicaler Tuberkulose nicht zu vermeiden, die Cystoskopie in solchem Falle nicht ohne Gefahren und nur zulässig, wenn sie therapeutisch verwerthbare, unumgänglich erforderliche Aufschlüsse geben könnte. Bei Blasensteinen lassen sich durch die Cystoskopie wohl die Form derselben und Komplikationen feststellen; Zahl, Größe und Lage der Steine wird aber in einer für die Operation besser verwerthbaren Weise durch den auch über ihre Zerbrechbarkeit Aufschluss gebenden Lithotriptor bestimmt. Wegen Blasengeschwülsten hat G. 33 Cystoskopien bei 16 Pat. vorgenommen; die Untersuchung wird durch Blutungen der Neubildung und durch hinzugetretene Cystitis erschwert. Trotzdem konnte die Diagnose immer gestellt werden (siehe Original). **Kramer** (Glogau).

---

9) **E. C. Rosenow.** On the association of stone and tumor of the urinary bladder, with report of a case.

(Amer. journ. of the med. sciences 1902. April.)

An der Hand von 44 Fällen aus der Litteratur und einer eigenen Beobachtung über gleichzeitiges Bestehen von Blasenstein und -Carcinom wird festgestellt, dass 18mal zuerst der Stein, erst sekundär das Carcinom auftrat; eben so oft ist die zeitliche Folge unbestimmbar, in nur 8 Fällen trat die Blasenneubildung primär, später die Steinbildung auf. In dem selbstbeobachteten Falle bestand der Stein schon viele Jahre, als das Carcinom entstand. Demgemäß spielt der Blasenstein häufig eine Rolle in der Ätiologie der Blasengeschwulst.

Bender (Leipzig).

10) **W. R. Nicholson.** Present methods of treating ureters severed during abdominal operations.

(Amer. journ. of the med. sciences 1902. April.)

Gegenüber der bis vor 10 Jahren geübten Nephrektomie kommen heute bei operativen Verletzungen des Harnleiters andere zweckmäßigere Operationsmethoden in Frage, in erster Linie die Ureterocystostomie und Ureteroureteralanastomose. Gewöhnlich erfolgt die Verletzung in der Nähe der Basis des Lig. lat. Die meisten Autoren (Penrose, Baldy, Krug) ziehen erstgenannte Operation stets vor, wenn die Entfernung der Verletzung von der Blase nicht zu groß ist. Um Spannung zu vermeiden, kann man die Blasenwand vorn etwas ablösen oder den Harnleiter in mehr gerader Richtung verlagern. Die Technik stammt von van Hook: Vereinigung des proximalen Harnleiterendes und einer möglichst hoch gelegten Blasenöffnung durch Naht mit doppelt armirtem Faden oder vermittels eines Harnleiterkatheters (Kelly), cirkuläre Schleimhautnaht, Bauchfellnaht; Abbindung des distalen Harnleiterendes. Wesentlich sind vor Allem gesunde Schleimhautränder, möglichst hohe Blasenöffnung, regelmäßiges Katheterisiren; alsdann wurden Infektionen, Fisteln, Strikturen, Rückfluss des Urins nicht beobachtet.

Die Harnleiterharnleiteranastomose bevorzugt Kelly u. A., wenn kein Hindernis zwischen beiden Enden liegt und das distale nicht erkrankt und durchlässig ist; auf etwaige Anomalien am Harnleiter ist zu achten. Die Operation, wegen des subtilen Gegenstandes stets schwierig, kann sein: 1) eine seitliche Einpflanzung (van Hook), 2) eine quere, 3) eine schräge Vereinigung (Bovée), 4) eine Invagination. Bovée stellte 1897 12 Operationen zusammen: 3 nach van Hook, 1 Invagination, alle geheilt; 7 quere Vereinigungen, wovon 3 tödlich endeten, jedoch nicht in Folge der Operation. Verf. selbst operirte 1mal mit Erfolg nach Bovée. Die Nahtstelle ist stets zu drainiren.

Transplantation eines oder beider Harnleiter in den Darm, so wie beider Harnleiter mit dem Trigonum war fast stets von Misserfolg; dasselbe lehren zahlreiche Thierversuche (Peterson). Aufsteigende Infektion der Niere, Urämie oder Peritonitis bilden die Todesursache. Die Operation kommt praktisch kaum in Frage, noch weniger Barbet's Versuche, ein Stück Darm zwischen Harnleiter und Blase einzuschalten.

Bovée empfiehlt, eher eine Verpflanzung des Harnleiters in die Scheide zu versuchen; Boari berichtet über einen Fall, in welchem Harnleiter und Harnröhre mit Erfolg verbunden wurden.

Man soll in Fällen, in welchen weder Ureterocystostomie noch Ureteroureteralanastomose möglich, nicht die Nephrektomie ausführen, sondern einfach eine sichere aseptische Ligatur anlegen; es tritt dann meist Atrophie der Niere, selten Hydronephrose ein.

Bender (Leipzig).

11) **Bähr** (Hannover). Lumbago als Unfallerkrankung.

(Monatsschrift für Unfallheilkunde und Invalidenwesen 1902. No. 9.)

Verf. weist auf die großen Schwierigkeiten hin, welche die Beurtheilung einer Lumbago bei Unfall macht, namentlich in den Fällen, wo es sich um die Zerreißung kleiner Muskelbündel handelt, deren Nachweis nicht immer möglich ist. Die Frage, ob ein Unfall vorgelegen hat, muss demnach — wie bei der Bruchfrage — vielmehr anhanden des Hergangs des Unfalls beantwortet werden. Insbesondere ist eine genaue Anamnese zu erheben, da es häufig vorkommt, dass Pat. mit einer veralteten Lumbago gelegentlich auftretende Nachschübe einem Unfall zur Last zu legen geneigt sind. Vielfach ist der Hergang auch so, dass eine latente rheumatische Lumbago bei der Arbeit bei bestimmten Bewegungen zum ersten Mal zur Kenntnis kommt. Zur Illustration wird ein einschlägiger Fall mitgetheilt, in dem bei einer alten rheumatischen Lumbago ein Unfall behauptet wurde. **Bähr** (Hannover).

---

12) **Studer** (Vernon) et **Radouan** (Armée). Fracture par coup de feu de l'extrémité supérieure de l'humérus. — Rapport par M. Lucien Picqué.

(Bull. et mém. de la soc. de chir. de Paris T. XXVII. p. 266.)

13) **Nimier.** De la résection diaphysaire dans le traitement des fractures par coup de feu.

(Ibid. p. 282.)

14) **Loison.** Utilité de la radiographie pour le diagnostic et le traitement primitif des fractures diaphysaires par armes à feu.

(Ibid. p. 284.)

15) **Delorme.** Sur la resection diaphysaire dans les fractures par les balles actuelles.

(Ibid. p. 446.)

16) **Delorme.** Fracture par balle de fusil Lebel.

(Ibid. p. 487.)

17) **Picqué.** Sur la résection diaphysaire dans les fractures par coup de feu des membres.

(Ibid. p. 561.)

S. und R. hatten bei einem Manne wegen Schussfraktur des oberen Endes des Oberarmes eine Resektion des Oberarmschaftes nach dem Vorgange von Baudens und Ollier ausgeführt; der Erfolg war überraschend gut. Pat. vermochte wieder die schwersten Arbeiten zu verrichten. — Picqué warf im Anschluss an den Bericht, den er über diesen Fall der Pariser chirurgischen Gesellschaft erstattete, die Frage auf, ob die typische primäre Diaphysenresektion

bei komplicirten Frakturen eine Operation sei, die beibehalten oder völlig aufgegeben werden müsse? In Rücksicht auf die durch sie bedingte Verkürzung des Gliedes neigt er dazu, sie nur für Brüche der oberen Extremitäten zu bewahren. — In der langen, sich durch mehrere Sitzungen fortsetzenden Diskussion sprach sich die Mehrzahl der Chirurgen gegen die primäre Resektion aus.

Nélaton will einen operativen Eingriff überhaupt auf die Fälle beschränkt wissen, in denen die Wunde inficirt ist, und empfiehlt auch dann nur eine atypische Resektion mit Erhaltung aller größeren Fragmente, die noch mit dem Periost in Verbindung stehen.

Auch Lejars warnt vor ausgedehnten Operationen zur Regularisirung der Knochenwunde; sei der augenblickliche Erfolg auch oft verführerisch, so sei das Endresultat doch sehr oft ein schlechtes, Pseudarthrose häufig.

N. beantwortet die Frage Picqué's präcis dahin: »In der Kriegschirurgie findet die Diaphysenresektion keine Indikation«. Selbst vor einer ausgiebigen Splitterentfernung warnt er; »jeder Splitter, der noch ein wenig am Periost hängt, muss erhalten werden«. Splitter sind nicht die Ursache der Eiterung. Für N. gilt daher die Regel, in Fällen von Diaphysenfrakturen, in denen die Bruchstelle nur durch enge Schusskanäle mit der Außenwelt kommunicirt, primär überhaupt jeden operativen Eingriff zu unterlassen und auch die Versuche, die Wunde zu desinficiren, auf ein Minimum zu beschränken.

Den gleichen Standpunkt vertritt L. Er macht darauf aufmerksam, dass im spanisch-amerikanischen Feldzuge die Röntgenphotographie bewiesen habe, dass die Splitterung des Knochens für den Verlauf nur eine unbedeutende Rolle spielt im Vergleich zur septischen oder aseptischen Beschaffenheit der Wunde. Gleich nach der Verletzung genügt es, die Wunde mit einem aseptischen Occlusivverband zu bedecken und das Glied zu immobilisiren. Selbst die geringe Wundinfektion, die durch das kleine Geschoss und mithineingerissene Fremdkörpern erzeugt wird, erzeugt dann in der Regel keine schwereren Störungen.

D. setzt aus einander, dass die Gründe, die Baudens und Ollier zum Vorschlage der primären Diaphysenresektion bewogen, heute nach Einführung der Asepsis nicht mehr stichhaltig seien, dass auch die Erfahrung längst die Nutzlosigkeit, ja den Schaden dieser Operation bewiesen habe. Er unterscheidet 2 Hauptgruppen von Schussfrakturen, erstens solche, bei denen der Bruch lediglich durch den Aufschlag des Projektils (fractures par contact) entstanden ist — bei ihnen haften alle Splitter am Periost —; zweitens Rinnenschüsse und solche, die durch Perforation des Geschosses durch den Knochen (fractures par perforation et par gouttières) zu Stande gekommen sind. Auch bei den Brüchen dieser zweiten Gruppe sind die meisten Splitter adhärent; freie Splitter finden sich nur an den direkt vom

Geschoss getroffenen Stellen des Knochens, und zwar sitzen sie stets in der zweiten Hälfte des vom Geschoss gehöhlten Haut-Muskel-Knochenkanals, d. h. in dem Theile, der sich von der Ausschussöffnung des Knochens bis zur Ausschussöffnung in der Haut erstreckt. Alle anhaftenden Splitter sollen nach D. erhalten, völlig freie ohne jeden größeren Eingriff mit einer durch die Mündungen des Schusskanals eingeführten Pincette entfernt werden. — Höchstens für eine bestimmte Varietät der Schussfrakturen könne eine Diaphysenresektion in Frage kommen, nämlich die durch Schüsse aus nächster Nähe entstandenen, da bei ihnen oft zahlreiche Splitter völlig frei seien.

Zur Stütze seiner Ansicht stellte D. einen Pat. vor, der einen Zertrümmerungsbruch des unteren Endes des rechten Oberarmes durch einen Rinnenschuss mit Zerreißung der Art. brachialis und radialis erlitten hatte. D. unterband beide Enden der Art. brachialis und entfernte unter Leitung des von dieser Wunde aus eingeführten Zeigefingers 4 freie Splitter. Der Bruch heilte, obwohl das Skiagramm eine sehr weitgehende Zersplitterung nachwies, fast ohne Verkürzung mit freier Beweglichkeit des Ellbogengelenkes.

P. stimmt den Vorrednern darin bei, dass die typische, primäre Diaphysenresektion bei Schussfrakturen trotz vereinzelter guter Resultate aufzugeben sei.

Bezüglich der zweiten Frage, ob man mit Nimier, Chauvel, Loison primär überhaupt nicht eingreifen oder mit Delorme die freien Splitter extrahiren soll, erlaubt er sich aus Mangel eigener Erfahrung für die Kriegschirurgie kein Urtheil; für die Friedenspraxis in unseren gut eingerichteten Krankenhäusern empfiehlt er indess, bei allen Schussfrakturen die Frakturstelle dem Auge bloßzulegen und kleinere freie Splitter, insbesondere aber jeden etwa hineingerissenen Fremdkörper zu entfernen; nur dadurch glaubt er den schlimmen Folgen einer durch den Schuss selbst gesetzten Infektion, mit der man stets rechnen müsse, vorbeugen zu können.

Reichel (Chemnitz).

---

18) **F. Weber.** Über die operative Behandlung veralteter Ellbogenluxationen.

(Deutsche Zeitschrift für Chirurgie Bd. LXIV. p. 201.)

W. publicirt aus dem Hospital Mariae Magdalenae in St. Petersburg 2 Operationen (eine Resektion und eine Arthrotomie) bei veralteter Ellbogenverrenkung, die beide gut verliefen und gutes funktionelles Resultat hatten. Hieran wird unter Berücksichtigung der Litteratur erörtert, in welchen Grenzen jede der genannten Operationen ihre Indikationsberechtigung hat. Verf. giebt im Allgemeinen mit Nikoladoni und v. Eiselsberg der Arthrotomie bezw. blutigen Reposition vor der Resektion den Vorzug, welche letztere nur, wenn die Arthrotomie nicht zum Ziele geführt hat und dort, wo eine größere Fraktur und Dislokation des Condylus internus vorliegt, aus-

geführt werden soll. Als Schnittführung zur Gelenkeröffnung wird der Schnitt von Kocher empfohlen.

(In der benutzten Litteratur ist die letzte einschlägige, inhaltsreiche und wichtige Arbeit aus der Nikoladoni'schen Klinik von L. Luksch — Deutsche Zeitschrift für Chirurgie Bd. LVII p. 413, referirt in unserem Blatte 1901 p. 309 — nicht erwähnt.

Meinhard Schmidt (Cuxhaven).

---

19) **E. Juvara.** Contribution à l'étude des épanchements sanguins dans les gaines synoviales tendineuses; l'épanchement sanguin traumatique de la gaine synoviale des tendons radieux.

(Revue de chir. 1902. No. 6.)

Die kleine Specialstudie bespricht zunächst die genaueren anatomischen Verhältnisse der Sehnenscheide der Radialmuskeln und ihrer Beziehungen zu der des Extens. poll. long., mit welcher sie durch eine fensterförmige Öffnung in Verbindung steht. Gewonnen sind die Befunde theils an injicirten, theils an mit Formalin gehärteten Präparaten. Durch Schlag auf die radiale Seite des Unterarmrückens kann ein Blutgefäßchen, welches in der Anheftung der Sehnenscheide verläuft — wahrscheinlich ein der Art. carpi dorsal. entstammendes (Art. mésotendineuse inf. des Verf.) Ästchen zerquetscht und dadurch die Ursache zu einer Blutung in die Scheide werden.

Das kleine Hämatom, das etwa 3—4 ccm Blut enthält, ist neben anderen Symptomen charakterisirt durch eine federkieldicke, schräg verlaufende, sicht- und fühlbare Vortreibung, welche der blutgefüllten Sehnenscheide der Ext. poll. long. entspricht.

Verf. theilt 3 Beobachtungen mit. **Christel** (Metz).

---

20) **F. Bähr.** Der Oberschenkelknochen als statisches Problem.

(Zeitschrift für orthopädische Chirurgie Bd. X. Hft. 3.)

Verf. weist in seiner Replik den Vorwurf von Ghillini und Canevazzi, als ob er die Wirkung der Muskeln vernachlässigt habe, damit zurück, dass er sagt, er habe sich nur mit dem Knochen beschäftigt. Hinsichtlich der Euler'schen Formel will B. eine Rektifikation anerkennen. **J. Riedinger** (Würzburg).

Kleinere Mittheilungen.

21) **C. Lauenstein.** Zur Frage der Händedesinfektion.

(Münchener med. Wochenschrift 1902. No. 30.)

Den jetzigen Stand der Frage der chirurgischen Händedesinfektion präcisirend, rühmt Verf. seine guten Erfahrungen mit der Ahlfeld'schen Heißwasser-Alkohol-desinfektion, für deren Wirksamkeit L. u. A. folgenden Fall anführt: Bei einer Phlegmonenspaltung inficirte er sich am linken Zeigefinger. Ohne dies zu wissen, operirte er bald darauf eine Ileuskranke und brachte seine Hände in die innigste Berührung mit dem Inhalt der Bauchhöhle. Trotzdem verlief der Ileusfall völlig aseptisch. Es waren also durch die Desinfektion die oberflächlichen, in der Haut sitzenden Streptokokken unschädlich gemacht worden, während die bereits tiefer eingewanderten vom Alkohol nicht mehr erreicht werden konnten und zu weiterer Entwicklung gelangten. **Kramer** (Glogau).

22) **Letoux** (Vannes) et **Rouville** (Montpellier). Traitement du spina bifida par l'excision. Rapport par A. Broca.

(Bull. et mém. de la soc. de chir. de Paris T. XXVII. p. 330 u. 389.)

Broca berichtet kurz über zwei von L. und R. glücklich operirte Fälle von Spina bifida, glücklich in dem Sinne, als die Excision des Sackes gelang und die Operationswunde rasch heilte. Im Falle L.'s handelte es sich um ein 8 Monate altes Kind mit beginnender Hydrocephalie; der Sack der lumbaren Spina bifida war 10 cm hoch, 13 cm breit, die bedeckende Haut stark verdünnt, dem Durchbruch nahe. Im Falle R.'s war die Geschwulst des gleichfalls 8 Monate alten Kindes orangengroß, die Haut verdünnt, gespannt, aber unversehrt. Beide Male hafteten Nervenstränge der Innenwand des Sackes an. Über das spätere Schicksal des 1. Kindes ist nichts bekannt; das 2. zeigte 3 Monate später deutliche Hydrocephalie mit noch mäßiger Intelligenzstörung.

Broca ist auf Grund seiner und fremder Erfahrungen zu der Ansicht gelangt, man solle nur solche Fälle von Spina bifida operiren, welche, ohne Störung der Intelligenz zu zeigen, bereits mehrere Jahre alt geworden sind und bei denen die Hautbedeckung des Sackes normal ist; in allen anderen Fällen soll man, selbst wenn die Gefahr des Berstens des Sackes droht, die Pat. ihrem Schicksal überlassen, da die Hydrocephalie bei solchen Kindern unvermeidlich sei und die operirten Kinder nach glücklichem Überstehen der Operation nur sich, den Eltern und der Welt zur Last lebten.

In der Diskussion berichten Walther, Rochard, Guinard, Picqué sämmtlich über Fälle, in denen der glücklichen Operation der Hydrocephalus folgte, in einigen Fällen zwar nicht unmittelbar, aber im Laufe der nächsten Jahre. Dauerheilungen ohne Intelligenzstörungen wurden von Niemandem berichtet. Die Mehrzahl der Redner pflichtete dem extremen Standpunkt Broca's bei; nur Rochard erklärt sich nicht berechtigt, einer Mutter, die ihr Kind zur Operation bringt, diese zu verweigern, so lange eben die Operation das einzige Hilfsmittel sei, das einen Erfolg ermöglicht. Auch Potherat hält den Chirurgen in den Fällen von Spina bifida zur Operation für verpflichtet, in denen gegründete Aussicht wenigstens auf einen operativen Erfolg besteht, unbeschadet der späteren Zukunft. Seiner Ansicht nach ist die Operation nicht in allen Fällen von Hydrocephalus gefolgt. Er selbst operirte mit bestem Erfolg ein Kind 9 Tage nach der Geburt, welches wenigstens 3 Monate nachher noch völlig gesund erschien; allerdings enthielt die Wand des Sackes keine Nervenelemente, doch handelte es sich nicht um eine abgeschlossene Cyste, sondern um eine wahre Meningocele mit freier Kommunikation mit den Hüllen des Rückenmarkes.

Reichel (Chemnitz).



23) **Poirier.** Sarcome du médiastin.

(Bull. et mém. de la soc. de chir. de Paris T. XXVII. p. 321.)

Der von P. erfolgreich operirte 42jährige Pat. litt seit 2 Jahren an einem retrosternalen, allmählich an Intensität zunehmendem Schmerz, seit einigen Wochen auch an Athembeschwerden, die rasch sich verschlimmerten und bedrohlich wurden. Der nun hinzugezogene Arzt konstatirte eine Mediastinalgeschwulst, die den unteren Abschnitt der Luftröhre komprimirte. Ihr oberer Rand überragte eben die Incisura semilunaris sterni, war hier der Tastung zugängig. Der Perkussionsschall war im oberen Bereich des Brustbeins gedämpft; die Dämpfung überragte die Seitenränder des Brustbeins um je 2 Querfingerbreiten, ging abwärts in die Herzdämpfung über. Im Zustand hochgradiger Dyspnoë transportirte der Arzt den Pat. nach Paris, woselbst er fast sterbend anlangte und sofort von P. operirt wurde.

Ein U-förmiger Schnitt mit oberer Basis, der seitlich über beide Brustbein-Schlüsselbeingelenke verlief, abwärts bis zur Höhe des 2. Rippenknorpel reichte, umgrenzte einen Hautlappen, der losgelöst und bis zur Höhe des Ringknorpels zurückgeklappt wurde. Nun drang P. stumpf mit dem Zeigefinger zwischen Geschwulst und Rückfläche des Brustbeins ein, löste die Geschwulst von diesem und besonders den Schlüsselbeingelenken ab, durchtrennte diese, dann die beiden ersten Rippenknorpel, fasste den oberen Rand des Brustbeins mit einer kräftigen Zange und bog das Manubrium stark zurück, so dass es am Übergang zum Corpus sterni abbrach. In diesem Moment quoll die Geschwulst durch den entstandenen Spalt vor, wurde die Athmung freier und schwollen die großen Halsvenen ab. Nach stumpfer Ausschälung der oberen, etwa faustgroßen Hälfte der Geschwulst entdeckte P., dass diese hinter dem Corpus sterni hinabragte und seitwärts zwischen Perikard und Pleuren vordrang. Er verlängerte daher die seitlichen Schnitte abwärts, so dass der Hautschnitt H-Form annahm, schlug den unteren Hautlappen abwärts, exartikulirte beiderseits den 3. und 4. Rippenknorpel, brach das Corpus sterni nach unten in Höhe der 4. Rippe um und suchte nun die Exstirpation zu vollenden. Die Geschwulst war aber leider hier nicht scharf abgegrenzt, konnte nur mit dem Fingernagel von der Vena cava superior, der Vena azygos und den Bronchien abgekratzt werden, so dass der Operateur sofort die Überzeugung gewann, nicht radikal exstirpiren zu können. Die entfernte Masse hatte das Volumen zweier Fäuste. Die Blutung war während der Operation, abgesehen von Ablösung des ersten Hautlappens, unbedeutend, so dass keine Ligatur angelegt werden brauchte. Tamponade der Wundhöhle und Naht der Hautlappen beendigten die Operation. Der Verlauf war äußerst günstig. Pat. verließ das Krankenhaus nach 4 Wochen ohne Athembeschwerden; doch war schon damals das Recidiv deutlich. Nach weiteren 5—6 Wochen starb Pat. an Lungenerkrankung.

Reichel (Chemnitz).

24) **Lauwers.** Perforation de la vessie par calcul.

(Journ. de chir. et annal. de la soc. belge de chir. 1902. No. 5.)

Die Perforation der vorderen Blasenwand durch Ulceration von Steinen ist äußerst selten. Unter 29 hierhergehörigen Fällen von Blasenperforationen hat Chapplain nur 4 auffinden können, bei denen die vordere Wand perforirt wurde. Durch Urininfiltration bildet sich eine Phlegmone des Cavum Retzii, die im günstigsten Falle nach außen durch die Haut durchbricht. Die Prognose der vorderen Wandperforation ist besser als die der hinteren, der oft eine allgemeine Peritonitis folgt.

L. beobachtete bei einem 19jährigen Manne 5—6 Querfinger oberhalb der Symphyse in der Mittellinie die Öffnung einer in die Blase führenden, Urin entleerenden Fistel. Die Hautumgebung war ulcerirt. Mit einem in die Harnröhre eingeführten Metallkatheter konnte man einen die Blase völlig ausfüllenden Stein nachweisen. Eine Phlegmone im Hypogastrium hatte sich spontan nach außen eröffnet und eine langdauernde, profuse Eiterung unterhalten. Die Urinfistel war davon zurück-

geblieben. Der Kocher'sche Querschnitt eröffnete, durch derbes, das verödete Cavum Retzii ausfüllendes Bindegewebe dringend, breit die Bauchhöhle oberhalb und links von der Blase. Nach rechts war sie durch Verwachsung des parietalen Bauchfells mit dem der hinteren Blasenfläche abgeschlossen. Die Bauchhöhle wurde durch Tampons geschützt, die Blase von hinten eröffnet und ein 40 g schwerer Phosphatstein entfernt. Etagennaht der Blase. Die Bauchhöhle wurde durch eine Matratzennaht geschlossen, die oben und links das Wandperitoneum an die hintere Blasenwand befestigte. Hautnaht. Jodoformgazedrain. Verweilkatheter. Heilung. **Läwen** (Leipzig).

25) **Batsch.** Beitrag zur Diagnose und Therapie der Wanderniere.
(Münchener med. Wochenschrift 1902. No. 25.)

In dem ersten der mitgetheilten 2 Fälle war durch Druck und Verwachsung der verlagerten rechten Niere mit der Leber, Gallenblase, dem Cysticus und Choledochus eine Kompression des letzteren und das Krankheitsbild einer Cholelithiasis erzeugt; durch Ablösung der Niere, welche nur bis zur hinteren Axillarlinie geschoben werden konnte, und Fixation in dieser an der Muskulatur mittels die Nierensubstanz durchstechender Nähte wurden die Krankheitserscheinungen beseitigt. Eine zurückgebliebene Nierenfistel kam nach Entfernung der Anheftungsschlingen zur Heilung.

Im 2. Falle war die Wanderniere mit Netz und Colon ascendens, so wie Dünndarmschlingen verwachsen und wurde nach Auslösung aus der fest an den Därmen haftenden Kapsel in der vorderen Axillarlinie in derselben Weise wie im 1. Falle festgenäht. Die Heilung erfolgte ohne Fistelbildung. Das bei der Operation nachgewiesene Lebercarcinom wuchs freilich in nächster Zeit weiter, doch waren die früheren Darmbeschwerden beseitigt. **Kramer** (Glogau).

26) **Waldvogel.** Über Nierenverletzungen.
(Deutsche Zeitschrift für Chirurgie Bd. LXIV. p. 99.)

Die in mehrfacher Hinsicht praktisch werthvolle Arbeit berichtet über 23 Fälle von Nierenverletzung, welche während der Jahre 1895—1900 in der Berliner Charité behandelt wurden. Auf Grund dieses Materials stellt W. therapeutisch das abwartende Verfahren in den Vordergrund, auch kommt er hinsichtlich der Entstehungsweise von Nierenrissen zu eigenen, insbesondere den von Küster geäußerten widersprechenden Ansichten.

In 11 Fällen lag der Verletzung ein Sturz zu Grunde, in 7 eine Überfahrung, 2mal ein Schlag oder Stoß, 2mal eine Schussverletzung, 1mal Schleifung durch einen elektrischen Wagen nach Abspringen von demselben. Die von Küster für Nierenrupturen angeschuldigte Klemmung und Kompression des Organs durch die scharf adducirten unteren Rippen scheint nur in 5 Fällen annehmbar, aber für sämmtliche Fälle nicht plausibel. Auch die von Küster für Entstehung der Verletzung in Anspruch genommene Sprengwirkung innerhalb der flüssigkeitsgefüllten Niere scheint dem Verf. fragwürdig. (Einige von ihm angestellte Thierversuche sprechen dagegen.) Vielmehr nimmt W. entweder eine direkte Nierenzerquetschung durch das überfahrende Rad etc. an bei erschlaffter Muskulatur, oder er denkt auch an eine mit dem Trauma zeitlich zusammenfallende ruckweise Muskelkontraktur. Möglich, dass der Verletzungsmodus ähnlich wie bei der Hirnkontusion ist; denn die Niere ist ein Höhlenorgan, in dem feste und flüssige Bestandtheile wechseln.

Symptomatisch zeigten 4 Fälle Eiweiß ohne Blut, 7 Hämaturie in verschiedenem Grade, während diese einmal trotz bei der Sektion gefundenen Leber- und Nierenrisses fehlte, und in einem Falle vor dem bald eingetretenen Tode keine Harnentleerung mehr stattgefunden hatte. 12mal — also in der Hälfte der Fälle — bestanden deutliche perirenale Ergüsse (Blut plus Urin?).

Gestorben sind 3 Pat. (= 13%), von denen 2 noch operirt wurden, und zwar der eine mittels Laparotomie (Befund: großer intraperitonealer Bluterguss, Bauch-

fellriss, auch retroperitoneal-perirenales Hämatom), der andere beinahe schon pulslos mittels Lendenschnitt und Ektomie der von 6 1—2 cm langen Rissen durchsetzten Niere.

Von den (20) Überlebenden sind dann noch 2 operirt, und zwar mittels Laparotomie, die zwar freie Blutergüsse im Bauch, nicht aber die als möglich vorausgesetzten Eingeweiderisse an Blase, Darm etc. ergaben. Dabei fanden sich allerdings auch retroperitoneale Ergüsse in der Nierengegend, wurden aber operativ nicht angetastet. Betreffs chirurgischer Eingriffe führt W. hiernach aus, dass zwar anerkanntermaßen die Blutung hierzu die Indikation liefert, dass aber fast stets komplicirende intraabdominale Verletzungen mit in Rechnung zu ziehen sind und desshalb, so absurd das klingen mag, die am häufigsten in Betracht kommende Operation die Laparotomie sein wird. Der perirenale Bluterguss an sich und allein erfordert eine Operation nicht. Im Übrigen dient zu einer event. vorzunehmenden Nierenbloßlegung gut der König'sche Schnitt, welcher Niere und Bauch gleichzeitig zugänglich macht, und soll wenn irgend möglich die Nephrektomie durch Naht und Tamponade mit Erhaltung des Organs ersetzt werden.

Sekundäre Verlaufsstörungen, als Spätblutungen, Hämatomvereiterungen etc. kamen in dem W.'schen Material nicht zur Beobachtung.

Meinhard Schmidt (Cuxhaven).

27) **G. Schrader.** Zur Kenntnis pulsirender Plexusgeschwülste in der Fossa supraclavicularis.

(Deutsche Zeitschrift für Chirurgie Bd. LXIV. p. 228.)

In Friedrich's Poliklinik zu Leipzig gelangte eine 43jährige Pat. zur Operation, welche, seit länger als einem Jahre an Schmerzen auf der Rückseite des linken Daumens und Zeigefingers leidend, seit einigen Wochen auch eine Geschwulst der Supraclaviculargrube bemerkt hatte. Diese war zur Zeit der Aufnahme hühnereigroß, derb, äußerst druckempfindlich und zeigte Pulsation, wobei aber zweifelhaft blieb, ob es sich um mitgetheilte oder in der Geschwulst selbst erzeugte Pulsation handelte. Die Operation ergab eine feste, gut abgekapselte Geschwulst, die zwischen den Stämmen des Brachialplexus sich entwickelt und diese aus einander gedrängt hatte; doch konnten die letzteren durch stumpfe Ablösung geschont und die Geschwulst ziemlich leicht entwickelt werden. Die Operation, welche glatt heilte, befreite die Pat. von ihren Schmerzen und hinterließ keine nervösen Ausfallerscheinungen. Die Neubildung wurde histologisch als Fibrosarkom bestimmt und zeichnete sich durch Reichthum an größeren Gefäßen aus, welche theils thrombosirt, theils hyalin entartet waren. Als ein »Neurom« des Brachialplexus, und zwar als ein »singuläres Stammneurom« reiht sie sich den sehr wenigen bisher bekannten analogen Geschwülsten des Plexus an. In anderer Beziehung ist sie aber auch topographisch als eine Geschwulst der Oberschlüsselbeingrube zu betrachten und wird als solche mit anderen Bildungen dieser Region, so weit sie nervöse Druckerscheinungen bezw. Pulsation zeigen (Halsrippen, Frakturcallus des Schlüsselbeins, Aneurysmen, Hämatomen, Lymphosarkomen etc.), von S. verglichen. — Durch 2 Figuren ist der Situs und die Histologie der Geschwulst veranschaulicht. **Meinhard Schmidt** (Cuxhaven).

28) **Sieur.** Section par écrasement du nerf radical gauche consécutiv à un coup de pied de cheval; paralysie radicale immédiate; libération du tronc nerveux faite deux mois après l'accident; Guérison progressive et complète.

(Bull. et mém. de la soc. de chir. de Paris T. XXVII. p. 394.)

Durch einen Hufschlag gegen die Außenseite des linken Oberarmes an der Grenze von mittlerem und unterem Drittel hatte ein Soldat eine totale Radialislähmung davongetragen. Nach 2 Monaten war zwar die Sensibilität theilweise wiedergekehrt; die motorische Lähmung bestand indess unverändert. S. legte

desshalb den Nerven an der Stelle der Verletzung bloß. Beim ersten Anblick schien der von einem röthlichen Gewebe eingehüllte, mit den Muskeln und der benachbarten Aponeurose verwachsene Nerv an der Stelle des Traumas verdickt; nachdem man ihn vorsichtig aus der Narbe ausgeschält hatte, zeigte er sich daselbst im Gegentheil um die Hälfte verdünnt und weniger widerstandsfähig als im gesunden Zustand. Seine Kontinuität war nicht getrennt. Beim ersten Verbandwechsel, 8 Tage nach der Operation, war die Sensibilität überall normal; auch konnten die Finger, insbesondere der Daumen, ein wenig aktiv gestreckt werden. Doch erst nach 6 Monaten war die Besserung so weit vorgeschritten, dass Pat. die linke Hand bis zur Horizontalen strecken und mit ihr die Weste zuknöpfen konnte. Erst nach Jahresfrist war die Funktion wieder völlig hergestellt.

Reichel (Chemnitz).

29) **G. Carlier.** Plaie de l'avant-bras par coupure: ouverture de l'artère cubitale, section des tendons epitrochléens et division du nerf cubital. Débridement de la plaie; ligature des deux bouts de l'artère; suture nerveuse directe; ténorrhaphie. Guérison avec rétablissement complet des fonctions.

(Bull. et mém. de la soc. de chir. de Paris T. XXVII. p. 378.)

30) **Morestin.** Plaie de la branche postérieure du radial dans l'épaisseur du court supinateur. Suture, guérison. Rapport par M. Lejars.

(Ibid.)

Das Interesse der beiden Fälle liegt in dem Erfolg der Naht der durchtrennten Nerven. Im Falle C'.s war außer der A. ulnaris, der Sehne des M. ulnaris anterior, den 3 inneren Sehnen des M. flexor digitorum comm. superficialis, der N. ulnaris an der Grenze des mittleren und unteren Drittels des Vorderarmes durchschnitten Die Nervenenden waren 2—$2^1/_2$ cm von einander entfernt, ließen sich aber leicht an einander bringen und durch 2 direkte und 3 Neurilemnähte exakt mit einander vereinen. Natürlich wurden auch die durchschnittenen Sehnen genäht. Beim ersten Verbandwechsel am 5. Tage schien die Tast- und Schmerzempfindung bereits etwas wiederzukehren, hatte sich nach Heilung der Wunde am 25. Tage wesentlich gebessert, während die Motilität auch nach einem Monat noch nicht zurückgekehrt war. Bei einer Nachuntersuchung nach 9 Monaten konstatirte man hingegen völlig normale Funktion.

M.'s Pat. hatte durch Stich eine Durchtrennung des hinteren Astes des Nervus radialis im Bereich seines Durchtrittes durch den M. supin. brevis erlitten. Die kleine Hautwunde war rasch geheilt, die motorische Lähmung nach Monatsfrist indess unverändert. Die Lähmung erstreckte sich auf den Extensor digit. comm., Extensor proprius digit. quinti, Exstensor und Abductor pollicis longus, Ulnaris posterior; frei waren die Mm. radiales. M. suchte den durchtrennten Nervenenast von vorn her auf, frischte die beiden gewulsteten Venenenden an und vereinigte sie mit einer einzigen feinen Katgutnaht. In den ersten Monaten blieb die Lähmung unverändert. Nach 6 Monaten begann sie sich zu bessern, nach einem Jahre war völlige Heilung eingetreten.

Lejars weist besonders darauf hin, dass die Heilungsdauer bis zur Wiederherstellung der Funktion stets, selbst bei frischer Naht, lange währt, bei sekundärer Naht erheblich länger dauert und dann auch oft unvollständig bleibt. In einem Falle, in welchem er 6 Monate nach der Verletzung den an seiner Theilungsstelle in der Fossa poplitea durchtrennten N. ischiadicus genäht hatte, blieb ein Erfolg mehrere Monate ganz aus, dann kehrte die Funktion wieder und besserte sich rasch. Wichtig ist es, bei der Sekundärnaht nicht nur die angefrischten Nervenstümpfe exakt zu vereinigen, sondern sie auch aus dem umgebenden Narbengewebe vollständig zu befreien.

Reichel (Chemnitz).

31) **Reynier. Suture des nerfs médian et cubital. Restauration des fonctions six mois après.**

(Bull. et mém. de la soc. de chir. de Paris T. XXVII. p. 427, 439, 466.)

Zwei Stunden nach geschehenem Unfall konnte R. in einem Falle von Durchschneidung sämmtlicher Beugesehnen und des N. med. und N. uln. oberhalb des Handgelenks Sehnen- und Nervennaht ausführen. Erst nach 2 Monaten zeigte sich ein Beginn der Rückkehr der Sensibilität. Die Muskeln des Daumen- und Kleinfingerballens waren atrophisch; die Fingerspitzen zeigten trophische Störungen. Nach 6 Monaten begann bei beständiger Behandlung mit Elektricität und Massage die Atrophie sich zu bessern, die trophischen Störungen gingen zurück; aber erst nach einjähriger Behandlung hatte der Mann die Funktion der Hand wiedergewonnen.

Sehr interessant ist ein zweiter, dem von Morestin mitgetheilten analoger Fall R.'s von Durchtrennung des hinteren Astes des N. radialis an der Durchtrittsstelle durch den Musc. supinator brevis. Es bestand die charakteristische motorische Lähmung bei Erhaltensein der Sensibilität. R. nähte den Nerven 4 Tage nach dem Unfall. 15 Tage nachher gesellte sich eine augenscheinlich hysterische Lähmung der Beuger der Finger, der sämmtlichen Muskeln des Vorderarmes, des Biceps und Deltoideus hinzu; die Sensibilität nahm ab, ohne zu schwinden. Diese hysterischen Erscheinungen gingen bei elektrischer Behandlung binnen einigen Wochen zurück; die durch Durchtrennung des N. rad. bedingte Lähmung begann sich indess erst nach 14 Monaten langsam zu bessern, war aber nach $1^1/_2$ Jahren auch fast ganz geschwunden.

Die Erfahrungen R.'s. stimmen demnach bezüglich der erst späten, langsamen Wiederkehr der Funktion nach Naht durchtrennter Nerven für die Fälle nicht sofortiger Vereinigung der Nerven mit denen Lejars' und der übrigen Chirurgen überein. Hingegen glaubt er in zwei Fällen von unmittelbar nach der Durchtrennung vorgenommener Naht eines größeren Nerven eine schnelle, fast sofortige Restitution der Funktion beobachtet zu haben. In beiden handelte es sich um zufällige Durchtrennung des N. peroneus bei einer Operation an seiner Umschlagsstelle unterhalb des Fibulaköpfchens. Die Operation war im ersten Falle von R. selbst, im zweiten von seinem Assistenten Dr. Ischwall ausgeführt worden. Die Nervenenden wurden sogleich exakt durch Naht vereinigt. Im weiteren Verlaufe wurde weder eine sensible noch motorische Lähmung beobachtet. — Den von Quénu, Routier, Poirier, Pierre Delbet in der Diskussion gegen die Richtigkeit der Beobachtung geäußerten Zweifeln gegenüber bleibt R. bei seiner Behauptung, dass sicher in beiden Fällen der Stamm des N. peroneus durchschnitten und sofort genäht worden sei, dass gleichwohl sowohl die Prüfung der Sensibilität wie Motilität wenige Tage nachher habe keine Störungen erkennen lassen; er stützt seine Angaben gleichzeitig auf das Zeugnis seines Assistenten Ischwall und weist auf eine analoge Beobachtung Monod's aus dem Jahre 1894 hin. Versuche an Thieren mit Durchschneidung und sofortiger Naht größerer Nerven hatten ihn nie die sofortige Wiederherstellung der Funktion beobachten lassen. Das auffallende Resultat der sofortigen Nervennaht bei seinen beiden genannten Fällen glaubt er auf die absolut aseptische Heilung und die größere Exaktheit, mit der sich größere Nervenstämme beim Menschen vereinigen lassen, zurückführen zu dürfen.

Eine sehr interessante Beobachtung von Verletzung des N. rad., N. med. und der A. rad. durch plötzliche, durch Maschinengewalt bewirkte enorme Überdehnung bei Unversehrtbleiben der Hautbedeckung theilte in der Diskussion noch Walther mit. Im Moment des Unfalles erzeugte der enorme Schmerz eine Ohnmacht; beim Erwachen schien die Hand wie ausgezogen, mit dem Vorderarm nur durch eine 2 Querfinger dicke Brücke verbunden. Es folgte rasch starke Weichtheilschwellung, Unbeweglichkeit der Finger, trophische Störungen an der Fingerbeere des Daumen, Zeige- und Mittelfingers. Absolute Anästhesie im ganzen Bereich des N. med. und N. rad., Atrophie des Daumenballens. Erst nach 8 Monaten begann die Beweglichkeit der Finger, erst nach 14 Monaten die Sensibilität zurückzukehren. Zur Zeit der Mittheilung war die Funktion nur noch mäßig beschränkt.

Reichel (Chemnitz).

32) Vlacos. Suture du nerf médian droit quatre mois après sa section. Retour de la motricité et de la sensibilité de la main deux mois après l'opération.

(Bull. et. mém. de la soc. de chir. de Paris T. XXVII. p. 591.)

Der von V. mitgetheilte Fall beansprucht Interesse wegen der Kürze der Zeit, innerhalb deren nach der Nervennaht die Heilung erfolgte. Die Verletzung saß unmittelbar oberhalb des Radiocarpalgelenks. Als 4 Monate nach dem Unfalle V. die Nervennaht ausführte, war die willkürliche Beugung der Hand unmöglich, der Thenar pollicis schlaff und atrophirt, war das Gefühl auf der Volarseite des Daumen, Zeige- und Mittelfingers völlig erloschen; die Haut der Fingerbeere des Zeigefingers trug eine trophische Ulceration. Schon am 9. Tage nach der Naht des durchtrennten Nervus medianus klagte Pat. über schmerzhaftes Ameisenkriechen in den Fingern; am 15. Tage wurden Nadelstiche noch nicht wahrgenommen; am 25. war Sensibilität, wenn auch noch schwach, wieder vorhanden. 2 Monate nach der Operation war Pat. wieder arbeitsfähig. **Reichel** (Chemnitz).

33) M. Karch. Beitrag zur Lehre von der seitlichen Deviation der Fingerphalangen.

(Zeitschrift für orthopäd. Chirurgie Bd. X. Hft. 3.)

Bei einer erwachsenen Dame bildete der Hauptsache nach die Endphalanx des 5. Fingers beiderseits mit dem Mittelglied einen radialwärts offenen Winkel. Es handelte sich um eine auch auf dem Röntgenbild erkennbare koncentrische Deviation, die nach Ansicht des Verf. häufig vorkommt, besonders beim weiblichen Geschlecht, wie aus der Untersuchung einer größeren Anzahl von Personen hervorging. Der 1. Fall wurde durch Osteotomie geheilt.

J. Riedinger (Würzburg).

34) P. Herz. Die Tuberkulose der Schambeinsymphyse.

(Deutsche Zeitschrift für Chirurgie Bd. LXIV. p. 217.)

H. berichtet 2 einschlägige, in der Magdeburger Krankenanstalt Sudenburg (Oberarzt Dr. Habs) behandelte Fälle, einen 18jährigen Gärtner und einen 15jährigen Bauernsohn betreffend. Der Erste kam mit einer Mastdarmfistel zur Aufnahme, in welcher aber bei der Operation kleine Sequester gefunden wurden und in welcher die Sonde auf die hintere cariöse Symphysenwand gelangte. Hierzu kamen später noch Eitersenkungen und Fisteln an der Oberschenkelinnenseite. Der 2. Pat. zeigte bei der Aufnahme einen faustgroßen Abscess über der Symphyse und dem rechten Poupart'schen Band, der sich in chronischer Weise herangebildet hatte. Der kariöse Herd wurde bei beiden Kranken gründlich vorgenommen, ausgeschabt etc., wobei die zerfressenen Schambeinäste ausgeräumt wurden. Der 1. Pat. ging, trotzdem die Heilung bereits guten Beginn genommen hatte, plötzlich zu Grunde, »nachdem kurz vorher das Herz etwas unregelmäßig funktionirte«, der 2. heilte aus.

Dem kasuistischen Bericht folgt eine Allgemeinbesprechung der Affektion mit Berücksichtigung der wenigen bislang publicirten und bereits von v. Büngner zusammengestellten Fälle. Die Zahl dieser betrug 6, und zwar 4 weiblichen, 2 männlichen Geschlechts, woraus v. Büngner eine stärkere Betheiligung des weiblichen Geschlechts gefolgert hatte. Durch H.'s Beitrag zur Kasuistik stellt sich jetzt aber die Betheiligung beider Geschlechter an der Krankheit gleich, so dass von einer Prädisposition der Weiber nicht mehr zu reden ist, zumal auch die vorhandenen Beobachtungszahlen doch noch zu klein sind, um statistische Folgerungen daran zu knüpfen. Die von der Krankheit veranlassten Abscesse scheinen meist oberflächlich, noch innerhalb der Bauchdecken zu liegen. Sie können mit Hernien, Lipomen oder kalten Abscessen anderer Provenienz verwechselt werden. **Meinhard Schmidt** (Cuxhaven).



35) **A. Jenckel.** Beitrag zur Kenntnis der Knochensarkome des Oberschenkels.

(Deutsche Zeitschrift für Chirurgie Bd. LXIV. p. 66.)

Die Arbeit führt auf Grund des klinischen Materials König's aus der Göttinger Klinik während der Jahre 1880—1895 und desjenigen von Braun aus den von ihm geleiteten Kliniken in Jena, Marburg, Königsberg, Göttingen, zusammen 35 Fälle betreffend, sodann auch auf Grund anderweitig bekannt gemachter Beobachtungen den Nachweis, »dass es Dauerheilungen von periostalen und myelogenen nicht abgekapselten Knochensarkomen des Oberschenkels giebt, dass sie allerdings sehr selten sind, und dass zu der Behandlung der im unteren Drittel des Femur gelegenen Geschwülste im Allgemeinen nicht die Exartikulation in der Hüfte nöthig ist, sondern die hohe Oberschenkelamputation genügt«.

Bei den 35 J.'schen Fällen wurde 21mal amputirt, 10mal exartikulirt, 2mal nur die Probeincision gemacht. Ein myelogenes schaliges Sarkom wurde exkochleirt (Dauererfolg!), und bei einem periostalen Sarkom Exstirpation mit Abmeißelung versucht. 4 Pat., die, wie die Sektion zeigte, sämmtlich bereits Lungenmetastasen hatten, starben bald nach der Operation, 19 (61,2%) an Metastasen in den ersten Jahren. 4 Pat., 2 von König's, 2 von Braun's Material, sind seit $6^3/_4$—$15^1/_2$ Jahren radikal genesen. Diesen 4 Pat. sind noch 6 weitere radikal durch die Operation genesene hinzuzufügen, welche von folgenden Chirurgen behandelt wurden: Holmes, Rose (2 Fälle), Kramer (Evidementsafll), Wiesinger, v. Mikulicz. Die pessimistische Verurtheilung der operativen Behandlung der Femursarkome, die Borck aussprach, besteht also nicht mehr zu Recht. Zum Schluss der Arbeit findet sich ein Litteraturverzeichnis.

Meinhard Schmidt (Cuxhaven).

36) **Hirtz** (Heidelberg). Ein seltener Fall von Längsbruch der Kniescheibe.

(Monatsschrift für Unfallheilkunde und Invalidenwesen 1902. No. 9.)

Nach einem Oberschenkelbruch mit Vereiterung eines Hämatoms wurde die Mobilisation des versteiften Kniegelenks in Narkose versucht. Dabei entstand eine Spaltung der Kniescheibe in eine vordere und hintere Hälfte, also ein frontaler Bruch derselben. Nach 10 Tagen wurde massirt. Die Fragmente verheilten fest; allerdings war die Kniescheibe um 2 cm verlängert. Die Funktion soll eine gute, das Kniegelenk fast normal beugefähig geworden sein. H. nimmt an, dass für das Zustandekommen hauptsächlich eine Atrophie der Druckbälkchen angenommen werden muss, im Gegensatz zu der sonst vorherrschenden Atrophie der Zugbälkchen. **Bähr** (Hannover).

37) **Chaput.** Fracture de rotule traité par la simple suture des ailerons.

(Bull. et mém. de la soc. de chir. de Paris T. XXVII. p. 345.)

In einem Falle frischen Querbruches der Kniescheibe mit starker Zerreißung des Reservestreckapparates und einem Abstand der Bruchstücke von einander von 2 cm ging C. in folgender Weise vor: Unter Lokalanästhesie mit Eucain führte er zu beiden Seiten der Kniescheibe je einen 4—5 cm langen vertikalen Schnitt, räumte mit einer Curette die Blutgerinnsel aus dem Gelenk und vereinigte erst die Ränder des Kapselrisses auf jeder Seite mit 2 Seidennähten, dann die Hautwunden mit Fil de Florence, ohne Drainage. Die Heilung erfolgte per primam. Am 30. Tage stand Pat. auf. Nach 5 Wochen war die Kniescheibe zwar an Volumen noch etwas vergrößert, doch kein Callus zu fühlen, die Vereinigung der Fragmente fest, ob knöchern? ob fibrös? Die Streckung des Knies war gut; die Beugung noch etwas beschränkt.

Als Vorzüge seiner Methode rühmt C.:

1) Die Operation ist leicht unter Lokalanästhesie auszuführen;
2) sie erlaubt ein gutes Resultat ohne Knochennaht und ohne einen metallischen Fremdkörper in der Wunde zurückzulassen;
3) der Eingriff ist so geringfügig, dass die Gefahr der Infektion minimal wird.

Auch Peyrot hält die Knochennaht für überflüssig, begnügt sich mit Naht der Kapsel und des Periosts; dessgleichen Walther; Quénu hält an der Knochennaht fest; Demoulin und Michaux bedienten sich bald der Knochensilbernaht, bald der Cerclage. **Reichel** (Chemnitz).

38) **Blencke.** Ein Beitrag zur sog. kongenitalen Verrenkung der Kniescheibe nach oben.

(Zeitschrift für orthopäd. Chirurgie Bd. X. Hft. 3.)

Verf. bespricht die verschiedenen Formen des Kniescheibenhochstandes und führt den Nachweis, dass die 4 von Potel zusammengestellten Fälle von angeborener Verrenkung hinsichtlich der Ätiologie zweifelhafter Natur sind. Er selbst fand bei einem 16jährigen Fleischerlehrling mit Skoliose und Genu valgum links beiderseits Kniescheibenhochstand und glaubt, den ersten einwandsfreien Fall von kongenitalem Hochstand der Kniescheibe vor sich zu haben. 4 Röntgenbilder illustriren den Fall. **J. Riedinger** (Würzburg).

39) **R. Hibbs.** Subcutaneous division of the tendo achillis for the relief of equinus following infantile paralysis.

(New York med. journ. Bd. LXXII. No. 3.)

Verf. theilt seine Erfahrungen über 18 Fälle von Equinusstellung in Folge von Kinderlähmung mit. Er operirte regelmäßig durch subkutane Trennung der Achillessehne, einige Male noch mit Durchtrennung der Plantarfascie und sofortiges Überkorrigiren der Difformität. Seine Resultate sind beachtenswerth, insbesondere auch desswegen, weil schon bei dem jüngsten der Fälle 3 Jahre seit der Operation verstrichen sind, während einige schon 8 Jahre sich der definitiven Heilung erfreuen. 26 Photographien, welche das Verhalten vor und nach der Operation darstellen, vervollständigen den Bericht. **Scheuer** (Berlin).

40) **E. W. Baum.** Ein großer tuberkulöser Mesenterialtumor.

(Deutsche Zeitschrift für Chirurgie Bd. LXIV. p. 286.)

In der Helferich'schen Klinik zu Kiel kam ein 24jähriger Bahnarbeiter zur Operation, der, seit 7 Wochen an Leibschmerzen leidend, rechts neben dem Nabel eine handtellergroße derbe Geschwulst, stark druckempfindlich, nicht fluktuirend, zeigte. Bei der Laparotomie finden sich zahlreiche Miliartuberkel des Bauchfells, die Geschwulst sitzt als käsiges, theilweise eitrig eingeschmolzenes, faustgroßes Lymphom im Mesenterium. Unterbindung der betreffenden Gekröstheile, Freimachung der Geschwulst, wobei letztere mehrfach Eiter entleert; Exstirpation, wobei der zugehörige Dünndarm in 50 cm Länge resecirt werden muss. Darmvereinigung End zu End mit Murphyknopf. Die ersten der Operation folgenden Tage Leibschmerzen, Brechen, Fieber, schneller Puls, mehrmalige Kochsalzinfusion und Nährklystiere, dann ungestörte Heilung. Bei der Entlassung ca. $1^1/_2$ Monat nach dem Eingriffe 14 Pfund Gewichtszunahme, nach $3^1/_2$ Monaten noch 24 Pfund, völlige Euphorie. Anziehung von 2 analogen Fällen, die von Beatson und Kukula veröffentlicht sind. **Meinhard Schmidt** (Cuxhaven).

Originalmittheilungen, Monographien und Separatabdrücke wolle man an *Prof. E. Richter* in Breslau (Kaiser Wilhelmstraße 115), oder an die Verlagshandlung *Breitkopf & Härtel*, einsenden.

Druck und Verlag von Breitkopf & Härtel in Leipzig.

Centralblatt
für
CHIRURGIE

herausgegeben
von
E. von Bergmann, in Berlin, **F. König,** in Berlin, **E. Richter,** in Breslau.

Neunundzwanzigster Jahrgang.

Wöchentlich eine Nummer. Preis des Jahrgangs 20 Mark, bei halbjähriger Pränumeration. Zu beziehen durch alle Buchhandlungen und Postanstalten.

No. 44. Sonnabend, den 1. November. 1902.

(Aus dem Bürgerhospital zu Köln. Geh.-Rath Prof. Dr. Bardenheuer.)

Ein Beitrag zur Therapie des Mastdarmvorfalls bei Infantilismus.

Von

Dr. **Karl Sonnenschein.**

Die in den letzten Jahren veröffentlichten Berichte über die Therapie des Mastdarmvorfalls, speciell die Arbeiten von Bakeš (Operative Therapie des Mastdarmvorfalls, Deutsche Zeitschrift für Chirurgie 1900) und Ludloff (Weitere Beiträge zur Pathogenese und Therapie des Mastdarmvorfalls, Archiv für klinische Chirurgie 1900) geben uns ein Bild der erstaunlichen Fülle von Scharfsinn und Arbeitskraft, die aufgewandt worden sind zur Bekämpfung dieses für den Pat. so überaus qualvollen Zustandes, zeigen aber zu gleicher Zeit,

wie weit man noch davon entfernt ist, dieses Leiden mit Sicherheit beseitigen zu können. Es giebt keine Methode, von der man unter allen Umständen einen Erfolg erwarten darf, den man als ideal bezeichnen könnte. Eine Folge hiervon ist, dass die die pathologisch-anatomischen Veränderungen kaum berücksichtigende und von einigen Autoren als gefährlich bezeichnete, aber höchst einfache Thiersch'sche Methode der Einlegung eines Silberdrahtringes in den Sphincter ani in letzter Zeit sich viele Freunde erworben hat nebenbei bemerkt, auch im Kölner Bürgerhospital in allen Fällen und, von Prolapsen schwächlicher Kinder meist mit Erfolg angewandt wird. Doch sind, wie gesagt, diese Erfolge auch im Durchschnitt auf die Kinderpraxis beschränkt und bleiben in allen schwereren, länger bestehenden Fällen, besonders bei älteren Pat. aus. Bei diesen haben die auf richtiger Erkenntnis der Pathogenese des Prolapses beruhenden, sogenannten Suspensionsmethoden recht schöne, dauernde Erfolge erzielt, welche diese Operationsart zu einer der nützlichsten der heutigen Chirurgie machen.

Ludloff fasst in seiner genannten Arbeit die verschiedenen Forschungen über die Entstehung des Rectumprolapses zusammen und wendet sich offenbar mit Recht gegen die Methoden der Fixirung des Rectums nur von hinten her (Rectopexie), indem er betont, dass hierdurch die eigentliche Causa peccans eines großen Prolapses nicht beseitigt würde. Die Schwäche der Fixirung des Rectums läge nicht an der hinteren, sondern an der vorderen Wand desselben, und hier eine Änderung zu schaffen, müsse der Schwerpunkt der einschlägigen Operationen sein. Desshalb giebt er unter allen den Prolaps fixirenden Methoden den Vorzug der Colopexie, der Befestigung des Darmes an der vorderen Bauchwand.

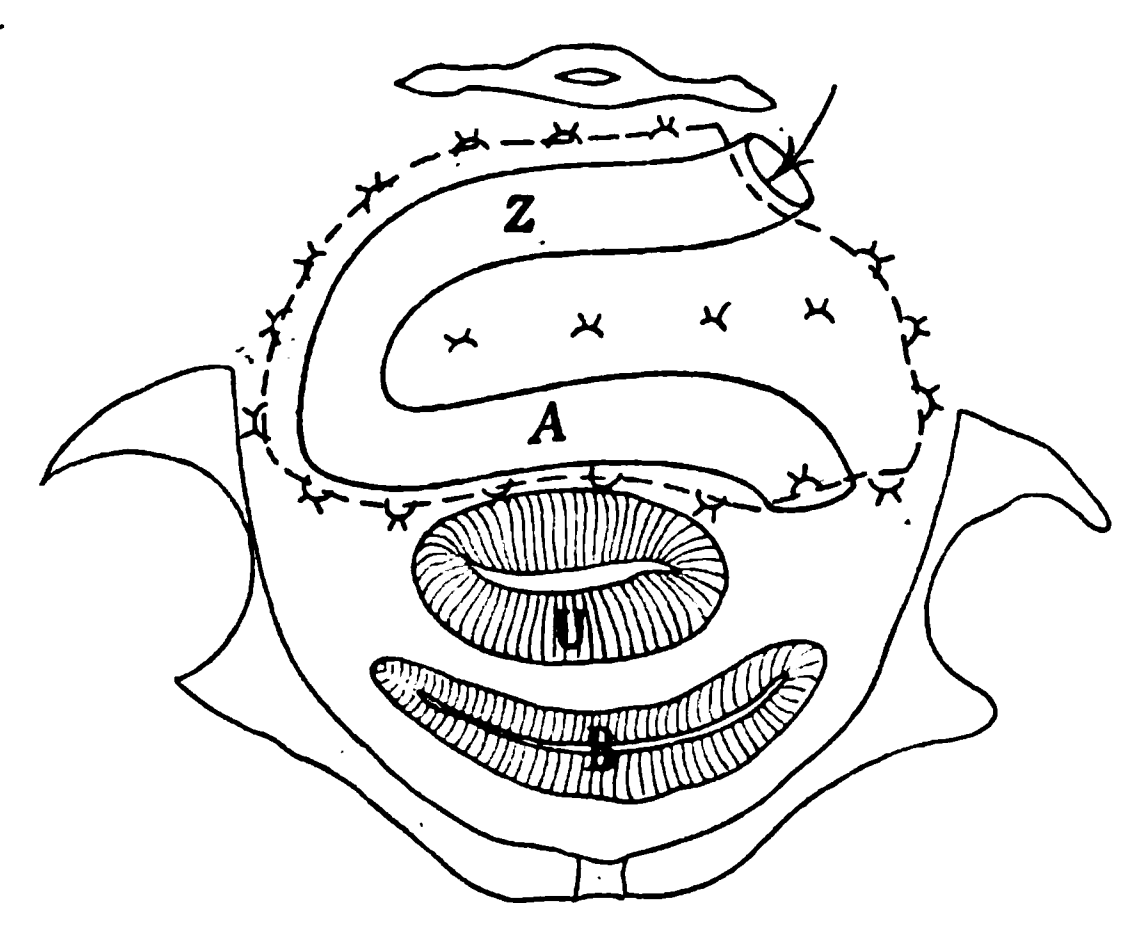
Einen weiteren Beitrag zur Pathogenese des Prolapses lieferte im Jahre 1900 W. A. Freund in einem Aufsatze über »Die Anatomie, Physiologie und Pathologie der Douglastasche (Hegar's Beiträge zur Geburtshilfe und Gynäkologie), indem er bemerkt, dass der bei infantilen Personen bestehende Tiefstand der Douglastasche auch die Ursache von Prolapsen sein könne. Während bei normal entwickelten Mädchen die Umschlagsfalte des Peritoneums in der Excavatio recto-uterina in der Höhe der Portio vaginalis steht, reicht sie bei infantilen Individuen fast bis zum Beckenboden herab. In diese Tasche nun senken sich die Eingeweide wie in einen großen Bruchsack hinein und führen dann zu oft kolossalen Prolapsen, nicht nur der Vagina, sondern auch des Rectums, durch Ausstülpung zunächst der vorderen Mastdarmwand und dadurch veranlasstes sekundäres Heruntersteigen des ganzen Mastdarmes.

In Erwägung der oben genannten Arbeiten und der zuletzt erwähnten Beobachtungen von Freund operirte Herr Geheimrath Bardenheuer im vorigen Jahre wegen Prolapsus eine Pat., bei welcher diese infantile Abnormität offenbar die Ursache ihres großen Leidens war, in einer Weise, die sich von den bekannten Methoden

in wesentlichen Punkten unterscheidet. Die Krankengeschichte und Operationstechnik möge in Folgendem wiedergegeben werden:

Anna S., 17 Jahre alt, von Jugend auf schwächlich und in den letzten Monaten sowohl wegen Tuberkulose der Lungen als auch der Sehnenscheiden behandelt, hat seit einigen Monaten einen stetig größer werdenden Vorfall des Rectums und der Scheide. Pat. zeigt ausgesprochen infantilen Habitus: Gerade Wirbelsäule ohne normale Kreuzbeinwölbung, flache Nates, beim Stehen vornübergebeugte Haltung, Vulva klafft, liegt bei geschlossenen Beinen fast ganz zu Tage; Luftfigur zwischen den Oberschenkeln, geringe Behaarung des Mons veneris. Fettpolster ist gering, Muskulatur schwächlich, Brüste sind wenig entwickelt. Die Periode ist angeblich sehr blutreich, alle 5—6 Wochen eintretend, und begleitet von Leib- und Kopfschmerzen. Bei der Untersuchung am 3. Juni 1901 zeigt sich beim Pressenlassen das Rectum doppeltfaustgroß vorgefallen, zugleich mit einer ca. kinderfaustgroßen Vorwölbung der vorderen und hinteren Scheidenwand. Vaginale Exploration ergiebt kongenitale Retroversion des kleinen Uterus bei infantiler Wirbelsäule; das Promontorium ist nicht zu erreichen.

Wenn auch die Reposition des Vorfalls stets ohne Schwierigkeit von Statten geht, so lässt sich Pat. doch wegen der enormen Belästigung, die ihr der Prolaps besonders beim Stuhlgang verursacht, gern auf die vorgeschlagene Operation ein. Dieselbe wird am 21. Juni in folgender Weise ausgeführt.



Horizontaler Schnitt durch das Becken,

A Abführender Schenkel des Darmes. *Z* Zuführender Schenkel. *B* Blase. *U* Uterus.

——×—×—— Naht des Darmes und Peritoneum.

Zwischen *A* und *Z* Mesocolon-Mesocolon-Naht.

In Beckenhochlagerung wird die Bauchhöhle durch einen gewöhnlichen, medianen Laparotomieschnitt auf ca. 12 cm Länge eröffnet. Es fällt nach Zurückdrängen der Därme gleich auf, dass der Uterus sehr weit nach hinten liegt und die Lendenwirbelsäule fast ohne merkliches Promontorium in das Kreuzbein übergeht. Man unterscheidet nun zweckmäßig folgende Phasen der Operation.

1) Typische Vesico-ventrofixation. Dann Reposition des Darmprolapses. Jetzt ist der Douglas noch sehr tief. Desshalb

2) Ausschaltung des tiefstehenden Douglas durch Vernähung des vorderen mit dem hinteren Blatte desselben.

3) Die Flexura sigmoidea wird in Form einer Schleife nach der rechten Seite hin quer vor das Kreuzbein gelagert, derart, dass der abführende Schenkel

parallel der Linea innominata dextra hinter Uterus und Adnexen vorbei zur linken Bauchwand hinübergeleitet wird (s. Fig.). Dann

4) Vernähung des zuführenden Schenkels mit Periost und Peritoneum des Kreuzbeins, der rechten Synchondrose und der rechten Beckenwand, des abführenden Schenkels mit dem hinteren Blatt der Ligg. lata und hinterem Peritoneum des Uterus und linker Beckenwand. Jetzt ist der Douglas vollständig ausgeschaltet.

Um zwischen zu- und abführendem Schenkel Einklemmungen zu verhüten, werden

5) Nähte zwischen diese Schenkel gelegt, welche die Appendices epiploicae fassen.

Darauf Etagennaht der Bauchdecken.

Die Operation wird gut überstanden. Die ersten Tage nach derselben ist das Allgemeinbefinden etwas gestört, jedoch objektiv nichts Besonderes nachweisbar. Am 1. Juli war die Laparotomiewunde in Primaheilung begriffen; auf Glycerineinlauf erfolgte Stuhlgang ohne Schmerzen.

Zur Beseitigung der außerordentlichen Dehnung der Vaginalwände wird am 13. Juli die Freund'sche Dammplastik gemacht, die ohne Störung zur Heilung gelangt. Eine Untersuchung am 10. September ergiebt Folgendes: Laparotomiewunde und Dammplastik mit guter Narbe verheilt. Uterus liegt antevertirt-flektirt. Auf der Vorderfläche desselben mediane Leiste (Vesicofixation). Im Douglas nichts Besonderes. Adnexe normal. Vaginalprolaps tritt beim Pressen absolut nicht hervor. Im Anus zeigt sich eine kaum 1 cm breite Schleimhautfalte. Im Übrigen ist Pat. beschwerdefrei. Die Periode verläuft wie früher mit Leib- und Kopfschmerzen, ist aber weniger blutreich.

Zur vollständigen Beseitigung des noch bestehenden Schleimhautprolapses wird am 30. September ein Drahtring nach Thiersch eingelegt, der reaktionslos einheilt.

Eine letzte Untersuchung der Pat. am 25. Juli 1902 zeigt bei starkem Pressen keinen Prolaps mehr. Der Damm spannt sich beim Pressen sehr, wobei die Vulva klafft und die Scheidenwände eben zum Vorschein kommen. Im Anus wird soeben die Schleimhaut sichtbar.

Unsere Operation zeigt zum Unterschiede von anderen wesentlich zwei Momente: die erhebliche Drehung der Flexura sigmoidea nach rechts bei gleichzeitiger Querlagerung und die Verödung des Douglas; ersteres zur Beseitigung des Prolapses, das zweite zur Behebung der Ursache des Prolapses. Durch die beschriebene Operationsart wird gleichsam ein neuer Beckenboden geschaffen, nachdem die Fehler des vor der Operation bestehenden in geeigneter Weise zum Verschwinden gebracht sind, hauptsächlich durch Vernähung des tiefstehenden resp. gesunkenen Douglas.

Man könnte nun fragen, ob diese ausgedehnte Vernähung der verschiedenen Peritonealblätter nicht eine Gefahr für eine regelrechte Darmthätigkeit in sich birgt; jedoch wird zunächst durch die Querlagerung und Fixirung der Flexur eine Invagination oder Stenosirung in ausreichend sicherer Weise vermieden, und ferner ist mit großer Sorgfalt jede mögliche Entstehungsursache einer späteren bruchartigen Einklemmung beseitigt durch die Mesocolon-Mesocolon-Fixation, wodurch auch gleichzeitig ein guter Widerstand gegen den Druck der Eingeweide und der Bauchpresse geschaffen ist.

Auf die geschilderte Weise wird das Rectum nicht nur hinten an die Kreuzbeinwand, sondern in doppelter Weise nach vorn hin an die Bauchdecken fixirt, derart, dass es schließlich ringsum einen

vollständig neuen Aufhängeapparat bekommen hat, so dass unsere Operation die Idee der Rectopexie und Colopexie vereinigt. Durch diese von allen Seiten her erfolgte Suspension des Prolapses wird auch in hinreichend sicherer Weise der Möglichkeit des strangförmigen Ausziehens eines nur an einer Seite vernähten Peritoneums vorgebeugt, wie es Ludloff bei Experimenten an Hunden beobachtet hat. Bei denselben wurde die übliche Colopexienaht ausgeführt. Nach $2^1/_2$ resp. 3 Monaten fand sich bei der Obduktion der getödteten Thiere »der Darm noch an den Bauchdecken adhärent, aber sehr gelockert und nur durch längere Adhäsionen verbunden«.

Zum Schlusse sei noch bemerkt, dass Pat. bis jetzt, also ca. ein Jahr nach der großen Operation, eben so wenig besondere Beschwerden im Leibe verspürt wie die erste Zeit nach dem Eingriff.

---

1) **H. Nösske.** Untersuchungen über die als Parasiten gedeuteten Zelleinschlüsse im Carcinom.

(Deutsche Zeitschrift für Chirurgie Bd. LXIV. p. 352.)

Die aus dem pathologischen Institut in Leipzig hervorgegangene und von Marchand angeregte Arbeit beschäftigt sich im Wesentlichen mit den von Plimmer beschriebenen eigenthümlichen Zelleinschlüssen, welche dieser als Carcinomerreger proklamirte, die aber N. bei eingehender Nachprüfung der Plimmer'schen Untersuchungen als solche nicht anerkennen konnte, vielmehr in ihnen »nichts weiter als bestimmt charakterisirte, mit einer gerinnungsfähigen, nach Koncentration und Quantität sehr wechselnden Substanz erfüllte, hauptsächlich im Protoplasma von Drüsencarcinomzellen sich findende, gelegentlich aber auch in wuchernden Drüsenzellen gutartiger Geschwülste und bei entzündlichen Processen vorkommende Vakuolen« erkennt. N. stellte seine Untersuchungen an einem reichhaltigen, ihm von verschiedenen Leipziger Chirurgen zugestellten frisch exstirpirten Geschwulstmateriale, zum Theil auch an Sektionspräparaten an, wobei er sich zunächst genau an Plimmer's originale histologische und Färbetechnik hielt, später auch einige eigene Modifikationen anwandte.

Die Details der Untersuchung sind hier ihres specialistisch-pathologischen Interesses wegen zu übergehen, um so mehr aber auf die 11 vorzüglichen, kolorirten, mikroskopischen Abbildungen hinzuweisen, mit denen N. seine Erörterungen illustrirt, und die seine Befunde bestens veranschaulichen. Was N.'s Untersuchungsresultate im Allgemeinen betrifft, so ist erstens von Wichtigkeit, dass die Plimmer'schen Körperchen in sehr vielen Carcinomen völlig vermisst werden und nur im Brustkrebs und sonstigen Drüsenkrebsen leidlich konstant zu sein scheinen. Ferner ließ sich ein bestimmtes Verhältnis zwischen dem Auftreten derselben und dem klinischen Verlaufe des carcinomatösen Processes nicht nachweisen.

(Reichliches Vorkommen in leichten bezw. langsam verlaufenden, spärliches oder Fehlen in stark bösartigen Fällen.) Wichtig und gegen die Selbständigkeit der fraglichen Objekte sprechend ist sodann, dass ihre Färbungsfähigkeit völlig derjenigen des sie umgebenden Zellprotoplasmas entspricht. Die Plimmer'schen Körperchen sind bereits vor Plimmer und nach ihm von anderen Autoren beobachtet und beschrieben. Insbesondere sind nach N. die von v. Leyden und Feinberg beschriebenen Befunde mit den Plimmer-schen Körperchen für identisch zu erklären. Dabei hatten v. Leyden u. A. diese Zelleinschlüsse dem Pflanzenparasiten der sog. »Kohlhernie«, den Plasmodiophora brassicae, eng an die Seite gestellt. N. hat diesen Pflanzenparasiten auch genau untersucht (cf. Abbildung), leugnet aber seine Verwandtschaft mit dem Carcinom schon aus dem Grunde, weil die animale Krebserkrankung überall nicht dem sog. Pflanzenkrebs analogisirbar sei. (Vgl. auch N.'s Vortrag auf dem Chirurgenkongress 1902. Selbstbericht in unserem Blatte 1902, Beilage zu No. 26, p. 18. Ref.) **Meinhard Schmidt** (Cuxhaven).

---

2) **M. Claudius.** Eine Methode zur Sterilisirung und zur sterilen Aufhebung von Katgut.

(Deutsche Zeitschrift für Chirurgie Bd. LXIV. p. 489.)

Die im chirurgischen Laboratorium des Kgl. Frederiks Hospital zu Kopenhagen (Prof. Dr. Oskar Bloch) erfundene und im Hospital erprobte Methode ist folgende: »Gewöhnliches, rohes Katgut wird auf starke gläserne Wickel aufgewunden, zwei verknüpfte Fäden auf jeden Wickel, und ohne irgend welche vorhergehende Präparirung werden sie in eine wässrige Lösung von Jod-Jodkalium gebracht (1 Jod — 1 Jodkal. — 100 Wasser [1]). Der gläserne Topf wird mit Datum signirt; nach Verlauf von 8 Tagen ist das Katgut fertig zum Gebrauch und wird fortan in derselben Flüssigkeit und in demselben Topfe aufbewahrt. Soll es verwendet werden, so legt man ein Wickel in eine Schüssel mit Karbolwasser (3%) oder einer indifferenten sterilen Flüssigkeit, wodurch die überflüssige Jodlösung abgespült wird; die Fäden werden im Karbolwasser abgeschnitten. Bleibt etwas Katgut an dem Wickel übrig, so wird es in die verwendete Jodlösung zurückgelegt«. Bei dieser Behandlung wird das Katgut pechschwarz und bekommt eine eigenthümliche Konsistenz, gleichzeitig plastisch und elastisch, ungefähr wie ein dünner kupferner Draht, und ist folglich sehr bequem zu binden.

Die Sterilisirung ist auf diese Manier absolut sicher, wie C. durch kurzen Bericht über einige daraufhin angestellte Laboratoriumsversuche beweist. Der Faden ist aber nicht bloß steril,

---

[1] Diese Jodlösung wird in folgender Weise zubereitet: Das Jodkalium wird erst in einer geringen Menge Wasser gelöst, hierin das fein pulverisirte Jod gelöst und nun diese koncentrirte Lösung bis 1% verdünnt.

sondern durch seinen Jodgehalt noch aktiv antiseptisch, so dass er auch beim Hantiren durch die Finger nicht mehr geschädigt bezw. inficirt werden kann. Die Resorption dieses Katguts findet in 12—16 Tagen, also vielleicht etwas langsamer als die von Karbol-Alkoholkatgut statt. Örtliche Gewebsreizung wird durch dasselbe nicht bewirkt, auch giftige Jodwirkung ist nicht zu gewärtigen, da das reine Jod im Organismus schnell in ungiftige Verbindungen — Jodalkali und jodsaures Alkali — umgesetzt wird.

Die Methode scheint dem Ref. außerordentlich ansprechend, nachprüfungswerth und wohl dazu geschaffen, andere Katgutpräparationsverfahren zu verdrängen. **Meinhard Schmidt** (Cuxhaven).

---

3) **G. B. Schmidt.** Über die Radikaloperation der Spina bifida.

(Beiträge zur klin. Chirurgie Bd. XXXIV.)

Unter eingehender Berücksichtigung der bisher geübten therapeutischen Verfahren bei Spina bifida bespricht S. besonders ausführlich die Radikaloperation dieses Leidens und ihre Ergebnisse. Durch Zusammenfassung der bisher vorliegenden Statistiken aus der Klinik von v. Bergmann und König ergiebt sich, dass nur 18% Dauerheilungen erreicht worden sind.

S. legt nun ausführlich die Operationsmethode dar, welche er, bis jetzt in 3 Fällen, mit gutem Erfolge angewandt hat. Sie zerfällt in 3 Akte: 1) die Freilegung der Cyste, 2) die Involution des Sackes und Verschluss der Knochenlücke, 3) die Vereinigung der Haut. Bezüglich der Einzelheiten der Operation muss auf das Original verwiesen werden.

Das Wesentliche seiner Methode sieht S. darin, dass

a) die Möglichkeit einer Infektion des besonders gefährdeten kindlichen Meningealsackes auf ein Minimum beschränkt ist,

b) eine Fistelbildung ausgeschlossen ist,

c) die Versorgung der Nerven, deren Auslösung und Reposition oder gar Resektion, auch wenn sie unterhalb des Plexus sacralis abgehen, nicht unbedenklich sein kann, eine schonende ist, und

d) dass der definitive Verschluss mit dem involvirten Sack, welcher als organischer Tampon sich fest in die Lücke einfügt, bisher gute Erfolge gebracht hat und wohl auch nach längerem Heilungsbestande ein Recidiv nicht aufkommen lassen wird.

Blauel (Tübingen).

---

4) **A. Deschin.** Zur Anatomie der Nabelgegend mit Bezug auf die Entwicklung der sog. Nabelbrüche.

Diss., Moskau, 1902. (Russisch.)

D. untersuchte 63 Präparate und stellt u. A. folgende Hauptsätze auf. 1) Als häufigste Ursache des Nabelbruches muss ein angeborener vollständiger Verschluss des Nabelringes mit Peritoneal-

divertikel in letzterem angesehen werden. 2) Im Bau des hinteren Blattes der weißen Linie kann man 2 Typen unterscheiden: a) die dieselbe bildenden Fasern liegen eng an einander, b) sie sind durch verschieden große Zwischenräume getrennt. Die Brüche der Linea alba entstehen häufiger beim zweiten Typus. 3) Fast in $^1/_5$ aller Leichen sind die lokalen Bedingungen einem Austreten des Bruches aus dem Nabel selbst günstig, in $^1/_{13}$ der Bildung von Brüchen neben dem Nabel. 4) Nur in $^1/_4$ der Leichen findet man den Nabelkanal nach Richet's Beschreibung gebaut. **Gückel** (Kondal, Saratow).

---

5) **A. Schiller.** Beiträge zur pathologischen Bedeutung der Darmparasiten, besonders für die Perityphlitis.

(Beiträge zur klin. Chirurgie Bd. XXXIV.)

Verf. bespricht an der Hand der einschlägigen Litteratur und einiger Beobachtungen der Heidelberger Klinik die Bedeutung, welche die häufigsten Entozoen des menschlichen Verdauungsapparates, Ascaris lumbricoides, Trichocephalus dispar und Oxyuris vermicularis, für die Bauchchirurgie im Allgemeinen gewinnen können. Sodann wird im Besonderen die Rolle dieser 3 Parasitenarten bei der Entstehung der Appendicitis und Perityphlitis erörtert. Es werden die Krankengeschichten von 5 Fällen ausführlich wiedergegeben. Aus diesen erhellt, dass den Parasiten in einer Reihe von Fällen eine primär ätiologische Bedeutung für die Wurmfortsatzentzündung nicht abgesprochen werden kann, indem dieselben durch ihren Aufenthalt im Wurmfortsatz die Schleimhaut desselben reizen oder verletzen und dadurch das Eindringen bakterieller Krankheitserreger begünstigen. **Blauel** (Tübingen).

---

6) **A. Ettlinger.** Erfahrungen über Operationen mit dem Murphyknopf.

(Beiträge zur klin. Chirurgie Bd. XXXIV.)

E. nimmt auf Grund seiner Erfahrungen bei 8 Fällen, bei welchen er den Murphyknopf nach dem von Murphy angegebenen und in der Heidelberger Klinik geübten Verfahren anwandte, Stellung zu der Frage: Naht oder Murphyknopf. Er kommt zu folgenden Schlüssen:

1) Für die Gastroenterostomie und die Cholecystenterostomie ist in erster Linie die Naht zu empfehlen.

2) Bei stark heruntergekommenen Kranken und da, wo es darauf ankommt, die Operation rasch zu beenden, ist die Verwendung des Murphyknopfes indicirt. **Blauel** (Tübingen).

---

7) **L. Leroy.** De la gastro-enterostomie.

Thèse de Paris, **G. Steinheil,** 1902.

Bericht über die von Hartmann ausgeführten Operationen. Die eingehend besprochene Diagnostik entspricht der von Hartmann

und Hayem geübten Praxis. Großen Werth legt Hartmann, eben so wie Soupault, auf Schmerz, der 2—3 Stunden nach der Mahlzeit auftritt, mit oder ohne Erbrechen; er soll für Pylorusstenose charakteristisch sein. Bei der Untersuchung kann man bisweilen ein von Cruveilhier erwähntes Symptom finden, eine kugelige Vorwölbung im linken Hypochondrium, die abwechselnd verschwindet und wieder erscheint, hervorgerufen durch tonische Kontraktionen des Magens. Schmerzen, die durch oberflächliche leichte Berührung hervorgerufen werden, sprechen für nervöse Dyspepsie, solche bei tiefer Palpation für ein Geschwür.

Als einfaches Aspirationsverfahren bei schweren Entleerungen mit dem Magenschlauch kommt das von Soupault geübte in Anwendung, eine Y-förmige Glasröhre, deren unterer Schenkel freibleibt; der eine obere Schenkel wird mit dem Magenschlauch, der andere mit einer Kautschuckbirne in Verbindung gebracht. Entleert man die Birne und verschließt gleichzeitig das untere Ende des Glasstückes, so wird durch die Erweiterung der Birne der Mageninhalt direkt angesaugt.

Es folgen Erörterungen über Retention im Magen, differentialdiagnostisch zur Gastrosuccorrhoe. Sehr viele Fälle, in denen letztere Erkrankung angenommen wurde, sind weiter nichts als leichte Grade von Pylorusstenose. Retention kommt außerdem noch bei carcinomatöser Infiltration der Magenwände und bei mehrfachen Verwachsungen vor. Spärliche Nahrungsaufnahme, nächtliches Erbrechen, Drüsenatrophie kann andererseits bewirken, dass man auch bei Pylorusstenose früh nüchtern keinen Mageninhalt findet. Die grünliche Färbung des Mageninhalts kann durch Bilirubin, Urobilin und durch Mikroben bedingt sein. Gallenbeimengung kann durch duodenale Kontraktionen bei Einführung der Schlundsonde zu Stande kommen und hat dann nichts zu bedeuten. Auf eine Stenose unterhalb der Vater'schen Papille weist hingegen die andauernde Gallenbeimengung bei an Magensondirung gewöhnten Leuten hin.

Schnell sich entwickelnde Pylorusstenosen in Folge Magengeschwür im Beginn seiner Entwicklung können nach Hayem unter Umständen vollkommen zurückgehen. Natürlich soll man nicht im Vertrauen darauf zu lange mit der Operation zögern. Bei der Indikationsstellung zur Operation bei leichten und mittleren Stenosefällen spielt nach Hayem die sociale Stellung des Kranken eine berücksichtigenswerthe Rolle, während Hartmann jede, auch die leichte organische Stenose zur Operation bestimmt. Er will gerade noch bei gutem Kräftezustand operiren.

Bei Geschwüren ohne Pylorusstenose besteht, in Übereinstimmung mit Marion und Doyen, die Indikation zur Gastroenterostomie, wenn bei gut durchgeführter Kur nach 6 Monaten keine Besserung zu verspüren ist. Ist Ulcus pyloricum oder praepyloricum diagnosticirt, dann soll man allerdings schon nach 1monatlicher vergeblicher interner Behandlung zur Operation schreiten.

Die von Hartmann wegen Geschwür operirten Fälle sind nur solche mit Komplikationen, entweder kleine wiederholte Blutungen, die zu schwerer Anämie geführt haben, oder Sitz der Geschwüre in der Pylorusgegend, oder die innere Behandlung hat vollkommen versagt. Wenn auch gute Resultate der Gastroenterostomie bei unkomplicirtem Geschwür berichtet sind, so bedeutet diese Operation bei einem frischen Ulcus doch einen größeren Eingriff als bei einer ausgebildeten Pylorusstenose. Die Gastroenterostomie ist eben so bei Hämatemesen der Alkoholiker und Hysterischen und bei glandulärer Atrophie nicht angebracht. Die exploratorische Gastrotomie (Maylard) wird eben so wenig befürwortet. In Fällen akut bedrohlicher Hämatemesis soll man die Quelle der Blutung möglichst direkt aufsuchen.

Bei Magendilatationen ohne Stenose soll nach Hayem auch nicht operirt werden, dessgleichen nicht bei neuropathischen Magenbeschwerden. Die Erfolglosigkeit solcher Operationen wird an einigen Beispielen aus der Litteratur zur Anschauung gebracht.

Ausgeführt ist grundsätzlich die hintere Gastroenterostomie nach v. Hacker mit Modifikationen von Hartmann; die vordere Gastroenterostomie ist nur selten gemacht worden. Circulus vitiosus ist angeblich nie beobachtet worden (Fall 5 der Krankengeschichten, durch sekundäre Enteroanastomose gebessert, sieht aber stark nach Circulus aus! Ref.). Bemerkenswerth ist, dass Hartmann vor der Operation nie abführen lässt, weil er Diarrhöe mit ihren Folgen befürchtet, und weil das Abführen die Kräfte der heruntergekommenen Kranken noch vermindert. Auch übertriebenes Magenspülen hat keinen Zweck. Es ist aber wichtig, die Kranken vor der Operation an den Gebrauch des Magenschlauchs zu gewöhnen, da seine Anwendung nach der Operation erforderlich sein kann. Bei der Operation wird der Kranke schräg gelegt, mit dem Kopf tiefer, damit etwaiger Mageninhalt nach der Cardiagegend zurückfließt. Die Durchtrennung des Mesocolon transv. empfiehlt es sich etwas nach links anzulegen, da das Mesocolon dort mit dem Magen weniger verwachsen ist. Der hervorgezogene Theil des Magens wird mit dem Mesocolon sogleich an 4 Punkten durch Nähte befestigt, damit sich nicht etwa Dünndarm dazwischen drängt. Die Jejunumschlinge wird in Entfernung von 12—15 cm vom Duodenalansatz angenäht. Die 6 cm lange Nahtlinie geht nach rechts tiefer. Die innere Naht durchgreift alle 3 Schichten; sie soll mit blutstillend wirken. Am ersten Abend bekommt der Kranke einige Schlucke kalten Champagners, nach 24 Stunden Milch. Bei trockener Zunge und Temperatursteigerung Magenspülung. Sorgfältige Mundpflege; Diarrhöen sind mit Wismuth, Opium, Magen- und Dickdarmspülungen zu behandeln.

Auf die 48 Gastroenterostomien Hartmann's kommen 9 postoperative Todesfälle = 20,8%. Ein 48jähriger Mann soll an den Folgen des Abführens gestorben sein. Von den weiter Beobachteten sind 16 Fälle ganz geheilt, 3 in ihrem Befinden bedeutend gebessert,

2 wenig gebessert. Zur Kontinenzherstellung der neuen Magenöffnung genügt die Elasticität der Muscularis. Bei der Entleerung des Magens spielen die peristaltischen Kontraktionen eine wichtige Rolle. Jedenfalls verweilen die Nahrungsmittel im Magen auch nach der Gastroenterostomie; fast regelmäßig findet man sogar einen gewissen Grad von Stagnation, oft auch länger als 6 Monate nach der Operation, in welcher Zeit nach Mintz und Anderen die Stagnation verschwinden soll.

Meist ist nach der Gastroenterostomie die vorhandene Verstopfung von selbst zum Verschwinden gekommen. Soupault sah einmal eine Colitis membranacea danach aufhören. Es folgen die 48 Krankengeschichten mit Untersuchungen über chemische und motorische Funktion des Magens. Aus den Operationsberichten seien die öfter beobachteten lokalen Muskelkontraktionen am Magen erwähnt. Oft angewendet sind künstliche Seruminjektionen.

E. Moser (Zittau).

---

8) **G. Heuck.** Zur Behandlung der Verätzungen der Speiseröhre und des Magens mit Gastroentero- und Jejunostomie.

(Beiträge zur klin. Chirurgie Bd. XXXIV.)

H. empfiehlt bei ausgedehnter Verätzung der Speiseröhre und des Magens die Anwendung der Jejunostomie in Verbindung mit der hinteren Gastroenterostomie, vorausgesetzt, dass der Kranke noch genügend bei Kräften ist. Die Jejunostomie soll durch völlige Ausschaltung der Speiseröhre und des Magens bei der Nahrungszufuhr es ermöglichen, von der verletzten Schleimhaut jegliche Reizung fernzuhalten, die Gastroenterostomie soll für Ableitung des oft sehr reichlichen, den Pat. quälenden Sekrets der wunden Magenschleimhaut in den Darm sorgen. Außerdem erspart die Anlegung der Magen-Dünndarmfistel sogleich bei der ersten Laparotomie eine zweite Öffnung des Bauches, wenn später eine Narbenstenose des Pylorus eintritt. H. hat Gelegenheit gehabt, die Verbindung der beiden Operationen in einem Falle von Verätzung durch Salzsäure zu erproben und war mit dem Resultat sehr zufrieden.

Blauel (Tübingen).

---

9) **C. Steinthal.** Erfahrungen über Gastroenterostomie.

(Beiträge zur klin. Chirurgie Bd. XXXIV.)

S. tritt auf Grund seiner Erfahrungen am Diakonissenhause zu Stuttgart energisch für die hintere Gastroenterostomie mit dem Murphyknopf ein. Dieselbe kam in 3 Jahren 28mal zur Ausführung, 2mal mit gleichzeitiger Resektion des krebsigen Pylorus. Abgesehen von einem schlechten Resultat, welches durch einen technischen Fehler bedingt war, hat S. keine nachtheiligen Folgen zu beobachten Gelegenheit gehabt. Zur Vermeidung fehlerhafter Darmlagerungen wird von S. der größte Werth darauf gelegt, dass die zuführende

Darmschlinge nicht viel größer genommen wird, als die Entfernung der Plica duodeno-jejunalis zur Anastomosenstelle beträgt.

Blauel (Tübingen).

---

10) **Kramm.** Über die Leberentzündung nach Ruhr.

(Deutsche Zeitschrift für Chirurgie Bd. LXIV. p. 539.)

K. hat als Stabs- und Abtheilungsarzt der ostasiatischen Feldartillerieabtheilung in Tientsin vom Herbst 1900 bis Sommer 1901 reichlich Gelegenheit gehabt, die Hepatitis nach Ruhr zu beobachten, so wie bei 9 in Abscedirung übergegangenen Fällen zu operiren, wobei er 8mal Genesung erzielte. Auf Grund seiner Erfahrungen giebt er eine Allgemeinbesprechung der Erkrankung, wobei die Schilderung seiner operativen Maßnahmen von besonderem Interesse ist, und fügt die interessanteren Krankengeschichten, insbesondere diejenigen der Abscessfälle bei.

Krankheitsursache war meist chronische Ruhr, zum Theil schon in nur leichter und genauerer Stuhlkontrolle zu ihrer Erkenntnis bedürfender Form. Hierzu kommen Wetterunbilden, Strapazen, Alkoholismus etc. Symptomatisch kommen außer Fieber (Fröste), Kurzathmigkeit, trockenem Husten, naturgemäß besonders Schwellung und Schmerzhaftigkeit der Leber in Betracht. Die letztere, außer für die allgemeine Diagnose auch für den Sitz eines Abscesses von großer Bedeutung, ist oft undeutlich und muss erst gesucht werden. Empfindlichkeit auf Fingerdruck und Perkussion ist hier von Wichtigkeit. Auch ist hervorzuheben, dass die Widal'sche Reaktion wiederholt positiv war, wenn sich auch ein Typhus sicher ausschließen ließ. Die einfache Hepatitis ohne Abscedirung verläuft langwierig, gewöhnlich innerhalb mehrerer Monate, um in Genesung, doch unter Zurückbleiben mäßiger Lebervergrößerung zu endigen. Die Behandlung bestand in Bettruhe, Sal Carol. und Prießnitz. Wiederholt sind in diesen Fällen resultatlose Probepunktionen der Leber gemacht; — stets ohne Schaden, im Gegentheil öfter mit einer nachfolgenden Besserung. Was die Abscesse betrifft, so ist zur Bestimmung ihres Sitzes die vorgängige Punktion unentbehrlich. K. führte dieselbe mit dem Dieulafoy'schen Aspirateur aus, in erster Zeit mittels 9 cm langer Hohlnadeln. Da diese sich aber leicht verstopften, wurden sie durch 9 cm lange Trokars ersetzt, deren Länge aber zuweilen noch nicht genügt, so dass 15 cm lange Instrumente nöthig sein können. Diese Punktionen sind für das Peritoneum und die oft ebenfalls zu passirende Pleura ungefährlich — jedenfalls enthält der Leberabscesseiter keine sehr virulenten Bakterien. Auch wenn nur reichlich klares Serum aspirirt wird, ist ein Abscess anzunehmen, in dessen Nähe man wenigstens gelangt ist. Nicht selten gehen beginnende Abscedirungen durch die Punktion und Blutaspiration zurück. Ist die Diagnose gesichert, so wird die Operation sofort angeschlossen. K. hat die letztere der Regel nach zweizeitig ausgeführt: Erste Sitzung Incision bis auf die Leber, Vornähung der-

selben in die Wunde; zweite Sitzung, nach 2—3 Tagen, Abscesseröffnung, und zwar derart, dass erst eine nochmalige Punktion in den Abscess mit dicker Hohlnadel gemacht wird. Dann wird neben dieser die Leberserosa eingeschnitten und der Abscess durch Einsenken eines stumpfen Instrumentes, z. B. Kornzange oder auch Paquelin, entlang der Nadel angegangen, die Öffnung weiter stumpf dilatirt, bis Finger, Drains und Tampons in die oft vielfach ausgebuchteten und weitverzweigten Höhlen eingeführt werden können. Bei der Nachbehandlung wurden Spülungen nur dann gemacht, wenn größere vereiterte Gewebsfetzen herauszuschwemmen waren. Nur in einem Theil der Fälle ist der Abscess von der Bauchhöhle aus allein zu erreichen, für die häufigen Abscesse des rechten Lappens ist perpleural und mit Trennung des Zwerchfells vorzudringen. Man resecirt dann zunächst ein 5—7 cm langes Stück, gewöhnlich Knorpel-Knochenstück, der unterhalb der Punktionsstelle gelegenen Rippe. Darauf wird die Pleura costalis nicht ganz bis an die zurückbleibenden Enden der Rippe so durchschnitten, dass diese noch von einem schmalen Stück Pleura überragt werden. Vernähung der Costalpleura mit dem Zwerchfell, so dass der Brustraum abgeschlossen ist. Nun Incision des Zwerchfells und ebenfalls Vernähung desselben mit der Leberserosa, am leichtesten in halber rechter Seitenlage. Nach 3 Tagen Abscessincision. Ist unterhalb des Zwerchfellperitoneums schon Fluktuation und der Abscess nahe, so wird die Zwerchfell-Lebernaht entbehrlich. Das Durchdringen des Pleuraraumes bewirkte in den ersten 2 Tagen wohl Brechneigung und Athemnoth, später auch mäßige seröse Exsudate, aber kein Empyem. Die Krankengeschichten legen die schönen vom Verf. mit diesen Methoden erreichten Resultate dar. **Meinhard Schmidt** (Cuxhaven).

Kleinere Mittheilungen.

11) **Caldwell.** New apparatus for therapeutic applications of the Roentgen ray to the larynx, tongue, rectum, prostate, cervix of uterus, vagina etc.

(New York med. journ. Bd. LXXVI. Hft. 1.)

Die therapeutische Verwendung der Röntgenstrahlen hat in Amerika eine weitere Verbreitung als bei uns; dem zufolge sind auch die Modifikationen des Instrumentariums vielseitiger. Verf. hat mehrere Fälle von bösartigen Kehlkopfgeschwülsten durch seitliche Verwendung der Röhren günstig beeinflusst; da aber hierbei die Resultate am besten waren, wenn die Einwirkung bis zu einer Dermatitis des Nackens führte, so konstruirte er eine Röhre, die eine direkte Wirkung der Strahlen auf die erkrankten Partien zuließ. Seine Röhre wird in den Mund oder eine andere Körperöffnung eingeführt und ist dem entsprechend geformt; sie ist nicht kugelig, sondern röhrenförmig ausgezogen und hat außerdem eine seitliche Ausbuchtung, um hier den einen Draht anzusetzen. Das röhrenförmige Ende wird entweder allein oder in einer Art Speculum in den Kehlkopf etc. eingeführt, wobei noch ein kleiner Mechanismus die Stromeinschaltung mit dem Finger ermöglicht. 3 Holzschnitte erläutern den Text. **Scheuer** (Berlin).

12) R. Beckmann. Ein neuer Dampfsterilisator für chirurgische und bakteriologische Zwecke.

(Deutsche Zeitschrift für Chirurgie Bd. LXIV. p. 127.)

B. hat zu Lodz (Russisch Polen) vor 2½ Jahren nach eigenen Angaben einen Sterilisator bauen lassen, welcher 126 Rubel kostete und seitdem alle für den chirurgischen und bakteriologischen Bedarf eines Regimentslazaretts erforderlichen Sterilisationsarbeiten sehr befriedigend besorgt hat. Der Apparat funktionirt mit Vorwärmung des Verbandmaterials. Details der Konstruktion, so wie Skizze siehe Original. **Meinhard Schmidt** (Cuxhaven).

13) W. Schrank. Über einen Fall von seröser Osteomyelitis am Hinterhaupte, der eine Meningocele vortäuschte.

(Berliner klin. Wochenschrift 1902. No. 33.)

Der äußerst interessante Fall verdient wegen der Seltenheit der Beobachtung etwas ausführlicher referirt zu werden:

4½jähriger Knabe. Mit 3 Jahren ein Stockwerk hoch die Treppe heruntergefallen, anscheinend ohne Schaden zu nehmen. Bald darauf begannen am Hinterhaupt die Haare auszufallen; einige Zeit später bildete sich ganz allmählich am Hinterhaupt unter der kreisförmigen, kahlen Stelle eine Geschwulst aus, die Anfangs als kleines, hartes Knötchen erschien und langsam an Größe zunahm. Zugleich Änderung im Gemüthszustand. Nach vorübergehender Erholung Anfang Mai 1894 Kopfschmerzen in der Stirngegend. Die Geschwulst wurde größer und weicher. Kein Fieber. Probepunktion entleerte blutig-seröse Flüssigkeit. Mit der Diagnose Gehirnwasserbruch kam Pat. ins Hospital.

Befund: Geschwulst weich, deutliches Fluktuationsgefühl, kräftige Pulsation, keine respiratorische Gestaltsveränderung. An der Peripherie ist ein gewulsteter harter Rand fühlbar, der als wallartig aufgeworfener Rand einer großen Knochenlücke imponirt. Durch Druck lässt sich die Geschwulst zum Theil reponiren. Dabei Pulsverlangsamung konstatirbar. Puls kräftig, Frequenz normal. Probepunktion ergiebt blutig-seröse Flüssigkeit ohne geformte Bestandtheile. Keine Störung an den Gehirnnerven oder Gleichgewichtsstörungen. Geisteszustand normal, innere Organe gesund. Diagnose: Erworbene Meningocele. Nach Anlegung eines Kompressionsverbandes keine Besserung, sondern nachweisbare Vergrößerung der Geschwulst. Starke Kopfschmerzen.

Operation: Hufeisenförmiger Lappenschnitt um die Basis der Geschwulst. Nach Spaltung der Galea wird eine prall gefüllte Cyste mit derber, fibröser Wand sichtbar. Inhalt schimmert bläulich durch. Eröffnung. 20—30 ccm hellgelber, serös-schleimiger Flüssigkeit entleert. Innerhalb der ersten Cyste findet sich eine zweite eingeschaltet, deren schlaffer Balg durch eine dünne, spinnwebenartige, weiche Membran gebildet wird; aus ihr entleert sich Flüssigkeit von gleicher Beschaffenheit. Die Rückwand der Cyste bildet entblößter Knochen. Ein etwa 3markstückgroßes, fast kreisrundes Stück der Schädeldecke nekrotisch und erweicht. Deutliche Demarkationslinie. Entfernung der nekrotischen Partie, dadurch Schädelhöhle breit eröffnet. Knochen zeigt sich auch auf der inneren Seite entblößt. Auch zwischen Dura und Knochen Flüssigkeitsansammlung. Dura mit käsigem Belag bedeckt. Von der Trepanationsöffnung führt ein Gang an der rechten unteren Seite zwischen Dura und Knochen nach unten außen. Auch hier Knochen entblößt. Desshalb 2. Lappenschnitt am Ende des Ganges; auch dort Knochen entblößt, blasig aufgetrieben, stark verdünnt. Trepanationsöffnung. Tamponade. Heilung normal. Puls nach der Operation 3 Wochen lang beschleunigt. Kopfschmerzen verschwunden. Ende Januar 1896 nach Ausstoßung eines Knochensplitters völlige Heilung. In der Folgezeit noch Abscessbildung unter dem linken Auge, an der Stirn, an der rechten Wange und am rechten Bein. Incision, Sequester entfernt. Knabe vollkommen gesund. **Langemak** (Rostock).

14) F. Mermann. Zur Frage der Heilbarkeit der tuberkulösen Meningitis.

(Beiträge zur klin. Chirurgie Bd. XXXIV.)

Verf. berichtet folgenden Fall: Ein 6jähriger Junge erkrankte nach vorausgegangenem Fall auf den Kopf unter den ausgesprochenen Symptomen einer tuberkulösen Meningitis. Nach mehrwöchentlicher Dauer trat eine Besserung ein, welche schließlich zu scheinbarer Heilung führte. 4 Monate darauf erfolgte eine neue Erkrankung unter denselben Symptomen, die in 10 Tagen zum Tode führte. Die Sektion bestätigte die Diagnose: tuberkulöse Meningitis. Im Anschluss an diesen Fall weist M. darauf hin, dass bei der tuberkulösen Meningitis, besonders bei subakutem Verlauf 1) thatsächlich »Heilungen« von mehrmonatlicher Dauer vorkommen können, während welcher die Genesenen nervengesund sind, und dass 2) eine Neigung zum Recidiviren zurückbleibt, welche die Bezeichnung einer »Scheinheilung« rechtfertigen könnte. **Blauel** (Tübingen).

15) Mc Clintock. Brain abscess in typhoid fever due to bacillus typhosus.

(Amer. journ. of the med. sciences 1902. April.)

Infektion des Gehirns und der Meningen als Komplikation bei Typhus abdominalis ist selten; 19mal wurde Meningitis, 5mal Gehirnabscess bis jetzt beobachtet. In ersteren Fällen gelang stets der Nachweis des Typhusbacillus, meist in Reinkultur, in letzteren niemals. Verf. konnte zum 1. Male im Eiter eines Gehirnabscesses, welcher am 33. Tage des Typhus die ersten Erscheinungen verursachte, am 66. zum Tode führte, auf exakte Weise den Typhusbacillus als Erreger nachweisen. **Bender** (Leipzig).

16) J. Bouglé. Névralgie faciale. Résection du ganglion de Gasser.

(Bull. et mém. de la soc. de chir. de Paris T. XXVII. p. 403.)

Mittheilung eines Falles erfolgreicher Resektion des Ganglion Gasseri. Bei der Operation wurde versehentlich die Keilbeinhöhle eröffnet, allerdings nur in ganz beschränkter Ausdehnung, ohne dass die Komplikation üble Folgen hatte. Zur leichteren Isolirung des Ganglion räth B., den 2. und 3. Trigeminusast nicht vorher zu durchschneiden, sie vielmehr durch Vorziehen anzuspannen. Der Verlauf im Falle B.'s war durch eine Keratitis exulcerans auf Seite der Resektion komplicirt. **Reichel** (Chemnitz).

17) Ali Krogius. Über die primären Sarkome des Sinus frontalis.

(Deutsche Zeitschrift für Chirurgie Bd. LXIV. p. 291.)

K. operirte einen einschlägigen Fall in der Helsingforser Klinik. 29jähriger Bauernsohn, sonst gesund, mit einer bedeutenden (11 : 7 cm) Geschwulst über dem linken Auge, welche die Stirn stark vortreibt und das Auge nach unten und außen verdrängt, seit 6 Jahren entstanden und seit 3 Jahren rascher gewachsen, dabei aber stets schmerzfrei gewesen ist. Knochenharte Konsistenz derselben. Sehkraft sehr herabgesetzt, keine Diplopie. Die Operation widerlegte die auf gutartige Affektion gestellte Vermuthung. Schnittführung dem Haarbodenrand entlang von der Schläfengegend bis zur Mittellinie, dann gegen die Nasenwurzel herunter. Entblößung des Stirnbeins, Herunterschlagen des Weichtheillappens. Aus dem bei der Periostablösung eingebrochenen Stirnbein entleert sich unter deutlicher Pulsation reichliche, blutig-seröse Flüssigkeit. Erweiterung der Stirnbeinperforation mit Hohlmeißelzange führt in die 6 cm weit vertiefte Stirnbeinhöhle, die eine blutgerinnselbedeckte, zum Theil noch dem Knochen anhaftende Membran, so wie eine gelbliche, kittähnliche Geschwulstmasse enthielt. Ausräumung der Geschwulstmassen, Entfernung der vorderen, angefressenen knöchernen Stirnhöhlenwand, desgleichen der Reste der Hinterwand, so dass eine Partie Dura frei lag. Zum theilweisen Ausgleich des Substanzverlustes wurde ein aus dem Schläfenmuskel

gebildeter Lappen in die Wundhöhle eingepflanzt, darüber der Haut-Periostlappen wieder vernäht. Heilung mit nach 10 Monaten konstatirter Recidivfreiheit. Die mikroskopische Untersuchung (die interessanten Details und 4 gute mikroskopische, kolorirte Abbildungen s. Original) ergab Spindelzellensarkom.

K. referirt 7 vor seinem Falle von anderen Autoren publicirte gleichartige Beobachtungen. 4 Pat. waren 16—35, 4 über 40 bis 58 Jahre alt, 6 männlichen, 2 weiblichen Geschlechts. 5mal war die Geschwulst rasch (2—8 Monate bis zur Operation), 3mal langsam (binnen 4—5$^1/_2$ Jahren) herangewachsen. 6mal fand sich die Stirnhöhlenknochenwand schon durchbrochen. Symptomatisch ist die Auftreibung der Stirnhöhlengegend stets notirt. Auch deren Folge, die Verschiebung des Auges mit Herabsetzung der Sehschärfe, ist konstant. 3mal sind leichte lokale Schmerzen, 1mal intensives Kopfweh, 1mal, wo der Krankheitsprocess schon auf das Gehirn übergegangen war, Somnolenz verzeichnet. Prognose im Allgemeinen schlecht bezw. zweifelhaft zu stellen. 3 Operirte wurden recidiv, definitive Heilungen sind noch nicht bekannt, der K.'sche Fall besitzt die längste bisher bekannte Recidivfreiheit. Zur Operation, die thunlichst früh zu fordern ist, empfiehlt K. die von ihm benutzte Schnittführung, welche gute Asepsis ermöglicht und keine hässliche Narbe giebt. **Meinhard Schmidt** (Cuxhaven).

18) **J. Joseph.** Über einige weitere operative Nasenverkleinerungen.

(Berliner klin. Wochenschrift 1902. No. 36.)

J. berichtet über 10 weitere Nasenverkleinerungen, die er an gesunden Nasen ausgeführt hat nach derselben Technik, wie er sie bei seiner ersten Rhinomiosis 1898 angewendet und beschrieben (cf. dieses Centralblatt 1899 p. 463). Die Photogramme zweier Pat. vor und nach der Operation, welche den guten kosmetischen Erfolg illustriren, und die Abbildung eines kleinen Knochenhobels, welcher sich zur Beseitigung kleinerer Unebenheiten der Ossa nasalia als sehr zweckmäßig erwiesen hat, sind der Beschreibung der Fälle beigefügt.

Langemak (Rostock).

19) **M. Silbermark.** Fremdkörpertuberkulose der Zunge in Tumorform.

(Deutsche Zeitschrift für Chirurgie Bd. LXIV. p. 561.)

Von S. für einzigartig angesehener Fall aus Mosetig's Spitalsabtheilung. 58jährige Frau mit haselnussgroßer, harter, submuköser Geschwulst am Zungenrücken nahe der Spitze. Dieselbe war vor 6 Jahren als hirsekorngroßes Knötchen entstanden, hatte sich vergrößert, gelblich verfärbt und war unter Entleerung gelber, dicker Flüssigkeit geplatzt. Das hiernach zurückbleibende kleine Knötchen war nicht beschwerlich, bis es sich vor 6 Wochen unter starken Schmerzen bis zu jetzigem Umfang vergrößerte. Die durch Keilschnitt entfernte Geschwulst sah makroskopisch aus wie ein Fibrom, zeigte aber mikroskopisch sich aus Knötchen aufgebaut, welche tuberkelähnliche Struktur, insbesondere auch Riesenzellen und in der Nähe der letzteren kleine Fremdkörperchen, jedoch keine Verkäsung und keine Bacillen aufwiesen. Diese Fremdkörperchen waren nachweislich weder pflanzlicher noch mineralischer Herkunft, vielmehr wahrscheinlich thierischer Natur, wobei zu bemerken, dass Pat. Wollenfabrikarbeiterin, sonst ganz gesund war. Deutung: Vor 9 Jahren wahrscheinlich Läsion und septisch-entzündliches Infiltrat an der kranken Zungenstelle, wonach hyperplastische Regenerationsvorgänge das Knötchen hinterließen. In letzteres drangen vor 6 Wochen die Fremdkörper ein, wonach das Gewebe mit Eliminationsbestrebungen, i. e. den Tuberkeln reagirte. — Als Analoga wären zu nennen die »Conjunctivitis tuberosa und Ophthalmia nodosa« der Ophthalmologen, so wie ein von Spitzer beschriebener Fall von Geschwulstbildung am Fußrücken, welcher als »Fungus der Sehnenscheiden« imponirt hatte, dessen Untersuchung aber als Ursache der Schwellung eingedrungene Raupenhaare, und zwar von Bombyx Rubi ergab. Abbildungen und Litteraturverzeichnis (8 Arbeiten) s. Original. **Meinhard Schmidt** (Cuxhaven).



20) Robinson. On a cyst originating from the ductus thyreoglossus.

(Bulletin of the John Hopkins hospital 1902. April.)

Bei einem 55jährigen Neger, der wegen einer Hemiplegie in das Krankenhaus kam, fand sich als Nebenbefund in der Mittellinie des Halses, unmittelbar über der Schilddrüsengegend eine rundliche, $4^1/_2$ cm große, mit der Haut nicht verwachsene Geschwulst. Dieselbe sollte immer bestanden haben, nicht gewachsen sein und keine Beschwerden hervorgerufen haben.

Nachdem der Kranke einer zweiten Apoplexie erlegen war, wurde die Geschwulst genau untersucht: $4^1/_2$ cm lange, ovoide Cyste, einkammerig, mit dünner, glatter Wandung von $^1/_2$—1 mm Dicke. Der Inhalt bestand aus zelligem Detritus, in wässrig-schleimiger Flüssigkeit schwimmend. Die Wandung ist mit einer Lage hohen, flimmernden Cylinderepithels ausgekleidet. Schilddrüsengewebe konnte in der Wandung nicht nachgewiesen werden. Die Cyste lag auf den Mm. sternohyoidei, die sie $1^1/_2$ cm weit aus einander gedrängt hatte. In vertikaler Richtung reichte sie vom Isthmus der Schilddrüse zum Zungenbeinkörper, an dessen unterem Rand sie fest angeheftet war. Vom umgebenden Gewebe und der Schilddrüse war sie leicht zu trennen. Letztere erschien völlig normal.

Obgleich die Cyste nicht in direkter Verbindung mit dem Isthmus der Schilddrüse steht und auch kein Schilddrüsengewebe in seiner Wandung nachgewiesen werden kann, lassen die feste Anheftung an das Zungenbein so wie die Auskleidung mit Flimmerepithel doch den Ductus thyreoglossus als Ausgangsort der Cyste erscheinen. **Strauch** (Braunschweig).

21) V. Schmieden. Hygroma colli cysticum congenitum.

(Deutsche Zeitschrift für Chirurgie Bd. LXIV. p. 305.)

Die von S. bearbeitete Beobachtung stammt aus der Bonner Klinik und betrifft ein 13jähriges Mädchen, von dem erzählt ist, dass schon seit der Geburt an seiner linken Halsseite eine kleine Geschwulst bemerkt sei, die im Alter von 6 Monaten operirt wurde, aber bald wieder erschien und sich sehr langsam, aber beständig vergrößerte. Dieselbe ist jetzt hühnereigroß, unter dem linken Kieferwinkel, wenig beweglich, ohne deutliche Grenzen, weich, theilweise cystisch anzufühlen. Bei der Operation zeigt sich ein aus vielen kleineren und größeren Cysten bestehendes Gebilde, unregelmäßig in das Fettgewebe vorgedrungen und theilweise verwachsen, die Cysten theils Blut, theils klare, gelbliche Flüssigkeit enthaltend. Viele Verwachsungen, viele Gefäßunterbindungen. Namentlich mit der Parotis inniger Zusammenhang, so dass der Facialis bloßgelegt werden muss. Gute Wundheilung. Die mikroskopische Untersuchung (cf. 2 sorgfältige, kolorirte Zeichnungen) zeigt ein starkes Bindegewebsgerüst, auch glatte Muskelfasern enthaltend. Die zahlreichen Cystenräume (Lymphcysten) verschiedener Größe mit einem Endothelzellenbelag versehen. Dabei überall kleine Inseln acinösen Parotisgewebes und sehr zahlreiche Lymphfollikel eingestreut. Hier und da normale Gefäße so wie Nervenzweigchen und Fettgewebspartien. Auf Grund hiervon sieht S. in der Geschwulst ein echtes Lymphangiom. Dasselbe, schon intra-uterin gebildet, hatte durch Wucherung in die Parotis hinein die Läppchen der letzteren zu zahllosen kleinen Fetzen aus einander gedrängt, während die in der Geschwulst nachgewiesenen glatten Muskelfasern durch eine Keimversprengung zu erklären sind. Aus der hergehörigen Litteratur (Verzeichnis von 27 Nummern) hebt S. besonders einen von Köster beschriebenen analogen Fall hervor.

Meinhard Schmidt (Cuxhaven).

22) H. Oppenheim. Über einen operativ behandelten Fall von Rückenmarkstumor.

(Berliner klin. Wochenschrift 1902. No. 39.)

Der vom Verf. beschriebene Fall hat große Ähnlichkeit mit dem in No. 2 dieses Jahrganges in der Berliner klin. Wochenschrift veröffentlichten (Referat cf. dieses Centralblatt 1901 p. 1250). Derselbe hat eine besondere Bedeutung, weil

der Sitz der Neubildung haarscharf bestimmt werden konnte. Durch beide Fälle wurde die Thatsache bestätigt, dass die Extension einen bei der endovertebralen Geschwulst ungünstig und event. selbst verhängnisvoll wirkenden Eingriff darstellt.

18jähriges Fräulein. Im August 1901 Stiche in der rechten Bauchseite. Im Laufe des Oktobers Lähmungserscheinungen in den Beinen. Ende Januar d. J. Schmerzen in der rechten Bauchgegend bis zum Nabel, Schwäche und Steifigkeit in den Beinen, besonders rechts. Keine Blasen- und Mastdarmstörungen. Habituelle Skoliose nach links. Keine Druckempfindlichkeit eines Wirbels. Spastische Parese mit vorwiegender Betheiligung des rechten Beines; an diesem auch Fußklonus und Babinski's Zeichen. Hypästhesie für Berührungen und schmerzhafte Reize im linken Bein. Rechts Bauchreflex nicht auslösbar. Gewichtsabnahme. Lagegefühlsstörungen in beiden Fuß- und Zehengelenken. Wahrscheinlichkeitsdiagnose: Neubildung im Innern des Wirbelkanals mit Kompression des Rückenmarkes. Die Krankheitserscheinungen erfahren in den nächsten Wochen eine Steigerung, und es wurde jetzt nach weiterer Beobachtung eine umschriebene Affektion im Bereich des 10.—12. Dorsalsegments, wahrscheinlich Geschwulst (mit peripherem Sitz) angenommen. Da nach dem Befunde noch das 9. Dorsalsegment betheiligt sein musste, wurde beschlossen, die Geschwulst in der Höhe des 8. Brustwirbels aufzusuchen.

Operation (Sonnenburg): Entfernung des 9. und 8. Dorsalwirbelbogens. Dura drängt sich vor; eine blassrothe, an einer Stelle weißlich verfärbte Masse schimmert durch, durch Tastung als Geschwulst erkannt. Spaltung der Dura, von der sich die Geschwulst leicht trennen lässt. Stumpfe Entwicklung ohne Verletzung des Rückenmarkes. Mikroskopische Untersuchung: Fibrom. Wundverlauf normal. Alle Symptome des früheren Leidens bis auf geringe Lagegefühlsstörung in den Zehen des rechten Fußes verschwinden allmählich.

Langemak (Rostock).

23) **Hunner and Harris.** Acute general gonorrhoeal peritonitis.

(Bull. of the John Hopkins hospital 1902. Juni.)

Verff. theilen die Krankengeschichten von 9 Fällen von Allgemeinperitonitis, bedingt durch den Gonococcus, mit. Aus der Gesammtlitteratur konnten sie weitere 30 Fälle zusammenstellen. Von 24 Pat., bei denen operirt wurde, genasen 19 oder 79%. Von den 15 nicht operirten genasen 8 oder 53%. Die Gesammtsterblichkeit betrug 31%. In 18 Fällen wurde die Diagnose durch die bakterielle Untersuchung gesichert, in den übrigen 21 nur aus den klinischen Zeichen gestellt.

Strauch (Braunschweig).

24) **Jüngst.** Trauma und Appendicitis chronica.

(Beiträge zur klin. Chirurgie Bd. XXXIV.)

J. weist auf Grund eines von ihm beobachteten Falles auf die Möglichkeit eines ursächlichen Zusammenhanges zwischen Trauma und chronischer Appendicitis hin. Es handelte sich um einen Hauer, welcher von niedergehenden Felsmassen verschüttet wurde und eine Quetschung der rechten Beckenhälfte, eine Luxatio ischiadica und eine Quetschung des rechten Hüftnerven erlitt. 2 Jahre nach dem Unfall ging der Verletzte an Peritonitis zu Grunde, bedingt durch Perforation des Wurmfortsatzes. J. nimmt an, dass letzterer durch den Unfall eine Schädigung erfahren habe, welche zur chronischen Appendicitis führte und damit den Grund für den späteren akuten Anfall legte.

Blauel (Tübingen).

25) **E. Nitzsche.** Magenblutung bei Appendicitis.

(Deutsche Zeitschrift für Chirurgie Bd. LXIV. p. 180.)

Ein 62jähriger Pat. des Wiesbadener Diakonissenhauses erkrankt an gangränöser Appendicitis, woran sich allgemeine Peritonitis schließt. Dem Tode gingen mehrfache Hämatemesen vorauf, und bei der Sektion fanden sich noch Jejunum und Magen mit schwarzem, flüssigem Inhalt gefüllt. Sorgfältige anatomische Unter-

suchungen haben den Verf. zu einer eigenartigen Erklärung für dieses »Vomito negro appendiculare« geführt. Es fanden sich nämlich im Magen am Fundus und der großen Curvatur unzählige flache, stecknadelkopf- bis hirsekorngroße Geschwürchen, zum Theil mit Blutgerinnselchen bedeckt. Mikroskopisch ergaben sich außer chronischer interstitieller Gastritis zahlreiche mehr oder weniger tief greifende Schleimhautnekrosen. Verf. erklärt die Geschwürsbildung durch die auf die nekrotisch gewordenen Partien einwirkende Verdauungskraft des Magensaftes. Die Nekrosenbildung wiederum führt er auf eine toxische, mit der Peritonitis zusammenhängende Ursache zurück. Septisch-toxische Bakterienprodukte mögen in Cirkulation gekommen sein und die Zellen der Magenmucosa vergiftet und nekrotisch gemacht haben. Die Entstehung der Nekrosen durch embolische Vorgänge schien ausgeschlossen. **Meinhard Schmidt** (Cuxhaven).

26) **Walch** (Havre). Hémorragie intestinale grave à la suite d'une opération d'appendicite à froid.

(Bull. et mém. de la soc. de chir. de Paris T. XXVII. p. 374.)

Bei einem ca. 40jährigen Manne resecirte W. den Wurmfortsatz 3 Monate nach einem Anfall akuter Appendicitis; um seine Basis legte er eine Ligatur, eine Übernähung mit Serosanähten fand nicht statt. 3 Tage nachher trat Fieber auf, und man konstatirte eine umschriebene rechtsseitige Pleuritis. 6 Tage nach der Operation bekam Pat. plötzlich einen Anfall von starker Übelkeit, Stuhldrang und entleerte dabei enorme Mengen Blut, nach Schätzung der Anwesenden ca. 3 Liter außerdem erbrach er etwa 3—400 g blutigen Mageninhalt. Abgesehen durch große Schwäche war der weitere Verlauf nicht gestört.

W. glaubt bestimmt annehmen zu dürfen, dass es sich in seinem Falle nicht um eine Magenblutung gehandelt habe, sondern dass die Blutung von der Operationsstelle herstammte. Dafür spricht ihm die rothe Farbe des zum After entleerten Blutes, die Plötzlichkeit der Blutentleerung bei gleichzeitigem Auftreten von Zeichen innerer Blutung, die nur blutige Farbe des Erbrochenen. W. nimmt an, dass das vorzeitige Durchschneiden der um den Stumpf des Wurmfortsatzes gelegten Ligatur die Blutung erzeugt habe. **Reichel** (Chemnitz).

27) **N. Emeleus.** Beiträge zur Kasuistik der Darmwandbrüche.

(Finska Läkaresällskapets Handlingar Bd. XLIII. p. 567. [Schwedisch.])

Verf. giebt zuerst eine geschichtliche Übersicht der bisherigen Veröffentlichungen in der Litteratur, welche die oben genannte Form der Brüche behandeln und liefert danach einen kasuistischen Beitrag von 20 Fällen, die in der chirurgischen Universitätsklinik in Helsingfors im Zeitraum vom 1. Januar 1890 bis 20. April 1899 genau beobachtet worden sind. Eine relativ so große Zahl Darmwandbrüche ist bisher nicht beobachtet; sie betrugen nämlich 12,5% aller während der genannten Zeit in der Klinik behandelten incarcerirten Darmbrüche. Die Gesammtmortalität dieser 20 Fälle betrug 35%, wobei zu bemerken ist, dass die Prognose sich später gebessert hat; denn unter den 10 letzten sind nur 2 gestorben. Diese augenscheinliche Verbesserung hat ihren Grund in der veränderten Behandlungsweise. Sobald der eingeklemmte Darmwandabschnitt brandig oder auch nur brandverdächtig war, wurde primäre Resektion ausgeführt, und in allen den 5 Fällen, wo dies geschah, war das Resultat ein gutes. Die Heilung vollzog sich viel schneller nach der Resektion (25 Tage) als nach anderen Verfahren wegen Gangrän (93 Tage).

Die Auseinandersetzungen Verf.s enden mit folgenden Schlüssen:

1) Die Darmwandbrüche sind sehr gewöhnlich; bei allen kleinen Brüchen kann man sie in Verdacht haben; besonders trifft man sie bei den cruralen, doch können sie auch unter den großen Brüchen vorkommen.

2) Taxis ist, wenn man nur den geringsten Verdacht auf einen Darmwandbruch hat, durchaus kontraindicirt.

3) Der eingeklemmte Abschnitt muss, wenn Gangrän vorliegt oder verdächtig ist, resecirt werden. Nur wenn man sicher ist, dass keine pathologische Ver-

änderung vorliegt, kann man die Resektion unterlassen. Hat man keine Sicherheit gewonnen, muss ein solches Verfahren eingeschlagen werden, dass man sich zum Herrn der Perforationsfolgen machen kann. **A. Hansson** (Cimbrishamn).

28) **R. Göbell.** Zur Kenntnis der Hernia inguinalis superficialis.

(Deutsche Zeitschrift für Chirurgie Bd. LXIV. p. 461.)

Ein Fall aus der Kieler Klinik, bei einem 33jährigen Manne wegen Einklemmung operirt, welcher ein gutes Beispiel der bekanntlich von Küster zuerst beschriebenen und mit obigem Namen belegten Leistenbruchvarietät darstellt. Der Befund bei der klinischen Untersuchung (cf. ein gutes Bild) und die Details der anatomischen Verhältnisse bei der Herniotomie sind sorgsam aufgenommen. Als charakteristisch fand sich: 1) Es handelte sich um einen angeborenen Bruch. 2) Unvollkommener Descensus, da der Hode vor und medial von dem äußeren Bauchring lag. 3) Der Bruchsack bilokulär, bestehend aus einem scrotalen kleinen und einem größeren interparietalen Fache. Letzteres zwischen Aponeurosis obliq. ext. und Fascia superficialis gelegen. 4) Bruchsack nur aus Bauchfell plus Tunica vaginalis communis (Fascia infundibuliformis bezw. transversalis) bestehend. 5) Von der Obliquusaponeurose setzen sich Fasern höchstens 2 cm weit auf den Bruchsack fort. 6) Ein M. cremaster nicht nachzuweisen. 7) Der Hode war etwas atrophisch, sein Samenstrang übrigens lang genug, um den Hoden im Hodensack zu fixiren. 8) Der äußere Bruchring für das erste Zeigefingerglied durchgängig. 9) Der Leistenkanal verlief schräg, und man hätte etwa den 5. Finger hineinlegen können. **Meinhard Schmidt** (Cuxhaven).

29) **A. Tietze.** Über eine Hernia traumatica sacralis nebst Bemerkungen zur Mastdarmplastik.

(Deutsche Zeitschrift für Chirurgie Bd. LXIV. p. 570.)

Bei einem 61jährigen Pat. mit Mastdarmkrebs war nach Mastdarmresektion mittels temporärer Kreuzbeinresektion der Knochen nekrotisch geworden und nach Heilung per secundam an der Darmnahtstelle hinten eine 2 Finger durchlassende Fistel hinterblieben. Nachträgliche Darmlösung, Anfrischung und Naht führte zur Heilung, und ist Pat. jetzt $3^1/_4$ Jahre lang recidivfrei, hat aber eine durch den Knochendefekt unter die Weichtheildecken des Hinteren vortretende Hernie bekommen. Die fühlbare Bruchpforte ist rechteckig, 4 : 9 cm messend, die Hernie calottenförmig mit den Querdurchmessern 24 : 28, in der Höhe 6 cm messend (cf. Photogramm). Bei Knie-Ellbogenlage geht der im Bruch enthaltene Darm zurück. — In einem anderen Falle war die Kraske'sche dauernde Knochenresektion vorgenommen, der Mastdarm amputirt und der vordere Rand des heruntergezogenen oberen Darmstumpfes in Afterhöhe angenäht und dort verwachsen, während der hintere Rand sich in die Höhe geschlagen hatte und am Kreuzbeinstumpfe festsaß. Es resultirte eine sehr beschwerliche, nach hinten offene Schleimhautrinne, wie sie in dgl. Fällen in Breslau wiederholt beobachtet ist. T. umschnitt diese Darmrinne in ihrer oberen Hälfte, löste den Darm wieder ab, so dass er heruntergeklappt und ein neues Darmrohr gebildet werden konnte. Das letztere wurde dann noch, da es sich als zu weit erwies, durch eine Reihe Katgutnähte zusammengezogen und durch einen aus der Nachbarschaft genommenen, unten gestielten, länglichen Hautlappen hinten gedeckt (cf. Fig.). Heilung mit für derben Stuhl ganz befriedigender Kontinenz. **Meinhardt Schmidt** (Cuxhaven).

30) **Tédenat** (Montpellier). Hernies vésicales de la ligne blanche.

(Bull. et mém. de la soc. de chir. de Paris T. XXVII. p. 294.)

Den 2 alten Fällen von Ledran und Richter und dem 1900 von Gerulanos aus der Helferisch'schen Klinik veröffentlichten 3. Fall von Blasenbruch in der Linea alba fügt T. eine 4. Beobachtung hinzu.

Die 66jährige Pat. hatte seit 40 Jahren, zuerst einige Wochen nach ihrer zweiten normalen Entbindung, genau über dem Schambein eine nussgroße, harte,

schmerzlose Geschwulst beobachtet, die trotz 6 weiterer Schwangerschaften und anstrengender Arbeit sich während der folgenden Jahrzehnte nicht veränderte. Erst seit einem Monat war sie gewachsen und schmerzhaft geworden. Störungen der Urinentleerung bestanden nicht; auch war der Urin klar. Zur Zeit der Beobachtung hatte die Geschwulst die Größe einer Orange erreicht, war hart, auf den tiefen Schichten beweglich, hing aber mit einem kurzen, breiten Stiele an der Symphyse fest. Der Urin wurde alle 5—6 Stunden ohne Beschwerden entleert, war klar. Bei der Operation fand sich die Geschwulst von einer Fettkapsel umhüllt; ihr Stiel setzte sich in die Bauchhöhle hinein fort durch eine rundliche Öffnung, die nach unten vom oberen Rand der Symphyse, seitlich und aufwärts von derben Bindegewebszügen in Form eines Ringes begrenzt war, der der Linea alba angehörte. Ein Einschnitt in die Geschwulst entleerte 250 g reinen, geruchlosen Eiter. Die Wand des Sackes war 12—15 mm dick, ihre Innenfläche zeigte das Aussehen einer gefältelten Schleimhaut. Bei Anfüllung der Blase mit Borwasser floss kein Tropfen nach außen ab, dagegen ließ sich leicht eine Hohlsonde von außen durch den Stiel in die Tiefe führen, wonach das Borwasser entlang der Rinne der Sonde abfloss, dessgleichen, wenn man die Tasche etwas nach außen vorzog und damit die Falten an der Stelle der Einschnürung glättete. T. excidirte das Blasendivertikel cirkulär 1 cm hinter der fibrösen Umschnürung, vernähte die Blase, versenkte sie, schloss die Bauchwunde völlig und erzielte glatte Heilung.

Den schwachen Punkt der Linea alba, der die anatomische Disposition zur Entstehung derartiger seltener Brüche abgiebt, sieht T. an der Ansatzstelle des Lig. suprapubicum (Henle's Adminiculum lineae albae) an der Symphyse, wo einige kleine von Fett umhüllte Gefäße das Band durchbohren. Die Entstehung der Hernie glaubt er auf eine Zugwirkung eines während der Schwangerschaft hypertrophirten Fetttraubchens an der Blase zurückführen zu müssen, nicht auf den Druck der Bauchpresse, da ja von der Blase aus — entgegengesetzt dem Falle Gerulanos' — kein Urin in das herniöse Blasendivertikel drang.

Reichel (Chemnitz).

31) O. Funkenstein. Ein Beitrag zur Lehre von den intraabdominalen Hernien.

(Deutsche Zeitschrift für Chirurgie Bd. LXIX. p. 495.)

F. beschreibt genau den Sektionsbefund einer »Pat.« (Alter nicht angegeben), welche am 5. Tage einer inneren Einklemmung von Girard in so fern mit Erfolg laparotomirt wurde, als es ihm sofort gelang, eine eingeklemmte Dünndarmpartie aus einer in der Gegend des Blinddarmes gelegenen inneren Bruchpforte zu extrahiren, die aber schon sehr heruntergekommen war und den Eingriff nur 2 Stunden überlebt hatte. Die Untersuchung ergab, dass es sich um eine Einklemmung in einem Recessus retrocoecalis (Broesicke) gehandelt hatte. Es fand sich nämlich nach Heraufschlagung des Blinddarmes unter seinem lateralen Rand eine schwach begrenzte, runde, 2 cm im Durchmesser betragende Öffnung, von einem Ring (stark gerötheter) Serosa gebildet. Durch sie gelangt der Finger in eine 8 cm lange Höhle, deren Lichtung weiter als der ringförmige Eingang ist und deren Wand ringsum aus glattem Bauchfell besteht. Sie verläuft leicht schräg nach rechts oben und außen unter dem Blinddarm, zum Theil auch noch unter dem Colon ascendens. An der eröffneten Höhle ließ sich noch konstatiren, dass von ihrem Grunde aus 2 enge Kanäle hinter dem Blinddarm sich noch ungefähr 3 cm nach oben erstreckten.

Der Beschreibung des eigenen Falles schickt F. eine genaue Besprechung der Anatomie der Bauchfelltaschen und Falten am Blinddarm voraus mit Vergleichung der einschlägigen Litteratur (Waldeyer, Jonnesco, Broesicke etc.) und Verwerthung eigener Leichenuntersuchungen. Die fraglichen Bauchfellfalten waren übrigens an dem F.'schen Sektionspräparat gut nachweisbar (cf. Abbildung). Auch die Ätiologie solcher Bruchtaschen (Unregelmäßigkeiten im Process der Verlöthung des Blinddarmes mit der Bauchwand) und die parallele Kasuistik wird erörtert.

Die letztere ist recht spärlich; denn F. kann seinem Falle nur 5 andere zur Seite stellen, 3 von Rieux, 1 von Engel, 1 von Aschoff. Zum Schluss Litteraturverzeichnis von 19 Nummern. **Meinhard Schmidt** (Cuxhaven).

32) A. P. Langowoi. Ein Fall von Magengeschwür.

(Klin. Journal 1901. Hft. 12. [Russisch.])

Bei einer Pat. mit Symptomen einer bösartigen Magengeschwulst wurden $^4/_5$ des Magens resecirt. Das Geschwür zeigte einen ebenen Grund, erhöhte Ränder, nahm die ganze kleine Curvatur bis zur Cardia ein und reichte bis zur großen Curvatur, 11 cm von der Cardia. Mikroskopischer Befund: intensive Granulationsbildung, Anwesenheit epitheloider Elemente und Riesenzellen, Bildung einzelner Zellknoten, Fehlen von Tuberkelbacillen. Diagnose: Syphilitisches Geschwür. Antisyphilitische Behandlung; 1 Jahr später vollständig gesund. (Unzweifelhafte Zeichen einer Syphilis fehlten.) **Gückel** (Kondal, Saratow).

33) E. Braatz. Heilung einer Kranken nach ihrer dritten Magenoperation.

(Beiträge zur klin. Chirurgie Bd. XXXIV.)

Ausführliche Wiedergabe der Krankheitsgeschichte einer 52jährigen Pat., bei der wegen jahrelang bestehenden Magenleidens bereits die Pyloroplastik, aber ohne Erfolg, gemacht worden war und die dann noch 2 weitere Operationen, zuerst die vordere Gastroenterostomie und dann nach 7 Tagen die sog. Ypsilonmethode überstand. Letztere musste wegen eingetretenen Circulus vitiosus gemacht werden. Pat. kam zu völliger Heilung. **Blauel** (Tübingen).

34) E. v. Herczel. Beitrag zur totalen Exstirpation des carcinomatösen Magens.

(Beiträge zur klin. Chirurgie Bd. XXXIV.)

v. H. fügt zu den bisher in der Litteratur niedergelegten 21 Totalexstirpationen des carcinomatösen Magens 2 von ihm mit durchaus gutem Erfolge operirte weitere Fälle. Die Operation wurde so ausgeführt, dass nach Herausnahme des gesammten Magens der Duodenalstumpf geschlossen und eine Anastomose zwischen Cardiastumpf und einer Dünndarmschlinge hergestellt wurde, das eine Mal durch Naht, das andere Mal durch Murphyknopf. Beide Fälle kamen zur Heilung. Der erste, bei welchem schon 15 Monate seit der Operation verflossen sind, kann als Dauerheilung bezeichnet werden, bei dem zweiten ist die Beobachtungszeit noch zu kurz.

Die bisherigen Erfahrungen über totale Exstirpation des Magens lehren, dass man ohne Magen ganz gut leben, ja sogar zunehmen kann, wie der erste Fall von v. H. beweist, welcher innerhalb 11 Monaten sein Körpergewicht um $18^1/_2$ kg vermehrte. Daraus folgt, dass der Magen keine unersetzliche Funktion hat, dass also seine totale Entfernung bei ausgedehnter carcinomatöser Degeneration gerechtfertigt ist, vorausgesetzt, dass sich die Operation hoffnungsvoll ausführen lässt.

Blauel (Tübingen).

35) Quénu. Rapport sur deux observations de résection intestinale pour cancer de M. Imbert (Montpellier); sur une observation de résection de l'anse omega, par Mm. Gilis et Imbert, et sur deux observations de résection intestinale pour cancer, par M. Brin (d'Angers).

(Bull. et mém. de la soc. de chir. de Paris T. XXVII. p. 357.)

Die Beobachtungen lassen sich kurz folgendermaßen resumiren:

1) Fall I (Brin). Faustgroße sehr bewegliche Geschwulst des Colon ascendens und der Flexura hepatica. Mediane Laparotomie. Resektion des gesammten Colon ascendens einschließlich des Blinddarmes bis jenseits der Geschwulst am



Colon transversum. Nahtverschluss beider Darmenden und laterale Enterostomose. Tod am 5 Tage in Folge Insufficienz der Darmnaht und Peritonitis.

2) Fall II (Brin). Sehr bewegliche Geschwulst der Flexura hepatica von Orangengröße. Laparotomie am Außenrande des M. rectus. Resektion der Flexura hepatica. Cirkuläre Darmnaht. Heilung.

3) Fall III (Gilis et Imbert). Pat. erkrankt unter den Zeichen des Darmverschlusses. Am 4. Tage mediane Laparotomie. Man findet eine 5—6 cm lange Geschwulst der Flexura sigmoidea, zieht sie vor, macht cirkuläre Darmresektion und Darmnaht. Am gleichen Tage zweimalige Stuhlentleerung. Glatte Heilung.

4) Fall IV (Imbert). Carcinom des Colon descendens mit Fixationen in der Fossa illiaca. Mediane Laparotomie mit Hinzufügung eines Querschnittes nach links. Auslösung der Geschwulst, die sich nicht vor die Bauchwand ziehen lässt. Cirkuläre Darmresektion und Darmnaht. Tod am 3. Tage an Peritonitis.

5) Fall V (Imbert). Die 52jährige Frau bemerkt seit 3 Jahren eine Nabelgeschwulst, bietet Zeichen einer entzündeten Nabelhernie. Laparotomie ergiebt als Inhalt des Nabelbruchsackes Netz und carcinomatös entartetes Colon transversum. Cirkuläre Darmresektion und Naht. Excision des Bruchsackes. Heilung.

Brin zieht aus seinen Fällen folgende Schlussfolgerungen: 1) Die Beweglichkeit einer Darmgeschwulst beweist noch nicht ihre Operabilität. 2) Im Falle der Anlegung einer Anastomose zwischen Dünn- und Dickdarm solle man sie möglichst weit nach unten, also in die Flexura sigmoidea einlegen, den Dickdarm also ausschalten. 3) Bei Sitz des Carcinoms in der Flexura hepatica soll man das ganze Colon ascendens sammt Blinddarm exstirpiren, da letzteres sich sonst schwer mit einer anderen Stelle des Dickdarmes vernähen lässt. 4) Hält es Brin für vortheilhaft, nach cirkulärer Resektion und Naht des Dickdarmes eine Anastomose zwischen Ileum und Flexura sigmoidea hinzufügen, um jeder Gefahr einer Verengerung der Nahtstelle und der Reizung der Narbe durch Koth vorzubeugen.

Q. macht sein therapeutisches Verhalten bei Darmgeschwülsten davon abhängig, ob ein Darmverschluss vorliegt oder nicht.

Handelt es sich um eine schon mehrtägige, vielleicht 9—10 Tage bestehende Verstopfung bezw. hochgradigen Meteorismus, so begnügt er sich mit der vorläufigen Anlegung eines Kunstafters, ohne überhaupt nach der Ursache der Verstopfung viel zu suchen, selbst wenn diese in einem einfachen Strange, der bloß durchtrennt zu werden brauchte, bestehen sollte. Bei kürzere Zeit, 3—5 Tage, bestehender Verstopfung und damit nur mäßigem Meteorismus macht er das einzuschlagende Verfahren von dem Kräftezustand des Pat. abhängig. Der glückliche Erfolg im Falle von Gilis und Imbert soll jedenfalls nicht dazu verleiten, die sofortige Exstirpation der Darmgeschwulst und Anlegung der Darmnaht zur allgemeingiltigen Regel erheben zu wollen. Meist sei es besser, von einem rechtsseitigen Einschnitt aus zunächst eine temporäre Blinddarmkothfistel anzulegen. Q. fixirt dazu den Blindarm mit einigen Nähten an das Peritoneum parietale und punktirt es nach 6, 12, wenn möglich erst nach 24 Stunden, lässt damit den Inhalt, Gase und flüssigen Koth, nur langsam austreten. Nach 24 Stunden erweitert er ein wenig die Fistel. Nach 15—20 Tagen schreitet er mit Medianschnitt zur Radikaloperation.

Die Schnittführung zur Laparotomie bei nachgewiesener Geschwulst richtet sich nach deren Sitz; besteht nur der Verdacht einer Neubildung, so empfiehlt Q. stets den Medianschnitt. Wie man die Vereinigung der beiden Darmenden nach der Darmresektion vornehmen soll, lässt sich auch nicht allgemein vorschreiben, muss von der Individualität des Falles abhängig gemacht werden. Im Allgemeinen bevorzugt Q. die termino laterale Einpflanzung des Ileum in das Colon nach Schluss der Resektionswunde des abführenden Dickdarmschenkels.

Reichel (Chemnitz).

36) **Brewer** (New York). The surgical treatment of ascites due to cirrhosis of the liver.

(Med. news 1902.)

Im Anschluss an die Mittheilung von 5 eigenen Fällen Talma'scher Operation hat Verf. aus der Gesammtlitteratur 60 operirte Fälle zusammengestellt. Mindestens 6 davon sind als völlig geheilt zu betrachten und sind über 2 Jahre hinaus gesund geblieben. 6 weitere Pat. blieben 2 bis 6 Monate ohne Beschwerden, starben aber aus anderen Ursachen oder blieben nicht lange genug in Beobachtung. Ein Fall von Blutungen aus dem Magen-Darmkanal wurde prompt geheilt. In 38 Fällen überlebten die Operirten den Eingriff. Wenn man bedenkt, dass es sich meist um höchst heruntergekommene Kranke im letzten Stadium einer unheilbaren Krankheit handelt, so ermuthigen die bisherigen Erfolge zu weiteren Versuchen.

Strauch (Braunschweig).

37) **Chaput.** Traitement du cancer du rectum.

(Bull. et mém. de la soc. de chir. de Paris T. XXVII. p. 258.)

C. fügt seinem Bericht über 10 Mastdarmexstirpationen vom Jahre 1896 einen zweiten über weitere 10 Fälle hinzu; er hat seine Anschauungen in manchem Punkte geändert. — Die vorherige Anlegung eines Kunstafters hält er nicht mehr für unerlässlich, empfiehlt sie nur dann, wenn die Mastdarmverengung zu hochgradig ist, um den Darm durch Abführmittel genügend zu entleeren, oder wenn die Erkrankung zu hoch hinaufreicht, um die Fixation des oberen Mastdarmendes in der Sacralgegend noch zu ermöglichen. Den Anus sacralis zieht er dem Anus iliacus bedeutend vor. Die Gersuny'sche Torsion zur Erzielung besserer Schlussfähigkeit hält er jetzt für völlig unnöthig. — In den Fällen, in denen er einen Anus iliacus der Mastdarmexstirpation vorherschickt, führt er die Operation in der Weise aus, dass er die vorgezogene Darmschlinge zwischen zwei provisorischen Ligaturen quer durchschneidet, die beiden Enden nach Art einer Doppelflinte mittels etagenförmiger Serosanähte in einer Höhe von 10 cm an einander breit vereinigt, dann die Darmöffnungen an die Haut näht. Beim späteren Schluss des künstlichen Afters spaltet er die so geschaffene Scheidewand zwischen beiden Darmschenkeln einige Centimeter weit mit der Schere und verschließt dann die Hautöffnung. — Von den 10 Operirten starben 2. **Reichel** (Chemnitz).

38) **W. P. Shukowski.** Mesenterialgeschwulst und Ileus bei Melaena neonatorum.

(Russ. Archiv f. Path. von Podwyssotzki Bd. XII. Hft. 6.)

Das Kind ging am 3. Tage zu Grunde; Symptome: blutiges Mekonium, Blut im Erbrochenen und Lungenblutung; bei Auftreten beider letzteren Symptome Stuhlverhaltung. — Sektion: am Mesenterium an der Grenze zwischen Jejunum und Ileum eine cystische Geschwulst mit blutig-serösem Inhalt; die Geschwulst besteht aus mehreren kleineren Cystchen und presst eine Darmschlinge zusammen, deren Lichtung stark verengend. In der Umgebung der Cyste, im Zellgewebe und in den Gekrösdrüsen dilatirte Lymphgefäße, die stellenweise cystisch ausgeweitet sind. S. sieht die Geschwulst als cystisches lymphangiektatisches Angiom an. Die Ursache der Blutungen liegt in Hyperämie des Magen-Darmkanals und in hämorrhagischer Diathese auf hereditärem Boden. **Gückel** (Kondal, Saratow).

Originalmittheilungen, Monographien und Separatabdrücke wolle man an *Prof. E. Richter* in Breslau (Kaiser Wilhelmstraße 115), oder an die Verlagshandlung *Breitkopf & Härtel*, einsenden.

Druck und Verlag von Breitkopf & Härtel in Leipzig.



Centralblatt
für
CHIRURGIE

herausgegeben
von
E. von Bergmann, in Berlin, **F. König,** in Berlin, **E. Richter,** in Breslau.

Neunundzwanzigster Jahrgang.

Wöchentlich eine Nummer. Preis des Jahrgangs 20 Mark, bei halbjähriger Pränumeration. Zu beziehen durch alle Buchhandlungen und Postanstalten.

No. 45. **Sonnabend, den 8. November.** **1902.**

(Aus dem allgemeinen Krankenhause zu Drohobycz).

Über ein neues Verfahren bei der Lumbalanästhesie.

Von

Dr. **Kozłowski,**

Direktor des Spitals.

Die Lumbalanästhesie zählt gegenwärtig bereits viele Anhänger, hat aber auch, wie jede Neuheit, viele Gegner. Kein Wunder! Denn die von Bier ursprünglich angegebene Methode — Injektion von Cocainhydrochloridlösung — rief sehr unangenehme, geradezu entmuthigende Nebenwirkungen hervor — wie Athembeklemmung, allgemeines Unbehagen, Schweiß, Erbrechen, Kopfschmerz, Hitze —, die theils während der Dauer der Analgesie, theils auch nach Aufhören letzterer oft, sogar eine Woche lang anhielten und insgesammt ein Bild boten, das von den französischen Autoren so trefflich als Meningitis aseptica bezeichnet wurde. Aller Orten wurde nun an die Beseitigung obiger Nebenwirkungen gedacht, es wurden verschie-

dene Mittel probirt, wie Anlegen von Binden um den Hals, Vermeidung der Trendelenburg'schen Position, Einathmungen von gefäßerweiternden Mitteln (Amylnitrit), Verwendung statt des Cocains seiner weniger reizenden und giftigen Derivate, wie Eucain und Tropacocain. Von all diesen Mitteln bedeutet einzig und allein das von Schwarz eingeführte Tropacocain einen thatsächlichen Fortschritt in der Methode der Lumbalanästhesie, obwohl auch nach Injektion wässriger Tropacocainlösung in der Mehrzahl der Fälle — gewöhnlich nach 4—6 Stunden — Erbrechen mit Kopfschmerz auftreten, aber ohne Temperaturerhöhung und in viel milderem Grade, als nach Cocaininjektion. Von 16 von mir in Lumbalanästhesie mit wässriger Tropacocainlösung operirten Fällen verliefen 9 mit Erbrechen und Kopfschmerz, in 7 Fällen waren gar keine Nebenerscheinungen. Die Analgesie war stets vollständig, und die Kranken erfreuten sich während der Operation vollster Euphorie.

Indem ich nun die oben angeführten unangenehmen Nebenerscheinungen, die, wie erwähnt, das Charakteristische an sich haben, dass sie einige Stunden nach der Injektion auftreten, eine Zeit lang beobachtete, musste ich zur Überzeugung gelangen, dass sie nicht die Folge der giftigen Eigenschaften des Tropacocains sein können, sondern dass es die injicirte Flüssigkeit sein müsse, welche, auf mechanische oder chemische Weise die Rückenmarks- und Gehirnhäute reizend, obige Nebenwirkungen hervorrufe. Die Flüssigkeit besteht aus Tropacocain und Wasser. Da wir derzeit ein anderes minder reizendes Mittel als Tropacocain nicht besitzen, entschloss ich mich, die Wirkung des zweiten Faktors, des Wassers, zu beseitigen. Von der Thatsache ausgehend, dass Wasser ein die physiologischen Gewebe, speciell Zellen und Nervenwurzeln stark reizendes Medium sei — ist ja sogar die physiologische Lösung für sie nicht irrelevant —, probirte ich in Cerebrospinalflüssigkeit gelöstes Tropacocain zu injiciren. Gleich die ersten Fälle überzeugten mich, dass dieses Verfahren leicht, rasch und bequem sei, und dass gar keine Nebenwirkungen bei demselben auftreten. Um so mehr wurde ich für dieses Verfahren eingenommen, als ich in der Litteratur fand, dass Guinard, in ähnlicher, wenn auch abweichender Weise vorgehend, nach 70 nach seiner Methode ausgeführten Anästhesien keine Nebenwirkungen auftreten sah. Guinard gebraucht Cocainchlorid und geht in der Weise vor, dass er der durch Punktion entzogenen Cerebrospinalflüssigkeit einen Tropfen concentrirter wässriger Cocainlösung hinzusetzt — in einem Tropfen ist die nöthige Dosis Cocain enthalten. Ich verfahre folgendermaßen: In eine sterilisirte, trockene, erwärmte, mit einer Grammen-Skala versehene Glasschale schütte ich trockenes Tropacocain in Pulverform — gewöhnlich 0,05 —, steche hierauf die Nadel in den Interarcualraum in der Mittellinie zwischen den zweiten und dritten, oder dritten und vierten Lendenwirbelbogen ein und lasse die austretende Cerebrospinalflüssigkeit in die Schale auf

das Tropacocain abtropfen. Durch leichtes Schütteln löst sich das Tropacocain in der Cerebrospinalflüssigkeit vollständig auf, und da ich 5 g der Cerebrospinalflüssigkeit ablasse, so bildet sich stets eine 1%ige Tropacocainlösung in der Cerebrospinalflüssigkeit ohne Zusatz von Wasser. Die so erhaltene Flüssigkeit sauge ich sofort in die Spritze auf und injicire sie in den Subarachnoidealraum. Das Tropacocain entnahm ich stets direkt dem Originalfläschchen — Marke Merck —, wog es, sterilisirte es aber nie, und trotzdem waren nie schädliche Folgen zu beobachten; offenbar ist das Pulver als solches steril. Gegebenen Falls kann man das Pulver sterilisiren entweder in heißer Luft oder indem man es in Alkohol auflöst und für einige Tage dem langsamen Abdampfen unter dem Glassturze bis zur Auskrystallisirung überlässt. Wie ich aber erwähnt habe, betrachte ich das Sterilisiren des dem Originalfläschchen entnommenen Pulvers für überflüssig, sobald man nur die gewöhnlichen Grundsätzen der Reinlichkeit (Entnahme mit sterilisirtem Löffelchen, Nichtantasten mit den Fingern) streng beachtet.

Die auf die beschriebene Weise angewendete Methode der Lumbalanästhesie ist einfach, kurzdauernd und leicht in der Ausführung, und was das Wichtigste ist, in 32 von mir angewendeten Fällen waren gar keine Nebenwirkungen aufgetreten.

Bei Veröffentlichung obiger Zeilen werde ich von der Absicht geleitet, die Kollegen zu ausgedehnterer Anwendung des von mir angegebenen Verfahrens aufzufordern, eines Verfahrens, welches uns ermöglicht, die größere Hälfte unserer chirurgischen Operationen bequem, leicht und schmerzlos auszuführen und ohne die Zufälligkeiten der Chloroformnarkose befürchten zu müssen. Ich mache aber weiter darauf aufmerksam, dass man dieses Verfahren nicht nur in den Kliniken und Spitälern der Hauptstädte mit ihren erdenklichst genauen aseptischen Einrichtungen anwenden kann, sondern auch an den kleineren Provinzspitälern, wo man oft gezwungen ist, die schwersten Operationen nur mit Assistenz eines einzigen Sekundärarztes auszuführen, die so sehr verantwortungsvolle und gefahrdrohende Chloroformnarkose aber der Schwester übergeben muss, wodurch der Operateur seine stetig angestrengte Aufmerksamkeit zwischen der eigentlichen Operation und der Kontrolle der narkotisirenden Schwester theilen muss. Die Lumbalanästhesie enthebt den Operateur dieser lästigen Situation. Daher empfehle ich allen Kollegen angelegentlichst, auch in der Privatpraxis die Lumbalanästhesie nach der von mir angegebenen Methode anzuwenden; dann werden wir mit Schwarz sagen dürfen, dass ein einziger Nadelstich es uns ermöglicht, schmerzlos sämmtliche Operationen an den Unterextremitäten und dem Becken auszuführen.

---

1) **G. Benassi** (Modena). Diazoreazione e cloronarcosi.

(Clinica chirurgica 1901. No. 7.)

B. hat die praktisch interessante Frage zum Gegenstande seiner Untersuchungen gemacht, ob im Harn Chloroformirter die Diazoreaktion positiv ausfällt. Auf Grund exakter Versuche an 20 an verschiedenen lokalen Affektionen Leidenden, deren Organismus sonst als gesund anzusehen war, kann B. sagen, dass die Chloroformnarkose die Bedingungen für den positiven Ausfall der Diazoreaktion nicht zu schaffen vermag.

Bei einem Mann mit Perforation des Dünndarmes und Kothaustritt ins Bauchfell war schon vor der Narkose die Diazoreaktion positiv; bei einer Frau mit Fibrosarkom des Eierstocks ebenfalls; bei dieser konnte nach der Narkose der röthliche Farbenton des Gemisches durch Zusatz von Chloroform nicht geändert werden.

J. Sternberg (Wien).

---

2) **G. W. Wlassow.** Was ist das Sarcome angioplastique von Malassez und Monod?

(Med. Obosrenje 1902. No. 16.)

In der Litteratur sind nur 3 Fälle dieser seltenen Geschwulst beschrieben, von Malassez und Monod, von Carnot und Marie und von Dopter. W. hatte Gelegenheit, diese Geschwulstart in 3 Stücken aus Metastasen (Lunge, Milz, Niere) zu untersuchen. Darauf studirte er 12 Hodengeschwülste aus dem Moskauer pathologisch-anatomischen Institut und fand das Sarcome angioplastique in nicht weniger als 3 von ihnen. Es kann also gar nicht so selten sein. Die genaue histologische Untersuchung des Verf. zeigte nun, dass die Histogenese der Neubildung eine ganz andere ist, als die früheren Autoren annahmen. Das sog. Sarcome angioplastique ist ein Epitheliom sui generis des Hodens, das sich aus unvollständig differencirtem Epithel der embryonalen Drüsenkanälchen entwickelt; im Gegensatz zum Krebs ist das intracelluläre Stroma nicht ein Produkt der Proliferation des alten Bindegewebes, sondern des embryonalen Keimes der mesodermalen Zellen. In metastatischen Knoten findet sich gar kein neugebildetes Stroma und kein alveolärer Bau — ganz wie beim Chorionepithelioma. Verf. stellt die Hypothese auf, dass bei der Bildung eines Hodenembryoms (nach Wilm's Untersuchungen) sich eine dem Chorion analoge Bildung entwickelt. Dann muss das Sarcome angioplastique als Proliferation des Epithels dieser Bildung angesehen werden. W. fand in der That zusammengesetzte Geschwülste, die stellenweise Drüsenkanälchen und Cysten, so wie Bindegewebe und glatte Muskelfasern von embryonalem Charakter enthielten, also Produkte zweier Keimblätter; doch wurden keine Anzeichen von Betheiligung des 3. Keimblattes gefunden. Die Riesenzellen sind keine vasoformative, angioplastische Elemente, sondern im Gegentheil vasodestruirende, angioplastische. Morphologisch ent-

sprechen sie vollständig den syncytialen Chorionzellen; sie sind peripherisch zu den mononucleären Geschwulstzellen gelagert, ganz wie die syncytialen und die Langhans'schen Zellen. W. schlägt daher für diese Geschwulstform den Namen Epithelioma syncytiomatodes testiculi vor.

Glückel (Kondal, Saratow).

---

3) **Ritter.** Die verschleppten Zellen in den Drüsengängen beim Mammacarcinom.

(Ziegler's Beiträge zur path. Anatomie und allgem. Pathologie 1902. Bd. XXXI.)

Die Arbeit stellt einen Beitrag zur Infektionstheorie des Carcinoms dar. Verf. geht von dem Gesichtspunkt aus, dass es für die Annahme der Infektiosität des Carcinoms und Sarkoms keine größere Schwierigkeit giebt, als die Metastasenlehre. Während bei einer Metastase verschleppte Zellen an einem Orte wuchern, wo sie normalerweise nicht hingehören, handelt es sich bei Infektionsgeschwülsten um einen durch eindringende Erreger bedingten Entzündungsprocess, wobei unter Wachsthum der Erreger selbst verschleppte Zellen zu Grunde gehen. Danach müssen Diejenigen, die eine Infektiosität des Carcinoms annehmen, eine Anfechtbarkeit der Metastasenlehre nachweisen.

Dass man in der Beurtheilung gewisser Metastasen — eine anscheinend als Strumametastase imponirende Beckengeschwulst konnte als ein Carcinom mit massenhaft rundlichen Gebilden von der Reaktion kolloider oder hyaliner Substanzen nachgewiesen werden — und eben so verschleppter Zellen selbst vorsichtig sein müsse, zeigt Verf. durch eine Reihe von Untersuchungen, die er im Anschluss an die Arbeit Goldmann's über die Verbreitungswege der bösartigen Geschwülste angestellt hat.

Goldmann fand, dass die Carcinome sich nicht nur auf den Blut- und Lymphbahnen weiter entwickeln, sondern auch in die Drüsenausführungsgänge durchbrechen und dort weiter wuchern. Goldmann hat diesen Verbreitungsmodus hauptsächlich beim Mammacarcinom an der Hand von Orceinpräparaten nachgewiesen, die das Verhalten der Elastica an Gefäßwänden und Drüsengängen zu beobachten gestatteten. Nach Goldmann dringen die Carcinomzellen mit den Lymphgefäßen in die Wand der Milchgänge ein, gelangen unter das Epithel und wandeln den Gang zu einem Carcinomcylinder um. Bei Einbrechen des Carcinoms in die Lichtung wird der Gang ausgefüllt, wobei auffälligerweise der innere Carcinomcylinder dem völlig erhaltenen Epithel des Ganges aufliegen kann. Auch bei carcinomatös entarteter Wand und Ausfüllung der Lichtung des Milchganges kann das auskleidende Epithel erhalten sein. Bei Zerstörung des Epithels erhält man Carcinomsäulen, von elastischen Fasern begrenzt.

Diese Beobachtungen Goldmann's, insbesondere hinsichtlich der Drüsengänge mit ihrem zelligen Inhalt, bestätigt Verf. objektiv vollkommen, allein er giebt dem Befund eine wesentlich andere Deutung als Goldmann. Während Letzterer die Ausfüllungsmassen

der Drüsengänge für Carcinomzellen hält, spricht R. dieselben für Colostrumkörperchen an, was uns auch an der Hand der angegebenen Gründe ohne Weiteres als einleuchtend erscheinen muss: Die Zellen der Ausfüllungsmassen unterscheiden sich trotz der Epithelähnlichkeit in fast allen Einzelheiten von Carcinomzellen (konstantes Vorhandensein von Fetttropfen, Vorhandensein von Pigment, eigenthümliche Kernformen, Größenverhältnisse), sie finden sich außer beim Carcinom auch bei anderen Erkrankungen und auch unter normalen Verhältnissen, sie entsprechen im anatomischen Bau und physiologischen Verhalten den Colostrumkörperchen; auch die Bedingungen, unter denen normalerweise Colostrumkörperchen auftreten, sind beim Carcinom vorhanden. Dazu kommt das absolute Fehlen von jedwedem Stroma; auch ist es ausgeschlossen, dass die Zellen sämmtlich fettig degenerirt sind.

Welche Stütze R. mit dem Nachweis, dass es sich gar nicht um »verschleppte Zellen« handle, wo man an solche geglaubt, unserer heutigen Metastasenlehre nimmt, liegt auf der Hand.

Auch für die Pathogenese des Cystadenoms sind die R.'schen Untersuchungen von einer nicht zu unterschätzenden Bedeutung. R. weist mit vollstem Rechte darauf hin, dass die vielfach in den Drüsengängen beim Cystadenom beobachteten und als Carcinommassen gedeuteten Gefüllsel sicherlich nichts anderes sind als Colostrumkörperchen.

Silberberg (Breslau).

---

4) **Riedel.** Wie oft fehlt die typische Dämpfung in der rechten Fossa iliaca bei der Appendicitis?

(Berliner klin. Wochenschrift 1902. No. 31.)

Verf. will durch die vorliegende Arbeit nochmals auf den atypischen Verlauf der Appendicitis hinweisen, auf die zahlreichen Fälle, die ohne Bildung des alten typischen Exsudates verlaufen, in denen kein nachweisbares Exsudat zu Stande kommen kann. Er schätzt die Procentzahl auf wenigstens 30. Nach einer kurzen, zusammenfassenden Darstellung seiner Ansichten über die Pathogenese des Leidens, die den Lesern dieses Blattes aus dem Referat in No. 25 d. J. bekannt sein werden, hebt Verf. hervor, dass ein Infiltrat dann fehlt, wenn keine Verwachsungen vorhanden sind, gleichgültig, wo der Wurmfortsatz im Bauch liegt. Sind solche vorhanden, so entscheidet die Lage des chronisch kranken Wurmfortsatzes darüber, ob ein Infiltrat nachweisbar ist oder nicht. Es ist nachweisbar, wenn die Appendix vor, hinter oder nach unten von dem unteren Theil des Blinddarmes liegt; ferner bei medialer Lage, wenn die Vereiterung bezw. Perforation am proximalen Theil eintrat. Es ist Anfangs weniger deutlich bei Lage der Appendix unter dem Blinddarm, kann sogar fehlen, wenn der Wurmfortsatz gleichzeitig nach hinten in die Tiefe verläuft. Kein typisches Infiltrat kommt zu Stande 1) bei Lage der Appendix vor dem Blinddarm, aber weit

hinaufgehend bis zum vorderen Leberrande und dort am distalen Ende perforirt; 2) bei Lage der Appendix lateral oberhalb der Spina; 3) bei Lage der Appendix medianwärts zum Nabel, zum Promontorium, zur Linea innominata, zur Blase; 4) bei Lage der Appendix im kleinen Becken und Perforation daselbst. — Noch gefährlicher als die lateral aufsteigende Appendix ist die medianwärts gerichtete. Zu einer Aufhellung einer früher nachweisbaren Dämpfung kann es dann kommen, wenn sich Luft in den Abscess entleert, ein Ereignis, welches eine Verschlimmerung, keine Besserung des Zustandes bedeutet und nach R.'s Ansicht bisher zu wenig berücksichtigt ist. Zum Schluss empfiehlt R. nochmals die Frühoperation, von der er glaubt, dass sie den Sieg davontragen werde.

Langemak (Rostock).

---

5) E. Payr. Beiträge zur Frage der Frühoperation bei Appendicitis.

(v. Langenbeck's Archiv Bd. LXVIII. Hft. 2.)

Während auf den letzten deutschen Chirurgenkongressen von der Mehrzahl der Fachgenossen in der Appendicitisfrage ein eher konservativer Standpunkt vertreten worden ist, kann der objektive Beobachter die Wahrnehmung machen, dass in der einschlägigen Litteratur der letzten Zeit jenes Urtheil der Centralstelle immer mehr angegriffen wird, und dass die Frühoperation und ein radikaleres Vorgehen täglich mehr Anhänger findet. Zu den Verfechtern der Frühoperation gesellt sich in vorliegender Arbeit auch P. auf Grund des Materials an der Grazer Universitätsklinik. Er gehört zu Denjenigen, welche mit Energie Sonnenburg's Meinung bekämpfen, dass man im Stande sei, aus der klinischen Form eine anatomische Diagnose zu stellen. Er macht, wie viele Andere es schon oft und eindringlich gethan haben, darauf aufmerksam, dass hinter scheinbar leichtem Krankheitsbilde sich eine schwere Erkrankung verbergen kann. Ehe wir darum in der Diagnostik der Wurmfortsatzerkrankung ein ideales Ziel erreicht haben, zieht P. eine principielle Frühoperation der Ungewissheit und plötzlich auftretenden unangenehmsten Überraschungen vor. Die schweren Fälle sind sehr zahlreich. Das beweisen eine Reihe angeführter größerer und kleinerer Statistiken. Gegenüber der internen Behandlung, welche im Durchschnitt ca. 10% Mortalität liefert, sind die Erfolge des zeitigen Eingriffs glänzende, ungefähr 2% betragend. Amerikanische und französische Autoren liefern zu diesem Beweise ein ausgedehntes Material. Die Vorzüge der Frühoperation liegen besonders auch in einer leichten Technik, während Eingriffe nach vielen Anfällen zu den schwierigsten Operationen in der Bauchhöhle zählen können. Die Heilungsdauer ist eine kurze. Oft ist man in der Lage, die Peritonealhöhle gleich völlig zu verschließen. Musste man einen Gazetampon einlegen, so hat sich Verf. oft dadurch ein gutes Endresultat bezüglich der Vernarbung geschafft, dass er 2—3 starke Seidenfäden durch Peritoneum,

Fascia transversa und Muskelschicht legte, welche erst am 6.—8. Tage nach Entfernung des tamponirenden Gazestreifens geknüpft wurden; für einen zweizeitigen Eingriff ist P. nicht eingenommen. Um dem Kranken die Vornahme von zwei Narkosen zu ersparen, operirt er bei Spaltung von größeren Eiterherden nach längerer Krankheitsdauer mit lokaler Anästhesie. Die Furcht vor Eröffnung der freien Bauchhöhle bei eitriger Appendix hält er mit Rehn und Riedel für übertrieben. Ob der Anfall der erste ist, oder ob ein Recidiv vorliegt, macht für die Indikation zum frühzeitigen Eingriff nichts aus. Auch nach Ablauf von 48—60 Stunden seit Beginn der Erkrankung soll operirt werden. Ob man dann intraperitoneal oder extraperitoneal vorgehen soll, lässt sich nicht verallgemeinernd vorschreiben. Bei solchen Pat. soll man den Wurmfortsatz nur exstirpiren, wenn er ohne weitere Verletzung entfernbar ist. Lange soll man mit der Resektion desselben nicht warten, da immer Komplikationen auftreten können, so lange er nicht exstirpirt ist. Bei progredienten Processen, besonders bei diffuser Peritonitis ist P. kein Anhänger der Spülungen; er wendet hier nur Jodoformgazestreifen nach allen Richtungen hin an. Die principielle Frühoperation ist nach seiner Meinung das einzige Mittel, dem Ideale Dieulafoy's wenigstens nahe zu kommen, dass an einer Appendicitis Niemand mehr sterben darf.

E. Siegel (Frankfurt a/M.).

---

6) **v. Baracz** und **Burzynski.** Über die Lendengegend mit besonderer Berücksichtigung der Durchtrittsstelle der Lendenhernien.

(v. Langenbeck's Archiv Bd. LXVIII. Hft. 3.)

Da noch keine Einigkeit über die Durchtrittsstelle der Lendenhernien herrscht, haben Verff. an 38 Leichen die Lendengegend einer genaueren anatomischen Untersuchung unterzogen und glauben die Sache dadurch wesentlich aufgeklärt zu haben. Die Arbeit enthält eine genaue anatomische Schilderung der Lendengegend, die ausführlichen Protokolle der einzelnen Untersuchungen und ist durch instruktive Zeichnungen sehr wesentlich unterstützt. Das Resultat der eingehenden Untersuchungen ergiebt, dass das Trigonum Petiti schwerlich zum Durchtritt einer Lumbalhernie dienen kann. Der Boden desselben besitzt eine hohe Widerstandskraft, und außerdem waren Lücken zum Durchtritt von Gefäßen und Nerven in demselben nicht zu finden. Dagegen besteht eine fast konstant vorkommende schwächere Stelle der lateralen Lendengegend, welche dem Grynfellt'schen oder dem Lesshaft'schen Dreieck resp. Rhombus entspricht, und die man am besten mit dem Namen Spatium tendineum lumbale benennt. Dasselbe ist nur von dem sehnigen Theil des M. transversus abdominis gebildet. Der obere Theil desselben ist die dünnste Partie der ganzen lateralen Lendengegend, und in ihr ist wiederum die Stelle am schwächsten, wo das Gefäß-

nervenbündel der Artt., Venae und Nervi intercostales XII vel subcostales durchtreten. Diese Stelle dürfte am meisten geeignet sein, den von den Körpern der Brustwirbel stammenden Senkungsabscessen so wie den oberen Lendenhernien die Öffnung zu lassen. Bei Kindern und Erwachsenen mit sehr kurzer 12. Rippe ist ein breiter, bis zur 11. Rippe reichender Raum die Regel; hier dürften 2 schwächere Punkte existiren, nämlich an der Durchtrittstelle des 11. und 12. Gefäßnervenpaares. An mehreren Leichen fanden sich im sehnigen Theil des Latissimus dorsi gleich oberhalb der Crista ossis ilei ziemlich große Lücken, welche dem Ramus lumbalis der A. und V. ileolumbalis zum Durchtritt dienen. Diese Lücken werden ebenfalls geeignet sein, zum Durchtritt der Senkungsabscesse und Lendenhernien zu dienen. Im Ganzen stimmen die Studien der beiden Verff. am meisten mit denen von Grynfellt und Lesshaft überein. Bemerkenswerth ist nur, dass Lesshaft seinen Rhombus gerade oberhalb des Petit'schen Dreiecks lokalisirt, während sie selbst das Spatium tendineum mehr median fanden.

E. Siegel (Frankfurt a/M.).

---

7) **v. Barącz.** Über die Lumbalhernien und seitlichen Bauchhernien.

(v. Langenbeck's Archiv Bd. LXVIII. Hft. 3.)

Lendenhernien sind selten, ihr Ausgangspunkt und ihre Ätiologie noch nicht genügend aufgeklärt, zumal nur 3 Fälle bekannt sind, wo die Bruchpforte durch eine Autopsie kontrollirt werden konnte. Diese Sektionsbefunde sprechen für öfteres Vorkommen der Bruchpforte im Lesshaft'schen Rhombus, der nach vorn resp. lateralwärts den hinteren Rand des M. obliquus abdominis externus zur Grenze hat, während er im Übrigen durch folgende Gebilde bestimmt wird: nach oben vom unteren Rand des M. serratus posticus inferior und von der Spitze der 12. Rippe, nach hinten resp. medianwärts vom äußeren Rand der Scheide des M. extensor dorsi s. erector trunci, nach unten vom M. obliquus abdominis internus. Die Ätiologie kann in verschiedenen Momenten beruhen. Eine gewisse Zahl der Fälle ist angeboren und beruht auf Mangel oder Defekt einer Muskelgruppe. Ferner spielen Trauma und Abscesse in der Lendengegend eine Rolle, während andererseits auch die spontane Entstehung ohne nähere nachweisbare Ursache vorkommt. Die Eintheilung nach ätiologischen Faktoren ist zweckmäßiger wie diejenige nach der anatomischen Lage der Bruchpforte. Bei den angeborenen Lumbalhernien handelt es sich um gänzlichen Defekt oder mangelhafte Entwicklung von Muskelgruppen der Lenden- und seitlichen Bauchgegend. B. beobachtete selbst einen analogen Fall, wo es sich wahrscheinlich um mangelhafte Ausbildung und Defekte aller 3 Schichten des M. obliquus externus, internus und transversus abdominis handelte.

Die traumatischen Fälle entstehen gewöhnlich unmittelbar nach der Verletzung; die Pat. haben dabei das Gefühl einer Zerreißung

in der Lendengegend im Moment der Verletzung. Schmerzen in der Lendengegend führen oft auf die Spur des Leidens. Von den 3 Beobachtungen dieser Unterart, welche Verf. selbst machte, handelte es sich einmal um einen irreponiblen Fettbruch, der durch den Lesshaft'schen Rhombus vorfiel und starke Verwachsungen mit der Umgebung einging. Verwechslung mit einem gewöhnlichen Lipom ist in einem solchen Falle sehr leicht möglich.

Für die durch Abscesse entstehenden Lendenhernien haben H. Braun und Julius Wolff nachgewiesen, dass für sie der Weg durch Senkungsabscesse vom Darmbeinkamm oder den Wirbeln gebahnt wird. Die Kombination von Senkungsabscess mit Lumbalhernie ist ebenfalls nachgewiesen. Bei den spontan entstandenen Fällen handelt es sich vielleicht um Schwächung der Bauchmuskulatur in Folge von plötzlicher Abmagerung nach fieberhaften Krankheiten.

Nach der Erfahrung des Verf. entspricht die Bruchpforte öfter dem Lesshaft'schen Rhombus als dem Petit'schen Dreieck. Kyphose und Skoliose scheinen eine Disposition zu schaffen.

Die Diagnose einer freien Lumbalhernie ist gewöhnlich leicht, wenn man nur an die Möglichkeit eines solchen Bruches denkt, da meist die typischen Zeichen von Hernien zu konstatiren sind, wie Repositionsfähigkeit, tympanitischer Schall der Geschwulst. Schwieriger ist dagegen die Erkennung eines irreponiblen, angewachsenen Bruches. Die Therapie bei den traumatischen Brüchen ist eine relativ einfache. Ruhe durch einige Wochen hindurch kann direkt nach der Entstehung zur Heilung führen. Bei den oberen Lumbalhernien ist eine Muskelplastik aus dem Sacrolumbalis mit Anwendung gestielter Muskellappen zu empfehlen. Bei Einklemmungserscheinungen wird man die Herniotomie mit anschließender Radikaloperation ausführen.

In einem Nachtrag, in welchem B. die jüngst erschienenen Arbeiten von Borchardt und de Quervain über das gleiche Thema bespricht, fügt er noch einen Fall hinzu, bei welchem es sich, wie bei de Quervain's Pat., nicht um eine eigentliche Hernie, sondern um eine der sogenannten Pseudohernien handelt, welche entweder auf Schwäche und Atrophie der Bauchmuskulatur zurückzuführen sind oder durch abgegrenzte Lähmung der Bauchmuskulatur entstehen, deren Ätiologie noch nicht aufgeklärt ist.

E. Siegel (Frankfurt a/M.).

---

8) **R. v. Wistinghausen.** Zur Kasuistik der retrograden Incarcerationen.

(v. Langenbeck's Archiv Bd. LXVIII. Hft. 2.)

Die erste retrograde Incarceration wurde von Maydl publicirt. Er versteht darunter eine Brucheinklemmung, bei welcher der incarcerirte Theil des Organs bauchwärts vom Einklemmungsring liegt, während der im Bruchsack selbst gelegene Theil verhältnis-

mäßig normal ist. Alle bisher bekannten Fälle beziehen sich auf Einklemmung frei endigender Gebilde, wie Netz, Wurmfortsatz, Tube. Ein einziger Fall von Schmidt zeigte als Sektionsbefund eine Darmschlinge retrograd eingeklemmt. Verf. ist in der Lage, einen analogen Fall von retrograder Incarceration einer Dünndarmschlinge, den er operirt hat, zu beschreiben. Die Ursachen für das Vorkommnis sind genauer erörtert. Dasselbe ist auf jeden Fall sehr ernst, da es bei diesen Fällen, deren Diagnose recht schwierig ist, viel leichter und früher zu diffuser Peritonitis kommen kann, wie bei der gewöhnlichen Brucheinklemmung. Der Chirurg soll immer an diese Form der Hernien denken und nie unterlassen, nach Erweiterung der Bruchpforte den Inhalt so weit vorzuziehen, dass er überzeugt ist, dass jenseits der Bruchpforte Alles in Ordnung ist.

E. Siegel (Frankfurt a/M.).

---

9) **A. E. Halstead** (Chicago). Intestinal obstruction from Meckel's diverticulum.

(Annals of surgery 1902. April.)

H. berichtet über einen von ihm operirten Fall von Ileus, verursacht durch ein Meckel'sches Divertikel, welches durch einen Strang mit dem Mesenterium in Verbindung stand. Durch die so gebildete Pforte war eine Dünndarmschlinge geschlüpft und abgeklemmt. Nach Resektion des Divertikels und des Stranges trat Heilung ein.

Im Anschluss an diesen Fall hat H. 69 Fälle von Meckel'schen Divertikeln aus der Litteratur zusammengestellt und kommt zu folgenden Resultaten:

Der Strang, welcher so oft von der Spitze des Divertikels zum Mesenterium zieht, ist nicht, wie meist angenommen worden ist, entzündlichen Ursprungs, sondern der Rest der Vasa omphalomeseraica. Von den 69 Fällen fand sich bei 48 Pat. ein solcher Strang, der 23mal zum Gekröse, 15mal zum Nabel, die übrigen Male zu anderen Organen (Dünndarm, Netz, Mesocolon, Mesorectum etc.) zog.

Von den 69 Fällen starben 68,1%, operirt wurden 57, davon starben 59%.

Auf Grund von vielen Sektionsprotokollen schätzt H. das Vorhandensein Meckel'scher Divertikel auf 1,25—2,5%.

In 6% aller Ileusfälle war ein Meckel'sches Divertikel die Ursache.

Er theilt die durch Meckel'sche Divertikel verursachten Darmverschlüsse ein in

I. solche, bei denen das Divertikel an seinem Ende frei ist,

II. solche, bei denen das Divertikel an seinem Ende fixirt ist.

Letztere Form ist die bei Weitem häufigere.

Sodann bespricht Verf. den Mechanismus des Zustandekommens eines Darmverschlusses bei beiden Gruppen, und zwar:

Bei Gruppe I: 1) Abschnürung des Darmes durch Verwachsungen, welche sich an einem gedrehten Divertikel gebildet haben;

2) Verschluss durch Knickung des Dünndarmes an der Ansatzstelle des Divertikels;

3) Drehung des Darmes um seine Längsachse am Ansatzpunkte des Divertikels;

4) Chronische Entzündung des Divertikels mit Narbenbildung;

5) Inversion der Divertikelschleimhaut allein oder des ganzen Divertikels, mit oder ohne Invagination des Darmabschnittes direkt unterhalb des Divertikelansatzes.

Bei Gruppe II: 1) Einfache Abschnürung einer Dünndarmschlinge durch das verwachsene Divertikel;

2) Bildung eines Volvulus durch die Schlinge, welche unter ein verwachsenes Divertikel geschlüpft ist.

3) Volvulus des verwachsenen Divertikels allein mit Verschluss des Dünndarmes;

4) Strangulation des Dünndarmes über ein straff gespanntes Divertikelband;

5) Knickung des Darmes durch Zug eines verwachsenen Divertikels.

Der Beginn der Ileuserscheinungen ist meist akut, seltener (bei Narbenbildung) chronisch.

Ein Verschluss kann auch zu Stande kommen durch Vorfall des Darmes durch eine Nabelfistel.

Von charakteristischen Symptomen hebt H. hauptsächlich folgende hervor:

1) Es sind meist Kinder oder jüngere Personen.

2) Meist sind leichtere Anfälle voraufgegangen.

3) Fehlen der Auftreibung an den Seiten des Bauches.

4) Lokaler Meteorismus, hauptsächlich an der rechten Bauchseite unter dem Rippenbogen.

5) Spätes Auftreten von Kotherbrechen.

6) Größte Empfindlichkeit rechts oder gerade unterhalb vom Nabel.

Gleichzeitig bestehende anderweitige Missbildungen, wie Hasenscharte, Klumpfuß, Ectopia vesicae, hält H. nicht für diagnostisch verwerthbar.

Zum Schluss seiner Arbeit referirt H. kurz sämmtliche 69 gesammelten Fälle. **Seefisch** (Berlin).

---

10) **Haasler.** Über Darminvagination.

(v. Langenbeek's Archiv Bd. LXVIII. Hft. 3.)

Verf. konstatirt die merkwürdige Thatsache, dass, während in der ausländischen Litteratur, wie z. B. in der englischen, amerikanischen und australischen, die akuten Invaginationen der Kinder und deren operative Behandlung eine große Rolle spielen, in Deutschland kaum über ein nennenswerthes Materiel in dieser Richtung



verfügt wird. Er stellt desswegen die Frage, ob nicht noch zu wenig von Seiten der Praktiker auf diese Krankheit acht gegeben oder ob nicht die chirurgische Therapie zu selten in Betracht gezogen wird. Auffallend ist ferner der Umstand, dass die chronische Invagination gar nicht weniger häufig bei uns vorkommt als beispielsweise in England. H. vermag aus der Hallenser Klinik zehn eigene Beobachtungen in ausführlichen Krankengeschichten wiederzugeben, welche im Einzelnen viele interessante und lehrreiche Momente bieten.

Was die ätiologischen Faktoren betrifft, so muss man zwischen den Invaginationen der Kinder und denen der Erwachsenen unterscheiden. Bei ersteren ist die Ursache vielfach in Besonderheiten der Entwicklung und der Funktion des Darmes zu suchen, die durchaus nichts Pathologisches haben. Bei Erwachsenen liegt meist ein Grundleiden vor, das dann bei irgend einem Anlass die Invagination entstehen lässt. Zu diesen Erkrankungen gehören vor Allem Geschwülste, und zwar besonders die gutartigen, Fibrome, Myome, Adenome, polypöse Gebilde etc. Sie wirken wohl weniger durch Zug als vielmehr dadurch, dass sie häufig wiederholte energische Kontraktionen auslösen, so dass durch den Krampf des den Polypen umgebenden Darmrohres die Invagination eingeleitet wird. Die Wirkung eines invertirten Meckel'schen Divertikels beim Zustandekommen der Invagination kann man sich ähnlich der eines Darmpolypen denken. Ein anderer Ausgangspunkt, der bei den Invaginationen am Blinddarm wohl häufiger, als bisher bekannt, in Betracht kommt, ist der Processus vermiformis; und zwar ist es die Inversion des Wurmfortsatzes, die den Ausgangspunkt der Invagination bildet. Dass die Inversion des Wurmfortsatzes im Verhältnis zu der des Meckel'schen Divertikels eine seltene ist, liegt daran, dass das Mesenteriolum die Invagination erschwert und dass der Fortsatz durch adhäsive Entzündung festgelegt wird. In einem Falle des Verf. war Darmtuberkulose die Ursache der Invagination. Bei keiner Operation fand er die Invagination in solchem Zustande, dass eine Desinvagination angezeigt oder überhaupt möglich erschien. In einigen Fällen ließ sich die Invagination zwar verkleinern, aber es blieb stets ein invaginirter Rest zurück, welcher die Resektion nothwendig machte. Bei allen Pat. waren mehr oder weniger stark ausgeprägte Zeichen lokaler Peritonitis vorhanden. In den entfernteren Abschnitten blieb der Bauch aber stets verhältnismäßig lange frei von Entzündung. Zu schwerer diffuser Bauchfellentzündung kam es nur in den Fällen ausgedehnter Darmnekrose mit Perforation.

Bei allen Kranken war der typische Beginn des Leidens mit Leibschmerzen, Obstipation und Erbrechen zu konstatiren. Die Stuhlverhaltung steigerte sich häufig zu völligem Darmverschluss. Auch in den schwersten Fällen fehlte dagegen ein Erguss, während die Peristaltik auffallend lange fortbestand. Schleimbeimengungen wurden niemals vermisst, dagegen fehlte Blut im Stuhl in der Hälfte der

Fälle. Eine typische Geschwulst war meistens nachweisbar, ihre Tastung fast stets schmerzhaft. Die spontanen Schmerzen sind auf Zerrung des Mesenterium zu beziehen. Bei der akuten Invagination ist in den ersten 24 Stunden die Anwendung hoher Einläufe nicht zu verwerfen. Bleibt diese sorgfältig zu dosirende Therapie erfolglos, so soll möglichst bald operirt und die Desinvagination, eventuell die Resektion ausgeführt werden. Bei der operativen Behandlung subakuter und chronischer Formen des Leidens haben Einläufe nur einen vorbereitenden Werth. Die rationellste Methode der Operation ist dann die Resektion im völlig gesunden Darm mit primärer Darmnaht. Sie entfernt den geschädigten Darm und damit den Anlass für unangenehme Folgeerkrankungen, wie Ulcerationen, Stenosen, Perforation und Peritonitis. Sie beseitigt ferner den Darmtheil, in welchem das Grundleiden, welches die Invagination veranlasste, sitzt, und entfernt dadurch den Ausgangspunkt für Recidive.

E. Siegel (Frankfurt a/M.).

---

11) **F. König.** Die Erkrankungen des Mastdarmes in Folge von Infektion durch Genorrhoe und Syphilis.

(Berliner klin. Wochenschrift 1902. p. 417.)

Die Erkrankung, von welcher Verf. ein klinisches Bild giebt, wird hauptsächlich in der Großstadt beobachtet und meist beim weiblichen Geschlecht. 1 Mann zu 6—9 Frauen. Die Ätiologie ist in der Mehrzahl der Fälle Gonorrhoe. Selten kommen die frühen Stadien zur Behandlung. K. sah eine auf Lues, zwei auf Gonorrhoe beruhende relativ frische Fälle. Die subjektiven Beschwerden sind: Schmerzhafter Stuhlgang, krampfhafte Schmerzen im After, zurückgehaltener Stuhl, heftige Schmerzen bei der Stuhlentleerung. — Eiter und Schleim geht der Stuhlentleerung voran und folgt ihr nach. Gonokokken sind im Ausfluss selten nachweisbar. Befund: Am After hahnenkammförmige Hautduplikaturen, die aber auch fehlen können. Geschwülste von verschiedener Breite und Höhe umgeben die Afteröffnung. Bei der Rectaluntersuchung kommt man zu einem engen, runden Kanal. Ringförmig verengte Stelle in der Ampullengegend. Rectalrohr oberhalb der Striktur erweitert. In schlimmeren Fällen bildet der Mastdarm ein enges Rohr mit dicken Wandungen; der Process erstreckt sich zuweilen bis in die Flexur. In einem Theil der Fälle findet sich eine Perforation der Pars sphincterica nach der Scheide hin; ferner kommen pararectale Abscesse vor, die zur Fistelbildung führen, selten hohe Perforationen, die Peritonitis und Tod im Gefolge haben.

Therapie: Jod und Quecksilber sind ohne Erfolg; mit Bougiebehandlung wird nur in einer kleinen Zahl der leichteren Fälle Erfolg erzielt; scheitert sie oder ist sie kontraindicirt, so ist die cirkuläre Resektion des Erkrankten von großem Nutzen.

K. hat 10 Fälle zur Heilung gebracht. — Reicht der Process hoch in den Mastdarm event in die Flexur, so ist diese Krankheit

unheilbar, wenn man nicht das kranke Rohr außer Thätigkeit setzt durch Anlage eines Weichenafters, der allerdings dann Zeit Lebens getragen werden muss, aber bei reinlichen Menschen wenig Beschwerden und keine Störung des Berufes verursacht.

Langemak (Rostock).

Kleinere Mittheilungen.

Zur Sauerstoff-Chloroformnarkose.

Von

Dr. Heinz Wohlgemuth.

Als ich im Vorjahre auf dem Kongress der Deutschen Gesellschaft für Chirurgie über meine Erfahrungen mit einer Sauerstoff-Chloroformnarkose berichtete und den von mir für diese Narkose konstruirten Apparat demonstrirte, da war ich mir wohl bewusst, dass diesem Apparat noch einige technische Mängel anhafteten, die zu beseitigen ich damals noch nicht im Stande war. Die Schwierigkeit lag in dem Princip, von der bewährten und heute noch nach zahlreichen Versuchen von mir als einzig exakte Dosirungsform betrachteten Tropfmethode nicht abzuweichen. Es lag ja sehr nahe, den Sauerstoffstrom einfach mit dem Juncker'schen oder Henry'schen Chloroformapparat zu verbinden und durch das Chloroform statt mit dem Gebläse Luft aus dem Cylinder Sauerstoff zu jagen, damit sich dieser mit Chloroform sättigte. Aus naheliegenden Gründen habe ich diesen Weg nicht eingeschlagen, der auf dem diesjährigen Chirurgenkongress in dem von Roth vorgestellten Apparat Form gewonnen hat.

Einmal ist die Dosirung des Chloroforms bei diesem Verfahren eine sehr ungleiche. Die Temperatur des Chloroforms spielt eine zu wesentliche Rolle. Die Resultate, die wir bereits im Juli 1900 gewonnen haben, zeigten z. B., dass bei einer Temperatur von 21° 1 Liter Sauerstoff 1,2008 g Chloroform mitreißt, und zwar sind die Unterschiede, ob dieser eine Liter in verhältnismäßig kurzer oder langer Zeit zum Durchströmen gebracht wird, recht gering in Bezug auf die Verdampfung des Chloroforms. Unendlich groß sind dagegen die Unterschiede bei verschiedenen Temperaturen. So verdampften 100 Liter Sauerstoff bei 3 auf einander folgenden Versuchen: 22,6 g, 21,7 g, 24,3 g bei einer Temperatur von 12°. Bei 15° 26,3 g, bei 25° 41 g Chloroform. Es ergiebt sich hieraus zur Evidenz, dass von einer exakten Dosirung des Chloroforms bei einem durch die Gesammtmenge des Chloroforms streichenden Sauerstoffstrom je nach dem im Operationszimmer herrschenden Temperaturgrad nicht die Rede sein kann. Ein zweiter Übelstand dieses Verfahrens liegt darin, dass das Chloroform längere Zeit, bis stundenlang, mit dem durchströmenden Sauerstoff geschüttelt wird. Es ist von jeher peinlichst darauf geachtet worden, Chloroform vor Luft und Licht zu schützen, weil es sich sonst leicht zersetzt und diese Zersetzungsprodukte als sehr gefährlich für den Menschen betrachtet wurden; sollte doch schon der Sauerstoff der atmosphärischen Luft bei seiner Verdünnung mit 80% Stickstoff bei längerer Einwirkung auf das Chloroform Phosgen aus demselben abspalten, und die Chemiker und Fabriken, besonders die sich mit der Herstellung von Chloroform befassen, haben uns gleichmäßig ihre Meinung dahin kundgegeben, dass sich das Chloroform bei längerer Einwirkung von Sauerstoff, dem obendrein doch immer noch ein gewisser Feuchtigkeitsgrad anhaftet, unbedingt zersetzen muss. Ich will nicht davon sprechen, dass demnach das Wiederverwenden eines so behandelten Chloroforms eine Unmöglichkeit für einen vorsichtigen Arzt sein muss, es würde dies ja nur eine Kostenfrage sein, das restliche, nicht verwendete, aber mit Sauerstoff durchgeschüttelte Chloroform fortzugießen, wie es bei dem von Dräger-Roth angegebenen Apparat der Fall sein muss; auch bei länger dauernden Narkosen liegt

danach die Gefahr der Zersetzung und der schädlichen Einwirkung auf den Kranken sehr nahe. »Die chemische Fabrik auf Aktien, vormals E. Schering« schrieb uns z. B. auf unsere Anfrage: ». . . . . . . Die von Ihnen angeführte zweite Methode (den Sauerstoff durch das Chloroform streichen zu lassen) halten wir für gänzlich aussichtslos, da der nach einmaliger Benutzung zurückbleibende Rest für eine nochmalige Verwendung auf alle Fälle unbrauchbar ist und unbedingt nicht in das Standgefäß zurückgegossen werden darf . . . . Dabei müssen unseres Erachtens die von den Ärzten gefürchteten Oxydationsprodukte des Chloroforms entstehen. . . .« »Dass es Ihnen nicht gelang, Zersetzungsprodukte im Chloroform nach der Behandlung mit Sauerstoff chemisch nachzuweisen, beweist nichts, denn der Organismus empfindlicher Pat. reagirt gegen etwaige Nebenkörper im Chloroform weit empfindlicher als irgend ein chemisches Reagens.«

Es scheint mir sehr wohl möglich, dass auf diese Wirkung und auf den bei dem Roth'schen Apparat zu schnell, d. h. mit zu starkem Druck strömenden Sauerstoff, das von Engelmann (Centralblatt für Chirurgie 1902 No. 13) mehrfach beobachtete Kleinwerden, in einzelnen Fällen sogar Aussetzen des Pulses zurückzuführen ist. Der Roth-Dräger'sche Apparat arbeitet nämlich mit einer Durchschnittsgeschwindigkeit von 3 Liter Sauerstoff in der Minute, d. i. 180 Liter in der Stunde. Diese 3 Liter Sauerstoff nehmen bei ihrem Durchstreichen durch das Chloroform im Mittel 2,3 g Chloroform mit. Soll nun bei schwer zu narkotisirenden Individuen mehr Chloroform gegeben werden, so muss auch die Strömungsgeschwindigkeit des Sauerstoffs vergrößert werden, d. h. es muss mehr Sauerstoff durch das Chloroform gejagt werden, bis zu 5 Liter in der Minute, 300 Liter in der Stunde. Diese schnelle Strömungsgeschwindigkeit ist auch der Grund für die von Engelmann (l. c.) im Beginn der Narkose zuweilen gesehene Apnoë. Ich habe solche Apnoë mehrfach beobachtet, als ich im Beginn meiner Versuche zu viel Sauerstoff gab. Den ersten dieser Fälle hielt ich irrthümlicherweise für eine Asphyxie, bis ich erst später den eigentlichen Grund darin erkannte, dass die Pat. in zu schnellem Luftstrom einfach nicht athmen können. Dabei fällt es auch wohl nicht unerheblich ins Gewicht, ob man wie bei dem Roth-Dräger'schen Apparat in der Stunde 180—300 Liter, oder wie bei dem meinigen 100 Liter Sauerstoff in der Stunde braucht.

Alle diese Gründe hatten also bei der Konstruktion meines Narkosenapparates ein wichtiges Wort mitgesprochen, und es war von mir von vorn herein darauf Bedacht genommen worden:

1) Beim Chloroformverbrauch die Tropfmethode beizubehalten, weil sie die beste und exakteste Dosirung ist.

2) Die Gefahren, welche event. in der längeren Einwirkung vom Sauerstoff auf das Chloroform lagen, auszuschließen, und den Apparat so konstruiren, dass immer nur die gerade zur Einathmung gelangende Menge Chloroform mit dem Sauerstoff sich mischte, der Chloroformvorrath aber vollständig getrennt vom Sauerstoff blieb.

3) Den Sauerstoffbedarf auf das geringste Maß herabzusetzen und

last not least den Preis des ganzen Apparates möglichst niedrig zu gestalten.

Es dürfte nicht auffällig erscheinen, dass alle diese Bedingungen nicht sofort bei einem ersten Modell erfüllt worden sind; ein technisch ganz vollkommener Apparat konnte eben nur aus der Praxis heraus sich entwickeln.

Ich gebe daher nun meinen verbesserten Apparat, der nach zahlreichen Versuchen alle diese Bedingungen vollkommen erfüllt, den Herren Kollegen zur Nachprüfung und lasse in Kurzem seine Beschreibung folgen:


Der Apparat besteht:

1) Aus dem (großen oder kleinen) Sauerstoffcylinder.

2) Aus einem kleinen Reducirventil zugleich mit Inhaltsmanometer. Dieses Reducirventil enthebt den Arzt jeder Nachstellung oder Einregulirung und arbeitet nach Öffnen des Hahnes automatisch, indem es nicht mehr als 100 Liter Sauerstoff in der Stunde durchlässt. An dem Reducirventil sitzt unmittelbar der Chloroformapparat. Dieser besteht 1) aus dem Chloroformvorrathsgefäß, 2) einem

kleinen, mit Metall umschlossenen und locker mit Mull gefüllten Glascylinder, 3) einem 3 Wege-Mischhahn mit einem Metallzwischenstück. Das aus braunem Glas gefertigte, graduirte Chloroformvorrathsgefäß sitzt in einem Bajonettverschluss auf dem Glascylinder auf und ist durch einen sehr sorgfältig konstruirten Metallhahn abgeschlossen, der durch ein Triebrad leicht bewegt wird. Dieses Triebrad trägt eine Stellscheibe, auf der eingeschlagen ist, dass bei dieser Drehung der Scheibe 0, 20, 30, 40 etc. Tropfen Chloroform in der Minute auf den im unteren Cylinder befindlichen Gazebausch herabfallen. Auf dem Gazebausch nimmt das Chloroform seine größtmögliche Oberfläche ein. Der Mischhahn ist derartig konstruirt, dass der Sauerstoffstrom an dem zum Chloroform führenden Wege vorbeiströmt und nach dem Princip eines Sprays das auf den Gazebausch herabgeträufelte Chloroform ansaugt, sich mit demselben in dem Hahne mischt und zur Inhalationsmaske weiterführt. Dieser Vorgang ist dadurch ermöglicht, dass in dem den Gazebausch enthaltenden Gefäß ein kleines, seitliches Loch angebracht ist, durch welches atmosphärische Luft nachströmen und das Chloroform auch von hinten her drücken kann. Durch Drehung des Mischhahnes, auf welchen zu dem Zwecke ein Zeiger eingeschlagen ist, kann man nun je nach Nothwendigkeit und Belieben die ganze Menge des auf den Gazebausch herabgeträufelten Chloroforms verdampfen lassen, wenn man diesen Zeiger auf »offen« stellt, $^3/_4$, $^1/_2$, $^1/_4$ des herabgeträufelten Chloroforms brauchen oder im Moment reinen Sauerstoff geben, wenn man den Zeiger auf »zu« richtet. Das Chloroform kommt so nicht in seinem Vorrathsgefäß mit dem Sauerstoff in Berührung, nur die vom Sauerstoffstrom angerissene Menge Chloroform mischt sich kurz vor ihrem Eintritt in die Inhalationsmaske mit demselben.

Fig. 1.



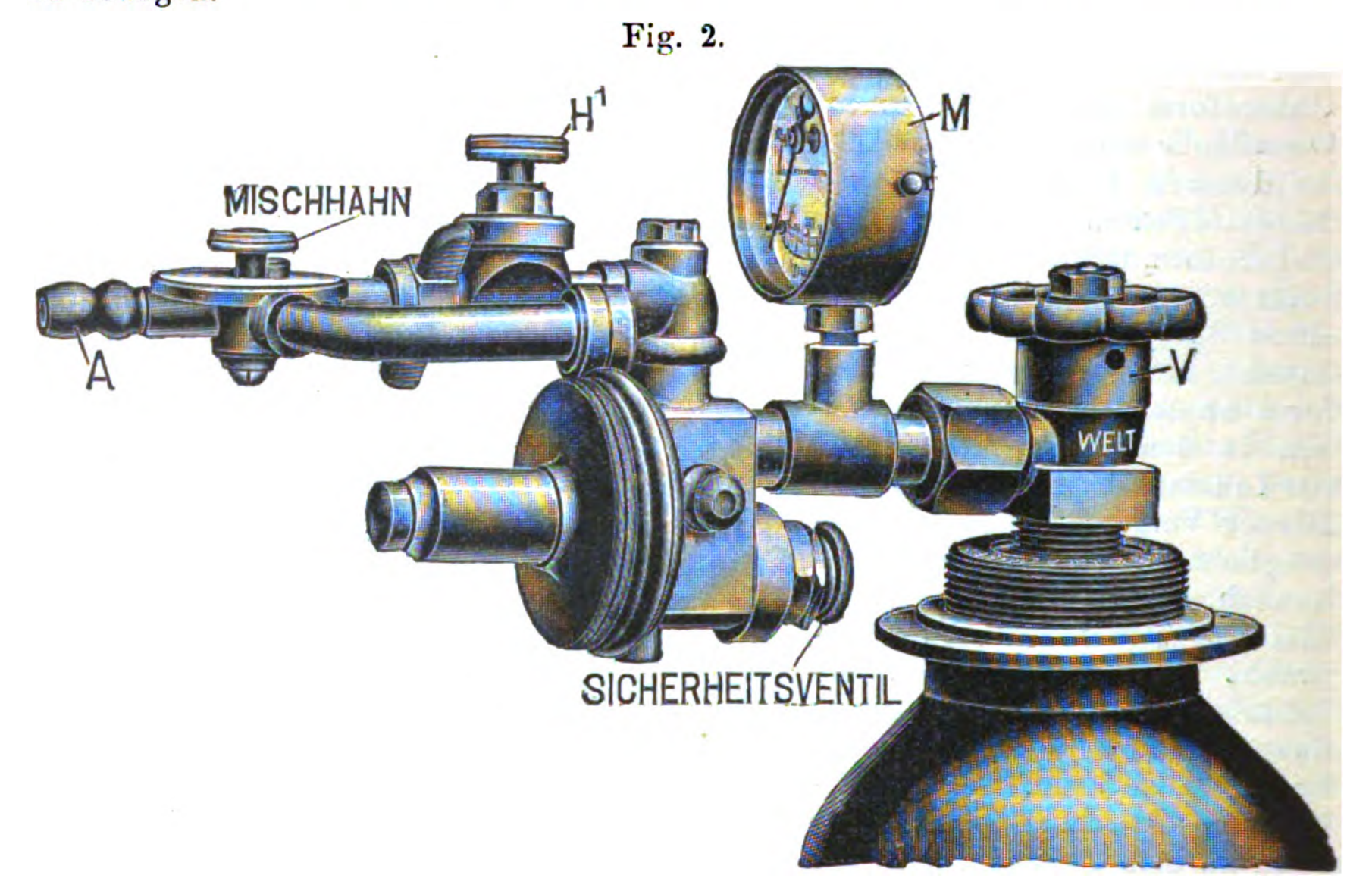
Dass man z. B. auch von einigen Tropfen Chloroform nur einen Bruchtheil vergasen zu lassen braucht, ist, wie wir wissen, bei gewissen Narkosen (Kindern, ganz schwachen, ausgebluteten Individuen etc.) nicht unwesentlich.

Die Maske ist dieselbe, von mir konstruirte, geblieben, wie ich sie schon in meiner ersten Publikation angegeben und wie sie auch von Dräger und Roth

in den Grundprincipien für ihren Apparat übernommen worden ist, nur hat Roth dieselbe aus Metall machen lassen, während ich wasserhelles Celluloid vorgezogen habe, wodurch jede Veränderung im Gesicht des Pat. zu beobachten ist.

Die Handhabung des Apparates ist die denkbar einfachste, der Sauerstoffverbrauch gering, halb so groß wie bei Dräger-Roth, und vor Allem der Chloroformverbrauch konstant, abhängig von dem Willen des Nakotisirenden und viel geringer als überhaupt bis jetzt bei irgend einer Methode möglich gewesen ist. Der ganze Apparat ist auf einem fahrbaren Stuhl armirt und leicht von der Stelle zu bewegen.

Fig. 2.



Für den externen Gebrauch liefert die »Sauerstoff-Fabrik Berlin« einen Holzkasten, worin der ganze Apparat mit einem kleinen Cylinder, der für eine 1- bis 2stündige Narkose Sauerstoff enthält, zu tragen ist.

Nach meinen jetzt 2 Jahre langen sehr zahlreichen Versuchen und dem Urtheil derjenigen Kliniker, die sie bereits erprobt haben, erscheint mir die Überlegenheit der Chloroform-Sauerstoffnarkose über die gebräuchlichen Narkosenmethoden absolut sicher zu sein, und was ich von besonders auffälligen Vorzügen dieser Narkose angegeben, haben Roth, Wex, und Engelmann ebenfalls konstatirt und Letzterer (l. c.) durch einige eklatante Beispiele illustrirt. Ich kann daher die Sauerstoff-Chloroformnarkose zur Nachprüfung nur empfehlen.

Die »Sauerstoff-Fabrik Berlin« ist gern bereit, denjenigen Kliniken, die die Narkose erst erproben wollen, einen Apparat zur Verfügung zu stellen. Der komplete Apparat kostet 125 *M*.

---

12) R. Cassanello (Pisa). Sulla istogenesi dei tumori cosidetti misti delle glandule salivari.

(Clinica chirurgica 1901. No. 7.)

C. liefert auf Grund von 5 sehr genau untersuchten Fällen einen lehrreichen Beitrag zur Histogenese der Speicheldrüsen-Mischgeschwülste. — Aus den detaillirten Schlusssätzen seiner Arbeit seien folgende hervorgehoben: Im Gegensatz zu vielen anderen Behauptungen, dass diese Mischgeschwülste den Endothelien der Gefäße ihren Ursprung verdanken, also als Lymphendotheliome, plexiforme

Hämangiosarkome, endotheliale Cylindrome u. Ä. m. beschrieben werden, glaubt C. dargethan zu haben, dass — in seinen Fällen — jeder Zusammenhang mit den Lymphendothelien oder Gefäßendothelien oder den Gefäßperithelien fehlt; dass dagegen der epithelial-glanduläre Ursprung anzunehmen ist, sowohl bei eingekapselten Geschwülsten (3 Fälle), als auch bei nicht eingekapselten Formen (2 Fälle). Bei diesen letzteren ist — die Einzelheiten eignen sich nicht zum Referate — in zweifelloser Weise die direkte Abhängigkeit der Neubildung von den Elementen der Drüsenacini ersichtlich. **J. Sternberg** (Wien).

13) **Gliński.** Über polypenförmige Mischgeschwülste des Ösophagus.

(Virchow's Archiv Bd. CLXVII. p. 383.)

Es hatte sich um einen 68jährigen Mann mit Schluck- und Magenbeschwerden gehandelt, der an Inanition zu Grunde gegangen war. Bei der Sektion fand sich im unteren Theil der Speiseröhre eine hühnereigroße, gestielte, polypöse Neubildung, die die Lichtung des Kanals vollkommen verschloss. Mikroskopisch handelte es sich um eine Mischgeschwulst, die zusammengesetzt war aus Bindegewebsfasern, Herden myxomatösen Gewebes, quergestreiften Muskelfasern und hauptsächlich aus Zellen verschiedener Form. **Fertig** (Göttingen).

14) **L. Kirchheim.** Über die sog. diffuse, wahre Mammahypertrophie (Billroth) und ihr Verhältnis zum Fibrom.

(v. Langenbeck's Archiv Bd. LXVIII. Hft. 2.)

Verf. veröffentlicht in der vorliegenden Arbeit die Kranken- und Operationsgeschichte einer 15jährigen Pat., welche an der diffusen, wahren Mammahypertrophie litt und wegen derselben sich einem chirurgischen Eingriff unterzog. Mit wissenschaftlicher Genauigkeit ist das Präparat in allen in Betracht kommenden Beziehungen geschildert. Als Mutterboden der centralen homogenen Geschwulstpartie ist das eigentliche Drüsengewebe anzusehen, welches gleichmäßig von Hypertrophie ergriffen ist. Die einzelnen vergrößerten Drüsenabschnitte sind derart verschmolzen, dass sie nicht mehr von einander zu trennen, sondern eine vollkommen homogene Geschwulstmasse geworden sind. In der Peripherie ist das Drüsengewebe nicht von dem umliegenden Fettgewebe geschieden, ist in dasselbe hinein fortgewachsen und hat es theils so in sich aufgenommen, dass es zum Stroma der wachsenden Drüse wurde, theils aber ist es zum unregelmäßigen Einschluss größerer Fettmassen gekommen, welche sekundär noch der Durchwachsung unterliegen. Das dadurch geschaffene Maschenwerk tritt durch die Zunahme der Drüsensubstanz jedoch immer mehr zurück. Die Struktur verwischt sich so, und das Gewebe gewinnt einen homogenen Charakter. Was den mikroskopischen Befund betrifft, so stimmt derjenige der normalen jungfräulichen Brustdrüse mit der hypertrophischen in so fern überein, als in beiden das Bindegewebe gegenüber dem Drüsenparenchym die Oberhand besitzt. Und zwar sind tubulöse Milchgänge vorhanden, Acini fehlen noch. Dagegen ist bei dem pathologischen Präparat vermehrter Kernreichthum als Zeichen des abnorm gesteigerten Wachsthums vorhanden, und außerdem ist in den peripheren Partien der Geschwülste besonders reichlich Ödem zu konstatiren. Das Drüsenparenchym selbst weist keine Abweichungen von der Norm auf. Die Lymphdrüsen sind zwar vergrößert, aber ohne pathologischen Befund. Der ganze Bau der Geschwulst, der kontinuirliche Übergang der Gewebsarten in einander, wie die typische Anordnung derselben sprechen gegen Neubildung und für einfache Hypertrophie des Trabekelgewebes und seiner Endothelien. Es liegt ferner auch in den Lymphdrüsen nur eine chronisch indurative Lymphadenitis vor.

Im Ganzen konnte Verf. 42 Fälle von doppelseitiger Brustdrüsenhypertrophie aus der Litteratur sammeln. Einfluss der Rasse auf die eigenartige Erkrankung, Disposition der Stadt- oder Landbevölkerung ließ sich nicht einwandsfrei erweisen, eben so wenig wie eine familiäre Disposition. Zu den wesentlichen ätiologischen Faktoren ist sicher nur Pubertät und Schwangerschaft zu rechnen. Das Einsetzen

der Hypertrophie ist weder von objektiven noch von subjektiven Symptomen mit Ausnahme eines Falles von Durston begleitet gewesen. Auch das Stadium der ersten Entwicklung bleibt meist unbemerkt. In einer Reihe von Fällen machten Schmerzen, Menstruationsstörungen und die rapide Entwicklung der Geschwülste auf die krankhafte Natur des Processes aufmerksam. Die Schwangerschaftshypertrophie nimmt einen rascheren Verlauf wie die anderen Formen. Das vorhandene Material genügt leider nicht, um die principiell wichtige Frage des Vorkommens einseitiger Hypertrophie zu erklären. Bei den 13 beschriebenen Fällen dieser letzteren Art lassen sich nicht mit Sicherheit Geschwülste oder Entzündungen ausschließen. Indess soll das Vorkommen einseitiger Hypertrophie nicht geleugnet werden; ist doch das Wachsthum in beiden Brüsten keinesfalls immer ein symmetrisches, sondern oft recht ungleichmäßig. Durch das zunehmende Wachsthum werden die Brustdrüsen in späterem Stadium von ihrer Unterlage, dem Brustmuskel und der Fascie, abgezogen, so dass man mit dem Finger hinter demselben eindringen kann. Die Brust nimmt statt der Halbkugelform Birnenform an, der obere Theil kann die Gestalt eines Stieles bieten. Die Hypertrophie hebt die Funktion der Brustdrüsen nicht auf; andererseits ist aber ihr Verlauf von der Sekretion nicht abhängig. Die Schwellung der Achseldrüsen, die Verf. in dem eigenen Falle beobachtete, bringt er mit der Colostrumbildung in Verbindung. Sonst wird Drüsenschwellung nicht erwähnt, sondern die Hypertrophie als eine streng auf die Drüsen beschränkte Erkrankung charakterisirt. Der Fall Billroth, ein gleichzeitiges Zusammentreffen von Hypertrophie und Sarkom, steht vereinzelt da. Die Beeinträchtigung des Allgemeinbefindens ist ausschließlich eine Folge der Größe der Geschwulst.

Die Prognose der Krankheit ist sehr verschieden, je nachdem Schwangerschaft vorliegt oder nicht. In ersterem Falle ist sie günstig, während die Pubertätshypertrophien eine ernstere Prognose haben und eine Spontanheilung fast ausschließen. Jedenfalls soll man bei einer Schwangerschaftshypertrophie einen Eingriff nicht vornehmen, sondern den Ablauf der Geburt abwarten. Im Übrigen ist bei den nicht spontan zurückgehenden Fällen die Operation, d. h. Amputation der Brüste, die einzig erfolgreiche Behandlung. Nach dem mikroskopischen Verhalten kann man die Brustdrüsenhypertrophie außerhalb der Schwangerschaft als diffuses Fibrom auffassen. Die pathologischen Veränderungen, auf welche der klinische Verlauf bezogen werden kann, spielen sich lediglich am periglandulären Gewebe ab; das Drüsenparenchym zeigt keine Veränderungen von der Norm.

E. Siegel (Frankfurt a/M.).

15) **Spethmann.** Über Mammacarcinome.

Diss., Kiel, 1902.

Bericht über die vom 1. April 1899 bis 30. Juli 1901 in der chirurgischen Klinik in Kiel beobachteten 42 Fälle. 41 Fälle wurden operirt.

Von den Operirten blieben bis zur Veröffentlichung dieser Dissertation recidivfrei:

60% der unter günstigen Bedingungen Operirten (keine Verwachsungen, keine Metastasen),
25% » » ungünstigeren » »
20% » wegen Recidiv Operirten.

Die Beobachtungszeit ist zwar eine kurze; immerhin gewinnt man bezüglich der Procentzahl der Recidive ein annähernd richtiges Urtheil, da die meisten Rückfälle doch bald nach der Operation aufzutreten pflegen.

Neck (Chemnitz).

16) **F. C. Shattuck.** Prognosis and treatment of tubercular peritonitis.

(Amer. journ. of the med. sciences 1902. Juli.)

Von 1889 bis 1900 wurden 98 Fälle von tuberkulöser Peritonitis im Massachusetts General Hospital zu Cambridge-Boston behandelt. Mehr als die Hälfte

der Pat. stand im Alter zwischen 15 und 30 Jahren, $^2/_3$ derselben war weiblichen Geschlechts. Aus der Symptomatologie sei erwähnt, dass in 8 von 13 Fällen die Tuberkulinreaktion positiv war, dass Leukocytose meist fehlte; die Temperatur hatte nichts Charakteristisches, der Diazoreaktion ist keine Bedeutung beizulegen. So weit die Endresultate bekannt, starben von 25 intern Behandelten 68%, während 32% z. Z. gesund sind; von 32 chirurgisch Behandelten starben nur 37,5%, 62,5% leben gesund. Schlussresultate: Tuberkulöse Peritonitis kann, auch bei gleichzeitiger Tuberkulose anderer Organe, vollständig ausheilen: a. bei rein interner Behandlung, b. durch Punktion, c. durch Incision. Wichtig sind günstige hygienische Bedingungen, möglichst kurzer Aufenthalt im Krankenhause. Man ist berechtigt, zunächst interne Behandlung, event. bei störendem Ascites zu versuchen; tritt nach 5—6wöchiger Behandlung keine Besserung ein, so ist die Indikation zu chirurgischem Eingreifen gegeben. **Bender** (Leipzig).

17) **J. C. Hubbard** (Boston). Meckel's diverticulum patent at the navel.

(Annals of surgery 1902. April.)

18) **R. E. Webster** (Ottawa). Hernia of Meckel's diverticulum.

(Ibid.)

H. berichtet über einen von Dane operirten Fall von Meckel'schem Divertikel bei einem 4 Wochen alten Kinde. Das Divertikel war nach dem Nabel hin offen, und durch die Öffnung hindurch hatte sich ein ausgedehnter Schleimhautvorfall gebildet. Der Fall wurde durch Laparotomie geheilt.

Verf. warnt vor unvorsichtiger Behandlung der sog. Nabelpolypen, die oft nichts anderes sind, als die durch ein offenes Meckel'sches Divertikel vorgefallene Darmschleimhaut. Bei stärkerem Vorfall räth er stets zur Laparotomie trotz der schlechten Prognose derselben.

W. beschreibt einen von ihm operirten Fall von Einklemmung eines $3^1/_2$ Zoll langen Divertikels in einen linksseitigen Leistenbruch. Das Fortbestehen von Schmerzen nach der anscheinend gelungenen Reposition, so wie Abgang von Blut durch den After gaben Anlass zur Operation. Das Divertikel wurde abgetragen, und es erfolgte Heilung. **Seefisch** (Berlin).

19) **Palla.** Über einen Fall von Kanalisationsstörung des untersten Ileum in Folge von Einschnürung desselben durch einen bindegewebigen Strang.

(Virchow's Archiv Bd. CLXVI. p. 526.)

Bei einer im anatomischen Institut zu Innsbruck secirten Leiche einer 48jährigen Frau fand sich ein von der hinteren Bauchwand ausgehender, neben der Flexura duodenojejunalis ansitzender Strang, der an der rechten Seite der Gekröswurzel herunterzog, um sich nach Überschreitung des Dünndarmes unweit von der Einmündung in den Blinddarm auf die linke Gekrösseite hinüberzuwenden. An der Stelle, wo der Strang das Ileum kreuzte, hatte er dieses abgeschnürt, so dass der Durchmesser des Darmes hier nur noch 8 mm betrug. Der Strang stand zu den Gefäßen in gewissen Beziehungen, die dafür zu sprechen schienen, dass die V. mesent. infer. ursprünglich darin verlaufen war. Jedoch in Folge des auf den Strang wirkenden Druckes und Zuges war das Gefäß bis zur Mündungsstelle in die V. haemorrhoid. super. und colica sinistra obliterirt. Die Erklärung, wie die V. mesent. infer. in einen derartigen, auf der rechten Seite des Gekröses verlaufenden Strang zu liegen kommt, scheint dem Verf. durch folgenden Umstand gegeben zu sein. Es hatte in dem betreffenden Falle eine retroperitoneale Hernie des Recessus duoden. jejunal. bestanden, und der die Bruchpforte einer solchen Hernie begrenzende freie Rand der Plica duoden. jejunal. (Plica venosa Brösike) war von dem Strang gebildet, in welchem die V. mesent. infer. verlief.

Fertig (Göttingen).

20) **Ringel.** Über Hernia retroperitonealis duodenojejunalis (Treitzii).
(Virchow's Archiv Bd. CLXVII. p. 125.)

Im ersten Theil seiner Arbeit bespricht Verf. die Ansichten der verschiedenen Autoren und die strittigen Punkte, die über die Fossa duodenojejunalis bestehen, und giebt dann zum Schluss die Beschreibung eines seltenen, anatomisch beobachteten Falles. Der betreffende Pat. war plötzlich unter heftigen Schmerzen im Leib erkrankt und musste öfters wässrige Massen erbrechen. Der Leib wurde stark aufgetrieben, prall gespannt und diffus schmerzhaft. 56 Stunden nach Beginn dieser Erscheinungen trat unter zunehmendem Collaps der Tod ein. Bei der Sektion fand sich eine Hernia duodenojejunalis. In dem ziemlich großen Bruchsack war der größte Theil des Dünndarmes enthalten. Der Tod war nach Einklemmung einer Dünndarmschlinge erfolgt, die aus dem retroperitonealen Bruchsack durch die Bruchpforte in die freie Bauchhöhle vorgefallen war.

Fertig (Göttingen).

21) **Gliński.** Zur Kenntnis der Dickdarmlymphosarkome.
(Virchow's Archiv Bd. CLXVII. p. 373.)

Eine 48jährige Frau war seit einem Jahre mit Schüttelfrösten, unstillbaren Diarrhöen, so wie selten auftretenden Brechanfällen erkrankt. In letzter Zeit war auch Blut im Stuhlgang aufgetreten. Bei der Untersuchung des Mastdarmes fand sich eine weiche, breit aufsitzende, glatte Geschwulst. Pat. erlag allmählich der Inanition, und bei der Sektion fand sich der Dickdarm vom After bis zur Ileocoecalklappe stark verdickt und gleichmäßig erweitert. Er stellte ein steifes, offen stehendes, dickwandiges, cylindrisches Rohr dar; das neoplastische Infiltrat betraf besonders die Mucosa und Submucosa und hatte im Bereich des Mastdarmes die Schleimhaut durchbrochen. In die Lichtung des Darmes ragten auf breiter Basis sitzende, rundliche, erbsen- bis walnussgroße Geschwülste hinein. Auch die Drüsen des Mesocolon waren verdickt.

Die krankhaften Veränderungen im Darme bestanden nach der mikroskopischen Untersuchung in der Ausbildung eines lymphoiden Infiltrates, das sich in Folge des Wachsthums der Solitärfollikel gebildet und besonders in der Submucosa, theilweise auch in der Mucosa und Muscularis bis zur Serosa ausgebreitet hatte. Die Erkrankung hatte wahrscheinlich im Bereich des Mastdarmes ihren Anfang genommen, und indem immer weitere Solitärfollikel von dem krankhaften Process ergriffen wurden, drang das Infiltrat in immer höhere Darmtheile hinein, bis endlich der ganze Dickdarm und der unterste Theil des Dünndarmes befallen war. Hier waren die Veränderungen am geringsten, und es fand sich keine ausgebildete Geschwulst, sondern nur die Solitärfollikel und Peyer'schen Plaques waren stark vergrößert.

Zum Schluss seiner Arbeit spricht sich Verf. dahin aus, dass derartige Lymphosarkome nicht als Neubildungen im engeren Sinne aufzufassen seien, sondern nach Art ihrer Verbreitung schienen ihm derartige Affektionen mehr einen infektiösen als neoplastischen Charakter zu haben. Für diese Ansicht spricht, dass die veränderten Partien der benachbarten Lymphdrüsen und adenoiden Gewebe einen Anstoß zu Wucherungen geben, wodurch immer weitere Regionen von dem krankhaften Process befallen werden. **Fertig** (Göttingen).

22) **M. Penkert.** Vier seltene Fälle von abdominalen Cysten.
(Deutsche Zeitschrift für Chirurgie Bd. LXIV. p. 431.)

Die genannten Fälle sind im Greifswalder pathologischen Institut genauer bearbeitet; bis auf Fall 3, ein Operationspräparat, handelte es sich um Obduktionsbefunde; und zwar betrifft Fall 1 ein intraabdominales Hämatolymphangioma mixtum. Einem 2jährigen Knaben wird eine angeborene, in den letzten Wochen ständig gewachsene Geschwulst unter der Haut der rechten Bauchseite exstirpirt. Tod in der Narkose. Die exstirpirte Geschwulst war ein schwammartiges Kavernom; bei der Sektion fand sich außerdem am Lig. hepat. teres eine hühnereigroße

Geschwulst pendelartig aufgehängt, welche aus zahlreichen, von hellgelber Flüssigkeit gefüllten Blasen besteht, eine taubeneigroße blasige Geschwulst in der Gegend des Pankreaskopfes und eine ähnliche noch rechts neben der Aorta subpleural unterhalb des Lungenhilus. Ductus thoracicus normal. Eingehende mikroskopische Untersuchung und Sichtung der Litteratur über das Lymphangiom. Fall 2 Lymphcyste am Blinddarm. 56jähriger Pat. mit Ösophaguscarcinom, an welchem der Tod erfolgte. Die Geschwulst, im rechten oberen Theil des Bauches fühlbar, liegt hinter dem Colon ascendens und erweist sich als eine Lymphanhäufung in mehreren taubenei- bis gänseeigroßen Cysten, Entstehungsweise unklar. Fall 3. Eine kindskopfgroße, unterhalb der Leber sitzende, mit klarer Flüssigkeit gefüllte Cyste, durch Operation (Prof. Alberti-Potsdam) einem $3^1/_4$ Jahre alten Knaben exstirpirt. Die mikroskopische Untersuchung ergab Hydronephrose (Harnkanälchen und Glomeruli). Fall 4. 84jähriger Pat., an Altersschwäche gestorben; hatte oberhalb des Nabels eine Dämpfung mit Fluktuation und praller Resistenz besessen. Die Sektion zeigt dem entsprechend eine 1200 ccm klare Flüssigkeit haltende Blase zwischen Magen und Leber, Winslow'sches Loch verwachsen. Am Blinddarm und Wurmfortsatz viele alte schwielige Verwachsungen. Die Cyste ist lediglich als altes, chronisches, abgekapseltes, peritonitisches Exsudat aufzufassen, vermuthlich durch Perityphlitis hervorgerufen. Der wohl als recht selten zu betrachtende Befund ist für die Differentialdiagnose von Pankreascysten nicht ohne Interesse.

Meinhard Schmidt (Cuxhaven).

23) **H. Graff.** Eine retrorectale teratoide Geschwulst mit adenocarcinomatöser Degeneration.

(Deutsche Zeitschrift für Chirurgie Bd. LXIV. p. 526.)

G. exstirpirte in der Bonner Klinik einer 34jährigen Frau eine fast kindskopfgroße Geschwulst, die zwischen Mastdarm und Kreuzbein saß und vor einem halben Jahre Schmerzen verursacht hatte, übrigens erst seit Kurzem nachgewiesen war. Die Operation war ziemlich leicht gelungen, die Wunde rasch geheilt. Doch folgte bald in der Narbe und der Operationsstelle das Wuchern bösartiger Geschwulstmassen und 3 Monate nach der Operation der Tod an Kachexie. Das Operationspräparat bestand im Wesentlichen aus 2 Cysten, deren eine — straußeneigroß — eine richtige Dermoidcyste ist, während die andere, soliderer Bauart, in einem enteneigroßen Hohlraum gelblich weiße, schleimige, gelatinöse Massen enthält; in dem festeren Kerne auch harte Spangen und Bälkchen, wie Knochen oder Kalk anzufühlen. Mikroskopisch bestätigte sich die Dermoidnatur der großen Cyste. Im Gewebe der Zwischenwand zwischen beiden Cysten finden sich glatte Muskelfasern, Einlagerungen von hyalinem Knorpel, Fettgewebe, auch eine Knocheninsel. Die soliden Geschwulstmassen bestehen aus einer drüsenschlauchartig angeordneten, atypischen Zellwucherung mit schleimiger Degeneration und Nekrose. Die harten Stellen bestanden aus massenhafter Kalkablagerung neben auch vorhandenem echtem osteoiden Gewebe. Hiernach hat es sich wahrscheinlich um ein kongenitales Teratom gehandelt, das später adenocarcinomatös entartet ist, — ein jedenfalls selten konstatirtes Vorkommnis. Anziehung halbwegs analoger Fälle von Montgomery, Rudolphi, Biermann, Yamagiva.

Meinhard Schmidt (Cuxhaven).

24) **O. Zeller.** Beitrag zur Chirurgie der Gallenwege.

(Berliner klin. Wochenschrift 1902. No. 35.)

Z. theilt einige Beobachtungen mit, welche die Schwierigkeit der Differentialdiagnose zwischen obturirendem Verschluss des Duct. chol. und Kompression des Ganges von außen, so wie die Vortheile eines von ihm geübten Operationsverfahrens zeigen sollen.

Frau, 69 Jahre, seit Jahren typische Gallensteinkoliken, seit 6 Wochen Erscheinungen des völligen Choledochusverschlusses. Bei der Operation fanden sich keine Steine, wohl aber die Zeichen alter Cholelithiasis; auch waren die Gallen-

gänge weiter als normal. Die Sondirung von der geöffneten Gallenblase und auch vom Choledochus aus gelang nicht, die Sonde stieß auf einen kleinen, harten Widerstand. Eine Härte in der Mitte des Pankreaskopfes gab zu der Annahme Veranlassung, dass ein Carcinom des Pankreaskopfes vorläge. 6 Tage nach der Operation Tod an Erschöpfung. Obduktion: Nach Eröffnung des Duodenum und Einführung einer Sonde in die Papille fühlte man einen haselnusskerngroßen Stein. Die harte Schwellung des umgebenden Drüsenkörpers war rein entzündlicher Natur. Todesursache nicht aufgeklärt.

Seitdem hat Z. zur Sondirung des Choledochus immer das Duodenum geöffnet und dabei die Erfahrung gemacht, dass es zweckmäßig ist, einen Schnitt quer zur Längsachse des Darmes, genau in der Mitte des absteigenden Duodenaltheiles, gerade auf dem Scheitelpunkt des Hufeisens anzulegen. Die Methode der Sondirung von der Papille aus erwies sich als vortheilhaft in einem Falle, in welchem ein Verschluss des Choledochus bestanden hatte, bei der Operation jedoch das erwartete Hindernis nicht, wohl aber der Duct. chol. stark erweitert gefunden wurde. Die Sondirung von oben her gelang nicht, und so konnte nur die Papillensondirung Klarheit bringen, welche die Durchgängigkeit der Gallenwege sicherstellte. Wodurch der Verschluss des Choledochus zu Stande gekommen war, ließ sich nicht mehr nachweisen.

In einem Falle von Leberkrebs, welcher unter der Wahrscheinlichkeitsdiagnose: Choledochusverschluss durch einen eingeklemmten Gallenstein zur Operation kam, hätte, wie Z. glaubt, die Verletzung der V. portae vermieden werden können, wenn man sich von der Durchgängigkeit des Choledochus durch Papillensondirung überzeugt und durch diese den Choledochus sicht- und fühlbar gemacht hätte.

Ein Konkurrenzverfahren zur Choledochotomie soll diese Art der Exploration nicht sein, sondern in den Fällen von Behinderung des Gallenabflusses sicheren Aufschluss geben, in denen die Tastung der Gallenwege nichts Abnormes erkennen lässt; immerhin mag es in einigen Fällen gelingen, durch die Papillensondirung einen Choledochusstein in die Gallenblase zurückzuschieben.

Die Befürchtung, dass vom Darme aus Infektionserreger in die oberen Gallenwege verschleppt werden, hält Z. für unbegründet, weil der Inhalt des Duodenum viel weniger infektiös ist, als der tieferer Darmabschnitte, weil bei genügend vorbereiteten Pat. der Darm nahezu leer ist, und weil in den in Rede stehenden Fällen in Folge der Gallenstauung die Gallenwege meist inficirt sind.

Langemak (Rostock).

25) **H. Neumann.** Ein Fall von Kopftetanus. (Aus der III. medicinischen Klinik in Wien.)

(Zeitschrift für Heilkunde 1902. Hft. 8.)

Bei einem 14jährigen Knaben, der durch Steinwurf eine leichte Verletzung in der Nähe des linken Augenbrauenbogens erhalten, traten nach 14 Tagen Ängstlichkeit, Unruhe, Schlaflosigkeit auf, und nach weiteren 4 Tagen Trismus, Opisthotonus und Krämpfe der unteren Extremität.

Zugleich hiermit eine fast komplete linksseitige periphere Facialisparalyse.

Als der Mund wieder geöffnet werden konnte, zeigte sich Deviation der Zungenspitze nach links und somit eine Lähmung des Hypoglossus.

In dieser Thatsache liegt das Interessante des Falles.

Denn bisher wurden neben der Facialislähmung, die ja nach Rose als Kardinalsymptom des Kopftetanus gilt, einwandsfrei nur Lähmungen im Gebiete der Augenmuskeln beobachtet. **Coste** (Straßburg i/E.).

Originalmittheilungen, Monographien und Separatabdrücke wolle man an *Prof. E. Richter* in Breslau (Kaiser Wilhelmstraße 115), oder an die Verlagshandlung *Breitkopf & Härtel*, einsenden.

Druck und Verlag von Breitkopf & Härtel in Leipzig.



Centralblatt

für

CHIRURGIE

herausgegeben

von

E. von Bergmann, in Berlin, **F. König,** in Berlin, **E. Richter,** in Breslau.

Neunundzwanzigster Jahrgang.

Wöchentlich eine Nummer. Preis des Jahrgangs 20 Mark, bei halbjähriger Pränumeration. Zu beziehen durch alle Buchhandlungen und Postanstalten.

No. 46. **Sonnabend, den 15. November.** **1902.**

(Aus der chirurgischen Abtheilung des Kinderkrankenhauses zu Riga.)

Die Radikaloperation des kindlichen angeborenen Leistenbruches.

Von

Dr. med. **Paul Kremm.**

Die Radikaloperation des kindlichen angeborenen Leistenbruches bietet dem Chirurgen eine Reihe von Schwierigkeiten dar, die hauptsächlich durch anatomische Eigenthümlichkeiten dieser Bruchform bedingt sind.

Während beim Erwachsenen der Bruchsack, der sich ja neben dem, durch Obliteration völlig geschwundenen Proc. vaginalis peritonei entwickelt, leicht von seiner Umgebung isolirt werden kann, liegen die Verhältnisse beim Kinde viel schwieriger: Hier stellt der offen gebliebene scheidenförmige Fortsatz des Peritoneums selbst den Bruchsack dar. Dieser ist nun mit den darauf folgenden deckenden Schichten in der Regel fest verbacken. — Die der Bruchsackwand zunächst anliegende Schicht ist die sogenannte »Fascia herniae prop.«. Sie besteht aus 2 Lagen: der Fascia transversa und der Muskelplatte des Cremaster. Beim Erwachsenen muss ja natürlich der Bruch, der sich neben dem obliterirten Peritonealfortsatz vorstülpt, die Cremasterschicht durchbrechen, beim Kinde hingegen, wo der Bruchsack der

offen gebliebene Fortsatz ist, ist der Bruchsack von einem allseitig geschlossenen Muskelmantel umgeben, der aus den Fasern des Cremaster besteht. Die feste Verbackung zwischen dem Bruchsack und der deckenden, von Fascia transversa und Cremaster gebildeten Schicht kommt dadurch zu Staude, dass das properitoneale Fett zwischen Brucksack und Fascia herniae propria fehlt.

Zwischen beiden eben genannten Lagen liegen nun jene Gebilde, die beim Erwachsenen den Samenstrang darstellen. Ich sage ausdrücklich beim Erwachsenen; denn bis jetzt habe ich bei jeder Herniotomie des kindlichen Leistenbruches die Elemente des Samenstranges: Venen, Arterien und Vas def., weit von einander getrennt gefunden, so dass sie als isolirte Stränge an der seitlichen, hinteren Wand des Bruchsackes verlaufen. Es ist daher nicht logisch, beim kindlichen Leistenbruch von einem Samenstrang sensu strictiori zu sprechen; erst oberhalb des Bruchsackhalses treten die gesonderten Elemente zu einem strangförmigen Gebilde zusammen, so dass die Bezeichnung »Samenstrang« erst in dieser Region eine Berechtigung hätte. Wie gesagt, ich habe in keinem meiner Fälle jene fächerförmige Auffaserung des Samenstranges vermisst; ich schließe mich in dieser Beziehung jenen Autoren an, die dieser für die kindliche Herniotomie so wichtigen Verhältnisse Erwähnung thun (Félizet[1], Bayer[2]).

Aus diesen eben kurz skizzirten anatomischen Verhältnissen folgt die Schwierigkeit der Radikaloperation der kindlichen Inguinalhernie.

Entgegen den Angaben einiger Autoren muss ich doch bekennen, dass man bei der Isolirung und Unterbindung des oft sehr zarten Bruchsackes auf nicht unerhebliche Schwierigkeiten stößt. Zwischen Proc. vaginalis und der Fascia herniae prop. findet sich keine, diese beiden Lagen von einander trennende properitoneale Fettlage, der Bruchsack ist im Gegentheil mit der Fascia fest verbacken, »verwachsen«, wie man das auch fälschlich bezeichnet hat. Die Hauptschwierigkeit entsteht aber dadurch, dass der Samenstrang kein einheitliches Gebilde darstellt, sondern fächerförmig aufgefasert den ganzen Bruchsack umgiebt. Sehr leicht werden, auch bei vorsichtiger Präparation, Arterien, Venen, ja selbst auch das Vas def. verletzt oder durchrissen.

Schon längere Zeit vor der Publikation von Anschütz[3] operirte ich den kindlichen angeborenen Leistenbruch in folgender Weise: Schnitt auf den Bruchsackhals, nach oben und unter über denselben hinausgreifend. Nach gehöriger Vertiefung des Schnittes wird der Bruchsack eröffnet. Derselbe wird mit der Fascia herniae prop. bis zum Bruchsackhalse freigelegt. Nunmehr wird nach Reposition des Bruchsackinhaltes der Bruchsackhals möglichst hoch oben durch

---

[1] Les hernies inguinales de l'enfance. Paris 1894.

[2] Der angeborene Leistenbruch. Berliner Klinik. August 1900.

[3] Zur Operation der Scrotalhernie beim Kinde. Beiträge zur klin. Chirurgie 1902. Bd. XXXV. Hft. 2.

eine Tabaksbeutelnaht (Seide) geschlossen. Jetzt schlage ich den Bruchsack auf der ganzen Strecke zwischen oberem Hodenpol und Bruchsackhals nach außen um, so dass die Serosafläche, die bisher nach innen zu den Cylinder auskleidete, nunmehr nach außen zu liegen kommt. Mit einigen Knopfnähten nähe ich die sich berührenden Serosaflächen zusammen. Der Bruchsack + Fascia transversa + Cremasterschicht bildet nun einen cylindrischen Strang, dessen innere Lage die Fascia herniae prop. darstellt, und die die Serosa zum äußeren Mantel hat. Es folgt dann die Bassini'sche Verlagerung und die Naht.

Bei einiger Übung ist die Operation in 15—20 Minuten beendet.

Ich werde an anderer Stelle die Resultate meiner Operationen kindlicher Leistenbrüche nach der eben geschilderten Methode mittheilen.

Der Vortheil des eben beschriebenen Verfahrens liegt auf der Hand. Jede Quetschung und Zerrung der Gewebe fällt fort, eine Verletzung der Samenstranggebilde ist ausgeschlossen, eben so ist die Gefahr der Nachblutung, die auch bei stumpfem Ablösen des Bruchsackes droht, bei dieser Art des Operirens glücklich vermieden.

Anschütz räth, die Incision vom Bruchsackhals nur gerade so weit zu machen, dass der Hode durchschlüpfen kann.

Ich bin so vorgegangen, dass ich den in Verbindung mit der Fascia propria isolirten Bruchsack in seiner ganzen Ausdehnung gespalten habe. Ich glaube, auf diese Weise wird die Gefahr einer spontanen Zurückdrehung des nach außen geschlagenen Bruchsackes am sichersten vermieden, da die Serosaflächen durch einige Knopfnähte in festen Kontakt mit einander gebracht werden können, so dass eine Verklebung bald erfolgen kann.

Dass ein Zurückbleiben des Bruchsackes ein Recidiv des Bruches nicht begünstigt, ist schon von einer Reihe von Autoren ausgesprochen worden; ist der Bruchsack aber in der oben beschriebenen Weise behandelt worden, so kann bei dem Umschlag der Vaginalisserosa nach außen die hieraus resultirende Verklebung einem festeren Verschluss des Bruchsackhalses zu Gute kommen.

Wichtiger ist die Frage, die Anschütz gleichfalls berührt, ob es bei dieser Art des Operirens auch gelingt, eine vollständige Ausgleichung des Infundibulum herbeizuführen, da ja in der Persistenz desselben die Möglichkeit einer abermaligen Hernienbildung gegeben ist.

Ich glaube wohl, dass es bei hoch angelegtem Verschluss des Bruchsackhalses und Verlagerung des Samenstranges auf den vernähten Leistenkanal gelingen müsste, jede Trichterbildung zu vermeiden. Hat man aber trotz alledem Bedenken, so kann man ja, nach dem Vorgange von König, das Peritoneum im Bereiche des Bruchsackhalses ablösen und reseciren, so dass der abgebundene resp. vernähte centrale Bruchsacktheil in die Bauchhöhle zu schlüpfen vermag.

---

1) v. Bergmann. Erste Hilfe auf dem Schlachtfelde und Asepsis und Antisepsis im Kriege.

(Ärztliche Kriegswissenschaft. 14 Vortäge. Herausgegeben vom Centralkomité für das ärztliche Fortbildungswesen in Preußen. Redigirt von Kuttner. p. 101.)
Jena, Gustav Fischer, 1901. 333 S.

Nach einer kurzen Übersicht über die Unterschiede der von den älteren und den modernen Feuerwaffen gesetzten Verwundungen stellt v. B. als obersten Grundsatz für die Behandlung den Leitsatz auf, dass alle Schussverletzungen der Glieder mit großen Ausschussöffnungen so zeitig als möglich zur Amputation zu bringen, die aber mit kleinem Ausschusse, auch wenn der Knochen in zahlreiche Splitter zerschlagen ist, konservativ zu behandeln sind.

Zur Durchführung dieses Leitsatzes ist die erste Aufgabe das thunlichst rasche Fortschaffen der Verwundeten aus der Feuerlinie, in welcher sie abermaliger Verwundung ausgesetzt sind. Um diesen Zweck zu erreichen, wird man einige, aber nicht zu zahlreiche Sammelstellen an geschützten Stellen etabliren. Die hierbei beschäftigten Krankenträger müssen im Stande sein, Blutungen durch Anlegen des Esmarch'schen Gummischlauches provisorisch zu stillen. Da dieser ohne Schaden 4—5 Stunden liegen bleiben könne, hofft v. B., dass die damit versorgten Verwundeten auf dem Hauptverbandplatze noch rechtzeitig die nöthige ärztliche Hilfe finden werden, vorausgesetzt, dass man sie als sofortiger Hilfe bedürftig kenntlich macht. Unter dieser Voraussetzung räth Verf. den weitesten Gebrauch des Gummischlauches durch die Krankenträger, ein Rath, dem sich Ref. nicht ganz anschließen kann. Die Lage des Schlauches und die Nothwendigkeit seines Verbleibens will v. B. durch den nächsten Truppenarzt, dem der Verwundete zu Gesicht kommt, kontrollirt wissen. Der Gebrauch von Analepticis, in Gestalt subkutaner Einspritzungen von Kampheröl oder Äther, zur Bekämpfung des Choks wird für sehr wichtig erklärt. Endlich soll auch schon in der Feuerlinie nöthigen Falls die Tracheotomie gemacht werden, oder es soll in die Wunde der Luftröhre, wenn nöthig unter Erweiterung derselben, eine Kanüle unter Leitung des Fingers, dessen Desinfektion nicht nöthig ist, hineingesteckt werden.

Dass schon auf der Sammelstelle Verbände angelegt werden, hält dagegen v. B. nicht für nöthig. Hierfür ist der Hauptverbandplatz bestimmt, auf welchem zunächst die erwähnten Verwundeten mit konstringirendem Verband und mit Blutungen Beachtung erheischen und die Unterbindung des spritzenden Gefäßes verlangen. Außer diesen Operationen sind noch Tracheotomien und Urethrotomien auszuführen, vor Allem aber primäre Amputationen in großer Zahl, unter derselben noch besonders an den bereits längere Zeit hindurch umschnürten Gliedern. Bei diesen kann zunächst die Gefäßunterbindung auf die großen Stämme beschränkt werden, im Interesse der Zeitersparnis. Über den deckenden Verband kommen Schienen von Pappe o. dgl., die durch einige Gipsstreifen fixirt

werden. Primäre Resektionen werden nicht mehr gemacht. Zu zahlreichen Amputationen wird vor Allem die außerordentliche Verbesserung des Artilleriefeuers nöthigen. Die Amputation und die Herrichtung für sie ist neben der Fixation gebrochener Glieder die Hauptaufgabe des Hauptverbandplatzes. Die Leichtverwundeten sind so rasch als möglich abzufertigen. Eine richtige und umsichtige Organisation des Dienstes auf dem Hauptverbandplatz ist unerlässliche Vorbedingung.

Ob die für die Verbände zu benutzenden Verbandstoffe aseptisch oder antiseptisch sind, ist v. B. gleichgültig, er verlangt nur ihre Sterilität. Zur Sicherung dieser wünscht er die Ausrüstung mit transportablen Desinfektionsapparaten, welche zu beschaffen er den Hilfsgesellschaften des Rothen Kreuzes auferlegen will. Ist aber ihre Verwendung wirklich unumgänglich nothwendig, wie auch Ref. nicht bezweifelt, so müssen derartige Apparate zu der reglementsmäßigen Ausrüstung aller Feld-Heilanstalten gehören, was ja in Deutschland, so wie vielen anderen Ländern bereits durchgeführt ist. Wegen der Erleichterung des Verpackens müssen die Verbandstoffe komprimirt werden. Schienen, etwa die Hessing'schen, in großer Zahl mitzuführen, widerräth v. B. wegen der dadurch nothwendig werdenden Vergrößerung des Fahrparkes, welche unerreichbar ist. Statt derselben sind sehr gut verwendbar Pappe, Fournirhölzer und, fügen wir hinzu, Palmenblätter, wie sie zum Tabakstransport vielfach benutzt werden, die leicht mitgeführt werden können.

Unbedingt nothwendig ist, dass Wasser beim Verbandplatz zu erhalten ist, welches durch Kochen sterilisirt oder desinficirt werden muss. Wie man die Hände desinficiren soll, ist noch eine offene Frage; Vollbrecht's fester Seifenspiritus scheint für das Feld vorläufig am brauchbarsten, weil leicht mitzuführen. Auch Gummihandschuhe sind zu empfehlen, die besten z. Z. wohl die von Perthes mitgetheilte Form derselben; auch für deren Ersatz will v. B. die Hilfe des Rothen Kreuzes heranziehen.

Was die Behandlung der Schusskanäle selbst betrifft, so wird hier nochmals wiederholt, dass das Debridement und die Desinfektion derselben eben so fortzulassen ist, wie die Desinfektion der Wundumgebung. Langenbuch's Wundnaht wird verworfen, das Aufsaugungsvermögen der Verbandstoffe ist die Hauptsache. In gewissem Grade ist die aus der Wunde aussickernde Blutung selbst ein desinficirender Vorgang. Alle inamoviblen Verbände sollen als Dauerverbände geplant und nur gewechselt werden, wenn sie durchfeuchtet werden und die an einzelnen Stellen durchgesickerte Feuchtigkeit nicht eintrocknet. Werden solche Stellen aber trocken, so braucht der Verband nicht abgenommen zu werden; denn das Eintrocknen hindert die Mikroorganismen an der Entwicklung besser als alle Antiseptica.

Auch an dieser Stelle betont v. B. wiederum die Nothwendigkeit des schablonenmäßigen Verbindens im Felde, die Einheit des Verbandes. Man darf mit der Thatsache rechnen, dass die Schuss-

wunde von Haus aus nicht inficirt ist, und dass selbst das Vorkommen von Tuchfetzen u. dgl. in der Wunde an dieser Thatsache nichts ändert.

Ganz verworfen wird das Berühren oder Sondiren der Wunde.

Lühe (Königsberg i/Pr.).

---

2) **F. König** (Berlin). Schussverletzungen am Rumpf, insbesondere am Thorax.

(Ärztliche Kriegswissenschaft p. 177. Jena, **Gustav Fischer,** 1902.)

Seinen Betrachtungen über Verwundung der Lungen und des Brustfells legt K. seine eigenen klassischen Thierexperimente zu Grunde und stellt fest, dass das Hartmantelgeschoss die Prognose dieser Verletzungen wesentlich verbessert hat, zumal in Verbindung mit den neuen Wundbehandlungsmethoden. Naht der perforirenden Brustwunde empfiehlt sich nur bei größeren Schnitt-, nicht bei Schusswunden, welche K. mit Occlussivverband bedeckt. Eiterungen werden nach denselben Grundsätzen behandelt, wie nicht traumatische Empyeme.

Bei Revolververletzungen des Herzens und Herzbeutels sind Genesungen durchaus nicht selten, Verwundungen durch Gewehrgeschosse werden nur sparsam zur Behandlung gelangen. Der Naht zugängig sind besonders die Schnitt- und Stichwunden der vorderen Wand. Die Schnittführungen nach Wehr und Rydygier schaffen für die Bloßlegung des Herzens mehr Platz, als die einfache Resektion des linken 4. oder 5. Rippenknorpels.

Lühe (Königsberg i/Pr.).

---

3) **v. Hippel.** Über die Laparotomie im Kriege.

(v. Langenbeck's Archiv Bd. LXVIII. Hft. 3.)

Die Meinungen betreffend die Berechtigung und Durchführbarkeit der Laparotomie im Kriege gehen auch heute noch wesentlich aus einander. Diesen Ansichten im Einzelnen nachzugehen, sie an der Hand des veröffentlichten Materials auf ihre Berechtigung zu prüfen, die Gründe für und gegen die Operation abzuwägen und bestimmte Anzeichen auf Grund dieser Prüfung für die Behandlung der Bauchverletzungen im Kriege zu gewinnen, war der Zweck, den Verf. bei seiner Arbeit verfolgte. Dass dazu ein großes Material angesammelter Litteratur bewältigt werden musste, ist einleuchtend, dass auch eine strenge Kritik erforderlich war, um zu einem Resultate zu kommen, ist klar, wenn man bedenkt, dass noch in dem südafrikanischen Krieg die gleichen Beobachtungen zur Anhängerschaft wie zur Gegnerschaft der Laparotomie der Bauchverletzten im Krieg bestimmen konnten, je nachdem die subjektiven Anschauungen der betheiligten Ärzte dieselbe Statistik deuteten. v. H. ist den Ursachen dieser merkwürdigen Erscheinung mit eifriger Prüfung nachgegangen. Er beginnt mit Anführung der Schießversuche an todtem Objekt, auf Grund deren man eine gefestigte Anschauung über

die Prognose der Bauchverletzungen durch das moderne Infanteriegewehr zu erhalten bestrebt war. Weiterhin werden dann die Kriegserfahrungen selbst in Betracht gezogen. Was als neu und feststehend aus diesen hervorgeht, lautet dahin, dass bei Durchbohrung des Bauches durch das Kleinkalibergeschoss nicht nur in seltenen Ausnahmefällen, sondern in einem nicht unbedeutenden Procentsatz der Fälle Darmverletzungen fehlen, weil der bewegliche Dünndarm die Fähigkeit besitzt, dem Geschoss auszuweichen. Darmverletzungen durch das Kleinkalibergeschoss sind der Spontanheilung durch Verklebungen mit benachbarten Bauchfellflächen fähig. Bei Dünndarmverletzungen ist dieser Vorgang wohl selten, häufiger bei Dickdarmverletzungen. Verletzungen der großen Unterleibsdrüsen heilen meist spontan, wenn sie nicht unmittelbar tödlich sind. Das Gleiche gilt für Verletzungen von Magen und Harnblase. Was nun die Ansichten der Kriegschirurgen über die vorliegende Frage betrifft, so ist die Mehrzahl derselben für eine operative Behandlung der Bauchschüsse, und zwar womöglich auf dem Hauptverbandplatz. Allerdings wird meist der Überzeugung Ausdruck gegeben, dass aus äußeren Gründen dieser Forderung häufig nicht genügt werden kann. Für diesen Fall wird die Operation im Feldlazarett verlangt. Die Minderzahl steht der Laparotomie ablehnend gegenüber, da sie von ihr keinen Erfolg erwartet und sie praktisch für unausführbar hält. Ganz besonders zurückhaltend gegenüber dem Bauchschnitt verhalten sich die meisten Kriegschirurgen, die an den Kämpfen in Südafrika Theil nahmen. Nach Ansicht derselben heilten Bauchschüsse in großer Zahl ohne Operation, während die Operirten fast ohne Ausnahme starben. Die Diagnose einer Organverletzung gilt ihnen als schwierig und unsicher. Beginnende Peritonitis, meinen sie, könne zurückgehen. Die Operation in diesen Fällen schade, statt dass sie nütze. Die nicht spontan heilenden Bauchschüsse seien so schwere Verletzungen, dass auch der Eingriff aussichtslos sei. Den Hauptverbandplatz halten sie für ungeeignet zur Laparotomie wegen des großen Andranges der Verwundeten, des Mangels an geschultem Personal und der für den Bauchschnitt ungenügenden Temperatur- und Transportverhältnisse. Verf. hält diesen Einwänden gegenüber daran fest, dass man nur die Frage zu beantworten habe, ob die Laparotomie bei Bauchschüssen zu fordern sei oder nicht. Im bejahenden Fall müsse man die Schwierigkeiten zu überwinden suchen, die sich der Durchführung der Forderung noch entgegenstellen.

v. H. zeigt nun, dass die nähere Prüfung der im südafrikanischen Kriege der Laparotomie unterzogenen Fälle gar nichts gegen die Indikationsstellung beweist, sondern sie nur unterstützen kann; nach ihm entbehrt die immer wiederkehrende Behauptung, dass die Operirten fast ausnahmslos sterben, während die konservativ Behandelten gute Aussicht auf Heilung haben, jeder Begründung. Er hält die Laparotomie auch im Kriege für eine nothwendige Operation, die sich bei geeigneter Organisation, wie das des näheren beschrieben

ist, durchführen lässt. Die Indikationen für den Bauchschnitt sind im Einzelnen genau präcisirt, sei es, wo er primär in den ersten 12 Stunden vorzunehmen sei oder dort, wo er nach Ablauf dieser Zeit erforderlich wird. Die Artillerieverletzungen des Bauches sollen, so weit sie perforirend sind und noch Hoffnung geben, stets operirt werden. Für den Eingriff ist ein geschlossener Raum erforderlich. Nach demselben soll ein Transport vermieden werden; darum ist der Hauptverbandplatz nicht der geeignete Ort zur Laparotomie, und die Verletzten sollen desswegen in das Feldlazarett gebracht werden, das im Voraus in nächster Nähe des Schlachtfeldes einzurichten ist. 1—2 Krankentransportwagen, ein Petroleumofen, das nothwendige Ärztepersonal und Sanitätscorps sollen dort zur Verfügung stehen. Das Feldlazarett muss von einem nachfolgenden Kriegslazarett übernommen werden, und zwar möglichst bald, damit es für seine besonderen Zwecke wieder verfügbar wird.

E. Siegel (Frankfurt a/M.).

---

4) **Erich Berger.** Die Verletzungen der Milz und ihre chirurgische Behandlung.

(v. Langenbeck's Archiv Bd. LXVIII. Hft. 3.)

Die vorliegende Arbeit bildet eine ziemlich ausgedehnte Monographie über die Verletzungen der Milz, die in subkutane und perforirende eingetheilt sind. Bei den ersteren sind wiederum die Kontusionen und Rupturen unterschieden. Die interessanteste Begleiterscheinung der Milzquetschung ist das Fieber. In der Mehrzahl der Fälle sind wohl entzündliche und septische Ursachen für diese Temperatursteigerungen vorhanden, welche auch durch wieder aufflackernde Malaria erzeugt werden können. Perisplenitis, Cystenbildung, Abscedirung können im Gefolge solcher Quetschungen entstehen; in schwersten Fällen kann es zu Nekrose kommen, welche zur Peritonitis und zum Tode führt. In manchen Fällen hat man das Auftreten von einfachen und leukämischen Hypertrophien der Milz in Beziehung zu Traumen gebracht. Auch bei dem Auftreten der sogenannten Wandermilz spielen Kontusionen der Regio lienalis eine Rolle.

Die Milzrupturen kommen am häufigsten bei Arbeitern und bei Kindern vor. Fast die Hälfte der beschriebenen Fälle betreffen die erkrankte Milz, welche durch Malaria oder andere Infektionskrankheiten vergrößert war. Man hat derartig veränderte Milzen ohne jeden Anstoß von außen bersten sehen und hat diese Art der Verletzung als spontane Rupturen bezeichnet. Häufiger als die spontanen Berstungen sind die traumatischen Rupturen der Milz. Um die erkrankte Milz zur Zerreißung zu bringen, genügen schon sehr leichte Verletzungen, ein leichter Schlag oder Stoß mit der Hand; dagegen erfordert die Zerreißung der gesunden Milz eine größere Gewalt. Häufige Veranlassung zu derselben sind neben Schlag und Stoß der Milzgegend Fall oder Sturz aus größerer Höhe von Bäumen,

Dächern, Fenstern etc. Meist schlagen die Verletzten auf die Milzgegend auf. Doch sah man auch Milzruptur bei Fall auf Kopf, Gesäß und Füße.

Anatomisch unterscheidet man mehrere Arten von Milzruptur je nach bloßer Zerreißung der Kapsel oder des Milzgewebes oder beider zugleich. Abreißungen des Organs von seinen Gefäßen sind bei der Festigkeit des Ligamentes selten. Bei Spontanrupturen und leichten Traumen sind die anderen Organe unverletzt, während bei den eigentlichen traumatischen Rupturen fast stets noch andere, meist benachbarte Gebilde der Bauch- oder der Brusthöhle mit betroffen sind. Nebenverletzungen der anderen parenchymatösen Organe, der Leber, der Nieren und der Pankreas. Äußerlich kann jede Spur eines Trauma fehlen, häufiger aber finden sich Hautabschürfungen und subkutane Blutungen am Orte der Gewalteinwirkung. Der Mechanismus der Milzrupturen ist kein einheitlicher. Oft genügt es, eine hydraulische Pressung anzunehmen. In anderen Fällen mag eine Überbeugung oder Überstreckung der Milz über ihre Elasticitätsgrenzen vorliegen. Dann kommt noch die Zermalmung zwischen zwei einwirkenden Gewalten vor, und ferner wäre noch die Ruptur durch die Enden einer frakturirten Rippe möglich.

Unter den Symptomen der subkutanen Ruptur spielen der Chok, die bretthарte Kontraktur der Bauchmuskulatur und die Erscheinungen der Blutung die erste Rolle. Letztere macht sich unter den Erscheinungen eines freien Ergusses in die Bauchhöhle geltend, wenn nicht vorhandene Verwachsungen die Blutung in abgeschlossene Bauchfelltaschen erfolgen lassen. Die Diagnose wird meist nur eine wahrscheinliche bleiben, da die Symptome sich nicht von der Verletzung anderer Unterleibsorgane unterscheiden. Der Ausgang ist meist durch Blutung tödlich. Denen, welche die Blutung überstehen, droht noch die Infektionsgefahr. Spontanheilungen sind selten bei Milzruptur.

In dem zweiten Theile der Monographie sind die penetrirenden Verletzungen der Milz behandelt. Bei den Schusswunden ist die häufig auftretende späte Nachblutung besonders bemerkenswerth, welche zum Tode führen kann. Die Ursache derselben kann Zerreißung von Verklebungen und Verwachsungen sein. Oft sind septische Vorgänge, Erweichung und Zerfall von Thromben, an diesem Ereignis schuld. Verhältnismäßig häufig entwickeln sich bei den Milzschussverletzungen infektiöse Processe am Brust- und Bauchfell. Spontanheilungen sind auch hier wenig zu erwarten. Die Stich-Schnittwunden stellen die seltenste Art der Milzverletzung dar. Komplicirende Verletzungen anderer Eingeweide sind auch bei ihnen nicht selten, wenn auch nicht in so ausgedehntem Maße wie bei den Schussverletzungen. Sehr häufig ist das Zwerchfell unverletzt. Unter Umständen kann bei dieser Art von Traumen die Milz theilweise oder ganz vorfallen. Die Prognose dieser Fälle von Milzvorfall mit oder ohne Verletzung des Organs scheint sehr günstig zu

sein. Nur einer von 40 starb, und auch dieser hätte gerettet werden können, hätte man nicht die Milzwunde bei der Reposition übersehen.

E. Siegel (Frankfurt a/M.).

---

5) **Küttner** (Tübingen). Über Schusswunden an den Extremitäten.

(Ärztliche Kriegswissenschaft p. 145. Jena, **Gustav Fischer**, 1902.)

Als Einleitung zu seinem eigentlichen Thema bespricht K. die jetzt gebräuchlichen Geschosse und deren Wirkungen, auch die Artilleriegeschosse. In Südafrika fanden sich an Leuten, in deren Nähe Granaten krepirt waren, zahlreiche kleine Brandwunden, welche von Pulverkörnern und, wie das Röntgenbild ergab, auch von feinsten Metallsplitterchen herrührten. Bei einem Buren waren diese so zahlreich, dass er unter den Erscheinungen einer schweren Verbrennung tagelang in Lebensgefahr war. Die oft sehr scharfkantigen Bruchstücke der modernen Stahlgranaten verursachen oft ausgedehnte Lappenwunden oder haarscharfe tiefe Einschnitte. Außerdem reißen sie oft große Gewebsfetzen ab, meist machen sie unregelmäßige zerrissene Wunden, in deren Tiefe der Fremdkörper oft stecken bleibt. Indirekte Geschosse wurden oft gesehen, können inficirend wirken, aber auch reaktionslos einheilen, z. B. Steinsplitter. Für Shrapnelwunden ist charakteristisch das Eindringen von Tuchfetzen, das Steckenbleiben der Geschosse und die Multiplicität der Wunden; häufig waren 2—3 Kugeln, einmal sogar 5 eingedrungen und stecken geblieben. Die Einschusswunden sind meist kreisrund, wie ausgestanzt, die Ausschüsse unregelmäßig geformt, oft ziemlich groß. Verwundungen großer Blutgefäßstämme der Gliedmaßen durch Granatsplitter und Dum-Dum-Geschosse aus größerer Nähe dürften auch heute noch meist den unmittelbaren Tod auf dem Schlachtfeld herbeiführen, wogegen das moderne kleinkalibrige Geschoss zwar wohl höchstens ausnahmsweise bei matten Fernschüssen das Ausweichen des Gefäßes gestattet, dafür aber auch ungefährlichere Gefäßverwundungen bewirkt. Der Tod auf dem Schlachtfeld durch Verblutung ist dabei seltener geworden als früher. Zugleich begünstigt die Engigkeit der Schussröhren die Ausbildung von Aneurysmen, das Blut gelangt nicht nach außen, es verbreitet sich im Gewebe und bewirkt Schwellung des Gliedes, zuweilen in ungeheurer Ausdehnung. Allein hierdurch wird dann wieder eine Art Tamponade auf das Loch in der Gefäßwand ausgeübt, die Blutung steht. Aus der ausgedehnten blutigen Durchtränkung der Gewebe »krystallisirt sich das Aneurysma« dann heraus. Häufiger aber entwickeln sich diese später, nach scheinbar glatter Heilung, in 8—14 Tagen, auch noch später. Endlich wurde in Südafrika beobachtet, dass aus scheinbar harmlosen Schusswunden schubweise kleine Nachblutungen erfolgten, und sich dann unter zunehmender Schwellung der Gegend ein Aneurysma entwickelte. Die dissecirende Form ist beim Mantelgeschoss nie, beim Bleigeschoss zuweilen beobachtet, das arterio-venöse Aneurysma

kommt häufig vor. Bei letzterem ist die Gefahr der Gangrän natürlich besonders groß; McCormac räth daher, solche Aneurysmen nicht anzurühren. Auch sonst empfiehlt K. abwartendes Verfahren; Spontanheilung kommt vor, Operation ist nur bei raschem Anwachsen und großen Beschwerden angezeigt.

Auch die großen Nervenstämme sind der Verletzung durch das Mantelgeschoss mehr ausgesetzt als früher. Selbst schlitzförmige Durchbohrungen sind vorgekommen. Meist bleiben die Lähmungen bestehen, oft aber trat auch baldige Heilung ein, besonders bei Verletzungen des Plexus brachialis, welche wegen der liegenden Stellung der Schützen häufig waren. Meist folgte hier der Verwundung bald heftiger Schmerz und Lähmung des ganzen Armes, obgleich nur ein oder der andere Stamm getroffen sein konnte; schon nach einigen Tagen begannen die Erscheinungen zurückzugehen und waren nach etwa 3 Wochen beseitigt. Bei einem Verwundeten blieb aber die Lähmung des ganzen Armes, bei einem anderen die des Radialis bestehen; bei der späteren Operation fand sich Einbettung der Plexusstränge in dichtes Narbengewebe trotz Heilung ohne Eiterung. Die primäre Operation ist bei Nervenverletzungen nur dann angezeigt, wenn sie durch Knochensplitter oder Geschosstheile bewirkt sind; sekundäre Freilegung ist selten von günstigem Erfolg.

Für den Verlauf der Knochenschüsse ist die begleitende Weichtheilverletzung ausschlaggebend. Ist diese geringfügig, sind Ein- und Ausschuss eng, so ist Aussicht auf rasche eiterlose Heilung, die Knochenzertrümmerung mag so ausgedehnt sein, wie möglich. Liegt dagegen starke Zerreißung der Haut und der übrigen Weichtheile vor, wie sie z. B. durch das Dum-Dum- oder Hohlspitzengeschoss bewirkt wird, so ist kaum eine Aussicht auf Erhaltung des Gliedes, ja des Lebens vorhanden, die Infektionsgefahr ist sehr groß.

Aus weiterer Entfernung werden große, aus geringer kleine Splitter gesetzt. Dagegen besteht kein Unterschied in der Länge der zersplitterten Zone: in Südafrika wurde diese für das Femur auf 12—14, für den Humerus auf 9—10, für die Tibia auf 10 cm festgestellt, und zwar sowohl für das Mantel- als für das Bleigeschoss und die Shrapnelkugel. Sehr häufig blieben Geschosse oder Geschosssplitter stecken, besonders bei Femurschüssen. Meist war das Geschoss dann deformirt.

Die Epiphysen und spongiösen Knochen zeigten einfache Lochschüsse, aber nur bei Verwundungen aus großer Entfernung. Da die Schussröhre von Knochengries ausgefüllt ist, lässt das Röntgenbild hier im Stich. Dagegen entstehen bei Nahschüssen Splitterungen durch die Metaphyse bis in die Diaphyse einerseits, andererseits bis in das Gelenk. Solche Verwundungen veranlassten in Südafrika die einzige Gelenkresektion, die einzige Amputation und den einzigen Todesfall unter den von K. gesehenen Mantelgeschossfrakturen der Glieder. Knochenwunden setzen fast stets außer Gefecht.

An den Gelenken sah K. durch Bleigeschoss und Shrapnel-

kugel Zersplitterungen, Absprengungen, zuweilen sogar Luxationen, durch Vollmantelgeschoss mit Ausnahme der Nahschüsse Durchlochungen und Rinnungen. Sehr schwer können Granatsplitterwunden sein, selten sind sie leichter Art. Bleigeschosse und Shrapnelkugeln bleiben oft stecken, was natürlich ungünstig ist. Von 5 Shrapnelknieschüssen sind 4 vereitert, 2 weitere führten trotz Amputation zum Tode durch Sepsis. Auch Gelenkschüsse setzen sofort außer Gefecht.

Stets sind mehr oder weniger große Blutergüsse in die Gelenke vorhanden, einmal kam auch ein pulsirender Hämarthros vor, hervorgebracht durch Kommunikation der durchschossenen Arterie mit dem Kniegelenk. Zu erwähnen ist das fast regelmäßig beobachtete Auftreten von serösen Ergüssen in die Gelenke bei Schussfrakturen der großen Röhrenknochen, welche wohl zum Theil von Fissuren ins Gelenk herrühren mögen, von Makins aber zum Theil auf Erschütterung des ganzen Knochens zurückgeführt werden. Primäre Gelenkvereiterungen sah K. selten bei rationell behandelten Mantelgeschosswunden, sekundäre Vereiterungen sahen Amerikaner und Engländer, zumal bei Rinnenschüssen, bei denen die Eröffnung der Gelenkkapsel meist ausgedehnter ist, als bei Lochschüssen.

In Betreff der Behandlung stimmt K. ganz und gar den Lehren v. Bergmann's zu. Der Befolgung derselben, überhaupt antiseptischer Grundsätze ist allein der verhältnismäßig überaus gute Erfolg zuzuschreiben, welchen selbst trotz der theilweise so ungünstigen Verhältnisse des südafrikanischen Kriegsschauplatzes die Wundbehandlung erzielt hat, allerdings auch der guten Beschaffenheit der Mantelgeschosswunden. Sehr rühmt K. auch die Dienste, welche das Röntgenverfahren ihm geleistet hat. Lühe (Königsberg i/Pr.).

Kleinere Mittheilungen.

Zur Sauerstoff-Chloroform-Narkose.

Von

Dr. **Roth,**

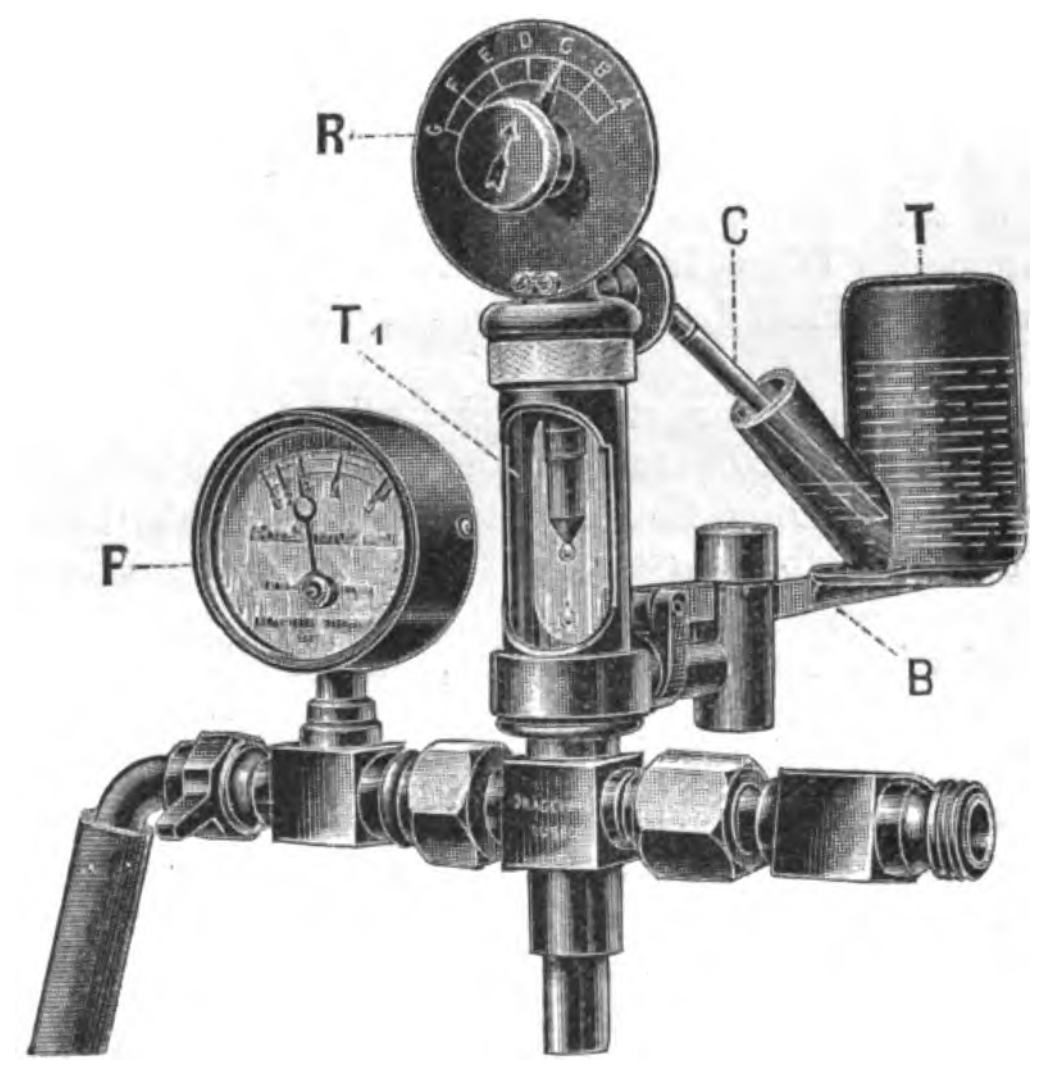
Oberarzt am Allgemeinen Krankenhause in Lübeck.

Auf dem diesjährigen Chirurgen-Kongresse habe ich einen Apparat zur Ausführung der Sauerstoff-Chloroformnarkose demonstrirt; inzwischen habe ich Gelegenheit gehabt, an ca. 300 genau registrirten Sauerstoff-Chloroformnarkosen die damals ausgesprochenen günstigen Erfahrungen zu bestätigen und mich von dem zuverlässigen Arbeiten des Apparates zu überzeugen. Es erübrigt sich für mich, noch einmal darauf zurückzukommen, da meine Erfahrungen inzwischen durch eine Arbeit des Herrn Dr. Engelmann aus dem Allgemeinen Krankenhause zu Hamburg-Eppendorf, Oberarzt Dr. Kümmell (vgl. No. 37 d. Bl.) eine Bestätigung gefunden haben.

Heute möchte ich nun kurz von einer inzwischen von mir getroffenen Verbesserung des Apparates Kenntnis geben, die — wie ich glauben möchte — den Apparat jetzt technisch vollkommen erscheinen lässt.

Wie ich bei der Demonstration des Apparates auf dem Kongresse angegeben habe, wird die Verdunstung des Chloroforms in Folge der Abkühlung, welche dasselbe beim längeren Durchströmen des Sauerstoffes erleidet, mit vorschreitender Narkose etwas geringer, als im Anfang. Wenn dieser Fehler auch praktisch keine Bedeutung hat, so ist doch immerhin die Dosirung des Chloroforms, auf die es mir besonders ankommt, keine ganz genaue.

Um diese Fehlerquelle zu beseitigen, durfte der Sauerstoff nicht mehr durch das Chloroform geleitet werden. Nach längeren Versuchen ist es nun gelungen, das Chloroform durch die Saugwirkung des Sauerstoffstromes aus einem besonders konstruirten Gefäße tropfenweise sichtbar fallen zu lassen; es werden durch eine besondere Konstruktion stets gleich große Tropfen gebildet, so dass 50 Tropfen immer ein Gramm ausmachen. Ein drehbarer Hahn regulirt die Tropfenzahl und gestattet also je nach Bedarf kleine oder große Chloroformmengen in den unter dem Tropfapparate in bekanntem Verhältnisse fließenden Sauerstoffstrom hineinfallen und so zur Verdunstung kommen zu lassen; der an dem Hahne über einer Skala angebrachte Zeiger orientirt über die jeweilige Tropfenzahl — also auch Chloroformgabe in Grammen —, welche in der Minute zur Verdunstung kommt.



T ist das Chloroformglas, welches das Chloroform stets in gleicher Niveauhöhe hält. *B* ist ein federnder Hebel, welcher das Gefäß *T* stützt. T_1 ist das Tropfenschauglas, welches gestattet, die Anzahl der Tropfen nachzukontrolliren. 25 Tropfen sind gleich $^1/_2$ g Chloroform. *R* = Regulirskala.

So wird also eine wahre und exakte Tropfmethode gewährleistet, die keine Ungeduld des Operateurs zu stören vermag. Dabei ist die Handhabung des Apparates genau dieselbe und genau so einfach, wie die des zuerst von mir beschriebenen Apparates. Das für das sichere Arbeiten des Apparates wichtige Princip, nach welchem auch der frühere Apparat gebaut wurde, und das ich noch besonders betonen möchte, ist auch hier dasselbe geblieben, nämlich, dass der Chloroformverbrauch unter allen Umständen in dem Augenblicke von selbst aufhört, in welchem der Sauerstoffstrom abgestellt wird. Wäre das nicht der Fall, würde also der Tropfapparat nach Aufhören des Sauerstoffstromes weiter arbeiten und einer besonderen, also auch gelegentlich zu vergessenden Abstellung bedürfen, so könnte bei Wiederbeginn der Thätigkeit des Narkoseapparates leicht eine Überdosirung stattfinden.

Der Apparat hat im Ganzen dieselbe Form beibehalten, wie sie durch die Abbildung auf p. 964 d. Bl. No. 37 veranschaulicht wird. Die nebenstehende Zeichnung giebt die wesentlichen Theile des für sichtbaren Tropfenfall umgearbeiteten Apparates wieder.

Den Apparat liefert das Drägerwerk in Lübeck.

---

6) 74. Versammlung Deutscher Naturforscher und Ärzte in Karlsbad. Sektion für Chirurgie.

Kausch (Breslau): Der Diabetes in der Chirurgie.

Nach Bemerkungen über die Häufigkeit des Diabetes in der Chirurgie wird zunächst die Wichtigkeit des Erkennens des Diabetes bei chirurgischen Affektionen, namentlich vor der Operation, besprochen: die Untersuchungen des vollen 24stündigen Urinquantums, das Führen genauer Krankengeschichten über Diät, Glykosurie etc.

Dann stellt K. folgende Sätze über das Operiren an Diabetikern auf:

1) Ein Diabetiker soll nur unter striktester Indikationsstellung operirt werden. Der Diabetes stellt stets ein Moment der Kontraindikation dar.

2) Der Diabetiker soll womöglich im zuckerfreien Zustande, jedenfalls bei möglichst niedriger Glykosurie und Acidose operirt werden. In vielen Fällen fällt die Indikation zur Operation mit dem Gelingen, das Individuum zuckerfrei zu machen, zusammen. Diese Indikationsstellung ist von den allgemeinen die brauchbarste, auf jeden Fall der Patellarreflexindikation Regnier's weit überlegen.

3) Die Asepsis soll die strengst mögliche sein.

4) Bei Fällen eventuellen Zusammenhangs der chirurgischen Affektion mit dem Diabetes ist stets vor der Operation die strengste antidiabetische Therapie einzuleiten und deren Erfolg abzuwarten, so weit Zuwarten erlaubt ist (Gangrän, Neuralgie etc.).

5) War die sofortige Operation indicirt, so ist die antidiabetische Therapie nach Ablauf des Operationschoks einzuleiten.

6) Zur Allgemeinnarkose ist Äther, nicht Chloroform zu verwenden; nach Möglichkeit ist die Allgemeinnarkose überhaupt einzuschränken. Vor jeder Operation, namentlich jeder Narkose, ist das Individuum mit Natron bicarbonicum zu überfüttern, um dem Ausbruch des Coma diabeticum vorzubeugen.

Zum Schluss wird der therapeutische Standpunkt der Breslauer Klinik gegenüber dem diabetischen Brand besprochen.

(Der Vortrag wird in den Mittheilungen aus den Grenzgebieten der Medicin und Chirurgie ausführlich erscheinen.) (Selbstbericht.)

Julius Sternberg (Wien): Über Operationen an Diabetischen.

Die Indikationen für chirurgische Eingriffe an Zuckerkranken sind nicht bei allen Ärzten die gleichen. Dies gilt sowohl für die sog. chirurgischen Komplikationen des Diabetes mellitus, wie für Krankheiten, welche unabhängig von diesem sich entwickelt haben. S. giebt eine Übersicht der therapeutischen Vorschläge für die Behandlung der Krankheiten der 1. Gruppe (Furunkulosis, Karbunkel, Phlegmonen, Extremitätengangrän, Mal perforant, Mastoiditis, Cataract), und wendet sich speciell der verhältnismäßig kleinen Litteratur der 2. Gruppe zu. Kaum 400 operative Fälle sind veröffentlicht, von denen gut die Hälfte in die vorantiseptische und in die antiseptische Epoche fallen. Man findet fast sämmtliche Krankheiten darunter vertreten, welche auch an normalen Individuen Gegenstand operativer Interventionen werden können. Relativ häufig Carcinome, dann Erkrankungen des weiblichen Genitales, des Darmtraktes etc. S. kann nun aus dem Rudolfinerhause in Wien und aus der Privatpraxis Gersuny's weitere 10 Fälle (2 Carcinomata mammae, Carcinoma recti, Carcinoma maxillae, Myoma uteri, 2 Perityphlitis recrudescens, Cholecystitis, Empyema pleurae, Prolapsus vaginae mit Ruptura perinei) anführen,

an welchen zusammen 16 große Operationen ausgeführt wurden. Dazu kommen aus der 1. Gruppe 88 Fälle (67 Karbunkel, 2 Phlegmonen, 18 Gangrän, 1 Mal perforant). Die bisherigen Bearbeiter des Themas haben Regeln aufgestellt, wonach nur dringende oder lebensrettende Operationen ausgeführt werden dürfen. Für die weniger dringlichen wird der gute Erfolg einer antidiabetischen Kur zur Bedingung gemacht. Die internen Kliniker perhorresciren zum Theil jede Operation, zum Theil schließen sie sich den obigen Thesen an. Auch die chirurgischen Lehrbücher enthalten nur spärliche und recht vorsichtige Äußerungen. Erst in den letzten Jahren werden Stimmen laut, welche eine Erweiterung des Gebietes operativer Thätigkeit befürworten. — S. bespricht an der Hand der Litteratur und der neuen Fälle die einzelnen Momente, welche gegen die Vornahme von Operationen angeführt werden, den Einfluss der Narkose (Koma), Operationsmethoden, Blutung, Störungen in der Wundheilung, Diät, und kommt zu folgenden Schlüssen:

1) An einem Diabetischen kann jeder als nothwendig erkannte operative Eingriff ausgeführt werden.

2) Die Diät ist zu überwachen; eine diätetische Vorbereitungskur ist wünschenswerth, aber nicht Bedingung.

3) Narkose, Operationsmethode und Verband sollen so einfach als möglich gewählt werden. (Selbstbericht.)

Zur Diskussion der Vorträge über Diabetes in der Chirurgie spricht zunächst Kraus (Karlsbad), der die Pollakiurie als eine besonders häufige Erscheinung bei Diabetikern betont.

Neugebauer (M.-Ostrau) beobachtete starke Glykosurie bei eingeklemmter Hernie; sie schwand bald nach der Operation. Er sieht in der Ausschaltung eines großen Theils des zuckerspaltenden Darmrohrs die Ursache des Auftretens von Zucker im Harn.

Stolp (Königsberg) empfiehlt die Billroth'sche Mischung zur Narkose von Diabetikern und wegen der Gefahr der Mortificirung der Gewebe die offene Wundbehandlung.

Fink (Karlsbad) empfiehlt bei entzuckernder Diät möglichst konservative Behandlung chirurgischer Leiden.

Kausch (Breslau) empfiehlt ausgiebige Drainage bei Diabetikern und Vermeidung plastischer Operationen, z. B. auch der Bier'schen Art der Stumpfbehandlung nach Amputationen. **P. Stolper** (Breslau).

Reger (Hannover): Die gesetzmäßige Periodicität im Verlaufe der Eiterkrankheiten. (Mit Demonstration.)

R. demonstrirt eine Temperaturkurve eines Kanoniers, welcher im Mai 1899 von einem Geschütz überfahren wurde und schwere Verletzungen des Beckens und Zerreißung der Harnröhre erlitten hatte. Nach ausgeführtem Blasenstich und Urethrotomie schien der Verlauf ein günstiger zu werden, da ein fieberhafter Zustand nicht vorhanden war. Nach ca. 4 Monaten änderte sich das Bild, es trat hohes Fieber ein, welches 6 Tage währte, dann kam eine 6tägige Pause, der wieder ein 6tägiger Fieberanfall folgte, dann ein fast fieberfreier Zeitraum von 26 Tagen, dann eine Kette von stark fieberhaften Anfällen, welche, nur noch 2mal von fieberfreien Intervallen unterbrochen, 15mal bis zu dem am 13. März 1900 erfolgten Tode sich wiederholten. Die Anfälle setzten mit plötzlich unter Schüttelfrost ansteigendem Fieber ein oder gingen auch in 2—3 Tagen stufenweise zu Temperaturen bis zu 40,5° hinauf. Nach täglichen Remissionen sinkt am 6. bezw. 7. Tage die Temperatur plötzlich oder auch gradatim zur Norm, beziehentlich unter die Norm, um dann sofort wieder empor zu gehen als Beginn des neuen Anfalls. Wichtig ist, zu bemerken, dass die anscheinend fieberfreien Intervalle entweder das Einfache oder Mehrfache des Typus von 6 bezw. 7 Tagen darstellen. Die Erscheinung der Anfälle ist derart gesetzmäßig typisch, dass Vortr. den Ärzten des Garnisonlazaretts Danzig die zu erwartenden neuen Anfälle nach dem Datum vorhersagen konnte.

Redner demonstrirt dann noch einen 2. Fall aus seiner reichen Temperaturkurvensammlung, wo bei einem Manne in Folge von Pfählung ein Eiterfieber eintrat, an welchem er $1^3/_4$ Jahr im Garnisonlazarett Thorn behandelt wurde, welcher ebenfalls die typische Erscheinung aufs beste erkennen lässt. Die Erscheinung ist eine gesetzmäßige und lässt sich, falls nicht Störungen und Fehler in der Messung, operative und medikamentöse Einwirkungen etc. das Bild verwischen, bei allen Eiterkrankheiten erkennen. Freilich ist das Bild nur in seltenen Fällen ein gerade so klassisches, wie in den vorgezeigten. Die typischen Tage entsprechen den vom Vortr. gefundenen Inkubationszeiten, und somit kann der Vorgang nur aufgefasst werden als Ausdruck der biologischen cyklischen Entwicklung der Mikroorganismen auf dem Nährboden »Mensch« mit Bildung von reifen Keimen bezw. Vegetationsformen; der Typus ist leichten physiologischen Schwankungen unterworfen (5—8 Tage), je nach der Abstammung der einzelnen Stämme. Die konstatirte gesetzmäßige Periodicität ist aber nichts weiter als der Beweis für die alten kritischen Tage des Hippokrates, um deren Sein oder Nichtsein sich Jahrtausende die Heroen der Wissenschaft gestritten, und zu deren Erklärung sie die wunderlichsten Hypothesen aufgestellt haben. Der geniale Henle fand erst den richtigen Gedanken, der aber merkwürdigerweise gar keine Früchte getragen. Die Lehre von den kritischen Tagen war in die Rumpelkammer geworfen und galt nur als historische Reminiscens: jetzt wird sie zu neuem Leben erwachen, sie ist nicht allein wichtig für die allgemeine Wissenschaft als Beweis eines interessanten Naturgesetzes, sondern speciell für den Arzt bezüglich Auffassung des Wesens der Krankheiten, ihre Verhütung und ihre Behandlung. Und für letztere empfiehlt Vortr. für die Fälle, in denen das Messer des Chirurgen den Herd nicht aufdecken kann, die methodische Anwendung der inneren Antiseptik (Silber, Quecksilber [Hg-Cyan], Terpentin etc.) in Form von Einreibungen, subkutaner oder intravenöser Injektion, in Anwendung per os oder clysma.

(Selbstbericht.)

Graser (Erlangen): Über die sog. Bursitis proliferans.

Unter diesem Namen versteht man mit Virchow eine chronische Erkrankung der Schleimbeutel, welche mit einer Vergrößerung des Hohlraumes, einer Verdickung der Kapselwand und sehr unregelmäßiger Innenfläche einhergeht. Die Innenfläche ist oft mit zahlreichen Prominenzen der verschiedensten Gestalt besetzt, mit der Bildung von Querbalken, welche den Hohlraum durchsetzen, und mit der Anwesenheit freier Körper der verschiedensten Gestalt und Größe verbunden, Befunde, welche zwar verschiedentlich beschrieben sind, aber doch verhältnismäßig wenig Berücksichtigung und Bearbeitung erfahren haben. Die Deutung dieses Zustandes war bisher ziemlich allgemein die, dass es sich um entzündliche Gewebsneubildung handle, auf welcher wiederum mehrschichtige Fibrinniederschläge zu Stande kommen, die ihrerseits wieder von den Gefäßen aus organisirt werden können. Bei der Untersuchung eines besonders komplicirt ausgestatteten derartigen Falles fand nun G. einen Theil der Prominenzen und der freien Körper aus in Schrumpfung begriffenem Fettgewebe bestehend, und damit war wenigstens für diesen Theil der Innenwand die Möglichkeit der bisherigen Erklärung ausgeschlossen. Durch Dr. Ricker in Rostock wurde G. auf eine Arbeit verwiesen, welche dieser Autor im Jahre 1900 in Virchow's Archiv Bd. CLXVII über die Verflüssigung des Bindegewebes veröffentlicht hatte. Dort ist neben anderen Verflüssigungen innerhalb von Tumoren und neugebildetem Bindegewebe auch über eine fortschreitende Zerstörung der Innenwand von Schleimbeuteln berichtet. G. hat nun im Verlaufe eines Jahres in 6 verschiedenen Fällen, die alle durch Operation gewonnen wurden, eine große Anzahl von Präparaten gesammelt, die alle geeignet sind, die von Ricker vertretene Ansicht zu bestätigen. Die unregelmäßige Gestaltung der Innenfläche entsteht nicht durch Wucherung, sondern durch eine ungleichmäßige Degeneration und Auflösung der den Hohlraum umgebenden Theile. Die Prominenzen und die den Hohlraum durchquerenden Balken sind diejenigen Theile, welche wegen besserer Ernährung der Zerstörung bisher getrotzt haben. Die van Gieson'sche Färbung

ist ein gutes Reagens auf die der Verflüssigung vorangehenden Veränderungen, indem die dem Zerfall geweihten Theile nicht mehr die fuchsinrothe Färbung, sondern eine gelbe Farbe annehmen, wobei häufig ein unmittelbarer Zusammenhang und Übergang der verschiedenen Bestandtheile nachzuweisen ist. Gegen die Deutung dieser Massen als Exsudat oder Niederschlag spricht überzeugend die Thatsache, dass man in den degenerirten Theilen oft noch die Anordnung der Kerne in typischer Weise auffinden kann. Auch die komplicirtesten Bilder sind vollkommen durch diese Deutung zu erklären. Der Process der Zerstörung geht nicht nur an der Innenfläche, sondern auch in den tieferen Schichten vor sich und kommt bisweilen zum Stillstand, so dass mit der Zeit eine Art von Selbstheilung eintreten kann.

Andeutungen über eine solche Erklärung hatte schon Virchow in seinen Abhandlungen über die Geschwülste gegeben. Auch Schuchardt hat in einer Arbeit aus dem Jahre 1890 einen Theil der Befunde, namentlich in kleinen Schleimbeuteln, als »fibrinoide Entartung« gekennzeichnet. Diese Deutungen bezogen sich aber stets nur auf einzelne Stellen, und namentlich war für die chronische Wucherung immer noch Raum freigelassen. Die Befunde erinnern vollständig an diejenigen, welche durch Ledderhose und Payer über die Entstehung der Ganglien gewonnen wurden und nun allgemein anerkannt sind. Die dort im Gewebe auftretende gallertige Verflüssigung ist zwar ein ähnlicher, aber nicht der gleiche Vorgang.

Es dürfte sich empfehlen, dieser Form der Schleimbeutelerkrankung den Namen Hygroma destruens zu geben, wenn sich nicht bei der weiteren Untersuchung herausstellt, dass alle Hygrome diesen Entstehungsmodus haben. (Selbstbericht.)

Hoeftman (Königsberg i/Pr.): a. Zur Behandlung der tuberkulösen Sehnenhygrome und Kapseltuberkulosen.

H. empfiehlt im Anschluss an einen Fall, den er demonstrirt, die Sehnenhygrome nicht mehr, wie er es 1876 (Dissertation, Königsberg) vorgeschlagen hat, durch Exstirpation der Sehnenscheiden zu behandeln, da die Resultate selbst nach leichten entzündlichen Processen während der Heilung oder durch spätere Narbenschrumpfung (medianus) leicht beeinträchtigt werden. Es genügt, wenn man an einer möglichst bequemen Stelle eine kleine Incision macht, durch die man thunlichst alle Reiskörperchen hinausmassirt. Nach Heilung der kleinen Wunde (ca. 8—10 Tage) energische Massage, wobei man mit Hilfe eines Hammers (Blei oder Gummi) die festsitzenden Reiskörper und Zotten zertrümmert. Behandlungsdauer ca. 8—10 Wochen.

Ähnlich ist H. vorgegangen bei Kapseltuberkulosen ohne erhebliche Mitbetheiligung des Knochens, namentlich beim Kniegelenk. Auch hier Zertrümmerung der manchmal recht festen Massen mit dem Hammer, abwechselnd mit mehrtägiger Massage zur Beseitigung der gewöhnlich recht starken lokalen Reaktion.

b. Zur Behandlung der Ganglien.

H. empfiehlt folgende Behandlung: Einstechen einer Pravaz'schen Spritze auf einer Seite, einer etwas stärkeren Kanüle auf der anderen Seite. Injicirt man nun durch die Pravaz'sche Spritze Jodtinktur, so verdrängt diese den Cysteninhalt. Heilung wie bei Hydrocelen. Dieselbe Behandlung bewährt sich auch bei der chronischen Schleimbeutelentzündung an der Patella, am Olecranon etc.

(Selbstbericht.)

Salzwedel (Berlin) kommt auf die von ihm wiederholt empfohlene Verwendung des Spiritus für chirurgische Zwecke zurück und erörtert die Grenzen seiner Anwendbarkeit. P. Stolper (Breslau).

Kuhn (Kassel): a. Pulmonale Narkose.

Unter pulmonaler Narkose versteht K. eine Narkose mittels seiner peroralen oder pernasalen Tubage; sie ist unter gewissen Voraussetzungen bei einer Reihe von chirurgischen Eingriffen indicirt.

Das Verfahren hat den Vorzug, das Narkoticum tief in die Lunge zu leiten, mit Überbrückung und Umgehung der oberen Luftwege, dem Ausgangspunkt

eventuell störender Reflexe. Das Anästheticum wird in kleinen Mengen auf einen Trichter nach Trendelenburg gebracht, von wo es der starke Luftstrom, der die Rohrleitung und das eingelegte Tubagerohr passirt, unmittelbar in die Tiefe der Lunge bringt.

Die Vorzüge des Verfahrens, das vor Allem bei Operationen in Mund und Gesicht Indikation findet, sind nicht zu unterschätzen.

Viele der Vorwürfe, welche man der gebräuchlichen Maskennarkose macht, fallen bei der pulmonalen Narkose weg.

Zunächst ist der Verbrauch von Chloroform sehr gering und die Tropfmethode in aller Form durchführbar. Hierdurch ist eine Überdosirung sehr viel eher ausgeschlossen und bei richtiger Verwendung der pulmonalen Narkose unmöglich.

Das Freisein der Luftwege ist ein absolutes und Kieferhalten und Zungevorziehen entbehrlich.

Reflexstörungen von Seite der Nase fehlen.

Ferner ist Pressen und Erbrechen während der Narkose in den meisten Fällen zu verhüten, weil es zunächst mechanisch, nach energischer Tamponade des Rachens, zu unterdrücken ist, und weil eine momentane Vertiefung der Narkose, die alle Würgreflexe koupirt, sofort zu Hilfe kommen kann.

Endlich ist mit Hilfe der Tubage einer Asphyxie leichter vorzubeugen und, falls eine solche eingetreten, eine künstliche Athmung und die Zufuhr von Sauerstoff sehr erleichtert.

b. Kein Pressen und Erbrechen bei Narkosen.

Pressen und Erbrechen der Pat. in der Narkose kann den Narkotiseur in nicht geringe Verlegenheit bringen, nicht nur bei Operationen im Gesicht oder Munde, sondern vor Allem auch bei Laparotomien und bei subtilen Arbeiten in der Bauchhöhle.

Bei der gewöhnlichen Art der Narkose steht er gegebenen Falls, namentlich wenn Blut oder sonstiger Inhalt im Munde, oder er der Operation wegen schwer ankommen kann, dem Pat. recht ohnmächtig gegenüber.

Anders, wenn er mittels peroraler oder pernasaler Tubage narkotisirt.

Abgesehen von den Vorzügen, dass die Maske weit vom Munde weg bleibt, und der Narkotiseur den Operateur nicht genirt, und dass die Narkose ohne Unterbrechung fortlaufen kann und kontinuirlich ist und die Luftwege immer frei sind, hat der Operateur durch die Tubage den großen Vortheil, Herr des Erbrechens zu sein; mindestens ist er nicht allen Zufälligkeiten anheimgegeben.

Zunächst kann er, wenn Bedürfnis vorhanden, mechanisch die Speisewege und den Rachen zu verlegen, diese Theile austamponiren und durch Druck im gegebenen Falle das Hochkommen der Speisen verhüten, dann aber kann er auch sofort, auch nach erfolgtem Erbrechen und wenn der Mund voll, die »rückläufig« gewordene Narkose »fortschreitend« machen, kann über den Punkt des rückläufigen Magenwendens, wobei bekanntlich Erbrechen eintritt, sofort wieder hinweg helfen und die Narkose so weit vertiefen, dass alles Würgen aufhört.

(Selbstbericht.)

In der Diskussion fragt v. Eiselsberg (Wien) an, in wie viel Fällen Kuhn die von ihm empfohlene Methode der Narkose angewandt hat.

Landerer (Stuttgart) fragt, ob dies auch bei schweren Schnapspotatoren geschehen sei, von denen er vermuthet, dass sie das Intubationsrohr wegschleudern würden.

Wolfarth (Berlin) hält die Verhütung des Erbrechens für unmöglich.

P. Stolper (Breslau).

v. Eiselsberg erklärt, er werde erst das Resultat von 100 Fällen Anderer abwarten, bevor er sich entschließt, diese Narkose nachzumachen; er äußert die Bedenken, dass der Eingriff eine besondere Technik erfordere und Schleimhautläsionen nicht ausgeschlossen erscheinen.

(Selbstbericht.)

Auf Ersuchen des Vorsitzenden erklärt sich Kuhn bereit, eine »pulmonale« Narkose an einem der nächsten Tage vorzunehmen. Er habe sie 50mal ausgeführt, freilich nicht an schweren Potatoren.

Die am folgenden Tage im städtischen Spital von Kuhn ausgeführte Narkose an einem jungen Manne vermochte, das muss festgestellt werden, keinen der Anwesenden von der Einfachheit der Methode zu überzeugen.

Es stellte sich heraus, dass Kuhn der Intubation eine tiefe Chloroformmaskennarkose oder event. Bromäthylbetäubung vorausschicken muss. Bei der Demonstration gelang es ihm nicht, trotz verhältnismäßig langer Chloroformnarkose, das Intubationsrohr in den Kehlkopf zu bringen. — Es erhob sich denn auch nicht eine Stimme, die zu Gunsten der Kuhn'schen Methode sprach.

P. Stolper (Breslau).

Neugebauer (Mährisch-Ostrau): Erfahrungen über Rückenmarksanalgesie.

Vortr. berichtet über 170 Spinalanästhesien, welche mit Tropacocain (Merck) ausgeführt wurden. Die Narkosen wurden erst durchweg befriedigend 1) seit dem rücksichtslosen Auskochen der frischen Lösung unmittelbar vor dem Gebrauch, 2) seit der Anwendung eines trockenen Instrumentariums, und 3) seit der Verwendung so kleiner Giftmengen, dass nur die unteren Extremitäten einschließlich Beckengegend brauchbar analgesirt wurden. Vordem sind vielleicht Bakterien, sicherlich aber Schädlichkeiten chemischer Natur (Sodalösung, Antiseptica, deren minimale Beimengung bei der Technik gewöhnlicher Injektionen übersehen werden kann) die Ursache von üblen Nebenwirkungen gewesen. Letztere fehlen zwar auch jetzt nicht völlig, sind aber so geringfügig, dass sie mit denen tiefer Narkosen wohl in Konkurrenz treten können.

Die Analgesie ergreift die Extremitäten nicht auf einmal, sondern in einer eigenthümlichen Reihenfolge, welche eine segmentale Ordnung erkennen lässt.

Diese letzteren Beobachtungen haben praktische Wichtigkeit für die klinische Verwendung sowohl bezüglich der Menge des Mittels, als auch des Zeitpunktes, zu welchem der Eingriff begonnen werden darf. (Selbstbericht.)

In der Diskussion bestätigt Preindlsberger (Serajewo) die guten Erfahrungen mit Tropacocain in kleinen Dosen.

Stolper (Breslau) erörtert die Frage, wie das Auftreten der Anästhesie in segmentaler Anordnung zu erklären sei, die Neugebauer beobachtet hat, und empfiehlt weitere Beobachtung. **P. Stolper** (Breslau).

Borchard (Posen): Über einige seltenere Folgezustände nach schweren Schädelverletzungen (Glykosurie, Albuminurie, Cylindrurie).

Vortr. beobachtete bei 2 Pat. im Anschluss an Schädelbasisfrakturen das Auftreten von 1,5%—1,75% Zucker, bis 1‰ Albumen 3 Stunden nach der Verletzung; nach 6 Stunden traten im einen, im anderen nach ca. 22 Stunden rothe Blutkörperchen und Cylinder im Urin auf. Im zweiten, secirten, Falle fanden sich keine Veränderungen in der Gegend des 4. Ventrikels, nur einzelne Hämorrhagien in der Rinde. In dem anderen Falle war Zucker und Eiweiß am Tage nach der Verletzung verschwunden, rothe Blutkörperchen und Cylinder nach 36 Stunden. Versuche auf alimentäre Glykosurie fielen 1 Jahr nach der Verletzung negativ aus. Diese einfachen Glykosurien können in seltenen Fällen auch nach anderen Körperläsionen eintreten; etwas häufiger sind sie nach schweren Schädelverletzungen. Sie setzen ein sofort oder wenige Stunden nach dem Trauma, sind nicht verbunden mit Vermehrung der Urinmenge oder irgend welchen diabetischen Symptomen. Der Zuckergehalt nimmt fortwährend ab. Die Prognose ist durchaus günstig. Weder geht diese Glykosurie über in Diabetes, noch hat sie Beziehungen zur alimentären Glykosurie und zum Diabetes insipidus. Fast ausschließlich ist sie begleitet von Albuminurie, dem Auftreten von Cylindern und rothen Blutkörperchen. Diese Gemeinsamkeit ist bis zum gewissen Grade charakteristisch. Die Ursache der ganzen Erscheinung ist in gewissen, auf vasomotorischen Störungen

beruhenden Veränderungen der Nieren zu suchen, in Folge deren dieselben die Fähigkeit verloren haben, den normalerweise vorhandenen Zucker im Blut zurückzuhalten. Ob noch hierzu eine kurzdauernde Überproduktion von Zucker kommt, bleibt dahingestellt. Jedenfalls sprechen die übrigen Befunde für eine derartige Nierenaffektion. Auf eine Verletzung des 4. Ventrikels weist die Glykosurie und Albuminurie nach Schädelverletzung nicht hin. Die etwaigen Beziehungen zu fettembolischen Vorgängen werden kurz gestreift. (Selbstbericht.)

Diskussion: Stolper (Breslau) hat ähnliche Beobachtungen an Schädelverletzten gemacht. Er ist zu methodischen Harnuntersuchungen zuerst bei Rückenmarksverletzungen geschritten; die Trübung des Urins trat bei solchen so früh auf, dass er eine katarrhalische Veränderung in herkömmlicher Weise nicht annehmen konnte. Große Geschiebe abgestoßener Harnkanälchenepithelien, Blutkörperchen, Albumen auch im filtrirten Urin fand er schon wenige Stunden nach der Verletzung. Dem entsprach die Untersuchung der Nieren früh Verstorbener, sie ergab das Bild einer akuten Ischämie der Nieren. S. erklärt sich die jähe Entblutung der Nieren durch die Vasomotorenlähmung, die eine rasche Erweiterung der Gefäße der unteren Extremitäten bedinge, denen das Blut der inneren Organe in zu reichlicher Menge zufließe. In ähnlicher Weise dürfte auch bei anderen schweren, insbesondere Schädelverletzungen vorübergehende Albuminurie und Glykosurie zu erklären sein. (Selbstbericht.)

v. Hacker (Innsbruck): Ersatz von Schädeldefekten durch gestielte, unter der Kopfschwarte verschobene oder umgeklappte Periost-Knochenlappen bezw. Periostlappen.

Unter den verschiedenen Methoden zur Deckung knöcherner Schädeldefekte erfreut sich das Müller-König'sche autoplastische Verfahren der Bildung gestielter Haut-Periost-Knochenlappen aus der Nachbarschaft als das beste und in seinen Erfolgen sicherste mit Recht allgemeiner Anwendung.

Es giebt jedoch Fälle, für welche dieses Verfahren nicht gut geeignet ist. Es kann dies der Fall sein, wenn mehrere Defekte am Schädel vorhanden sind, wenn der Knochen in der Nachbarschaft sehr dünn ist, ferner wenn die durch die ursprüngliche Verletzung gesetzten Verhältnisse der Wunden oder der danach entstandenen Narben die Lappenbildung, besonders die gewöhnlich vorgenommene Verschiebung zweier gestielter Lappen erschweren oder unmöglich machen, wenn etwa bei der Bildung eines Müller-König'schen Lappens durch zu tiefes Meißeln sekundär ein bis zur Dura reichender Knochendefekt, event. nach Verletzung der Dura selbst, entstand, der nun gleichfalls zu decken ist; endlich an Stellen, wo die dadurch gesetzte Entstellung sehr in Frage kommt, wo etwa, wie an der Stirn, dazu ein Lappen aus der behaarten Kopfhaut entnommen werden müsste etc. In einem derartigen Falle (rundlicher Defekt von 3 cm Diam. nach komplicirter Stirnbeinfraktur, zum Theil bis zur Dura reichend) hat der Vortr. eine Plastik in einfacherer, kosmetisch viel günstigerer und weniger blutiger Weise mittels eines gestielten Periost-Knochenlappens ausgeführt und die Kopfschwarte über der Transplantationsstelle wieder vernäht; in einem 2. Falle hat er zur Deckung eines kleinen penetrirenden Stirnbeindefekts in gleicher Weise einen bloßen Periostlappen verwendet. Starke Knochenneubildung trat auch nach der Periost-Knochentransplantation bisher ($1/2$ Jahr) nicht auf.

Die Autoplastik nur mit gestielten Periost-Knochenlappen bezw. mit Periostlappen ohne Hautbrücke hat, obwohl experimentell versucht, bisher noch keinen Eingang unter die üblichen Methoden der Schädelplastik gefunden. Bei dieser können diese gestielten Lappen entweder 1) nur seitlich an der Brücke verschoben werden (wie bei der Müller-König'schen Plastik) oder 2) an ihrer Brücke völlig umgeklappt werden, so dass die äußere Periostfläche auf den Defekt gelegt wird (wie der Vortr. in beiden bisherigen Fällen verfuhr): subaponeurotische Schädelautoplastik. Die 2. Art (mit Periost-Knochenlappenumklappung) empfiehlt sich besonders bei Duraldefekten, um ähnlich wie dies die Heteroplastik (z. B. mit Celluloid) anstrebt, eine stärkere Granu-

lationsbildung und im Gefolge davon eine festere narbige Verwachsung des implantirten Knochenstücks mit den Hirnhäuten und der Hirnrinde, wie sie nach der Müller-König'schen Plastik eher anzunehmen ist, zu vermeiden.

Zum Schluss wird die Technik des Verfahrens erörtert und hervorgehoben, dass dasselbe hauptsächlich bei Kontraindikationen für das Müller-König'sche Verfahren in Betracht kommt, nur dass dabei die Verwendung eines Periost-Knochenlappens gegenüber der eines bloßen Periostlappens mehr Sicherheit für die Erreichung eines knöchernen Verschlusses verspricht. (Selbstbericht.)

Diskussion: v. Eiselsberg macht auf die von Mertens gemachten Thierversuche aufmerksam, welche beweisen, dass ausgekochte Trepanationsscheiben in den Defekt einheilen können. Er berichtet kurz über den Ersatz eines großen Stückes des Radius durch einen ausgekochten Leichenknochen.

Landerer (Stuttgart) berichtet, dass er ähnlich wie v. Hacker gelegentlich den Verschluss von Defekten angestrebt habe. **P. Stolper** (Breslau).

Friedrich (Leipzig): Zur chirurgischen Pathologie des Stirnhirns.

F. giebt einen gedrängten Überblick über die gegenwärtige Auffassung von der funktionellen Bedeutung und über die Pathologie des Stirnhirns. In der Hauptsache theilen sich die Autoren in zwei Lager, in so fern die Einen das Stirnhirn im Wesentlichen als einen Theil der motorischen Zone auffassen (Golz, Bruns, Munk), die Anderen unter Anerkennung gewisser motorischer Funktionen, selbstredend der des motorischen Sprachcentrums, das Stirnhirn vorwiegend als Substrat für die höheren intellektuellen Leistungen, für Koncentrationsfähigkeit, zum logischen Denken, für normale Willensintention, Persönlichkeitsbewusstsein, betrachten (Fritsch und Hitzig, Ferrier, Allen Starr, besonders Flechsig).

Ohne hier auf die Einzelheiten dessen einzugehen, was nach F. als feststehend, was als Hypothese bezeichnet werden darf, weist F. darauf hin, dass jedenfalls bei der Beobachtung über chirurgische Erkrankungen des Stirnhirns mehr als in mancher mitgetheilten Krankengeschichte bisher geschehen ist, auf psychische Alterationen geachtetet werden muss. Wenn auch die Beurtheilung diesbezüglicher Symptome durch den Umstand erschwert wird, dass die Begriffsfassung Stirnhirn noch eine sehr weite ist, wenn ferner zugegeben werden muss, dass chirurgische Eingriffe über die anatomische Lokalisation häufig nicht präcis genug orientiren, dass Mit- und Nebenverletzungen das Beobachtungsbild trüben können, dass der anatomische Verfolg von sekundären Degenerationen nach dem Eingriff naturgemäß ausgeschlossen ist, vorausgesetzt, dass, was doch erstrebt wird, der Kranke die Operation übersteht, — so muss andererseits anerkannt werden, dass das chirurgische Vorgehen gelegentlich die Beweiskraft des wissenschaftlichen Experiments beanspruchen darf, wenn vor der Operation bestehende geistige Erkrankung nach der Operation sich als temporär oder dauernd geheilt zeigt. Derartige Beobachtungen gehörten bisher zu den großen Seltenheiten, und dieser Umstand ist für F. die Veranlassung, einen auch von neurologischer Seite sorgfältig und eingehend beobachteten Kranken zu demonstriren, bei dem sich durch längere Zeit hindurch vor der Operation eine Reihe derjenigen Erkrankungsformen der Psyche gezeigt hatten, die mit dem Stirnhirn in Verbindung gebracht werden, und deren vollständige Beseitigung bis zum heutigen Tage, d. i. über ein Jahr nach der Operation, erzielt worden ist.

Um hier nur die wichtigsten Punkte der psychischen Alteration herauszugreifen, während Betreffs aller Einzelheiten der Beobachtungen auf die Stelle der ausführlichen Publikation verwiesen werden muss, seien die folgenden Daten kurz angeführt: Bei einem 48jährigen Bauführer, der einem großen Betrieb vorstand, stellten sich angeblich im Anschluss an ein Trauma Asymmetrie der rechten Schädelhälfte im Bereich des Stirnbeins und Nachlass des Gedächtnisses, im Jahre 1898 Krampfanfälle der linken Körperseite mit Bewusstseinsstörung, 1900 ein rapider Rückgang der geistigen Fähigkeiten, Interesselosigkeit, Gleichgültigkeit, läppisches

Wesen, vollständiger Mangel aller Selbstkritik ein, wozu im Verlaufe von 1901 eine bedeutende Zunahme rechtsseitigen Kopfschmerzes, schweres Krankheitsgefühl, linksseitige Facialisparese, Steigerung der Sehnenreflexe bis zum Schüttelklonus linkerseits, mehrfache 3—40 Stunden anhaltende intensive linksseitige Extremitätenkrämpfe, schwere Besinnlichkeit, Stupor mit häufigen unmotivirten Ausbrüchen närrischen, witzelnden, läppischen Wesens unter lautem Auflachen, sexueller Cynismus bei dem bis dahin unbescholtenen Manne, Verwirrtheit in Vorstellungen, Erinnerungsbildern und Äußern von Wünschen kam. Am 10. September 1901 wird ein apfelgroßes Sarkom der Dura mater operativ entfernt, welches die Mitte der 1. und 2. Stirnwindung rechterseits nicht nur komprimirt hatte, sondern bei dessen Entfernung sich Rindentheile dieser Hirngebiete im Zustande gelber Erweichung mit lösten, so dass der rechte Seitenventrikel breit eröffnet wurde, das Corpus striatum zu Gesicht kam, die Falx cerebri sich weit entblößt zeigte. Die Heilung vollzog sich glatt und ohne jeden Zwischenfall innerhalb $3^1/_2$ Wochen, so dass der Kranke im Laufe der 4. Woche und, worauf mit Rücksicht auf die Psyche besonders Gewicht gelegt werden muss, mit normalen geistigen Funktionen nach Hause entlassen werden konnte. Neurologischerseits sind sowohl vor als nach der Operation alle Daten der psychischen Erkrankung und ihrer Heilung, wie erwähnt, festgestellt worden. Der Kranke befindet sich jetzt im Vollbesitz seiner geistigen Kräfte, erfüllt die Aufgaben seines Wirkungskreises wieder im ganzen Umfang und wird in diesem Zustand der Heilung der Versammlung unter gleichzeitiger Vorlegung des Tumors, Besprechung der mikroskopischen Eigenschaften desselben vorgeführt.

(Die Einzelheiten des Falles werden zusammen mit anderweiten Beobachtungen am Stirnhirn demnächst in der Deutschen Zeitschrift f. Chirurgie erscheinen.)

(Selbstbericht.)

In der Diskussion berichtet Steinthal (Stuttgart) über eine ähnliche Erfahrung.

(Fortsetzung folgt.)

---

7) **Kendall.** Experiences in the Philippine islands.

(Buffalo med. journ. 1902. September.)

Verf. hebt zunächst den im Feldzuge der Amerikaner auf den Philippinen stark hervortretenden Einfluss der äußeren Verhältnisse und anderweitiger Erkrankungen auf den Verlauf der Schussverletzungen hervor. Von diesen ist ein Leberschuss zu erwähnen, der bei konservativer Behandlung in 10 Tagen heilte; ferner 3 Fälle von Weichtheilwunden der Extremitäten, bei welchen eine Infektion mit dem Bacillus aërogenes capsulatus eintrat. Alle 3 starben innerhalb weniger Stunden; 2 von ihnen kamen von derselben Stelle des Schlachtfeldes, was darauf hinweist, dass der Bacillus eben so wie der Tetanusbacillus im Erdboden bestimmter Lokalitäten vegetirt. Das Verbandpäckchen der Soldaten bewährte sich in frischem Zustande gut, jedoch kam es nach einer gewissen Zeit in Folge Durchfeuchtung mit Regen, Schweiß etc. zu Infektion der Verbandstoffe. Schussfrakturen waren in der großen Mehrzahl inficirt; in solchen Fällen hält K. die Entfernung des Geschosses immer für angezeigt, während er bei den aseptischen Fällen abwartet. Bei den penetrirenden Bauchschüssen sind 2 Klassen scharf zu scheiden. Die operirten Fälle, welche starben, waren sämmtlich schwere Fälle mit mehrfachen Perforationen, so auch 3 von K. Operirte. Dagegen waren die nicht Operirten, jedoch Genesenen leichte Fälle, wahrscheinlich ohne Perforation. Eine etwaige Operation bei ihnen würde jedenfalls den Zustand nicht verschlimmert haben. Es heilen also jedenfalls nicht mehr konservativ als operativ behandelte Fälle, wie aus anderen Kriegen berichtet wurde. (Andererseits würde hiernach auch die Operation keinen besonderen Werth haben. Ref.) In einem nach der Operation genesenen Falle mit Einschuss am 7. Rippenknorpel hatte das Geschoss das Netz auf eine Strecke von etwa 6 cm durchsetzt, ohne sonstige Eingeweide zu verletzen.

Auffallend war der günstige Verlauf bei einem Pat. mit Einschuss am linken Sternalrand im 3. Zwischenrippenraum, Ausschuss dicht hinter der Basis der Spina scapulae; Entleerung von 400 ccm Blut aus der linken Pleurahöhle durch Punktion, glatte Heilung. **Mohr** (Bielefeld).

8) **Karl Vetrén.** Ein Fall von traumatischer Rückenmarksaffektion nebst einem Beitrage zur Kenntnis der sekundären Degeneration des Rückenmarks.

(Nord. med. Arkiv Bd. XXXIV. 1901. 3. F. Bd. I. Abth. II. No. 14.)

Es handelt sich um einen vorher gesunden, 60jährigen Schneider, der nach einem bedeutenden Schlage von einem Pferde zwischen die Schultern fast 10 Kilometer, wenn auch mit Schmerzen, ging, den folgenden Tag aber völlig paraplegisch wurde. Nebst schweren Schmerzen und herabgesetzter Kraft in den Armen, wie auch Schmerzheftigkeit beim Drucke an der Wirbelsäule, bot er alle Zeichen einer Querläsion des Rückenmarks dar. Die Lähmung trat urplötzlich ein; er konnte auf einmal weder sich aufrichten, noch gehen, noch stehen; zugleich bemerkte er, dass ihm die Beine gefühllos wurden. Stuhl und Harnentleerung unmöglich; von äußerer Gewalt kein Zeichen. Die Lähmungen zeigten zwar eine unbedeutende, vorübergehende Remission, nach $2^1/_2$ Monaten folgte aber Tod an Urininfektion und kolossalem Decubitus.

Bei der Sektion konnte weder Verletzung der Wirbelsäule noch Kompression oder Deformirung des Rückenmarks konstatirt werden. Der Verdacht einer Erweichung des Rückenmarks wurde mikroskopisch bestätigt, doch betraf die Degeneration fast nur die graue Substanz und die am nächsten gelegene Zone der weißen. Die periphere Randzone war, zum Unterschied von der Kompressionsmyelitis, der Hauptsache nach frei geblieben.

Somit konnte der Fall von der größten Bedeutung für die heut zu Tage viel diskutirte Frage der Bedeutung des Traumas für die Entstehung von Rückenmarksleiden bei unverletzter Wirbelsäule sein. Verf. hat auch den Fall in diesem Sinne verwerthet und das Rückenmark einer genauen mikroskopischen Untersuchung unterworfen. Der bei der Sektion als erweicht aufgefasste Theil des Rückenmarks (der untere Teil des ersten Brustsegments, das zweite und vielleicht auch das dritte) wurde einer vollständigen Erhärtung in Müller's Flüssigkeit unterworfen. Die übrigen Theile des Rückenmarks, wie auch der Hirnstamm wurden nach Marchi behandelt.

Es ist hier nicht der Ort, dem Verf. in seinen sehr fleißigen Untersuchungen und kritischen Erläuterungen zu folgen. Die beiden widersprechenden Ansichten, welche zur Erklärung der Fälle traumatischer Rückenmarksschädigung, ohne deutliche Verletzung der Wirbelsäule, aufgestellt sind, werden scharf aus einander gehalten. Die eine fasst bekanntlich die Rückenmarksaffektion als die direkte Folge der Erschütterung, der Commotio, auf; der anderen, vorzugsweise von den Chirurgen vertheidigten Ansicht nach muss die Affektion auf einer unmittelbaren Quetschung des Rückenmarks oder einer starken Dehnung desselben zurückgeführt werden. Diesen beiden einander widersprechenden Ansichten entgegen, legt Verf. seine Auffassung folgendermaßen dar: »Eben so wenig wie es aus logisch zwingenden Gründen bewiesen werden kann, dass die Commotio an sich bei irgend welchem Falle in der That eine gröbere Schädigung des Rückenmarks verursacht habe, weil es meistens sehr große Schwierigkeiten darbietet, eine Distorsion der Wirbel oder der Zwischenwirbelscheiben, oder eine Dehnung des Rückenmarks mit Sicherheit auszuschließen; eben so wenig sind die Vertheidiger der entgegengesetzten Ansicht im Stande, nachzuweisen, dass eine direkte Quetschung oder eine Dehnung bei allen hierhergehörigen Fällen die Rückenmarksschädigung bedingt habe. Als vorläufig unentscheidbar betrachte ich folglich die Frage, ob die Rückenmarksläsion bei einigen dieser Fälle auf die Erschütterung selbst oder in sämmtlichen auf eine Dehnung oder direkte Quetschung zurückzuführen sei.« — Betreffs der Möglichkeit, den Befund für die eine oder andere Ansicht zu verwerthen, hält

Verf. den Fall nicht für einen entscheidenden Beweis für die Annahme, dass die Erschütterung an sich eine Erweichung des Rückenmarks bewirken könne. Wenn die Erschütterung die Ursache gewesen wäre, so hätten wir ein Beispiel einer traumatischen Rückenmarksschädigung ohne Blutung. Nach späterer Erfahrung scheint es Verf. zweifelhaft zu sein, ob, wie man bisher angenommen hat, die traumatische Rückenmarkläsion bei unverletzter Wirbelsäule in der Regel unter der Form der Hämatomyelie auftrete.

Die im zweiten Theile der Arbeit beschriebene sekundäre Degeneration des Rückenmarks und die Ergebnisse betreffs der Bahnen im centralen Nervensystem, zu welchen Verf. gelangt ist, sind von rein neurologischem Interesse und eignen sich hier nicht zum Referat. **A. Hansson** (Cimbrishamn).

9) W. G. le Boutillier (New York). Thoracic injuries involving the lungs.

(Annals of surgery 1902. Mai.)

Verf. beschreibt 2 Fälle von Verletzung der Lunge mit tödlichem Ausgang:

Fall I. 15 Jahre alter Knabe, welcher von einem Wagen über den Thorax überfahren worden war. Rechtsseitiger Pneumothorax. Entleerung einer geringen Menge von Luft durch 2 Punktionen. Nach vorübergehender Besserung Tod in Folge neuen Austrittes von Luft 34 Stunden nach der Verletzung.

Sektionsbefund: 2 Rupturen des rechten Unterlappens. Durch die eine derselben war ein großer Bronchus eröffnet. Wenig Blut, kein Rippenbruch.

Fall II. Revolverschuss in die rechte Brustseite mit Durchbohrung der Lunge. Hämothorax. Resektion der 4. Rippe und Einführung von Gaze in die Pleurahöhle, um festzustellen, ob die Blutung stand. Da dies der Fall war, Anfüllung der Pleurahöhle mit 2 Litern Kochsalzlösung und Verschluss der Wunde. Tod durch eine von einer Kochsalzinfusion in den Schenkel ausgehende Gasphlegmone (Bacillus aërogenes capsulatus).

Durch diese beiden ungünstig verlaufenen Fälle ist Verf. veranlasst, die Frage aufzuwerfen, wann der Operateur bei Verletzungen des Brustkorbes und der Lungen einzugreifen hat. Er unterzieht zu diesem Zwecke alle bisher über diese Frage geäußerten Ansichten der verschiedensten Autoren einer Besprechung, um zu konstatiren, dass über die Indikationen zur operativen Behandlung die weitgehendsten Meinungsverschiedenheiten bestehen.

Nach Allem präcisirt er seinen Standpunkt zum Schluss dahin, dass die Operation indicirt ist:

1) Bei hochgradigem Pneumothorax, gleichgültig wodurch verursacht, wenn durch Aspiration oder Punktion keine Besserung erzielt wird.

2) Bei hochgradigem Hämothorax in Fällen von Rippenbrüchen, Brustkontusionen ohne äußere Wunde und perforirenden Wunden des Brustkorbs ohne Rücksicht auf die Beschaffenheit des verletzenden Instruments.

3) Bei ausgedehntem und fortschreitendem Hautemphysem nach Brustverletzungen.

Im Allgemeinen stellt er den Grundsatz auf, dass bei jeder das Leben gefährdenden Blutung in die Pleurahöhle ein Versuch zur Stillung derselben gemacht werden muss, und dass bei hochgradigem Pneumothorax der Kranke nicht sterben darf, ohne dass wenigstens ein Versuch gemacht worden ist, ihn durch einen operativen Eingriff zu retten. **Seefisch** (Berlin).

Originalmittheilungen, Monographien und Separatabdrücke wolle man an *Prof. E. Richter* in Breslau (Kaiser Wilhelmstraße 115), oder an die Verlagshandlung *Breitkopf & Härtel*, einsenden.

Druck und Verlag von Breitkopf & Härtel in Leipzig.



Centralblatt

für

CHIRURGIE

herausgegeben

von

E. von Bergmann, F. König, E. Richter,

in Berlin, in Berlin, in Breslau.

Neunundzwanzigster Jahrgang.

Wöchentlich eine Nummer. Preis des Jahrgangs 20 Mark, bei halbjähriger Pränumeration. Zu beziehen durch alle Buchhandlungen und Postanstalten.

No. 47. **Sonnabend, den 22. November.** **1902.**

Die Eröffnung des Sinus cavernosus bei Thrombose.

Von

Dr. Voss in Riga.

Der Versuch Bircher's, mit Opferung der ganzen Pyramide den Sinus cavernosus in Angriff zu nehmen, hat bisher keine Nachahmung gefunden. In einem einschlägigen Falle habe ich nun auf anderem Wege als Bircher die Eröffnung des Sinus ausgeführt, allerdings ohne Erfolg, indem Pat. seiner schon bestehenden Meningitis erlag, doch möchte ich im Folgenden den Gang der Operation beschreiben.

Die Lage der beiden Sinus cavernosi und der sie verbindenden kleineren Sinus um die Sella turcica herum, ist bekannt. Eben so bekannt sind seine Beziehungen zu den ihm lateral anliegenden Nerven, dem III., IV und VI, so wie dem Quintus. Der erste und

zweite Ast des letzteren, so wie ein kleinerer oder größerer Theil des Ganglion Gasseri liegen der äußeren und unteren Wand des Sinus direkt an. Sie habe ich als Wegweiser benutzt. Sie lassen sich, nachdem Krause sein Verfahren zur Resektion des Ganglion angegeben hat, nach seiner oder einer der anderen Methoden sicher freilegen. Da ich für den infektiösen Inhalt des Sinus aber auch eine dauernde Ableitung herstellen musste, konnte ich das Krause'sche Verfahren nicht brauchen. Der Druck des Hirns auf die in voller Ausdehnung erhaltene Schädelbasis gestattet keine ausgiebige Drainage bis zum Sinus. Es musste daher eines der Verfahren gewählt werden, welches die Schädelbasis in möglichst großer Ausdehnung in die Tiefe entfernt. Ich wählte die Methode von Lexer[1], bei welcher der Temporallappen am kleinsten ausfällt, das Jochbein allerdings temporär resecirt werden muss, und führte die Operation am 12. September a. c. in folgender Weis aus:

Ich begrenze den Haut-Muskel-Periostlappen, welcher das temporär resecirte Jochbein in seiner Basis enthalten soll, nach Lexer durch zwei Linien, deren erste horizontal den oberen Ohrmuschelrand mit dem oberen Augenhöhlenrand verbindet, deren zweite vom Ende der Augenbraue zum Ohrläppchenansatz zieht. Der vordere Schnitt beginnt am deutlich durchzufühlenden Jochbeinwinkel, der hintere Schnitt liegt einen Finger breit vor dem Ohr. Beide steigen senkrecht nach oben und werden in der oberen Begrenzungslinie durch einen Bogenschnitt verbunden. Das Jochbein wird zuerst im hinteren Schnitt mit der Drahtsäge oder dem Meißel durchtrennt, sodann vom Endpunkte des vorderen Schnittes nach unten hin mit dem Meißel durchschlagen, was quasi subkutan geschieht. Dann wird der ganze Haut-Muskel-Periostlappen mit dem Raspatorium vom Cranium nach unten abgelöst. Er sitzt nur fester an der Insertion des Pterygoideus externus, welche gleichfalls abgelöst werden muss. Eine hier auftretende und störende venöse Blutung steht später beim Aufrichten des Pat. Der bloßgelegte Knochen wird mit Meißel und Knochenzange bis ins Foramen ovale entfernt, so dass der dritte Ast des Trigeminus frei liegt. Nach vorn vom Foramen ovale habe ich den Knochen noch ein wenig weiter fortgenommen bis hart ans Foramen rotundum. Dabei tritt auch der zweite Ast zu Tage. Schon hierzu habe ich den Kranken nach dem Rathe Prof. v. Bergmann's aufgesetzt, wodurch die venöse Blutung sofort zum Stehen kam. Ein Zurücksinken des Hirns trat jedoch nicht ein. Um auch diesen Vortheil der sitzenden Stellung in unseren Fällen zu erzwingen, müsste der Operation eine Lumbalpunktion vorausgeschickt werden. Das Hirn wird jetzt mit breitem Spatel (Lexer'schem) nach oben gehoben und das Ganglion Gasseri in seinem vorderen Theile freigelegt. Hinter ihm resp. medial von ihm und dem ersten und zweiten Aste liegt der Sinus. Zu seiner Eröffnung muss das Messer basal-

[1] Lexer, v. Langenbeck's Archiv Bd. LXV. p. 843 ff.

wärts gerichtet sein, darf die etwa oben überquellende Dura nicht verletzen. Vielleicht hilft hier das Herunterziehen des ersten Astes mit einem Schielhäkchen.

Nach Einlegung eines Tampons oder besser eines mit Gaze umwickelten Drairohres wird die Wunde bis auf den hinteren Wundwinkel durch tiefe, Muskel und Periost mitfassende Nähte geschlossen.

Ist die Arteria meningea media von stärkerem Kaliber, so muss sie, wie es Krause verlangt, um vor unliebsamen Blutungen geschützt zu sein, sofort wie sie zu Gesicht kommt, unterbunden werden.

Auf diese Weise ist es mir, wie die Sektion des Kranken zeigte, gelungen, den Sinus auf 6 zu 8 mm zu eröffnen.

Ist der Ausgangspunkt für die Cavernosusthrombose nicht das Ohr, sondern das Auge resp. die Orbita, so möchte ich das folgende Operationsverfahren vorschlagen, eine Verbindung der Krönlein-schen Operation in vergrößertem Maße mit der soeben angegebenen.

Der hintere Theil des Lappenschnittes bleibt derselbe. Der vordere Schnitt dagegen geht nicht senkrecht nach oben, sondern im Bogen nach vorn und oben, so dass er, dem äußeren Winkel der Lidspalte entsprechend, den Augenhöhlenrand nach vorn etwas überschreitet und sodann sich erst bogenförmig nach hinten wendet. Er eröffnet in seiner Mitte die Augenhöhle. Vom unteren Ende des Schnittes wird auch hier das Jochbein durchtrennt. Jetzt wird mit einem Elevatorium die Periorbita von der äußeren Wand abgelöst und diese nach Krönlein mit Meißel oder Blattsäge resecirt. Das Knochenstück bleibt in vollem Zusammenhang mit dem übrigen Muskellappen. Der noch hinten stehen gebliebene Theil der äußeren Orbitalwand wird mit Luer'scher Knochenzange bis zum Foramen opticum entfernt. Es folgt nun die Eröffnung des Schädels wie vorhin. Die zwischen beiden Öffnungen restirende Knochenspange, i. e. die äußere Umrandung des Foramen opticum, wird jetzt mit feinem Meißel gleichfalls entfernt. Nach horizontaler Spaltung der Periorbita wird der vom Auge zum Sinus ziehende Venenplexus freigelegt, und kann man unter seiner Leitung zum Sinus gelangen.

Die gleichzeitige Eröffnung der Orbita ermöglicht auch ihre ausgiebige Drainage.

Sollte bei der Lösung von festeren Verwachsungen der Dura mit dem Ganglion Gasseri die erstere einreißen oder mit der Schere lädirt werden, so müsste selbstverständlich die Beendigung der Operation auf einen späteren Termin verschoben werden, um Infektionen durch den septischen Inhalt des Sinus möglichst zu vermeiden.

Dass der Druck mit dem Hirnspatel nicht zu stark ausgeübt wird, ist gleichfalls zu beachten, weil durch ihn Erweichungsherde im Schläfenlappen hervorgerufen werden.

Ich glaube, dass unter diesen angegebenen Kautelen die erste der beschriebenen Methoden nicht bloß zur Freilegung des thrombosirten Sinus, sondern auch zur Entleerung der seltenen extraduralen Abscesse an der Pyramidenspitze benutzt werden kann, weil durch

die Fortnahme der Basis bis zum Foramen ovale und rotundum eine Drainage sich leichter ausführen lässt, als über die erhaltene obere Fläche der Pyramide.

Ob die Eröffnung des Sinus cavernosus noch etwas zur Rettung der Kranken beitragen kann, müssen weitere Erfahrungen lehren. Sie müssen uns auch zeigen, ob wir mit der einseitigen Operation auskommen, oder ob wir, beim raschen Übergreifen des Processes von einem Sinus cavernosus auf den anderen, gezwungen sein werden, die Operation beiderseitig auszuführen.

---

1) **Gallemaerts.** Les centres corticaux de la vision après l'énucléation ou l'atrophie du globe oculaire.

(Bull. de l'acad. royale de méd. de Belgique 1902. No. 4.)

G. hatte Gelegenheit, 5 Gehirne von Menschen zu untersuchen, deren Augapfel entweder exstirpirt oder atrophirt war. In einem derselben war der Augapfel seit 23 Jahren, in dem jüngsten seit 8 Jahren außer Funktion. Machen sich nun nach der Atrophie des N. opticus die atrophirenden Vorgänge bis in die visuelle Sphäre des Hinterhauptslappens bemerkbar? Und wenn ja! — welche Theile des Hinterhauptslappens verfallen der Atrophie? Die erste Frage ist zu bejahen. Die Antwort auf die zweite lautet: Nach langjähriger Zerstörung des Bulbus oculi atrophiren die um die Fissura calcarina gelegenen corticalen Theile, nämlich der Lob. lingualis und der Cuneus auf beiden Seiten, aber auf der gekreuzten Seite bei Weitem intensiver; die Ausdehnung der Atrophie ist bei verschiedenen Individuen verschieden. Im Gyrus descendens, fusiformis und angularis sind keine atrophischen Zustände zu finden. Sämmtliche Zellenlager, die oberflächlichen wie die tiefen, nehmen an der Atrophie Theil; aber am ausgesprochensten atrophiren die Zellen der äußeren Lagen, welche der oberflächlichen molekulären Schicht benachbart sind. Die kleinen pyramidalen Zellen verschwinden in großer Zahl, weniger die mittleren pyramidalen Zellen, etwas stärker die großen pyramidalen. Auch die Zellen der Monakow'schen 3. resp. 4. Schicht sind betroffen. Das Band von Gennari oder Vicq d'Azyr ist so zu sagen unverändert. Aus diesen Resultaten schließt G., dass weder der Gyrus descendens, noch der Fusiformis, noch der Angularis, noch endlich das Gennari'sche Band etwas mit der visuellen Sphäre zu thun haben, dass vielmehr nur der Cuneus und Lob. lingualis visuelle Centren sind in nächster Umgebung der Fissura calcarina, welche nach Henschen 4—5 cm lang und fast 2 cm tief ist. Die Fissura calcarina ist gleich der Sylvi'schen (Gehörscentrum) und der Rolando'schen (Gefühlscentrum), als Primärfurche entwicklungsgeschichtlich aufzufassen, und ist es gewiss interessant, dass das Centrum für das Gesicht in gleicher Weise sich an eine Primärfurche anlagert. **E. Fischer** (Straßburg i/E.).

---

2) A. Cordero (Parma). Ricerche sulle iniezioni sottoaracnoïdee in rapporto alla cura chirurgica delle meningiti.

(Clinica chirurgica 1901. No. 7.)

C. hat sich die Aufgabe gestellt, zu versuchen, ob die Herstellung eines Flüssigkeitsstromes vom Gehirn (subarachnoideal) zum Rückenmark zum allmählichen Ersatz der Cerebrospinalflüssigkeit durch physiologische Kochsalzlösung eine Meningitis zu beeinflussen vermag. Vorher müsste natürlich überhaupt die Möglichkeit dieser Durchströmung und ihre Einwirkung auf das Centralnervensystem untersucht werden. In einer Reihe von Experimenten gelang es, 10—40 ccm Flüssigkeit durchzuschicken, z. B. (Behufs Agnoscirung) gefärbte Flüssigkeit. Die Operationen hatten, unter aseptischen Kautelen mit warmen, sterilen Lösungen durchgeführt, keinerlei nervöse Störungen im Gefolge. Die Technik ist einfach.

J. Sternberg (Wien).

---

3) Ostmann. Die Bedeutung der tuberkulösen Belastung für die Entstehung von Ohrenkrankheiten bei Kindern. (Aus der Univ.-Poliklinik für Ohrenkranke in Marburg.)

(Münchener med. Wochenschrift 1902. No. 29.)

Die Untersuchung sämmtlicher Volksschulkinder des Kreises Marburg auf Krankheiten des Gehörorgans ergab, dass 143 tuberkulöse Familien 262 Kinder und unter diesen 89 (34 %) schwerhörige, d. h. doppelt so viel schwerhörige Kinder hatten, als die gesunden Familien (auf 242 gesunde Familien: 73 [17,6 %] schwerhörige Kinder). Unter denjenigen Familien, welche die relativ meisten schwerhörigen Kinder hatten, fand sich auch relativ am häufigsten tuberkulöse Belastung der Kinder (in 73,4 %) und unter den tuberkulösen Familien auch relativ am häufigsten die schwerste Form der tuberkulösen Belastung des Kindes. Weitere Tabellen lassen den Schluss zu, dass die tuberkulöse Belastung die Entstehung fördert und einen ungünstigen Einfluss auf den Ablauf der entstandenen Ohrenkrankheit ausübt, und zwar um so mehr, je schwerer die Belastung ist.

Kramer (Glogau).

---

4) R. Hilgermann. Die Betheiligung des Ganglion Gasseri bei Mittelohreiterungen.

(Zeitschrift für Ohrenheilkunde Bd. XL. p. 311.)

In der Breslauer Poliklinik für Ohrenkranke kamen einige Fälle von otogener Meningitis zur Beobachtung, bei denen allem Anschein nach die Infektion der Leptomeningen in der Gegend des Ganglion trigemini erfolgt war. H. hat es sich zur Aufgabe gestellt, die Wege, auf denen Eiterungen vom Mittelohr aus in diese Gegend gelangen können, klarzulegen. Er kommt zu dem Resultat, dass bisher zwei Möglichkeiten bekannt sind:

1) Zuweilen ist beinahe die ganze Schläfenbeinpyramide von pneumatischen Hohlräumen durchsetzt, die dann bis dicht ans

Ganglion Gasseri heranreichen können. Werden sie bei einer eitrigen Otitis media inficirt, so können unter Umständen die Eitererreger die dünne Knochenschicht, die sie vom Cavum Meckelii trennt, durchbrechen und von hier aus in den Duralsack gelangen. (Fall von v. Tröltsch, Ostmann, Breslauer Klinik. Unsichere Fälle v. Schwartze und Bürckner).

2) Ein anderer Infektionsweg ist folgender: von der Paukenhöhle gelangen Eitererreger durch Knochengefäße in ein die Carotis umgebendes Venengeflecht, den Sinus caroticus. In ihm setzt sich die Eiterung weiter fort bis zum Sinus cavernosus, zu dessen Wand das Ganglion trigemini in engen Beziehungen steht. Auf diesem Wege erfolgte die Infektion wahrscheinlich in einem, möglicherweise auch einem 2. Falle der Breslauer Poliklinik.

H. betont die Nothwendigkeit, bei beginnenden Meningitiden auf Symptome von Seiten des Trigeminus zu achten, und erörtert die Frage, ob sich bei richtig gestellter Diagnose eventuell in ähnlichen Fällen durch Freilegung des Ganglion Gasseri etwas erreichen ließe.

Hinsberg (Königsberg i/Pr.).

---

5) **Sturm.** Über die Anwendung der rotirenden Fraise bei der Behandlung chronischer Mittelohreiterungen.

(Zeitschrift für Ohrenheilkunde Bd. XLI. p. 132.)

Nach den an der Rostocker Ohrenklinik gesammelten Erfahrungen ist die rotirende Fraise sehr zweckmäßig, um vom Gehörgang aus umschriebene Rauhigkeiten an der medialen Paukenhöhlenwand abzutragen. 4mal wurde bei im Kuppelraum lokalisirter Eiterung durch Abfraisen der lateralen Wand der Atticus freigelegt. 1mal, unter besonders günstigen anatomischen Verhältnissen, gelang es, vom Gehörgang aus vermittels der Fraise sämmtliche Mittelohrräume aufzudecken, so dass dem Pat. die sonst indicirte Freilegung von außen erspart blieb. Die Methode bietet manche Vortheile, sie ist jedoch voraussichtlich nur selten ausführbar.

Hinsberg (Königsberg i/Pr.).

---

6) **G. Brühl.** Die Zweitheilung der Nebenhöhlen der Nase.

(Zeitschrift für Ohrenheilkunde Bd. XL. p. 343.)

B. fand bei der Untersuchung von 200 Schädeln, dass sich »oft im Stirnbein, häufig im Keilbein, selten im Oberkiefer anstatt einer Höhle zwei Hohlräume« finden. Meist ist die Zweitheilung durch Siebbeinzellen bedingt, die in die Nachbarhöhlen hineingewachsen sind, selten entsteht Zweitheilung durch Spaltung der einfachen Anlagen der Nebenhöhlen. B. macht auf diagnostische Schwierigkeiten, die sich aus diesen anatomischen Anomalien ergeben können, aufmerksam. 12 Abbildungen auf 10 Tafeln dienen zur Darstellung der Befunde.

Hinsberg (Königsberg i/Pr.).



7) **L. Grünwald.** Etat actuel de la question de l'ozène.

(Annal. des malad. de l'oreille etc. 1902. September.)

G. bespricht die verschiedenen, zur Erklärung der Ozaena aufgestellten Theorien. Die Annahme, dass die Erkrankung allein durch eine bakterielle Infektion bedingt sei, ist nach G. nicht haltbar. G. vertritt dem gegenüber auch hier seine schon wiederholt geäußerte Ansicht, dass es sich nicht um eine Erkrankung der ganzen Nasenschleimhaut handelt, sondern um einen lokalisirten, meist in den Nebenhöhlen gelegenen Eiterherd, von dem aus die ganze Nasenhöhle mit Sekret überschwemmt wird. Demgemäß verspricht nach G. nur die Beseitigung des primären Herdes radikale Heilung. Die bekannte Beschaffenheit des Ozaenasekretes ist vielleicht durch Sekundärinfektion und andere Momente bedingt, durch deren Beseitigung sich wenigstens eine wesentliche Besserung erzielen lässt.

Hinsberg (Königsberg i/Pr.).

8) **F. de Lapersonne.** Les complications oculo-orbitaires des sinusites.

(Annal. des malad. de l'oreille etc. 1902. September.)

Der Pariser Ophthalmologe stellt in der vorliegenden Arbeit in übersichtlicher Weise das zusammen, was wir heute über die im Gefolge von Nebenhöhleneiterungen auftretenden Augenaffektionen wissen. Als solche kommen in Betracht: der Orbitalabscess, die Mukocele, Erkrankungen des Thränenapparates, des Sehnerven und seiner Hüllen, endlich funktionelle Störungen (Accommodationsschwäche, Abnahme der centalen Sehschärfe, Einengung des Gesichtsfeldes). Der Darstellung dieser Krankheitsbilder ist der erste Theil der Arbeit gewidmet. Im zweiten Theil schildert der Autor ihre Beziehungen zu den einzelnen Nasennebenhöhlen, den Infektionsmechanismus und die einzuschlagende Therapie.

Hinsberg (Königsberg i/Pr.).

9) **M. Galand.** De la rhinotomie sous-labiale.

(Annal. des malad. de l'oreille etc. 1902. September.)

»Rhinotomia sublabialis« nennt G. die von Rouge zuerst angegebene Methode zur Freilegung des Naseninnern, die im Princip auf Zurückklappen der Gesichtsweichtheile nach Incision der Mundschleimhaut in der Übergangsfalte beruht. Zur weiteren Mobilisirung wird das knorpelige Septum vom knöchernen abgetrennt. G. wiegt die Vor- und Nachtheile der Methode gegenüber den übrigen zum gleichen Zweck üblichen Operationen ab; er hält sie für folgende Fälle indicirt: 1) Zur Entfernung von Sequestern, die sich auf intranasalem Wege nicht extrahiren lassen. 2) Zur Exstirpation von Osteomen der Nasenhöhle. 3) Zur Ausrottung bösartiger Nasengeschwülste. 4) Zur Beseitigung sehr schwerer Formen von Septumdeviation. 5) Eventuell zur Eröffnung der Keilbeinhöhle. Als Vor-

theile rühmt G. die leichte Ausführbarkeit der Methode, die Ausdehnung des durch sie geschaffenen Zuganges zur Nase und die Vermeidung jeder äußeren Narbe. Die von Löwe (dies. Centralblatt 1900 p. 1241) als neu angegebene Methode zur Freilegung des Septums ist mit der Rouge'schen fast identisch. (Ref.)

Hinsberg (Königsberg i/Pr.).

---

10) **W. Wroblewski.** Über die Resektion der unteren Nasenmuschel.

(Archiv f. Laryngol. u. Rhinol. Bd. XII. p. 392.)

W. hat 100 hypertrophische untere Nasenmuscheln herausgenommen; er schneidet sie bis fast ans hintere Ende durch und trägt sie dann mit der heißen Schlinge ab.

Manasse (Straßburg i/E.).

---

11) **J. Guisez.** Du traitement chirurgical de l'ethmoidite purulente.

(Annal. des malad. de l'oreille etc. 1902. August.)

Die Eiterungen der Siebbeinzellen bedingen, abgesehen von den durch den Eiterausfluss aus der Nase verursachten Unbequemlichkeiten, mancherlei Gefahren für den Träger: sekundäre Augenerkrankungen, Meningitis u. A. Ihre Beseitigung ist daher nach G.'s Ansicht stets zu erstreben. Bei leichteren Formen, d. h. wenn es sich um Entzündung nur weniger Zellen handelt, gelingt es häufig, durch endonasale Operationen Heilung zu erzielen. Schlägt ein Versuch in dieser Richtung fehl, so ist nach G. ein Eingriff von außen indicirt. Ein solcher kommt allein in Frage bei allen durch Augenerkrankung etc. komplicirten Fällen.

Zur Freilegung des Siebbeinlabyrinthes von außen her stehen uns verschiedene Wege zu Gebot: wir können sie erreichen von der Stirnhöhle, vom Antrum Highmori und von der medialen Orbitalwand her. Die orbitale Methode verdient nach G. den Vorzug, weil sie das Siebbeingebiet am besten zugänglich macht, und weil sich Läsionen der Lamina cribrosa am besten bei ihr vermeiden lassen. Operationstechnik: Bogenförmiger Hautschnitt, am inneren Viertel der Augenbraue beginnend, dicht am inneren Augenwinkel vorbei zum unteren Orbitalrand umbiegend, bis zur Grenze zwischen mittlerem und innerem Drittel des letzteren. Dislokation des Thränensackes. Durchtrennung des Horner'schen Muskels, dann Ablösen des Periosts von der medialen Orbitalwand. Nun wird der Orbitalinhalt vorsichtig lateralwärts gedrängt. Die Lamina papyracea liegt jetzt vollkommen frei, sie lässt sich mit geeigneten Zangen und Curetten leicht reseciren. Dadurch ist der Zugang zu den einzelnen Siebbeinzellen gegeben. Entfernung ihrer Zwischenwände, eventuell Anlegung einer breiten Verbindung mit der Nasenhöhle. Je nach Lage des Falles Naht der äußeren Wunde und Nachbehandlung von der Nase her oder Tamponade von außen.

Nach G. ist bei Anwendung dieser Methode die Aussicht auf Heilung günstig; er berichtet über 8 Fälle, von denen 6 geheilt wurden (vollständiges Aufhören der Eiterung), während bei einem wesentliche Besserung erzielt wurde. 1 Pat. starb an anscheinend schon vor der Operation vorhandener Meningitis.

Die sehr gründliche Arbeit enthält eine Menge interessanter Einzelheiten, die im Original nachgelesen werden müssen.

Hinsberg (Königsberg i/Pr.).

---

12) **G. Killian.** Die Killian'sche Radikaloperation chronischer Stirnhöhleneiterungen. II. Weiteres kasuistisches Material und Zusammenfassung.

(Archiv für Laryngologie und Rhinologie Bd. XIII. p. 59.)

Diese Arbeit ist eine Fortsetzung der Krauss'schen Abhandlung. In ihr werden zunächst 5 weitere Fälle geschildert. Von diesen ist der erste besonders bemerkenswerth, da Verdacht auf intrakranielle Komplikation vorlag, und sehr leicht von der Operationshöhle aus die Schädelgrube eröffnet wurde, wobei sich normale Dura zeigte. Die übrigen Fälle ähneln den von Krauss mitgetheilten. Verf. giebt dann einen allgemeinen Überblick über diese 14 Fälle und bespricht darauf die Erfolge der Operation hinsichtlich der Heilung und der kosmetischen Resultate. Nach beiden Richtungen hin ist er sehr zufrieden. Am Schlusse fasst er seine Methode noch einmal kurz zusammen. Dieselbe besteht also darin, dass man vordere und untere Stirnhöhlenwand total resecirt unter Stehenlassen einer supraorbitalen Knochenspange (das ist das Wesentliche!), dass man dann den oberen Theil des Processus frontalis beim Oberkiefer resecirt, eine breite Vereinigung zwischen Stirnhöhle, vorderen Siebbeinzellen und Nasenhöhle durch Resektion der Siebbeinzellen und mittlere Muschel erzielt, die Hautwunde primär näht und die Nachbehandlung von der Nase her erfolgen lässt. Mehrere vorzügliche Abbildungen illustriren die Arbeit. **Manasse** (Straßburg i/E.).

---

13) **Heermann** (Essen a. d. R.). Zur Blutstillung nach Tonsillotomie.

(Archiv für Laryngologie und Rhinologie Bd. XII. p. 467.

H. empfiehlt bei Blutungen nach Tonsillotomie den vorderen Gaumenbogen an den hinteren durch Seitennähte zu fixiren.

Manasse (Straßburg i/E.).

---

14) **R. Fick.** Bemerkungen zur Wolfsrachenbildung.

(v. Langenbeck's Archiv Bd. LXVIII. Hft. 2.)

Verf. veröffentlicht eine Reihe von Betrachtungen über die Wolfsrachenbildung, welche durch die Untersuchungen von His über die Nasen- und Gaumenbildung beim menschlichen Embryo

angeregt sind. An der Hand der in dem Aufsatze wiedergegebenen Schnitte aus den Arbeiten von His und Dursy versucht er die Diskussion und die Untersuchungen über die mechanische Verursachung des Wolfsrachens aufs Neue anzuregen, um der Annahme Friedrich's event. zur Bestätigung zu verhelfen, dass nämlich der Embryo sich durch eine ungünstige Handhaltung gelegentlich selbst einen Wolfsrachen erzeugen könne, indem die Spalte dadurch bedingt wird, dass der Unterkiefer resp. der Mundboden durch die ungeschickt liegende Hand einen Druck erleidet, und im kritischen Moment ein mechanisches Hindernis für die Verwachsung der Gaumenplatten vorhanden ist. **E. Siegel** (Frankfurt a/M.).

15) **S. Rolando** (Genua). L'istmo del corpo tiroide nella tracheotomia.

(Boll. della R. accad. med. di Genova 1902. No. 13.)

R. hat ausgedehnte Untersuchungen über den Isthmus glandulae thyroideae angestellt, um über die Rolle klar zu werden, die er bei der Tracheotomie spielt bezw. darüber, welcher Schnitt den Vorzug verdient. Als Material benutzte er 155 Leichen und die Erfahrungen bei 35 Tracheotomien. Dem Alter nach waren es 110 Erwachsene, 35 Kinder und 10 Föten (8.—9. Monat) unter den ersteren, und 5monatliche bis 6jährige Kinder unter den letzteren. — Der anatomische Theil der Untersuchungen umfasste folgende Fragen: Entwicklung, Form, Farbe und Konsistenz; Volumen und genaue Dimensionen des Isthmus, Stellung und Beziehungen zur Luftröhre, zu den äußeren Schichten (Haut, Zellgewebe, Bindegewebsschichten, Venen, Muskeln), zum Brustbein, zur Thymus, zu den großen Jugulargefäßen, Thyreoidea accessoria, Arterien, Venen. — Die für den Chirurgen wichtigsten Ergebnisse beziehen sich auf die Dimensionen des Isthmus. R. fand bis zum 6. Lebensjahr keinen wesentlichen Unterschied im Volumen zwischen den Geschlechtern, wohl aber einen bei den Erwachsenen, bei denen die Weiber ein größeres Volumen des Organs aufweisen. Mit dem Alter steigt allmählich auch das Volumen des Lobus medianus. Bei Knaben sind: Die Höhe 8—20 mm, Dicke 3—10 mm, Breite 10—22 mm; bei Mädchen 10—14, 3—6, 10—12 mm; bei Erwachsenen fand R.: Männer: 10—25, 4—12, 12—20 mm; Weiber: 10—30, 4—12, 15—25 mm. — Der Isthmus lag 5mal auf dem Ringknorpel, 77mal deckte er den unteren Rand desselben, 73mal lag er tiefer; bei den Kindern waren die betreffenden Zahlen 2, 30, 3, so dass also diese eine etwas höhere Lage aufweisen. Bei 50 lebenden Erwachsenen suchte R. die Lage durch Abtasten zu bestimmen und fand bei 25 den ersten Luftröhrenring gedeckt; bei den übrigen konnte er den unteren Rand desselben nicht identificiren. Die Distanz von der Incisura manubrii sterni zum unteren Rand betrug bei überstrecktem Kopf (Stellung bei der Tracheotomie) bei Kindern 7mal 20—30 mm, 25mal 30—40 mm, 3mal 40—55 mm; bei Erwachsenen 8mal 20—30 mm, 27mal 30—40 mm,

12mal 40—50 mm, 2mal über 50 mm. Sehr genau sind die Resultate der Gefäßinjektionen mitgetheilt. Es sei nur erwähnt, dass in 50% der Fälle keine sehr bedeutenden Ernährungsgefäße nachweisbar waren und in den anderen Fällen sich kein Typus aufstellen ließ; doch obliegt die Blutzufuhr zumeist der Art. thyreoidea superior. — Der chirurgische Theil der Arbeit ist ein Eintreten für die Tracheotomia inferior bei Individuen mit normaler Thyreoidea. Sonst käme nur noch die Tracheotomia superior in Betracht. Jedenfalls ist die Tracheotomia media (retrothyroidea) zu verwerfen.

J. Sternberg (Wien).


Kleinere Mittheilungen.

Ein neues Bauchspeculum.

Von

Dr. **G. Boegel** in Hannover.

Die Erfahrung, dass die Hände eines viel beschäftigten Operateurs nicht völlig keimfrei zu machen sind, hat für die Operationstechnik die Forderung gezeitigt, dass die Hände des Operateurs und der Assistenten möglichst wenig mit der Wunde in Berührung kommen dürfen, besonders wenn zum Schluss die Wunde völlig durch Naht geschlossen wird. Für Laparotomien sind desshalb breite Bauchdeckenhalter eingeführt, welche die Bauchdecken aus einander ziehen und vor der Berührung durch die Hände schützen sollen, was z. B. mit den von Fritsch erfundenen Instrumenten in vollkommener Weise erreicht wird. Péan und Doyen sind dann noch einen Schritt weiter gegangen, indem sie bei ihren sogenannten Bauchspeculis die Platte bedeutend verlängert haben, um hierdurch nicht nur die Bauchdecken allein, sondern auch die Organe der Bauchhöhle zurückzuhalten. Aber auch mit Hilfe dieser und anderer Bauchspecula gelingt es nicht immer, in der Tiefe der Bauchhöhle das Operationsterrain dem Auge und der Hand des



Operateurs zugänglich zu machen, weil der Griff des Speculums im rechten Winkel zu der Platte steht und beim Aufliegen auf den Bauchdecken der Platte nur die senkrechte Stellung gestattet. Um diesem Übelstande abzuhelfen, habe ich meinem Bauchspeculum, wie aus der Abbildung ersichtlich ist, die Form der Schaufel gegeben, wozu mir der Landau'sche Scheidenhalter die Anregung gab. Die Platte kann nunmehr durch Heben und Senken des Griffes jede beliebige Neigung bekommen, das Operationsfeld wird durch Anwendung zweier Specula, die unabhängig von der Richtung des Bauchdeckenschnittes längs und quer gestellt werden können, bequem freigelegt, gewaltsame Zerrungen werden bei dem trichterförmigen Zugang vermieden, die Hände der Assistenten befinden sich außerhalb der Bauchhöhle. Die Platte ist gewölbt, der untere Rand konvex, die Breite beträgt etwa 7,7 cm, die Länge bis zur Umbiegung in den Griff 10 cm, die Gesammtlänge des Instruments in gerader Linie 30 cm. Die Specula haben sich mir bereits bei zahl-

reichen Laparotomien, besonders bei Operationen am Choledochus als sehr brauchbar erwiesen. Dieselben werden von der Firma C. Nicolai, Hannover, in tadelloser Weise angefertigt.

16) 74. Versammlung Deutscher Naturforscher und Ärzte in Karlsbad. Sektion für Chirurgie.

(Fortsetzung.)

Loewe (Berlin): Ausräumung der Nase und Freilegung der Basis cranii vom Munde her. (Demonstration.)

Nachdem das Gesichtsskelett nach der Methode von Rouge freigelegt ist, wird der harte Gaumen nach einem von Partsch angegebenen Verfahren temporär resecirt. Nun werden in Blutleere der knöcherne Theil der Nasenscheidewand und die beiden unteren Muscheln entfernt. Bei der Abtragung der Kieferhöhleninnenwand dürfen keine Reste stehen bleiben, sonst leidet der Überblick über die oberen Nasenpartien, der so wie so häufig kein vollkommener ist. Die Siebbeinpartie und die beiden oberen Muscheln werden mittels einer hierfür konstruirten Curette entfernt. Schließlich bleibt, abgesehen vom knorpeligen Theil der Nasenscheidewand, nach oben nur das knöcherne Dach der Nase bestehen, während seitlich Alles bis auf die Lamina papyracea und die Außenwand der Kieferhöhle entfernt ist. Die Keilbeinhöhle wird ebenfalls breit eröffnet.

Vortr. hat in seinen bisherigen 10 Fällen keine Veranlassung gehabt, über das Gebiet des Riechorgans nach oben hinauszugehen; es unterliegt aber keinem Zweifel, dass auf diese Weise die Basis cranii bis zur Hinterwand der Sella turcica dem chirurgischen Eingriff zugänglich ist. (Selbstbericht.)

Springer (Prag): Über Operationsresultate bei angeborenen Gaumenspalten.

S. berichtet über 53 Plastiken bei angeborener Spalte. Keines der operirten Kinder starb, nur in einem Falle blieb die Operation erfolglos. Von 31 Fällen konnte einige Jahre nach der Operation das Resultat kontrollirt werden: es war in 22 Fällen der Gaumen komplet geschlossen, in 8 Fällen waren kleinere, durch Nachoperationen schließbare Defekte zurückgeblieben. Zur Sicherung der Naht wurde von Prof. Bayer mit Erfolg ein Silberblechstreifen um die vereinigten Langenbeck'schen Brückenlappen geschlungen.

Das funktionelle Resultat war nur in 10 Fällen dieser 31 ein ganz zufriedenstellendes. S. betont die Wichtigkeit methodischen Unterrichts für die Sprachverbesserung. Versuche, durch retropharyngeale Injektion von Vaseline nach Gersuny einen Buckel zu bilden und so das Anlegen des Gaumensegels zu erleichtern, gab S. als zu bedenklich wieder auf, wiewohl Vorversuche mit physiologischer Kochsalzlösung einen vielversprechenden Erfolg hatten.

S. bezeichnet als das geeignetste Operationsalter die Zeit zwischen dem 4. und 6. Lebensjahre; es sollten nur ganz gesunde und kräftige Kinder operirt werden.

Die Operation im 1. Lebensjahre, besonders aber in den ersten Lebensmonaten, hält S. für gefährlich und auch unnöthig, da einerseits die Resultate an zwischen dem 4.—6. Lebensjahre operirten Kindern eben so gut — ohne Lebensgefahr — seien und andererseits die Sterblichkeit der nicht operirten Gaumenspalten bei Weitem nicht so hoch sei als allgemein angenommen wird. 2 Drittel der Kinder, denen nur die Lippe geschlossen wurde im 1. Lebensjahre, leben bis zum heutigen Tage (2—12 Jahre alt). (Selbstbericht.)

Diskussion: v. Hacker (Innsbruck) berichtet über eigene Erfahrungen.

v. Büngner (Hanau) empfiehlt Küster's Verlängerung des Zäpfchens, die ihm funktionell besonders günstige Resultate ergeben hat.

Riedel (Jena) hat geringere Mortalität, seit er auch die Hasenscharte am hängenden Kopfe operirt. **P. Stolper** (Breslau).

v. Eiselsberg anerkennt die vorzüglichen Resultate Bayers in Bezug auf den Verschluss der Spalte. Die funktionellen Resultate lassen bei Bayer so wie

bei v. E. viel zu wünschen übrig. Die Küster'sche Zäpfchenverlängerung hat v. E. keinerlei bessere Funktion ergeben, vielleicht gelingt dies mit der Methode von A. Lane. (Selbstbericht.)

Schloffer (Prag) demonstrirt den in d. Centralblatt (1901 p. 975 und 1902 p. 32) referirten Fall von embolischer Projektilverschleppung.

Diesen Referaten ist noch hinzufügen, dass sich nachträglich mit Bestimmtheit annehmen lässt, dass das Projektil in den linken Ventrikel gelangt ist und von dort in den arteriellen Kreislauf und in die Art. axillaris verschleppt wurde. Denn dass das Projektil von der Einschussstelle aus auf direktem Wege in die Art. axillaris gelangt, oder dass es oberhalb seines späteren Fundortes in die Axillaris oder Subclavia eingetreten sein sollte, erscheint neben verschiedenen anderen Gründen auch desshalb ausgeschlossen, weil sich der Schusskanal, der durch das Sternum verlief, nicht nach rechts, sondern nach links hin verfolgen ließ. Es ist also nur möglich, dass das Projektil im Bereich der großen Gefäße oder des Herzens in das Kreislaufsystem eingetreten ist. Die erstere dieser beiden Annahmen wird hinfällig, da die bisher publicirte Kasuistik beweist, dass alle Schussverletzungen der großen Gefäße den Tod des Verletzten längstens nach mehreren Monaten herbeigeführt haben; dagegen ist eine Reihe von penetrirenden und perforirenden Herzschüssen bekannt, die entweder zur Ausheilung kamen, oder bei denen wenigstens die Herzverletzung als solche den Tod des Pat. nicht herbeigeführt hatte. Bemerkt sei noch, dass (offenbar in Folge seinerzeitiger Verletzung einiger Papillarmuskeln) jetzt eine Insufficienz und Stenose am linken venösen Ostium besteht. (Selbstbericht.)

A. Landerer: Die operative Behandlung der Lungentuberkulose.

L. bespricht zunächst 3 eigene Beobachtungen aus früherer Zeit, wo ein operatives Eingreifen durch die Umstände geboten war: Kaverne der linken Spitze mit drohendem Durchbruch, Incision, Drainage, Heilung mit Hinterlassung einer Lungenfistel; multiple Kavernen des rechten Unterlappens im Durchbruch, Incision, Drainage, Tod nach 10 Tagen ohne jeden Einfluss auf den Verlauf; perforirte Kaverne mit lokalem Pyopneumothorax, Incision und Drainage, Tod durch Einfließen von Eiter in die Bronchien der anderen Seite beim Verbandanlegen. — Wenig ermuthigt durch diese Ergebnisse hat L. die Frage jahrelang liegen lassen. Längere Beobachtungen haben ihm jedoch gezeigt, dass bei dem Nichtausheilen größerer Defekte in den Lungen dieselben mechanischen Momente eine Rolle mitspielen, wie bei Empyemen der Pleurahöhle. Die narbige Schrumpfung wird durch die Starrwandigkeit und Unnachgiebigkeit der Thoraxwände in derselben Weise unmöglich gemacht bei Höhlen in der Lunge, wie bei solchen zwischen Lunge und Brustwand. L. ist der Ansicht, dass für die Ausheilung tuberkulöser Processe das einfach mechanische Moment eine wesentlich größere Bedeutung hat, als ihm bisher zugetheilt wird, und zieht Analogien mit der Ausheilung von tuberkulösen Gelenkprocessen nach Spontanluxation, bei Kontrakturbildung und mit der operativen Heilung der tuberkulösen Peritonitis. — Diese Erwägungen veranlassten L., vorgeschrittene Lungentuberkulose neben Hetolbehandlung mit Thorakoplastik zu behandeln.

L. bespricht kurz 6 so behandelte Fälle:

1) Fräulein mit 3 Kavernen, 1 rechts heilt unter Hetol, 2 links mit fast völliger Zerstörung der linken Lunge, Thorakoplastik (2.—8. Rippe), erhebliche Besserung, Gewichtszunahme 14 Pfund; seit 10 Monaten. — 2) 15jähriges Mädchen, Kaverne rechts oben; Operation (1.—4. Rippe, vorn), Fieber fällt ab; Gewichtszunahme 12 Pfund; kein Auswurf mehr, temporäre Heilung; seit 8 Monaten. — 3) Große, den ganzen rechten Unterlappen einnehmende Kaverne, Operation (9.—5. Rippe), Stillstand, aber keine Besserung. Interkurrente Pneumonie. — 4) Große Kaverne des linken Unterlappens mit eitrigem Auswurf von etwa $1/2$ Liter täglich (tuberkulöser Charakter des Leidens nicht sicher); Operation (9.—5. Rippe); am 7. Tage Indikation zur Eröffnung der Kaverne, jetzt 20 ccm täglich, noch fortschreitende Besserung, seit $2^1/_2$ Monaten. — 5) Traumatische Lungentuberkulose

mit durchgebrochener Kaverne im linken Unterlappen; Thorakoplastik (9. bis 4. Rippe); erhebliche Besserung; Auswurfmenge von 250 auf 50 ccm heruntergegangen, noch in Behandlung. — 6) Destruktion des linken Oberlappens; multiple Resektion (1.—4. Rippe vom Rücken her); bis jetzt guter Verlauf. Noch in Behandlung.

L. hat also von den 6 nach diesem gemeinsamen Plan behandelten Fällen, die alle sehr vorgeschritten waren und ohne die Operation als verloren gelten mussten: 1 temporäre Heilung, 2 erhebliche Besserungen, 2 Fälle, die noch nicht abgeschlossen sind, aber einen guten Verlauf erwarten lassen und 1 Fall, in dem die Operation — in Folge interkurrenter Pneumonie — weder genützt noch geschadet hat.

L. bespricht dann die — zu vermeidenden — Gefahren der Operation, die Technik der Ausführung und der Nachbehandlung; eben so die Wahl der zur Operation geeigneten Fälle. Er lehnt die sog. akuten Tuberkulosen ab, empfiehlt die Operation für stationäre oder langsam fortschreitende Fälle mit größeren Zerstörungen mit mäßigem oder ohne Fieber, besonders auch für Tuberkulose der Unterlappen.

Er streift schließlich auch die durch die Untersuchungen von Freund und Schmorl angeregte operative Behandlung von Frühfällen von Lungentuberkulose. Er ist der Ansicht, dass principielle Bedenken gegen die Operation nicht vorliegen, dass die Frage aber in so fern keine besonders dringliche ist, als die meisten Frühfälle auch ohne Operation durch Hetol etc. zur Heilung gelangen.

L. schließt mit der Ausführung, dass die Scheu, Lungentuberkulosen operativ in Angriff zu nehmen, eine unberechtigte ist. Tuberkulöse ertragen auch ausgedehnte Rippenresektionen und Thorakoplastik in Verbindung mit Hetolbehandlung gut. (Selbstbericht.)

In der Diskussion erklären sich Hofmeister (Tübingen) und Borchard (Posen) ablehnend gegenüber Landerer's Empfehlung; der Letztere besonders betont die Unsicherheit der Diagnose und weist auf Quincke's reservirte Empfehlung auf der letzten Naturforscherversammlung hin. **Stolper** (Breslau).

Weisshaupt (Teplitz-Schönau) spricht unter Demonstration von Abbildungen über einen Fall von Riesenwuchs der Mamma, der mit Erfolg von ihm operirt worden ist. **Stolper** (Breslau).

Clairmont und Haberer (Wien): Über das Verhalten des normalen und veränderten thierischen Peritoneums.

Nach einer kurzen Einleitung besprechen die Autoren ihre Resorptionsversuche, aus welchen erhellt, dass sie zu theilweise anderen Resultaten gelangten, wie Schnitzler und Ewald und Klapp. Beim normalen Thiere beziehen sich dieselben namentlich auf die Dauer der Ausscheidung. Bei vermehrter Peristaltik sahen sie Beschleunigung der Resorption. Die Prüfung der Resorptionsverhältnisse nach Lufteinblasung ins Abdomen, nach intraperitonealer Einverleibung von sterilem Harn, pukallisirtem Darminhalt etc., ergab keine Abweichung von der Norm. Bei Peritonitis ist Anfangs die Resorption beschleunigt, erst gegen Ende verzögert.

Die Versuche über Resorption bei Laparotomie mit Eventration sprechen zu Gunsten der feuchten Laparotomie. Resorptionsversuche nach Ausschaltung der peritonealen Zwerchfellsfläche (durch Überziehen derselben mit Kollodium) ergaben eine beträchtliche Verzögerung des Eintritts der Resorption.

In analoger Weise fiel ein Vergiftungsversuch (mit Strychnin) nach Zwerchfellausschaltung aus.

Aus der Reihe ihrer Transsudationsversuche erwähnen Verff. nur, dass die Werthe bei normalen, trocken und feucht laparotomirten Thieren identische waren. (Selbstbericht.)

Steinthal (Stuttgart): Zur Diagnose und Prognose der akuten Appendicitis.

Eine exakte Diagnose schließt in so fern die Prognose ein, als wir durch die Erkenntnis, welche Form der Appendicitis gerade vorliegt, uns veranlasst sehen,

exspektativ oder operativ vorzugehen. — Indessen ist es sehr schwer, in jedem Falle eine genaue anatomische Diagnose zu stellen, speciell zu sagen, wie der Wurmfortsatz pathologisch-anatomisch ausschaut. Desshalb ist die Eintheilung der Appendicitis in Appendicitis simplex, perforativa und gangraenosa für den Praktiker nicht von der Bedeutung, als er vielmehr entscheiden soll, ob die Entzündung des Wurmfortsatzes streng auf denselben oder dessen nächste Umgebung beschränkt ist oder Neigung hat, sich in der freien Bauchhöhle auszubreiten. Diese beiden Hauptgruppen lassen sich aber aus einander halten. Bei der streng lokalisirten Appendicitis und abgekapselten Periappendicitis halten sich die lokalen wie allgemeinen Symptome klinisch in mäßigen Grenzen, bei denjenigen Fällen, wo die Entzündung auf die freie Bauchhöhle übergreift, treten die Allgemeinsymptome in den Vordergrund: der rasche Puls, die schweren Störungen des Allgemeinbefindens stehen oft in einem auffälligen Gegensatz zu den lokalen Symptomen, von denen die Schmerzhaftigkeit der Ileocoecalgegend manchmal den einzigen Befund bieten kann. Der sich von hier ausbreitende Druckschmerz und das Fehlen eines Tumors bei schweren Allgemeinerscheinungen trüben die Prognose wesentlich und verlangen einen raschen chirurgischen Eingriff, um den nicht abgekapselten Entzündungsherd zu entfernen oder von der freien Bauchhöhle abzuschließen. So ist der bisher geltende Satz, dass man trotz Fehlens eines Tumors einschneiden soll, dahin zu erweitern, dass man in solchen Fällen wegen Fehlens des Tumors einzuschneiden hat.

Eher ist noch ein Zuwarten aus irgend welchen Gründen bei deutlich abgekapseltem Exsudat mit hoher Temperatur und entsprechender Pulsfrequenz gestattet, aber nur so lange als Temperatur und Puls nicht weiter in die Höhe gehen und vor Allem die lokale Schmerzhaftigkeit sich nicht weiter ausbreitet.

Wenn man Fälle von beginnender Entzündung der freien Bauchhöhle in den ersten 24 oder gar ersten 12 Stunden operirt, so sollte man dies nicht als Frühoperation, sondern höchstens als rechtzeitige Operation bezeichnen. Der Ausdruck Frühoperation wäre besser zu vermeiden, weil er bei konservativen Chirurgen und Internisten unbewusst Opposition hervorruft. Die Frage nach der zweckmäßigsten Behandlung der Appendicitis kann nur an den einzelnen Formen der Appendicitis geprüft werden; so ließe sich eine Verständigung leichter erreichen als bei einer Diskussion in Bausch und Bogen.

Die Prognose des einzelnen Falles hängt auch von dem Befund der Därme während der Operation ab. Reichliches Exsudat und gut kontrahirte Därme geben eine bessere Prognose, während der Meteorismus ein bedenkliches Symptom ist. Mancher Fall geht noch nachträglich, ähnlich wie manche Herniotomie, an Darmparalyse zu Grunde, weil mit dem zunehmenden Hochstand des Zwerchfelles die Qualität des Pulses sich rasch zum Schlechtern ändert. Die Frage nach der Entlastung des meteoristischen Darmes ist desshalb wohl der Prüfung werth. Vortr. hat in seinem letzten Falle von Entfernung des gangränösen Wurmfortsatzes mit beginnender Entzündung der freien Bauchhöhle und starkem Meteorismus des Coecums für 2 Tage in das Coecum ein bleistiftdickes Gummidrain nach Witzel eingenäht und eine auffällig gute Rekonvalescenz erzielt. (Selbstbericht.)

Hilgenreiner (Prag): Bericht über 800 operirte Hernien.

Vortr. berichtet über das Hernienmaterial, wie es in den letzten 7 Jahren in der deutschen chirurg. Klinik in Prag zur Beobachtung gelangte. Von 822 Hernien, bei welchen operativ vorgegangen wurde, waren 350 eingeklemmt. Die Gesammtmortalität dieser eingeklemmten Brüche betrug 17,3% und sank von 29% im ersten, auf 10% im letzten Berichtsjahre, eben so die der Herniotomie (200 Fälle) von 16,6 auf 6,6%, die der primären Resektien (54 Fälle) von 66% auf 33%. Die Taxis ergab 64 Erfolge, keinen Misserfolg, dagegen finden sich unter den eingebrachten, bereits mit Taxisversuchen behandelten Fällen 8 Repositionen en bloc, eine Bruchsackruptur und 1mal Zerquetschung des Hodens. 15 Fälle von Vorlagerung des gangränverdächtigen Darmes durch 24—48 Stunden ergaben 33% Mortalität, von 13 verzweifelten Fällen der ersten Jahre mit Kothphlegmonen, in welchen ein Anus praeternaturalis angelegt wurde, starben 8 innerhalb der nächsten

Stunden und Tage, die sekundäre Darmresektion der übrigen 5 Fälle ergab nur 1 Heilungsresultat. 4 Fälle endlich starben ohne jedwede Behandlung sofort nach deren Einbringen ins Spital. Von bemerkenswerthen Fällen sind zu nennen: eine Typhlitis in einem linksseitigen Schenkelbruch, ein rechtsseitiger Leistenbruch mit breit verwachsenem Uterus sammt den Adnexen neben eingeklemmten Darmschlingen im Bruchsack, je ein Fall von Empyem des Processus vermiformis und von akuter Perityphlitis im Bruchsacke, ein Fall von erst nach der Operation erkannter Blasenverletzung, ferner eine Darmblutung am Tage nach ausgeführter Herniotomie und 2 Fälle von Lungeninfarkt. Sämmtliche Fälle verliefen günstig bis auf die ersterwähnte Typhlitis, welche nach gut überstandener Coecumresektion 14 Tage p. op. einer Lungenembolie erlag.

Von 472 freien Hernien betrafen 446 (beobachtet an 397 Personen) Leistenbrüche. Die Radikalheilung derselben wurde in der weit größten Mehrzahl der Fälle angestrebt durch das Verfahren nach Wölfler, welches sich von der Bassini'schen Methode hauptsächlich durch das Belassen des Samenstranges und durch die Verstärkung der Internusnaht durch Freilegen und Naht des M. rectus an das Poupart'sche Band unterscheidet. Von letzterer wurde nur bei stark entwickeltem M. obliquus int. und bei doppelseitigen Brüchen auf der schwächer betroffenen Seite Abstand genommen. Todesfall wurde einer beobachtet an lobärer Pneumonie am 10. Tage p. op. = 0,23% Mortalität, per primam Heilung in den letzten 4 Jahren, i. e. seit Einführung der Wölfler'schen Operationshandschuhe, in 96%, im letzten Jahre (115 Fälle) in 99,2% aller Fälle erzielt.

Radikalheilung (Recidivfreiheit durch mindestens 2 Jahre) wurde für die Fälle mit Rectusnaht in 92,5% der nachuntersuchten Fälle gefunden, i. e. die gleiche Häufigkeit der Recidive, wie sie Goldner für das Hernienmaterial der gleichen Jahre aus der weiland Albert'schen Klinik für 446 nachuntersuchte Bassini-Operationen berechnet. Die Vortheile der Wölfler'schen Methode gegenüber jener nach Bassini sind vor Allem in dem Belassen des Samenstranges an Ort und Stelle und der dadurch bedingten theilweisen oder gänzlichen Vermeidung von Komplikationen, wie sie bei Bassini beobachtet werden (Harnbeschwerden, Neuralgien, Thrombose der Samenstrangsvenen, Lungeninfarkte und tödliche Lungenembolien, Gangrän des Hodens etc.) gegeben. (Selbstbericht.)

Graser (Erlangen): Über Anomalien der Mesenterien.

Nach einigen einleitenden Bemerkungen über die Wichtigkeit der Kenntnis abnormer Lagerung der Eingeweide und Mesenterien in der Bauchhöhle auch für die praktische Chirurgie giebt G. zunächst einen Überblick über die verschiedenen Abweichungen der Form und der Befestigung der einzelnen Darmtheile, dabei besonders des Coecums, des Colon transversum und der Flexura sigmoidea gedenkend; weist auf die Erfolg versprechenden Versuche hin, auch für die Dünndarmschlingen allmählich bestimmte Durchschnittsnormen festzustellen. (Heuke, Weinberg, Koch und namentlich P. Mall.) Der komplicirteste Punkt der Entwicklung liegt in der Gegend des Duodenums.

Eine eigenartige Erfahrung, die G. bei einer Operation machte, ist ihm Veranlassung geworden, sich mit diesen Dingen eingehender zu beschäftigen.

Bei einer Laparotomie, welche er unter Mitwirkung von Dr. de Quervain wegen diagnostisch unklarer, seit langer Zeit bestehender Magenbeschwerden bei einem 58jährigen Manne vornahm, fand G. eine sehr starke Stenose des Pylorus. Pyloroplastik war bei der starken Verdickung unmöglich. Es sollte nun in der gewöhnlichen Weise nach Hervorziehung des Quercolons die erste Jejunumschlinge aufgesucht werden. Aber sie war trotz vollkommener Freilegung der Gegend an der normalen Stelle nicht zu finden. Nachdem die vorgezogenen Theile wieder in die Bauchhöhle zurückgebracht waren, zeigte es sich, dass das Quercolon nicht bis in die Lebergegend herüberreichte, sondern schon in der Mittellinie nach unten abbog und in ein kurzes, vollkommen frei bewegliches Colon ascendens und Coecum überging. Das Duodenum lief nicht — wie normal — unter dem Colon transversum durch, sondern zog von der Pylorusgegend weg (wo pathologische Verwachsungen bestanden), entlang dem unteren Leberrande nach rechts unten,

wo es in den Dünndarm überging. Das Duodenum war an der hinteren Bauchwand nicht festgewachsen, hatte vielmehr ein Mesoduodenum, das kontinuirlich in das Mesojejunum überging und nach abwärts zu immer länger wurde. Das Mesoileum ging unmittelbar in das Mesocoecum und Mesocolon ascendens über. Da das Jejunum sich vom Magen ganz weit entfernte, hätte eine Gastrojejunostomie ziemlich große Komplikationen gegeben, während der senkrecht neben dem Magen nach abwärts ziehende Theil des Duodenums unmittelbar zur Vornahme einer Anastomose zwischen Magen und Duodenum einlud, eine Operation, welche aus anderem Anlass bei hoch fixirtem Pylorus schon von v. Mikulicz (Henle) ausgeführt war.

Es konnte zur Anastomose ein Theil des Duodenums gewählt werden, der fast unmittelbar unterhalb der Stenose saß, also noch oberhalb der Papilla Vateri. Damit waren zugleich die einfachsten funktionellen Verhältnisse gegeben, die einen Circulus vitiosus von vorn herein ausschlossen. Heilung und Genesung ist auch in vollkommenster Weise eingetreten.

Durch die Güte des Herrn Kollegen Alsberg in Hamburg erfuhr G. einen zweiten ganz ähnlich gelagerten Fall, bei dem aber die Orientirung während der Operation nicht gelang, und bei dem langen Suchen dieselbe sich wesentlich komplicirte und in die Länge zog. Es wurde eine Gastroenterostomia anterior ausgeführt, der Pat. starb nach 14 Tagen. Bei der Sektion fand sich ein dem oben beschriebenen ganz ähnlicher Befund. Der Dünndarm liegt fast ausschließlich auf der rechten Seite, der Dickdarm ganz links; Coecum, Colon ascendens und transversum frei beweglich und in Bezug auf Mesenterium ohne scharfe Trennung vom Dünndarm. Ob auch in diesem Falle eine Gastroduodenostomie bequem möglich gewesen wäre, ist nicht zu entscheiden. Sicher aber ist der Fall dazu angethan, die praktische Bedeutung derartiger Anomalien zu illustriren.

Unter Darlegung der Entwicklung der Bauchorgane nach den Toldt'schen Untersuchungen, deren Verständnis durch die Demonstration großer Tafeln erleichtert wurde, bezeichnet G. den Zustand der beiden mitgetheilten Fälle als ein Persistiren eines früheren Stadiums, welches in Bezug auf die Anordnung, nicht aber die Entwicklung der Theile auf den Status zurückgeführt werden muss, wie wir es gegen Ende des 2. Monats des fötalen Lebens vorfinden. Es ist sowohl die Fixirung des Duodenums als auch die Überdrehung und Fixirung des Dickdarmes ausgeblieben, fast so, wie man den Zustand im »Nabelschleifenstadium« findet, in welchem das hintere Mesogastrium kontinuirlich in Mesoileum und Mesocolon übergeht. Ein solches Persistiren hat man wohl auch mit dem Namen eines »Mesenterium commune« belegt, welche Bezeichnung aber auch dann noch gewählt wird, wenn nur Dünndarm und Dickdarm an eine gemeinsame Bauchfellduplikatur aufgehängt sind. Illustrirt wird die Bedeutung dieses gemeinsamen Mesenteriums noch durch die Beobachtung von Achsendrehungen des Dünn- und Dickdarmes im Zusammenhange, wofür G. auch noch ein Beispiel anführt, das ihm aus der Kocher'schen Klinik zur Verfügung gestellt war.

(Selbstbericht.)

Brenner (Linz a/D.): Über die operative Behandlung des callösen Magengeschwüres.

B. bezeichnet die »tumorbildenden« Magengeschwüre Hoffmeister's und die »penetrirenden« von Schwarz als »callöse, penetrirende« Magengeschwüre, damit sowohl der eigenthümlichen, entzündlichen Wucherung des Bindegewebes im Grunde und an den Rändern des Geschwüres als auch der Neigung, sich in Nachbarorgane hineinzufressen, zu »penetriren«, Rechnung tragend.

Wenn auch schon bei Niemeyer, besonders aber bei Riegel bezw. Gerhardt das pathologisch-anatomische Bild dieser Geschwüre zu finden ist, scheint es doch nöthig, sie von glatten, perforirenden Magengeschwüren zu trennen, und es scheint, dass die von Petersen und Machol sog. »rebellische« Form des Magengeschwüres, die Anlass zu chirurgischen Eingriffen giebt, mit dieser callösen Form zusammenfällt.

Wie schon Hauser hervorgehoben hat, haben diese Geschwüre, wenn sie ein-

mal die Magenwand zerstört haben, nur sehr wenig Aussicht auf Heilung, wenn auch nach einigen Fällen B.'s ein längerer Stillstand eintreten kann. Dieser Stillstand oder die Heilung wird aber durch die Gastroenterostomie befördert.

B. führt die intensiven Schmerzen, welche von diesen Geschwüren ausgelöst werden, auf die callöse Beschaffenheit des Geschwüres zurück.

Die Diagnose des callösen Geschwüres wird bei Vorhandensein tastbarer Infiltration der vorderen Wand erleichtert; im anderen Falle können nur die übrigen Symptome des Magengeschwüres zusammen mit den intensiven Schmerzen und der fruchtlosen Anwendung der Leube'schen Kur zur Operation Veranlassung geben.

Die Gastroenterostomie scheint bei ausgedehnten, in die hintere oder vordere Bauchwand penetrirenden Geschwüren nicht immer ausreichend zu sein, wie B. aus 3 Fällen der Litteratur ableitet; es ist daher in diesen Fällen die Resektion des Geschwüres bezw. des Magens indicirt.

Wenn auch diese Operationen oft sehr schwierig sind, wie B. an einigen Beispielen erläutert, sind doch die Erfolge nicht ungünstig.

Von seinen 12 mit Resektion behandelten Fällen starben 4 im Anschluss an die Operation:

1 Kranke 20 Stunden p. op. durch Thrombose der linken V. renalis; 1 Kranke 8 Tage p. op. durch Magen-Darmblutung, deren Quelle nicht festzustellen war; 1 Kranke durch Bildung eines Sanduhrmagens in Folge fehlerhafter Vernähung der Magenwände und Inanition; 1 Kranke durch Entstehung einer Magenfistel und Inanition.

Die übrigen 8 wurden geheilt und befinden sich wohl.

5mal war das Magengeschwür mit der Pankreasgegend,
2mal mit der vorderen und hinteren Bauchwand,
2mal mit der vorderen Bauchwand,
1mal mit der unteren Leberfläche,
2mal gar nicht fester mit der Umgebung verwachsen.

Die Dauererfolge der 8 geheilten Fälle waren eben so wie in den von K. Schwarz angeführten und einigen anderen (z. B. Körte) Fällen gut; 4mal war die segmentäre, 1mal die cirkuläre Resektion und Naht, 3mal die cirkuläre Resektion und nachträgliche Gastroenterostomie ausgeführt werden; die Beobachtungszeit beträgt 6 bis $^1/_2$ Jahr.

B. kommt zu dem Schlusse bei jenen Geschwüren, welche tief in die vordere Bauchwand oder in das Pankreas eingreifen, die segmentäre oder cirkuläre Resektion des Geschwüres, sei es mit oder ohne Gastroenterostomie oder Pyloroplastik, zu machen und die einfache Gastroenterostomie nur in den Fällen von callösen Geschwüren der Pylorusgegend oder kleinen Curvatur anzuwenden, welche noch nicht auf die Pankreasgegend übergegriffen haben. (Selbstbericht.)

In der Diskussion tritt Körte (Berlin) für die v. Hacker'sche Gastroenterostomie ein bei Fällen, die für die Resektion nicht in Betracht kommen.

Hofmeister (Tübingen) berichtet über eigene Erfahrungen, insbesondere auch darüber, dass gelegentlich neben dem Hauptgeschwür noch ein zweites bestehen kann. **P. Stolper** (Breslau).

v. Eiselsberg (Wien) anerkonnt die ausgezeichneten Resultate Brenner's und sieht auch in der Resektion des Ulcus die zuverlässigste Behandlungsmethode. Aber auch dort, wo dieselbe nicht ausführbar ist, gelingt es, mit Hilfe der Gastrostomie allein, bezw. im Verein mit der unilateralen Pylorusausschaltung, ja sogar mit Hilfe der Jejunostomie nach Witzel, vortreffliche und dauernde Resultate zu erzielen. (Selbstbericht.)

Gross (Jena): Syphilitische Magen- und Darmstriktur.

Der Amerikaner Senn hat 1898 die syphilitisch-fibröse Darmstriktur als Produkt der Infektionsform beschrieben, die »sich lediglich durch Bildung von reichem Bindegewebe wesentlich in der Submucosa charakterisire«.

Vortr. ist auch geneigt, bei der Beurtheilung verschiedener (s. u.), von 2 Beobachtungen stammender Präparate die Zugehörigkeit des zu Grunde liegenden Processes zur »einfach entzündlichen, irritativen Form« der Syphilis anzunehmen. Gegen die Auffassung als Produkt der specifisch-gummösen Form spräche vor Allem die Intaktheit der Mucosa im Bereich der Strikturirungen, die auch Senn als Besonderheit der syphilitisch-fibrösen Striktur beschrieben, weiter die cylindrische Gestalt der Strikturformen; letztere entspricht durchaus der Neigung der einfach entzündlichen Infiltration, wie sie bisher bei der hereditären Lues der Neugeborenen am Darm sowohl als am Magen beschrieben ist, sich diffus in der Fläche auszubreiten.

Vortr. berichtet über 2 Beobachtungen der Jenenser Klinik. Die erste (Sektionsbefund) ergab bei einem 52jährigen syphilitischen Individuum eine 6—8 cm lange Striktur des Magens bei einer Wanddicke von $1^1/_2$ cm, eine zweite in der Regio ileo-coecalis bei 10facher Wandverdickung und eine dritte von 4 cm Länge im Bereich der Flexura lienalis. Die zweite Beobachtung betrifft eine 51jährige Frau, deren Mann sicher syphilitisch. Durch Operation wurde in erster Sitzung ein 17 cm langes Darmstück, Typhlon, Colon ascendens, Flexura hepatica und ein Theil des Colon transversum umfassend, exstirpirt; die Länge der eigentlichen Striktur (unterhalb Flexura hepatica) betrug 8 cm, die Wanddicke durchweg 1 cm, wovon 2—3 mm auf die Submucosa entfallen. In einer zweiten Sitzung wurde bei derselben Pat. eine 6 cm lange Pylorusstriktur entfernt, mit einer Verdickung der Submucosa allein von 1 cm.

Beobachtungen I und II demonstriren den Typus der circumscripten Magenstriktur, erstere mit der Lokalisation in der Pars praepylorica. Diese Bilder werden vervollständigt durch die Beobachtungen von Hemmeter-Stokes (Baltimore) und Joh. Müller (Würzburg), Beispiele der Strikturirung des ganzen Magens.

Im Gegensatz zu Hemmeter-Stokes, die specifische Veränderungen glauben erkennen zu können, hat Vortr. von den ihm zur histologischen Untersuchung verfügbaren Präparaten der zweiten Beobachtung, für die Diagnose Syphilis verwerthbar, nur das nachweisen können, dass sicher nicht Tuberkulose oder Neoplasma vorliegen. Der Charakter der sich darbietenden fibrös-hyperplastischen Entzündung ist nicht mehr festzustellen. Die große Wahrscheinlichkeit bezw. Gewissheit ihrer syphilitischen Natur ergiebt sich indess deutlich aus der Begleiterscheinung der peritonitischen Ein- bezw. Auflagerungen von schwieligen Infiltraten mit strahligen Ausläufern, aus dem Bilde der Perihepatitis und Perisplenitis syphilitica.

Zum Schluss wird die event. Komplikation durch gummöse (miliare) Bildungen, die event. Zugehörigkeit der vorliegenden Affektion zu dem neuerdings von den Franzosen begründeten Kollektivbegriff der »submukösen, hypertrophischen und stenosirenden Sklerose« erörtert, weiter die Frage der Therapie.

(Selbstbericht.)

(Fortsetzung folgt.)

---

17) G. Piersol. Congenital perforations of the parietal bones.

(Univ. of Pennsylvania med. bull. 1902. August—September.)

Verf. fügt den bisher beschriebenen 13 Fällen von angeborener Perforation der Scheitelbeine, die kurz skizzirt werden, einen weiteren hinzu. Bei dem 45jährigen an anderweitiger Erkrankung verstorbenen Manne fanden sich im Bereiche der Scheitelbeine beiderseits 2 symmetrisch gelegene, ungefähr gleich große, elliptische Knochenlücken, welche vom Epikranium fest überspannt waren. Die Größe der Öffnungen betrug etwa $2^1/_2 : 1^1/_2$ cm, die Ränder waren abgerundet. In der Knochenbrücke zwischen den beiden Öffnungen waren 2 Foramina parietalia vorhanden. Die Ursache derartiger Knochenlücken ist in Störungen des Ossifikationsprocesses bei der Bildung der normalen Foramina parietalia zu suchen, und zwar

werden diese Störungen wahrscheinlich durch ungewöhnlichen intrakraniellen Druck veranlasst. **Mohr** (Bielefeld).

18) C. W. Burr and W. J. Taylor. A case of Jacksonian epilepsy caused by tumor of the brain relieved by operation; hemiplegia and muscular atrophy; death in ten months.

(Amer. journ. of the med. sciences 1902. Juli.)

Auf Grund eines Misserfolges nach Trepanation, bei welcher entzündliches Gewebe in der Gegend des Gyr. Rolandi ant. als Ursache der Hirnerscheinungen (epileptische Anfälle, Geschwulstsymptome) exstirpirt wurde, während eine wahrscheinlich tiefliegende Neubildung übersehen wurde, wird empfohlen, stets einen großen osteoplastischen Lappen zu bilden, um eine möglichst weite Öffnung zu erhalten. Die elektrisch getriebene Kreissäge ist wegen schnellerer Wirkung, geringerer Erschütterung und weniger leichter Verletzung von Dura und Gehirn dem Meißel vorzuziehen. Zur Vermeidung einer häufigen Todesursache nach Trepanation, der flächenhaften venösen Blutung aus Knochen und Dura, will Verf. künftig in 2 Zeiten operiren; nach Schädelöffnung wird die Wunde mit Gaze tamponirt, der Schädel wieder zugeklappt. Nach einigen Tagen wird die Operation beendigt. — Klinisch ist der Fall durch seine lange Dauer — 7 Jahre — und das Auftreten von Hemiplegie, Hemianästhesie und halbseitigem Muskelschwund nach der Operation interessant. Die Sektion wurde leider verweigert.

Bender (Leipzig).

19) W. M. Mintz. Ein Fall von primärer Parotistuberkulose.

(Westnik Chirurgii 1901. Hft. 22. [Russisch.])

Bei einem gut genährten Kinde wurde eine Parotisgeschwulst entfernt, die mikroskopischt ypische Tuberkel und Koch'sche Bacillen aufwies. Da die Affektion diffus war und sich streng an die Acini hielt, so spricht sich M. für Infektion durch die Drüsenkanäle aus. **Gückel** (Kondal, Saratow).

20) O. Vulpius. Zur orthopädisch-chirurgischen Behandlung von Fällen schwerer spinaler Kinderlähmung, besonders von sog. Handgängern.

(Beiträge zur klin. Chirurgie Bd. XXXIV.)

V. zeigt an 6 schweren Fällen von spinaler Kinderlähmung, welche erstaunlichen Erfolge die orthopädisch-chirurgische Behandlung erreichen kann. Bei 3 Kranken handelte es sich um vollständige Handgänger, welche wieder zu Fußgängern gemacht wurden. Allerdings waren zur Erreichung dieses Zieles 1mal 3 und 2mal je 6 einzelne Operationen nothwendig. In mannigfaltiger Weise wurde dabei Arthrodese und Sehnenüberpflanzung kombinirt. 2 weitere Fälle betrafen Pat., welche auf die ständige Benutzung von Krücken angewiesen waren. Hier wurde solche Besserung erreicht, dass nur noch ein Stock, im Zimmer sogar nicht einmal ein solcher gebraucht wurde. Bei dem letzten Falle wurde durch Hülsenapparate bei kompleter Lähmung beider Beine vom Becken abwärts Hilfe geschaffen. **Blauel** (Tübingen).

21) Reclus. Ligature de la carotide primitive.

(Bull. et mém. de la soc. de chir. de Paris T. XXVII. p. 279.)

Der 48jährige Pat. hatte einen schweren Sturz mit Bewusstseinsverlust erlitten; seit dem Tage darauf quälte ihn ein furchtbares Geräusch, »wie fortwährende Hammerschläge in einer Maschinenhalle«. Als R. den Mann ein Jahr später sah, bot er das deutliche Symptomenbild eines Aneurysma arterio-venosum zwischen Carotis interna und Sinus cavernosus: Exophthalmus, Pulsation des Inhalts der Orbita, sausendes Geräusch bei jeder Systole, geringe Chemosis, starke Vaskularisation des Bulbus oculi, kleine, weiche Anschwellungen an den Lidern



im inneren Orbitawinkel. Unterbindung der Carotis communis minderte sämmtliche Störungen, ohne sie ganz aufzuheben; eine geringe Pulsation und schwaches Geräusch blieben bestehen; hingegen besserte sich die Sehschärfe von $^2/_{10}$ auf $^5/_{10}$. Schlaf und Allgemeinbefinden wurden gut.

Delens wies in der Diskussion darauf hin, dass mehrfach spontane Heilung derartiger Aneurysmen sicher beobachtet wurde, dass man aber, wenn man sich zur Operation entschließt, stets die Carotis communis unterbinden müsse, sich mit der Ligatur der Carotis interna nicht begnügen dürfe.

Reichel (Chemnitz).

22) **Jüngst.** Ein geheilter Fall von Unterbindung der Art. subclavia sinistra am Aortenbogen.

(Beiträge zur klin. Chirurgie Bd. XXXIV.)

J. berichtet über einen in der Litteratur bisher einzig dastehenden Fall von Unterbindung der Art. subclavia dicht an ihrer Ursprungsstelle aus der Aorta mit folgender Heilung. Die Operation wurde 6 Wochen nach einer Verletzung der Subclavia durch Schuss aus unmittelbarer Nähe ausgeführt und erforderte, um genügende Übersicht und Aktionsfreiheit zu erreichen, die subperiostale Resektion des sternalen Drittels des Schlüsselbeines und des ganzen Manubrium sterni. Der Wundverlauf wurde durch eine Chylorrhoe aus dem verletzten Ductus thoracicus komplicirt. Nach vollständig eingetretener Heilung der Wunde blieb beträchtliche Störung der Motilität im ganzen linken Arm, Aufhebung der Sensibilität im Ulnarisgebiet und vollständige linksseitige Recurrenslähmung zurück. Auffallende atrophische Veränderungen bestanden nicht. **Blauel** (Tübingen).

23) **B. Fränkel.** Pachydermie und Carcinom nebst Bemerkungen über die Entwicklung und die mikroskopische Diagnose des Carcinoms.

(Archiv für Laryngologie und Rhinologie Bd. XIII. p. 1.)

Zunächst werden die 2 Fälle geschildert, die die Grundlage der nachfolgenden histogenetischen Ausführungen bilden. Beim ersten handelte es sich um eine Geschwulst des rechten Processus vocalis, die zunächst den Eindruck eines pachydermischen Wulstes machte, später jedoch nach Untersuchung excidirter Stücke sich als Carcinom erwies. Es wurde Laryngofissur gemacht und Exstirpation des Stimmbandes und Processus vocalis ausgeführt. Vollkommene Heilung, Pat. bis jetzt, $4^1/_2$ Jahre nach der Operation, recidivfrei. Beim 2. Pat. wurde auch erst die Diagnose auf Pachydermie des rechten Stimmbandes gemacht, später aber gleichfalls durch Probeexcision Krebs festgestellt. Nach Laryngofissur Exstirpation des Stimmbandes. Pat. starb $^1/_2$ Jahr später an Darmkrebs. Jedoch war letzterer keine Metastase, sondern erwies sich als Cylinderepithelkrebs, während im Kehlkopf Hornkrebs bestanden hatte. Es lag also der seltene Fall von 2 primären Carcinomen bei einem Individuum vor. Der Kehlkopf zeigte sich bei der Autopsie völlig vernarbt. — An der Hand von prachtvollen Abbildungen schildert Verf. dann die Entwicklung des Krebses aus der Pachydermie in diesem 2. Falle. Er bespricht darauf nach einer historischen Einleitung die Histologie und Histogenese des Carcinoms überhaupt und speciell die des Kehlkopfkrebses, theils nach den neueren Arbeiten (z. B. von Ribbert, v. Hansemann etc.), theils nach seinen eigenen Erfahrungen, streift dann kurz die Ätiologie, um dann auf die klinische Diagnostik überzugehen. Dieselbe soll unterstützt werden durch die anatomische Diagnostik, d. h. man muss herausgenommene Stücke mikroskopisch untersuchen; denn in der Mehrzahl der Fälle wird es gelingen, aus excidirten Stücken durch die mikroskopische Untersuchung positive Schlüsse zu ziehen.

Manasse (Straßburg i/E.).

24) **G. Killian.** Ein Trachealsarkom.

(Archiv für Laryngologie und Rhinologie Bd. XII. p. 423.)

K. beschreibt einen Fall von intratrachealer Geschwulst bei einer 25jährigen jungen Dame. Sie hatte die Größe einer halben Kastanie, saß im Beginn des

unteren Drittels und verengte die Lichtung auf die Hälfte. Es gelang K. durch die direkte Tracheoskopie, also indem er ein gerades Rohr durch den Kehlkopf in die Luftröhre einführte, die Geschwulst nach und nach in mehreren Sitzungen mit heißer und kalter Schlinge, so wie schließlich mit dem Löffel total zu entfernen. Die mikroskopische Untersuchung ergab, dass es sich um ein großzelliges Sarkom handelte. Pat. ist bis jetzt, $1^1/_2$ Jahre, vollständig geheilt. — Im Anschluss daran beschreibt K. ein von Ziegler untersuchtes kirschgroßes Rundzellensarkom der Luftröhre. **Manasse** (Straßburg i/E.).

25) **N. Wolkowitsch.** Ein Beitrag zur Behandlung der chronischen Larynxstenose.

(Deutsche Zeitschrift für Chirurgie Bd. LXIV. p. 424.)

Ein kurzgefasster Bericht über W.'s sehr reiche einschlägige praktische Erfahrung. W.'s Fälle betreffen 19 Stenosen nach Tracheotomie, 2 luetische Stenosen, 1 Stenose durch polypoide Wucherungen, 2 nach Entfernung multipler Papillome eingetretene Stenosen, und 18 Pat. mit Kehlkopfsklerom. Die vorzüglichste Behandlung ist die Intubation, und kann nach W.'s Erfahrungen die Kanüle viele Wochen hindurch getragen werden, wobei allerdings Bronchitis und sonstige Komplikationen zu gewärtigen sind. In 17 Fällen (6 darunter durch Sklerom bedingt) beschränkte sich die Behandlung auf die Intubation. 2 Pat. wurden durch Laryngofissur mit monatelang hinterher fortgesetzter Intubation geheilt. Zur Deckung von Kehlkopfwanddefekten wurde nach vorgängiger Kehlkopfspaltung 2mal ein Hautlappen nach Krause eingepflanzt (ein Erfolg), 6 Fälle von Laryngo-Trachealsklerom wurden der Laryngofissur, Excision der krankhaften Wülste und hinterher einer Transplantation nach Thiersch unterzogen. Die aufgepflanzten Läppchen heilten zwar stets an, doch neigte in diesen Fällen der Kehlkopf doch noch zur Stenose. 1mal wurde die Mangold'sche chondroplastische Operation ausgeführt. (14jähriges Mädchen. Anfangs guter Verlauf, nach 4 Monaten aber Tod in einem Hustenanfall. Der transplantirte Knorpel war gut eingeheilt.) Bei 7 Pat. endlich wurden Resektionen an Luftröhre bezw. Kehlkopf nothwendig, die theils quer, theils keilförmig (3mal) ausgeführt wurden mit nachfolgender Naht. Trotz glatt erfolgter Heilung hinterblieben doch Stenosen, und zwar 3mal allerdings nur leichteren Grades (Stridor bei raschen Bewegungen), 2mal stärker ausgesprochen, so dass häufig noch intubirt werden muss. 1 Fall missglückte durch Eiterung — Entlassung mit Kanüle, und ein Pat. ist noch in Behandlung.

Weitere Einzelheiten siehe Original. **Meinhard Schmidt** (Cuxhaven).

26) **Henrici.** Fremdkörperfälle.

(Archiv für Laryngologie und Rhinologie Bd. XII. p. 372.)

Der 1. Fall betraf einen Mandelstein, welcher sich um eine Getreidegranne gebildet hatte. Die Mandel wurde geschlitzt und der Stein mit dem scharfen Löffel entfernt.

Bei der 2. Beobachtung handelte es sich um einen Manschettenknopf im Kehlkopf. Derselbe wurde nach vorausgegangener Tracheotomie in der Weise entfernt, dass ein Röhrenspatel in den Kehlkopfeingang eingeführt und der Fremdkörper mit einem Häkchen gefasst und extrahirt wurde.

Beim 3. Fall lag der Fremdkörper in der Kieferhöhle und Nasenhöhle. Es war ein 6,5 cm langer Holzpflock, der durch einen Schuss in die Wange eingedrungen war. Er hatte die äußere Wand der Highmorshöhle durchbohrt, eben so die innere, dessgleichen die mittlere Muschel und lag nun zugleich in Kiefer- und Nasenhöhle. Von hier aus wurde er extrahirt. **Manasse** (Straßburg i/E.).

27) **E. J. Moure** (Bordeaux). Sur trois cas de corps étrangers du larynx. Rapport par J. J. Peyrot.

(Bull. et mém. de la soc. de chir. de Paris T. XXVII. p. 437.)

Im 1. der 3 Fälle gelang die Extraktion der aspirirten Haarnadel nach Cocainisirung auf intralaryngealem Wege. Im 2. Falle handelte es sich um einen Korsett-

haken, der sich bei einem 5jährigen Mädchen derart im Kehlkopf festgehakt hatte, dass sein einer Rand unter dem wahren Stimmband, der andere im hinteren Theil des Kehlkopfs laryngoskopisch sichtbar war. Nach erfolglosem endolaryngealem Extraktionsversuch entfernte M. den Fremdkörper durch mediane Thyreotomie. Die Heilung erfolgte ohne Störung der Stimme. Die 3. Kranke M.'s hatte eine Nadel mit großem Glasknopf aspirirt. Die ersten schweren Erscheinungen gingen rasch völlig zurück. Die Untersuchung mit dem Kehlkopfspiegel zeigte Kehlkopf und Luftröhre frei. Schon glaubte man an einen Irrthum, als ein heftiger Hustenstoß die Nadel aus den tiefen Luftwegen in den Kehlkopf zurückschleuderte, wo sie das Gefühl des Stechens erzeugte, nun laryngoskopisch gesehen und leicht entfernt werden konnte.

Der Berichterstatter, Peyrot, fügt hinzu, dass es wohl zweckmäßig sei, zur Entfernung von Fremdkörpern aus den Luftwegen, namentlich auch aus den tieferen, Luftröhre und Bronchien, vor Vornahme großer operativer Eingriffe das alte Verfahren zu versuchen, den Pat. umzustürzen, den Kopf nach unten, und nun stark den Brustkorb zu klopfen. **Reichel** (Chemnitz).

28) **Schlender.** Über Fremdkörper in den Luftwegen.

(Deutsche Zeitschrift für Chirurgie Bd. LXIV. p. 411.)

Ein Vortrag im Berliner Chirurgen-Verein, über welchen in unserem Blatte bereits p. 397 d. J. theilweise Bericht gegeben ist. Vervollständigend ist hier hinzuzufügen, dass S. über im Ganzen 12 Fälle von Fremdkörpern in den Luftwegen referirt, welche seit 1885 im Berliner Friedrichshain-Krankenhause beobachtet sind. Sitz der Fremdkörper war 4mal der Kehlkopf, 3mal die Luftröhre, 4mal ein Bronchus. Der 12. Fall, Bleistiftschoner im linken Bronchns, ist bereits in dem schon erwähnten Referat besprochen; er heilte spontan durch Aushustung. Im Übrigen wurden 9 Fremdkörper durch operativen Eingriff entfernt. Die Fremdkörper wurden nach vollzogener Tracheotomie theils ausgehustet, theils instrumentell extrahirt. Von diesen Kranken sind 6 geheilt, 1 gebessert entlassen, dagegen starb ein Kind 4 Monate nach der Operation an Masern, ein anderes 2 Tage nach der Operation an einer bereits mitgebrachten Pneumonie. Eben so starben 2 Pat. unoperirt, einer an Lungengangrän (49jähriger Schlosser, schon schwer krank aufgenommen, mit Knochenstück im linken Bronchus), und ein 3jähriger Knabe an einem plötzlichen Erstickungsanfall. Hier handelte es sich um eine Patronenhülse im Bronchus, und war die anscheinend nicht dringliche Operation auf den Tag nach der Abends geschehenen Aufnahme verschoben worden. Nachts erfolgte die Katastrophe, ein Beispiel für die Möglichkeit der bei diesen Fällen plötzlich eintretenden Verschlimmerungen und ein Beweis für die Nothwendigkeit baldigster Hilfe. In diagnostischer Beziehung ist noch auf die oft werthvollen akustischen Erscheinungen hinzuweisen (klappende etc. Geräusche bei beweglichen Körpern in Luftröhre und Bronchien).

Meinhard Schmidt (Cuxhaven).

29) **J. Hertle.** Über stumpfe Verletzungen von Strumen. (Aus der chirurgischen Universitätsklinik von Hofrath Nicoladoni in Graz.)

(Zeitschrift für Heilkunde 1902. Hft. 3.)

Stumpfe Verletzungen von Kröpfen, welche bisher äußerst selten beobachtet sind, können durch Platzen der Cysten oder größere Blutungen in das Parenchym und die Nachbarorgane zu lebensgefährlichen werden. Von beiden Kategorien beschreibt Verf. je einen Fall ausführlich.

I. 55jährige Frau, die 2 Tage vor ihrer Aufnahme aus einem Wagen gefallen, wurde mit hochgradiger Athemnoth, starker Anschwellung am Halse und Vorwölbung der hinteren Rachenwand eingeliefert. Nachdem $1/2$ Liter dunkler hämorrhagischer Flüssigkeit mit Trokar entleert, hören die Beschwerden auf. Die 4 Tage später vorgenommene Operation ergab ein Loch am hinteren Umfang der Cyste,

aus dem die Flüssigkeit links neben und hinter der Speiseröhre in das hintere Mediastinum gepresst war.

II. Ein 69jähriger Mann, der 2 Tage vor der Aufnahme von einer Treppe fiel und mit dem Hals auf eine Stufe schlug, bot dieselben Symptome. Die Sektion des an Herzschwäche gestorbenen Pat. zeigte in der sklerotischen Wand der Art. thyreoidea inferior ein 4 mm klaffendes Loch mit sackigen Rändern und von hier eine starke Blutung in das Parenchym des Kropfes so wie der Nachbargewebe.

Coste (Straßburg i/E.).

30) **Goris.** **Un cas de tumeur thyroïdienne de la base de la langue. Exstirpation par les voies naturelles.**

(Bull. de l'acad. roy. de méd. de Belg. 1902. No. 4.)

G. exstirpirte bei einer 36 Jahre alten Frau nach vorausgeschickter Crico-Tracheotomie eine kastaniengroße Geschwulst aus der Zungenbasis, die seit 7 Jahren dort entstanden war. Die Heilung vollzog sich prompt und glatt, aber nach mehreren Monaten bemerkte man ein regelrechtes Myxödem, welches nach entsprechender medikamentöser Behandlung heilte.

Die Geschwulst war eine regelrechte Struma. G. meint, es handle sich hier nicht etwa um Struma aberrans, sondern um die vergrößerte Schilddrüse, welche entwicklungsgeschichtlich von der vorderen Ösophaguswand ausgeht und ihren »Descensus« an die normale Stelle nicht durchgemacht hat.

E. Fischer Straßburg i/E.).

31) **O. Simon.** **Beitrag zur Kenntnis der intrathoracischen Strumen.**

(Beiträge zur klin. Chirurgie Bd. XXXIV.)

Kasuistische Mittheilung eines seltenen Falles von sehr großem intrathoracischem Kropf, bei dem der Versuch gemacht wurde, durch temporäre Resektion des Manubrium sterni die Ausschälung zu ermöglichen. Derselbe scheiterte an der starken Verkalkung und an der Verwachsung der Cystenwand, so wie an der ungewöhnlichen Lage der großen Gefäße, die sich hier vor dem Kropf fanden. Der 55jährige Pat. ging am 2. Tage nach der Operation an Pneumonie zu Grunde.

Blauel (Tübingen).

32) **A. Liscia** (Livorno). **Ferita in corrispondenza del setto interventricolare penetrante nel ventricolo destro.**

(Clinica chirurgica 1901. No. 8.)

Ein 37jähriger Mann wurde sofort nach erhaltener Stichverletzung des Herzens, schwer collabirt, mit kaum fühlbarem Pulse und nach enormem Blutverluste, ohne Narkose operirt. Hautschnitt: Horizontal 2 cm vom linken Sternalrande an, entlang der 2. linken Rippe bis zur Mammillarlinie, ein zweiter parallel entlang der 5. Rippe, Vereinigung beider durch einen Längsschnitt. Durchtrennung der 2. bis 5. Rippe, Lagerung der Knorpel aufs Brustbein. Das im Centrum durchbohrte, durch Coagula tamponirte Perikard liegt bloß. Nach Entfernung der Gerinnsel schießt aus einer 2 cm langen Längswunde des Septum interventriculare ein Blutstrahl. Naht mit 3 Seidenknopfnähten ergiebt vollständigen Verschluss der Wunde; Naht des Perikard, Drainage. — Tod 42 Stunden nach der Operation unter zunehmender Schwäche. Die Naht hatte voll gehalten.

J. Sternberg (Wien).

Originalmittheilungen, Monographien und Separatabdrücke wolle man an *Prof. E. Richter* in Breslau (Kaiser Wilhelmstraße 115), oder an die Verlagshandlung *Breitkopf & Härtel*, einsenden.

Druck und Verlag von Breitkopf & Härtel in Leipzig.

Centralblatt

für

CHIRURGIE

herausgegeben

von

E. von Bergmann, in Berlin, **F. König,** in Berlin, **E. Richter,** in Breslau.

Neunundzwanzigster Jahrgang.

Wöchentlich eine Nummer. Preis des Jahrgangs 20 Mark, bei halbjähriger Pränumeration. Zu beziehen durch alle Buchhandlungen und Postanstalten.

No. 48. **Sonnabend, den 29. November.** **1902.**

I.

(Aus der chirurgischen Abtheilung des städtischen Krankenhauses zu Wiesbaden. Oberarzt Dr. Landow.)

Vereinfachtes Verfahren zur Stereoskopie von Röntgenbildern.

Von

Dr. Kurt Bartholdy,

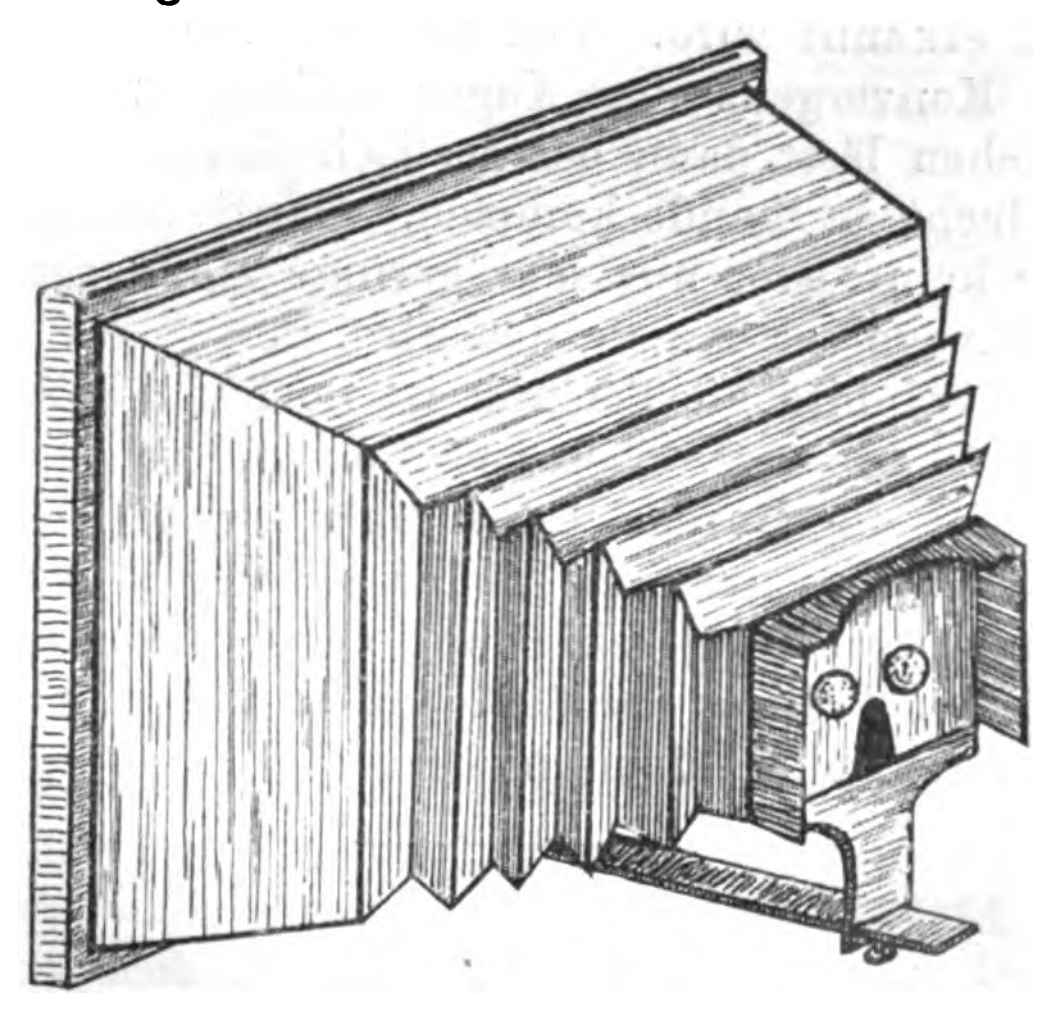
Assistenzarzt.

Wer viel mit Röntgenbildern zu thun hat und wer, wie der Chirurg vor Allem, dabei auch gezwungen ist, sich in der nur ein Flächenbild liefernden Aufnahme auch eine Vorstellung von den Tiefendimensionen zu machen, muss in der Einführung der Stereoskopie in die Radiographie einen wesentlichen Fortschritt erkennen. Trotzdem das Verfahren zur Herstellung der originalen stereoskopischen Röntgenaufnahme sich durch die Hildebrand'sche Kassette (Centralblatt für Chirurgie 1900 No. 24), die auch wir anwenden, wesentlich vereinfacht hat, ist die Herstellung der zur Betrachtung fertigen Bilder bisher immer noch zu umständlich und schwierig

gewesen, um der Stereoskopie eine allgemeine oder wenigstens häufigere Anwendung zu sichern. Die Originalplatten müssen auf ein bestimmtes Maß verkleinert werden, um für das Stereoskop verwendbare Bilder zu liefern. Hierin liegt für die Praxis die Mangelhaftigkeit der bisherigen Methoden, und zwar nach verschiedener Richtung hin. Zunächst bedarf man eines photographischen Apparates, der allerdings in größeren Anstalten wohl stets vorhanden sein wird; aber es bedarf auch eines ziemlich geübten, wenn auch nur Amateurphotographen, um gute Verkleinerungen anzufertigen. Die exakte Herstellung solcher Bilder ist auch für diesen eine recht zeitraubende Arbeit; bis zur definitiven Fertigstellung des Bildes zum Gebrauch verlaufen mehrere Tage. Für die äußerst wichtigen Fälle von Diagnosen bei Fremdkörpern (Kugeln, Nadeln), schweren Frakturen etc., welche schnelle Eingriffe erfordern, kommen die Bilder also zu spät. Die Verkleinerung als solche hat aber eine Reihe Fehler. Jedes photographische Bild, welches verkleinert wird, verliert an Detailzeichnung, zumal wenn es so stark verkleinert werden muss, wie es bei größeren Röntgenplatten der Fall ist. Die Detailzeichnung geht aber nicht etwa in dem Sinne für unser Auge verloren, als ob die Zeichnung in eine zu feine, für unser Auge ohne Vergrößerung nicht auflösbare überginge, sondern sie geht thatsächlich auf der Platte verloren, bedingt durch die relativ zum verkleinerten Linsenbilde jetzt viel gröbere Struktur der Platte. Sehen wir nun ein solches verkleinertes Bild durch ein gewöhnliches Stereoskop an, so sehen wir das Bild wieder vergrößert. Mit dieser Vergrößerung können aber die Details nicht wieder erscheinen, da sie auf der Verkleinerung fehlen. Das durch das Stereoskop gesehene Bild ist also stets eine bei Weitem weniger deutliche Wiedergabe der Originalaufnahme. Der zweite Fehler besteht darin, dass man das Bild nicht in natürlicher Größe sieht, wodurch die Beurtheilung und Schätzung der wirklichen Tiefendimensionen erschwert wird; zugleich muss das Auge mehr angestrengt werden, um aus dem verkleinerten Bilde die noch erhaltenen Feinheiten herauszufinden.

Alle diese Schwierigkeiten und Unannehmlichkeiten lassen sich nun in sehr einfacher Weise umgehen, so dass sich die Stereo-Röntgographie zu einem einfachen Verfahren gestaltet. Auf die Verkleinerung der Bilder, d. h. die Quelle aller genannten Unannehmlichkeiten wird verzichtet, und die Originalplatten (mit Hildebrand-scher Kassette hergestellt) werden direkt zur stereoskopischen Betrachtung verwendet. Der hierzu nöthige Apparat ist ein sehr einfacher und sehr billig herzustellender. Er besteht aus einem großen Stereoskop, welches an Stelle des verkleinerten Diapositivs die Originalplatte direkt aufnimmt, in dem aber statt der üblichen Stereoskopgläser, welche prismatische Linsenausschnitte darstellen, einfache Prismen benutzt werden. Solche Prismen sind ganz billig als die zu den Brillenkästen gehörenden Prismen zu beschaffen. Man braucht also nur einen, durch eine Scheidewand in zwei Hälften

getheilten Kasten, in dessen einer Seite 2 Prismen in Augendistanz (6,6 cm) eingelassen sind (je 3,3 cm von der Mittelwand entfernt), während die gegenüberliegende Seite offen ist, um die Platte aufzunehmen. Die Platte wird auf der Durchsicht gegen den hellen Himmel angesehen. Es genügt, den Apparat für Platten 30×40 einzurichten; kleinere Platten werden eingeschoben, nachdem sie in eine für Rahmen 30×40 passende Einlage eingelegt sind. Die Länge des Kastens, der zweckmäßig pyramidenförmig gebaut ist, muss ca. 50 cm betragen, aus welcher Entfernung man die Platte am Besten betrachtet; um etwas variiren zu können bei verschiedener Sehweite, kann man die Wand mit den Prismen verschiebbar machen. Für die genannten Maße empfehlen sich am besten Prismengläser von 18°, die jedes medicinische Geschäft zu billigem Preise liefert. Bringt man an der oberen Wand des Kastens eine Lichtklappe an, so kann man auch die Abzüge statt der Platten betrachten, doch sind Plattendurchsichten viel schöner und plastischer. Der aus Holz, Pappe und Zeug (Balg) angefertigte Apparat ist leicht zu handhaben. Beistehende Skizze erläutert den einfachen Apparat mit einigen Verbesserungen[1].



Die großen Vortheile des Apparates sind folgende: Man kann photographische Kenntnisse und Apparate entbehren; man spart die ganzen zeitraubenden und umständlichen Manipulationen zur Herstellung des verkleinerten Bildes. Das Bild ist sehr schnell zur Betrachtung fertig, da mit dem Trocknen der Platte die ganze Arbeit vollendet ist; in ganz dringenden Fällen kann man sogar die feuchte Platte besehen, sieht also das Bild bereits eine halbe Stunde nach der Aufnahme stereoskopisch. Das Bild erscheint in natürlicher

[1] Zu beziehen von A. Horn, Wiesbaden, Schwalbacherstr. 73. (Preis ca. 20—30 Mark, je nach Ausführung.)

Größe mit allen Feinheiten der Zeichnung und Schattirung in wunderbarer Plastik. Dass in Schnelligkeit und Einfachheit des Verfahrens ein großer praktischer Werth liegt, dafür möchte ich die Erfahrungen Küttner's (Beitr. z. klin. Chirurgie Bd. XXX Hft. 2) auf dem chinesischen Kriegsschauplatz heranziehen, wo er das stereoskopische Röntgenverfahren nach Hildebrand in sehr ausgedehntem Maße und mit großem Vortheile verwendete, wo er aber im Allgemeinen unter den ungünstigen Verhältnissen auf die umständliche Verkleinerung verzichten musste und nun durch Übung erreichte, die Originalbilder durch Konvergiren der Augen zu vereinigen. Für manche, aber nur sehr wenige Menschen ist ein derartiges Konvergiren bei einiger Übung keine besondere Kunst, strengt aber bei längerer Betrachtung die Augen sehr an und beeinträchtigt damit ein ruhiges Studium des Bildes; den meisten Menschen wird es aber wohl auch nach langer Übung nicht gelingen, die nöthige Konvergenz zu erzielen. Außerdem ist mit dem Vermögen, die Bilder zur Deckung zu bringen, noch lange nicht auch das stereoskopisch-plastische Sehen erreicht. Manche Menschen müssen sich erst in ein Bild gewissermaßen einleben, bis allmählich oder plötzlich die ganze Plastik erkannt wird. Von solchen Menschen kann man keine anstrengende Konvergenz der Augen verlangen; das körperlich anstrengende Sehen lässt dann das seelisch-plastische Sehen gar nicht oder nur schlecht zu Stande kommen. Das Sehen durch die Prismen verlangt aber keine oder nur sehr geringe Konvergenz, welche unbemerkt vom Auge selbst geleistet wird.

Zur photographischen Technik ist noch zu bemerken, dass bei der Aufnahme besonders Überexposition zu vermeiden ist, da die Platten dann für die Durchsicht zu dicht werden und nicht kontrastreich sind, daher das plastische Sehen sehr erschweren. Die Platten müssen schön durchsichtig sein, ohne dabei jedoch zu dünn zu sein. Bei sehr dünnen Platten empfiehlt es sich, hinter der Platte noch eine dünne Mattscheibe einzuschieben.

II.

Vorschlag zur Vereinfachung der Naht bei Anwendung des Murphy-Knopfes.

Von

Fritz Rehm,

cand. med., Blankenburg a. Harz, München.

Die Einnähung des Murphy-Knopfes vermittels der sogenannten Tabaksbeutelnaht ist verhältnismäßig komplicirt und erfordert vor Allem ziemlich viel Zeit. Ich empfehle nun zur Nachprüfung die beiden folgenden Vereinfachungen, die, am lebenden Hunde ausgeführt, sehr günstige Resultate gaben.

I. Enteroanastomose. Man incidire den Darm derart, dass die Länge des Schnittes etwa dem Durchmesser des anzuwendenden Murphy-Knopfes entspricht. Durch die entstandene Öffnung führe man eine Knopfhälfte ein, dränge sie gegen einen der beiden Wundwinkel und fixire sie durch eine Knopfnaht, wie Fig. 1 zeigt. Dadurch ist der Knopf unter einem gewissen Druck zwischen einem Wundwinkel und der Knopfnaht eingeklemmt. Sollte durch eine Naht kein vollkommener Schluss erzielt werden, was der Fall sein wird, wenn die Incision zu groß gemacht wurde, so legt man natürlich 2 oder mehr Knopfnähte an. Wie aus der Fig. 1, die nach einem Präparate angefertigt wurde, ersichtlich ist, könnte die Knopfhälfte vor der Vereinigung sehr leicht in den Darm hineingleiten. Um das zu verhüten, lasse man nach Einnähung der ersten Knopfhälfte diese mit einer Pincette oder Kornzange so lange halten, bis auch die andere Hälfte des Murphy-Knopfes nach derselben Methode befestigt ist. Nun vereinige man die beiden Theile des Murphy-Knopfes in der bekannten Weise. Allenfalls kann man noch die äußere Serosanaht darüber anlegen. Der Thierversuch

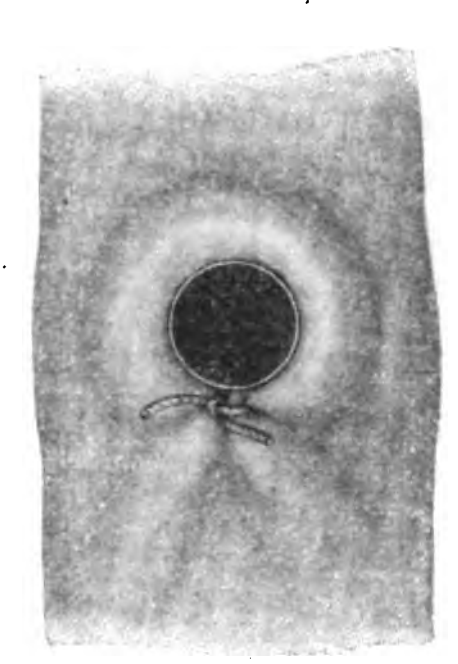


Fig. 1.



Fig 2.

war folgender: Ein mittelgroßer Hund wurde in Narkose laparotomirt und an einer hervorgezogenen Dünndarmschlinge die beschriebene Anastomose ohne äußere Serosanaht angelegt. Abgang des Knopfes am vierten Tage nach der Operation. Die Sektion des am fünften Tage getödteten Hundes ergab die vollständige Verklebung der beiden Darmschenkel und Durchgängigkeit für den Speisebrei. (Der Hund hatte bereits am zweiten Tage nach der Operation Milch und am dritten Tage abgekochtes, kleingeschnittenes Fleisch erhalten.)

II. Vereinigung des vollkommen durchtrennten Darmes. Ein dem Durchmesser des Darmlumens entsprechender Murphy-Knopf wird in der aus der Zeichnung 2 ersichtlichen Art mit zwei oder mehr Knopfnähten an den beiden zu vereinigenden Darmenden fixirt. Mit zwei einander gegenüberliegenden Nähten muss man in diesem Falle den Knopf fixiren; würde man ihn nur durch Nähte von einer Seite her fassen, so könnte er leicht auf der den

Nähten gegenüberliegenden Seite herausgedrängt werden. Da die Auswahl eines passenden Knopfes sehr wichtig ist, so lasse man mehrere von verschiedenen Größen auskochen.

Thierversuch: Bei einem großen Jagdhunde wurde der Darm mit der Schere vollkommen durchtrennt, die hervorquellende Schleimhaut abgetragen, die blutenden Mesenterialgefäße unterbunden. Nachdem die beiden Knopfhälften in der angegebenen Weise mit nur zwei Knopfnähten jederseits eingesetzt und zusammengeschoben waren, wurde der Darm, ohne noch eine äußere Serosanaht darüber anzulegen, in die Bauchhöhle reponirt und die Bauchwunde durch Etagennaht verschlossen. Abgang des Knopfes nach vier Tagen. Bei der Sektion des nach zwei Monaten getödteten Thieres zeigte sich, dass die Darmnarbe ganz glatt und nur dadurch zu erkennen war, dass leichte peritonitische Stränge von derselben zur Bauchwunde zogen. Die mikroskopische Untersuchung der Darmnarbe ergab, dass die Schleimhaut ohne Unterbrechung in einander überging.

Wenn auch nur zwei Versuche vorliegen, so zeigen dieselben doch Folgendes:

1) Die Bildung einer Anastomose nach den angegebenen Methoden ist möglich.

2) Die Technik ist in beiden Fällen sehr einfach.

3) Die Ausführung beansprucht weniger Zeit als die sonst übliche Naht.

Auf Anregung des Herrn Dr. Schönwerth, Privatdocent für Chirurgie an der Universität München, übergebe ich diese kleine Arbeit den Herren Chirurgen und bitte um Nachprüfung dieser Methoden, speciell der Enteroanastomose, die die besten Resultate zu geben scheint. Der genannte Herr hatte die große Liebenswürdigkeit, die beiden Operationen auszuführen; ich spreche ihm hiermit meinen besten Dank aus.

---

1) **L. Cahier.** Contusions de l'abdomen et ruptures de l'intestin par coup de pied de cheval.

(Revue de chir. 1902. No. 7.)

Gelegentlich früherer Diskussionen auf Kongressen (z. B. 1897 in Paris) ist von allen Seiten auf die Häufigkeit schwerer Eingeweideverletzungen durch Hufschlag hingewiesen worden, und Reclus ging so weit, in jedem derselben eine Indikation zur Laparotomie zu erblicken, während Guinard die beiden Sätze aufstellte:

1) Die Schwere der Eingeweideverletzung steht in keinem konstanten Verhältnis zur Heftigkeit des Trauma.

2) Auch die schwersten Eingeweideverletzungen erzeugen mitunter keinerlei beunruhigende Symptome in den ersten Stunden.

Der zuletzt von C. beobachte Fall von Hufschlag gegen den Leib, dessen Einzelheiten interessant, doch zum Referat nicht weiter geeignet sind, giebt dem Verf. Gelegenheit, die Diagnose der Ein-

geweideverletzung durch Hufschlag genauer zu besprechen, und es ist die Hervorhebung einzelner Punkte am Platze.

Zuerst betont C., dass die Erfahrungen der Militärärzte (Dieu, Delorme, Moty, Nimier) wesentlich von denen der Civilspitalärzte abweichen; Eingeweideverletzungen nach Hufschlag seien keineswegs so häufig. Von 71 Pat. Pech's heilten 69 ohne Operation, von 16 Verletzten des Verf. brauchten nur 2 operirt zu werden, obgleich sie zumeist Anfangs schwere Symptome zeigten. Der Widerspruch der Erfahrungen erkläre sich daraus, dass in die Civilkrankenhäuser nur die schweren Fälle eingeliefert würden.

Von gewisser Bedeutung für die Entscheidung, ob Eingeweide verletzt wurden, ist die Stelle, wo der Hufschlag aufgetroffen. So besteht nach Moty eine besonders gefährdete Zone in der Nabelgegend und darüber (Anpressen der Intestina gegen die Wirbelsäule).

Von Wichtigkeit ist es weiterhin, aus der womöglich an Ort und Stelle sofort und genau zu erhebenden Anamnese festzustellen, in welcher Richtung der Schlag geführt, in welcher Stellung der Verletzte beim Unfall sich befand; ob ferner ein unerwarteter Schlag auf den entspannten Leib oder ein vorhergesehener auf die zur Abwehr reflektorisch gespannte Muskulatur traf; letztere giebt nach den Experimenten von Demons einen guten Schutz für die darunterliegenden Eingeweide ab.

Delorme legte Hauptwerth auf eine oberflächliche Empfindlichkeit der betroffenen Stelle; C. möchte ihr nicht viel Bedeutung zusprechen. Von einschneidender Bedeutung für die Annahme einer Verletzung der Eingeweide sind jedoch

1) die allseitig als pathognomonisch anerkannte Kontraktur der Bauchmuskeln und

2) ein lebhafter, sog. tiefer Schmerz, welcher einwandsfrei durch rectales Touchiren gegen die vermuthlich geschädigte Stelle hin ausgelöst wird. Die Blase muss dabei entleert sein.

Verf. glaubt ferner, dass — weitere bestätigende Ergebnisse vorausgesetzt — auch die Blutuntersuchung Handhaben für die Diagnose bieten werde. Erinnert wird ferner an das Missverhältnis zwischen Puls und Temperatur, eventuell vorhandenes Hautemphysem (Sarytchev), so wie an die ziegelrothe Färbung von Nase und Wange bei subikterischem Teint der Augen- und Nasolabialfalten (Dubujedoux).

Wer einen Hufschlag gegen den Leib erhielt, sollte unverweilt unter dem Schutz von Morphium auf der Bahre nach dem Krankenhaus getragen werden. Ist der Kranke kollabirt, erhält er Analeptica, andernfalls Eis und Morphium. Nahrungsenthaltung ist immer rathsam.

Wird auf Grund der vorgenannten Symptome und Erwägungen Eingeweideverletzung wahrscheinlich gemacht, ist eine ausgiebige Laparotomie angezeigt; bei derselben solle womöglich nicht gespült, aber hinterher drainirt werden. **Christel** (Metz).

---

2) **Porter.** Treatment of tubercular peritonitis.

(Journ. of amer. med. assoc. 1902. September. Vortrag auf der 53. Jahresversammlung der Amer. med. assoc.)

P. ist der Ansicht, dass das Licht bei der operativen Behandlung der tuberkulösen Bauchfellentzündung eine wesentliche Rolle spielt. Er lässt desshalb nach Eröffnung der Bauchhöhle etwa $1/4$ Stunde lang dieselbe offen, er will demnächst auch Röntgenstrahlen oder ultraviolette Strahlen einwirken lassen. Sonst tupft er die Ascitesflüssigkeit trocken aus, löst allenfalls noch leicht trennbare Verwachsungen. Mittheilung eines Falles der durch Laparotomie geheilt wurde, und bei dem zuerst eine als Hernie erscheinende Geschwulst eröffnet war, die sich als flüssigkeitserfüllter Bruchsack erwies, dessen Peritonealwandung mit Tuberkeln besäet war.

Es folgte lebhafte Diskussion. Ransohoff (Cincinnati) spricht dem Licht jede Wirkung ab. Er hat eben so gute Erfolge mit einfacher Drainage erzielt. Halstedt (Chicago) ist derselben Ansicht. Er hält die Operation nicht für ungefährlich, beweist dies an einem Fall, in welchem 36 Stunden nach der Operation der Tod eintrat, trotzdem es sich um ein sonst kräftiges Mädchen handelte. Bei einem anderen Mädchen, bei welchem die tuberkulöse Erkrankung plötzlich unter dem Bild einer vom Wurmfortsatz ausgehenden Perforationsperitonitis auftrat, wurde der thatsächlich tuberkulös erkrankte Wurmfortsatz entfernt, und es trat volle Heilung ein, obwohl das ganze Bauchfell mit Tuberkeln übersäet und die Drüsen bis Walnussgröße geschwollen waren. 3 Jahre später wurde ein in der Narbe entstandener Bauchbruch operirt, und die Besichtigung der Bauchhöhle ergab dabei völliges Verschwinden der Tuberkel sowohl, wie der Drüsen. Nur einzelne verkalkte Stellen waren da, deren mikroskopische Untersuchung keinen Gehalt an Tuberkelbacillen ergab. Weir (New York) spricht sich ebenfalls gegen die Lichtwirkung aus. Nur die Fälle mit Ascites geben für die Operation günstiges Objekt, in einzelnen Fällen hat er aber auch bei solchen ohne Exsudat noch Erfolg gesehen. Ochsner (Chicago) will bei allen Fällen zuerst medikamentös und diätetisch behandeln. Erst dann sei Operation berechtigt, wenn nach einigen Wochen streng durchgeführter Behandlung mit Jod, Kreosot und entsprechender Diät in hygienisch einwandfreier Umgebung kein Erfolg erzielt oder nur eine theilweise Abkapselung des Exsudates eingetreten sei ohne weiteres Fortschreiten der Resorption. Er warnt vor Excision der tuberkulösen Theile; gewöhnlich folgten dieser Darmfisteln u. dgl.; werden sie in Ruhe gelassen, so trete in 50% Aufsaugung und Herstellung nahezu normaler Verhältnisse ein. Nach Genesung sollen die Operirten aus ihrer gewohnten Umgebung entfernt und noch lange innerlich antituberkulös behandelt werden. Laplace (Philadelphia) erklärt die Wirkung der einfachen Laparotomie daraus, dass durch den Reiz eine leichte Entzündung des Bauchfells entsteht und dadurch der Boden für das Wachsthum der Tuberkelbacillen ungünstig beeinflusst

wird. Fergusson (Chicago) hat 15 Fälle operirt, davon sind 12 völlig genesen, trotzdem bei einem sogar umfangreiche Darmresektion gemacht werden musste. Reyburn (Washington) hält die nach der Eröffnung der Bauchhöhle eintretende Exsudation, da sie aus Blutserum von stark bakterientödtender Kraft besteht, für das Wirksame. Rufus (Cincinnati) will nicht einfach den Bauchschnitt machen, sondern längere Zeit drainiren. Außerdem Wegnahme von Appendix oder Tube und Ovarien, wenn sie als Ausgangspunkte verdächtig sind. Gibbons (Scranton) hält ebenfalls den verstärkten Blutzufluss für das wirksame Agens, will außerdem noch innerlich mit Guajakol, Eisen, Ichthyol behandeln. Porter verwahrt sich dagegen, dass er das Licht allein als wirksam betrachtet. **Trapp** (Bückeburg).

---

3) **S. P. Kramer** (Cincinnati). Studies in the pathogenis of appendicitis.

(Annals of surgery 1902. Juni.)

Verf. hat anatomische und mikroskopische Untersuchungen angestellt über die Pathogenese der verschiedenen Formen der Appendicitis.

1) Bei der katarrhalischen Appendicitis spielt die geringe Blutversorgung des Proc. vermiformis (nur durch die A. appendicularis) eine wesentliche Rolle in so fern, als gelegentlich auftretende Anämie oder Hyperämie der Einwanderung des Bact. coli Vorschub leistet. An der Stelle der Infektion entwickelt sich dann erst ein Geschwür, welches zur Perforation führen kann.

2) Auch bei der durch Kothsteine hervorgerufenen ulcerösen Entzündung spielt diese Form der Blutversorgung eine Rolle. K. hat gefunden, dass die Verdünnung der Wand, welche der Kothstein verursacht, stets am stärksten ist gegenüber dem Ansatz des Mensenteriolum. Ähnlich ungünstige Verhältnisse liegen an der vom Mesenteriolum freien Spitze des Wurmfortsatzes vor, was die Häufigkeit von Perforationen durch Konkremente gerade dort erklärt.

Hinsichtlich der Bildung der Konkremente hat K. durch Versuche mit dem elektrischen Strom festgestellt, dass trotz der Anwesenheit einer Muscularis dem Proc. vermiformis jegliche Peristaltik fehlt, und erklärt dadurch das häufige Vorkommen von Kothsteinen.

3) Neben der von Ribbert festgestellten physiologischen Verödung des Proc. vermiformis hält K. an der Appendicitis obliterans als besonderer Form der Appendicitis fest, die hier und da so heftige Beschwerden verursacht, dass operative Entfernung des Proc. vermiformis nothwendig wird.

4) glaubt K. entgegen der Ansicht der meisten Chirurgen an das Vorkommen der Typhlitis stercoralis und führt zum Belege dieser seiner Ansicht einen von ihm operirten Fall an, bei dem er nur Verwachsungen am Blinddarm fand, während der Proc. vermiformis völlig gesund war.

8 Abbildungen von mikroskopischen Schnitten durch den Proc. vermiformis sind der Arbeit beigefügt. **Seefisch** (Berlin).

---

4) **F. König.** Über Bruchoperationen.

(Therapie der Gegenwart 1902. No. 8.)

Verf. erörtert die Frage, wie sich der praktische Arzt und wie sich der Chirurg einem eingeklemmten Bruch gegenüber zu verhalten hat. Für beide beherzigenswerth sind die Grundsätze, auf denen er hinsichtlich der Taxis steht: lieber eine Herniotomie zu viel, als eine Taxis zu viel. Absolut zu vermeiden ist die Taxis bei Symptomen von Gangrän, bei Hernien mit enger Bruchpforte und baldigen heftigen Einklemmungserscheinungen. In ihr Recht tritt eine kunstgerechte Taxis bei alten dekrepiden Leuten, bei denen eine Hauptgefahr die nach der Narkose sich leicht einstellende Pneumonie darstellt.

Der praktische Arzt hat seiner Pflicht genügt, wenn er den Bruchsack freilegt, den Schnürring durchtrennt, den unverdächtigen Darm reponirt und verbindet. Verdächtiger Darm bleibt 6—24 Stunden eingepackt in der Wunde liegen und wird dann, wenn er verloren ist, eröffnet. Entfernung des Kunstafters, so wie Radikaloperation sind dann Sache des Chirurgen.

Gefahren des Kunstafters sind die periherniöse Phlegmone, das Bestehenbleiben der Darmlähmung und bei hoher Lage besonders die Inanition.

Die von Petersen desswegen vorgeschlagene primäre Resektion verwirft K., weil das durch Kothmassen überfüllte und in seiner Wand durch Dehnung geschädigte zuführende Darmstück zur Naht sich nicht eignet. Man müsste dann, um »im Gesunden« zu nähen, zu viel Darm reseciren, ganz abgesehen davon, dass die Grenze, wo das Gesunde anfängt, schwer zu bestimmen ist.

In solchen Fällen thut die »Vorlagerung« des Darmstückes gute Dienste, sei es, dass der Darm von vorn herein verloren erscheint, sei es, dass die Situation noch zweifelhaft liegt. Die sekundäre Resektion erfolgt nach 2 Tagen. Lokale Nekrosen, gangränöse Darmwandbrüche erfordern die Resektion; eine Übernähung der Stellen ist dringend zu widerrathen. Sofortige Resektion ist nur in Fällen scharf abgegrenzter Gangrän und zweifellos gesunder zuführender Schlinge angebracht.

Die Radikaloperation ist bei alten Leuten mit schlechtem Organzustand und wo es sich um einen großen adhärenten Bruch mit weiter Bruchpforte handelt, zu widerrathen. Dasselbe gilt von ganz jungen Kindern, weil da die Asepsis durch Urin und Koth gestört wird. Große Brüche mit weiten Bruchpforten können bei Kindern immerhin operirt werden, da meist nichts passirt; bei kleinen Brüchen wartet man besser ab, zumal sich dieselben oft zurückbilden. Auch die Gonorrhoe ist eine Kontraindikation für die Radikaloperation.

Als Nähmaterial wird Katgut und Seide empfohlen, Draht nur bei großer Spannung. Zur Vermeidung von Recidiven muss der Bruchsack möglichst hoch oben abgebunden und eine starke Bauchwand geschaffen werden, wo die Eingeweide anschlagen. Zu letzterem Zwecke wird eine Vernähung des Poupart'schen bezw. Gimbernat'schen Bandes mit der Fascia pectinea für Schenkelbrüche, das Bassini'sche Verfahren für Leistenbrüche empfohlen.

Silberberg (Breslau).

---

5) **A. MacLaren** (St. Paul, Minnesota) Intestinal sutures.

(Annals of surgery 1902. Mai.)

Die Arbeit beschäftigt sich mit der Frage der Darmnaht. Verf. legt seinem Urtheil die Erfahrungen zu Grunde, welche er an 5 Fällen mit den verschiedenen Verfahren der Darmnaht gemacht hat.

Als die beste und einfachste Methode empfiehlt er die Matratzennaht nach Connell, der er vor der Lembert'schen Naht und dem Murphyknopf den Vorzug giebt. Die Naht besteht darin, dass man, beginnend vom Gekrösansatz, Matratzennähte durch die ganze Darmwand so legt, dass sie stets in der Darmlichtung geknüpft werden. Connell hat diese Methode sowohl bei End-zu-Endanastomose des Dünndarmes als auch bei der Gastroenterostomia anterior antecolica angewandt und hebt nur die Schwierigkeit bei der Anlegung der letzten Matratzennaht hervor, die sich naturgemäß nicht so knüpfen lässt, dass der Knoten in die Darmlichtung fällt. Er hat sich für diese letzte Strecke desshalb mit Lembertnähten geholfen.

Die Vortheile, welche Verf. der Connell'schen Matratzennaht nachrühmt, sind: 1) Beste und sicherste Vereinigung der Stelle am Gekrösansatz. 2) Es wird außerordentlich wenig von dem Wundrand nach Innen geschlagen, die Darmlichtung also nicht geengt. 3) Die Wundränder legen sich gut an einander, ohne dass von den Nähten nach beendeter Naht etwas sichtbar ist. 4) Schnelligkeit der Anlegung (20 Minuten bei einer Darmresektion).

Von den angeführten Fällen ist Fall II besonders bemerkenswerth. Es handelte sich um eine 3fache Invagination des Dünndarmes mit Gangrän des invaginirten Darmes. Trotzdem waren Darmentleerungen in diarrhoischer Form (ohne Blutbeimengung) erfolgt.

Seefisch (Berlin).

---

6) **R. Dalla Vedova.** Experimenteller Beitrag zur Kenntnis der Pathogenesis des Ulcus ventriculi.

(Archiv für Verdauungskrankheiten Bd. VIII. Hft. 3.)

Die Behauptung Durante's, das klassische Bild des Magengeschwürs komme erst zu Stande, »wenn die die Magenwände zusammensetzenden Gewebe durch tiefe Innervationsstörungen dazu prädestinirt werden«, gab den Anstoß zu obiger Arbeit.

D. V. arbeitete an Hunden, denen er den Vagus ventralis resp. dorsalis, den Plexus coeliacus oder endlich den linken resp. beide

Splanchnici zerstörte (Durchschneidung oder Alkoholinjektion), um dann die Magenschleimhaut zu untersuchen. Bei einer großen Anzahl der Thiere fiel in den ersten Tagen nach der Operation ungewöhnliche Fressgier auf.

Von 45 Versuchen konnten 33 verwerthet werden:

Verletzter Nerv	Versuchszahl	Nachgewiesene Magenschleimhautveränderungen	Procentverhältnis	Geschwüre
Vagus	6	keine	0%	keine
Plexus coeliacus	12	5mal	41%	2mal
Splanchnicus	15	9mal	60%	6mal

Harnuntersuchungen wurden nur in ganz geringem Maßstabe nach dem Tode gemacht. Es fand sich zuweilen »spärlicher Eiweißstoff«, nie Zucker oder Aceton. Was den Salzsäuregehalt des Magensaftes betrifft, so glaubt Verf. ihn zuweilen höher gefunden zu haben, als er für den Hund im Allgemeinen angenommen wird.

Die anatomischen Veränderungen der Magenschleimhaut bevorzugten deutlich die Gegend des Pylorus, wo sie einzeln oder in großer Zahl (bis 50) in Gestalt von Nekrosen, Hämorrhagien, Erosionen, Geschwüren und Vernarbungen sich darstellten. Ferner waren die Magenwände in den meisten Fällen mit einem kaffeebraunen, theerartigen Schleim bedeckt.

Die Umgebung der Geschwüre, die tief in die Magenwand hineingingen, war frei von reaktiver Infiltration, nur in der Muscularis fanden sich kleinzellige Infiltrationen in unmittelbarer Nähe der ulcerirten Fläche. Die in der Nähe verlaufenden Gefäße waren meist thrombosirt.

D. V. schließt aus seinen Versuchen, dass man durch Verletzung des Plexus coeliacus oder der Splanchnici in der Magenwand des Hundes Veränderungen hervorrufen kann, welche dem Magengeschwür des Menschen nahe stehen.

V. E. Mertens (Breslau).

---

7) **G. Labey.** De l'intervention chirurgicale dans les formes graves des colites rebelles.

Thèse de Paris, G. Steinheil, 1902.

Die Operationen wegen Colitis sind jungen Datums. Um ihre Einführung haben sich besonders die Italiener verdient gemacht.

In Betracht kommt bei hartnäckigem Bestehen für einen chirurgischen Eingriff die Colitis dysenterica, mucomembranacea und ulcerosa. Als ulceröse Erkrankung kann eine solche gelten, bei der Eiter oder Geschwüre zu Gesicht gekommen sind.

Aus der Symptomatologie sei hier auf das gelegentliche Fiebern bei Colitis hingewiesen, da dies zu diagnostischen Irrthümern Veranlassung geben kann. In den schlimmsten Fällen können die Coli-

tiden vollkommenen Darmverschluss bewirken; es können ferner Peritonitiden auftreten, die sich oft schubweise wiederholen. Die chronisch sich entwickelnden ulcerösen Colitiden machen die gleichen Symptome wie die membranösen (Obstipation, Diarrhöe, Schmerzen vor den Entleerungen); die schnell sich entwickelnden machen die Erscheinungen der Dysenterie (Hale-White). In den Stühlen findet man gelegentlich Gewebsfetzen.

Bei der Colitis mucomembranacea ist das Colon druckempfindlich, am häufigsten das Colon ascendens und die Flexur, seltener das Colon transv.; bisweilen wird die Gegend der Flexura hepatica und lienalis als schmerzhaft angegeben. Aufgetriebensein der Bauchdecken wechselt häufig mit Schlaffheit. Partielle spastische Kontrakturen der einzelnen Colonabschnitte machen sich bisweilen für die Tastung bemerkbar (Corde colique). Diese Kontrakturen sollen den Colonquerschnitt bis Daumendicke verringern können, ja Le Dentu will Zusammenziehungen bis zur Stärke eines dicken Harnleiters beobachtet haben. Auch in Folge chronischer Veränderung der Darmwand kann man das Colon bisweilen fühlen, dann undeutlicher begrenzt. Die Differentialdiagnose gegen Carcinom, Tuberkulose und Syphilis ist oft schwer. Zur Untersuchung der Flexur empfiehlt sich die Sondirung mit Warmwassereingießung in linker Seitenlage. In zweifelhaften Fällen wird man durch das Colonoskop (Kelsey) Aufschlüsse erhalten, dessen Anwendung bei Ulcerationen aber nicht gefahrlos ist. Das Mitergriffensein der Flexura sigmoidea manifestirt sich durch Tenesmus.

Die Colitis mucomembranacea verläuft äußerst chronisch (Beobachtung bis 17 Jahre), und da sie oft, trotz aller Behandlung, das Leben unerträglich macht, so dürfte dies den Versuch der chirurgischen Hilfeleistung durchaus rechtfertigen, natürlich erst, wenn die interne Behandlung erschöpft ist. Dann soll man aber, trotz der geringen anatomischen Veränderungen, operiren; denn schließlich kann sonst der andauernde qualvolle Zustand den Tod herbeiführen. Bei der chronischen Dysenterie indicirt schon die hohe Sterblichkeitsziffer den chirurgischen Eingriff, der in möglichster Ruhigstellung des erkrankten Organs bestehen soll. Man soll bei der Dysenterie operiren, so lange die Erkrankung noch auf das Colon beschränkt ist.

Die Anlegung des widernatürlichen Afters soll möglichst im gesunden Colon geschehen, also oralwärts von den erkrankten Stellen, so dass bei Blinddarmerkrankungen sogar die Ileostomie in Betracht käme. Da meist das ganze Colon erkrankt ist, so ist die Typhlostomie die am häufigsten in Betracht kommende Operation. Es sind aber auch Colitiden zur Heilung gebracht worden, wo der Kunstafter in dem erkrankten Bereich angelegt worden ist. Bolton legte am Blinddarm eine gegen den Koth schlussfähige Öffnung an nach Art der Gastrostomie nach Kader und brachte so lediglich durch Spülung eine 8 Wochen alte ulceröse Colitis zur Ausheilung. Ob dieses Vorgehen aber immer genügt, muss erst die Erfahrung lehren.

Verf. legt gerade auf den ungehinderten Kothabfluss beim künstlichen After großen Werth. Nach der Heilung soll man natürlich den künstlichen After wieder zum Verschluss bringen. Von Schiassi ist die Typhlostomie in der Weise ausgeführt worden, dass nach Unterbindung des Mesoappendix der den Wurmfortsatz umgrenzende Theil eingenäht wurde. Die Gangrän des Wurmes giebt dann von selbst eine Öffnung.

Die Ileosigmoidostomie darf nur bei nicht oder unerheblich veränderter Flexur ausgeführt werden. Die danach zunächst auftretenden flüssigen Stühle nehmen bekanntlich bald normale Konsistenz an.

Bei durch Verstopfung verursachten Dickdarmerkrankungen wird man stets die Anastomosenbildung ausführen, weil diese den größten Theil des Colon ausschaltet, der oft die Verstopfung verursacht hat. Auch sonst wird man, wenn angängig, der Anastomose vor dem künstlichen After den Vorzug geben.

Regeln für die Zeit des Afterverschlusses kann man nicht aufstellen. In den angeführten Krankengeschichten ist er 6 Wochen bis 1 Jahr nach der Anlegung geschlossen worden. Man kann an den Verschluss gehen, wenn beim Pressen keine Schmerzen mehr auftreten, wenn dauernd beim Spülen weder Blut, noch Schleim oder Eiter herauskommt, und wenn die sichtbaren Geschwüre vernarbt sind.

Die Anastomosenbildung geschieht meist zwischen unterem Theil des Ileum und der Flexura sigmoidea. Die bei Erkrankung der letzteren empfohlene Ileorectostomie dürfte praktisch wohl kaum in Frage kommen. Anastomose durch Naht ist der durch Knopf vorzuziehen, doch darf sie nicht zu klein angelegt werden. Die Frage, ob man den hinter der Anastomose gelegenen Theil des Ileum verschließen soll, glaubt Verf. bejahen zu müssen. Der Abschluss nach Mosetig-Moorhof, Zuschnürung des Darmes mit einem dicken Faden und Vernähen der diese Furche begrenzenden Darmwülste dürfte vielleicht genügen. Beachtenswerth ist der Vorschlag, vor Anlegung der Anastomose zwischen Ileum und Flexur den betreffenden Theil des Mesenterium mit dem hinteren Peritonealblatt und der Mesoflexur durch 3 oder 4 Nähte zu vereinigen, da sonst in dem so gelassenen Loch Darmeinklemmungen vorkommen können.

An einschlägigen Fällen konnte Verf. 24 theils noch nicht, theils schon bekanntgegebene Colostomien sammeln. Hierbei ist kein Todesfall, der der Operation zur Last gelegt werden könnte. Auf 10 Anastomosefälle kommt ein Todesfall in Folge der soeben erwähnten Einklemmung.

Die Resultate der Colostomie wegen Dysenterie sind gut, wenn die Operation nicht zu spät vorgenommen wird; Murray räth, nach 3—4monatlicher vergeblicher interner Behandlung zu operiren. Bei den Geheilten — 5 von 9 Fällen — konnte der künstliche After ohne nachtheilige Folgen wieder zum Verschluss gebracht werden. Von 6 Fällen von Colitis ulcerosa kamen 4 zur Heilung. Der Er-

folg bei der Colitis membranacea ist schwer zu beurtheilen, da hier oft das nervöse Element eine große Rolle spielt.

Was die Anastomosenbildung betrifft, so sind die sonst guten Resultate noch von zu kurzer Dauer, um ein definitives Urtheil über den Werth der Operation fällen zu lassen. Die am längsten beobachteten Fälle von Giordano reichen mit gutem Erfolg 26 und 27 Monate zurück. Erwähnt sei noch, dass von Phocas eine heftige akute Colitis bei einem 5jährigen Kinde durch eine Ileocolostomie zur Heilung gebracht worden ist. **E. Moser** (Zittau).

---

8) **W. Bodenhamer.** Observations on the anatomy, physiology and pathology of the normal sacculi ani and on the aetiology, pathogenesis and diagnosis of the abnormal anorectal pouches especially those described and treatened be Dr. Physik.

(New York med. journ. 1902. August 23.)

Verf. greift auf seine früheren Arbeiten aus dem Jahre 1888 zurück und wendet sich von Neuem gegen die Ansicht Physik's, der kleine Ausbuchtungen des Mastdarmes als pathologisch, während Verf. gewisse Ausbuchtungen als normal ansieht. Wer die umfassenden Arbeiten Herrmann's (Thèse de Paris 1880) und Tavel's (Deutsche Zeitschrift für Chirurgie Bd. LXII) über dieses Thema kennt, wird es nicht begreiflich finden, dass Verf. die moderneren Arbeiten dieses Gebietes absolut nicht berührt; immerhin sind seine Ansichten über dieses schwierige Thema interessant genug, da auch heute noch eine absolute Klarheit darüber nicht herrscht. Physik nimmt an, dass die von ihm gesehenen Ausbuchtungen des Mastdarmes entstanden sind durch Bildung von kleinen Hämatomen in Folge Berstens einer kleinen Vene oder von Kapillaren, insbesondere beim Durchtritt von sehr hartem Stuhl; es werden also zunächst »cystische submuköse Hämorrhoidalknoten« kleinsten Umfangs gebildet, die zwar verschwinden können, oft aber auch bleiben, sich entzünden, kleine oberflächliche Substanzverluste erleiden und so allmählich eine Art Ausführungsgang bekommen. Dem gegenüber sollen die B.'schen Sacculi ani normale Gebilde sein, mit minimalem Ausführungsgang, mit Kommunikation zu unterliegenden Follikeln und einem Sekret, das zum Schlüpfrigmachen des Kothes dienen soll. Die Unterscheidung von den Physik'schen Gebilden soll nicht so schwer sein, weil die normalen Sacculi ani in dem oberen Theil des untersten Mastdarmabschnittes liegen, während die »Hämatome« in den unteren zwei Dritteln liegen; auch soll die Farbe der letzteren purpurn sein, während die der ersteren gestreift ist. 2 Holzschnitte vervollständigen die Angaben B.'s. **Scheuer** (Berlin).

---

9) F. Dévé. Des cholérragies internes consécutives à la rupture des kystes hydatiques du foie (cholépéritonite hydatique).

(Revue de chir. 1902. No. 7.)

Verf. konnte aus der Litteratur 12 Fälle sammeln, deren Symptome sich ungefähr deckten mit denen eines von ihm selbst beobachteten Falles. Bei Kranken, die zum Theil bereits eine Geschwulstbildung bemerkt hatten, erfolgt, sei es spontan, sei es nach Trauma, innere Ruptur; die Betroffenen haben oft selbst die Empfindung, dass innerlich etwas geplatzt sei. Es tritt peritoneale Reizung mit den gewöhnlichen Anzeichen — Erbrechen, Tympanie, selbst Chok — zu Tage; fast immer wurde auch das Erscheinen von Urticaria beobachtet. Diese Symptome gehen mitunter zurück. Bald jedoch macht sich zunehmender Ascites und seine Konsequenzen bemerkbar. Dabei fehlen Fieber und Ikterus.

Während früher das Einfliesen von Galle in die Bauchhöhle für tödlich gehalten wurde, gilt es jetzt als sicher, dass aseptische Galle vom Bauchfell sehr gut vertragen wird. Anders natürlich, wenn gleichzeitig der Inhalt eines Echinokokkensackes sich in den Peritonealraum ergießt. Ist das Thier abgestorben, so gelangen doch Theile der Blasenhaut, Scolices und Haken mit hinein und üben Reizung aus. War die Blase gar vereitert, erfolgt unmittelbar Peritonitis (Chomel, Reale). War das Thier noch am Leben, so erfolgt — unbeeinflusst durch die Gegenwart der Galle — allgemeine Inokulation des Bauchfells.

Angesichts eines Ascites, der sich unter den vorgenannten Zeichen entwickelte, wird man mit Hilfe der Punktion, wenn sie gallig gefärbte, trübe Flüssigkeit, eventuell Blasenmembran oder Haken zu Tage fördert, die Diagnose und damit auch das einzuschlagende Heilverfahren aufstellen können.

Obgleich in der Litteratur Fälle beschrieben sind (Foerster, Féréol, Jalaguier-Broca) wo durch Punktion bezw. nachfolgende Drainage allein Heilung des Ascites erreicht wurde — im letzten Falle erfolgte später der Tod an multipler Echinokokkeninvasion des Bauchfells —, wird man sich am besten von vorn herein zur Laparotomie entschließen; ihr fällt die Aufgabe zu, die Bauchhöhle zu entleeren, das Bauchfell zu reinigen von etwa bereits bestehender Echinokokkeninvasion (Péritonite pseudotuberculeux echinococcique), als auch vor Allem die Höhle zu drainiren, in welcher der geplatzte Sack gesessen; auf diese Weise werden die geöffneten Gallengänge, die wegen ihrer kubischen Epithelauskleidung wenig Neigung zur Obliteration zeigen, durch die Schrumpfung des Hohlraumes zum Verschluss gebracht.

Die Arbeit bespricht alle Seiten des Krankheitsbildes mit großer Ausführlichkeit. Diskutirt wird besonders die Entstehungsweise des Gallenflusses; Verf. vertritt die Ansicht, dass dieser meist sekundär nach der plötzlichen Entleerung der ziemlich starrwandigen Höhle

aus den mehr komprimirten als direkt verschlossenen Gallenkanälchen auftritt.

Christel (Metz).

---

10) **A. J. Ochsner** (Chicago). Clinical observations on the surgery of the gall-bladder.

(Annals of surgery 1902. Juni.)

Verf. geht davon aus, dass die Gallenblase eben so wie Harnblase, Nierenbecken und Magen, so lange gesund sind, wie der Abfluss ihres Inhaltes normal von statten geht. Tritt hierin eine Störung ein, so ist ein krankhafter Zustand des Organs die sofortige Folge.

Bei der Gallenblase sind häufig Verwachsungen der Blase selbst oder des Ductus cysticus oder choledochus (in Folge eines Magengeschwürs, einer Appendicitis oder eines Typhus) die erste Ursache eines mangelhaften Abflusses der Galle. Durch Narbenzug bildet sich eine Tasche, in der sich rückständige Galle findet, und dort ist dann nicht nur Gelegenheit zur Infektion durch Bact. coli gegeben, sondern es bilden sich auch Steine. Beide Eventualitäten können dann zu chronischen Entzündungen und zu ulcerösen und gangränösen Processen führen. Die Kontraktionen der Gallenblase befördern dann eine eventuelle Perforation.

Die Kontraktionen des Magens bei der Verdauung lösen sofort auch eine Kontraktion der Gallenblase aus. Daher hören Gallensteinkoliken meist sofort auf, wenn der Magen durch Ausspülung entleert und ruhig gestellt wird, selbst in Fällen, wo Morphiuminjektionen wirkungslos sind. Erneute Nahrungsaufnahme löst sofort wieder Kolik aus.

Des längeren verbreitet sich Verf. über die Symptomatologie der Gallensteine. Die drei Kardialsymptome, Kolik, Gelbsucht und Abgang von Gallensteinen, können fehlen. Wichtiger, weil regelmäßiger, sind folgende Symptome: 1) Verdauungsstörungen, Gefühl von Schwere und Brennen in der Umgebung des Magens nach der Nahrungsaufnahme, Auftreibung des Bauches. 2) Dumpfer Schmerz, der sich nach rechts vom Epigastrium rund herum, von der 10. Rippe bis hinab zur Spina ant. sup. und aufwärts zum Schulterblatt erstreckt. 3) Ein Druckpunkt zwischen 9. Rippenknorpel und Nabel. 4) Hier und da leicht gelbliche Färbung der Haut ohne Ikterus. 5) Vergrößerung der Leberdämpfung. 6) Geschwulst von verschiedener Größe unter der 9. Rippe. 7) Etwaige anamnestische Angaben über frühere Anfälle von Appendicitis oder einem überstandenen Typhus.

Treten hierzu noch die drei oben genannten Hauptsymptome, so sichern sie natürlich die Diagnose.

Nach Aufzählung sämmtlicher von Mayo-Robson zusammengestellten 28 Komplikationen bespricht O. die Behandlung der Gallensteinkrankheit.

Zuvörderst räth er, nicht erst das Auftreten von bedrohlichen Erscheinungen abzuwarten, sondern vorher zu operiren, da dies die

Prognose wesentlich besser macht. Sind aber bereits schwere Erscheinungen vorhanden, soll man womöglich den akuten Anfall durch geeignete Maßnahmen erst überwinden und erst dann zur Operation schreiten.

Zu solchen Maßnahmen zählt O. in erster Linie Nahrungsentziehung mit Verabreichung von Nährklystieren.

Sonst ist weder über die interne Behandlung, noch über die operative etwas Bemerkenswerthes zu erwähnen.

Angesichts seiner Resultate, die O. in einer 48 Fälle enthaltenden Tabelle veranschaulicht — die Todesfälle unterzieht er noch einer besonderen kritischen Besprechung —, kommt er zu folgenden Schlüssen:

1) Die Diagnose der Gallenblasenerkrankung und der Gallensteine erfordert ferneres Studium und Aufmerksamkeit.

2) Die sog. klassischen Symptome müssen ergänzt werden, um eine genügende Unterlage für die Diagnose zu sein.

3) Es ist nicht rathsam, während eines akuten Anfalles von Cholecystitis zu operiren.

4) Sehr heruntergekommene Pat. ertragen keine länger dauernde Operationen an den Gallenwegen.

5) Pat. mit Carcinom innerer Organe vertragen keine Gallenblasenoperationen (Robson).

6) Kann die Operation bei schwerem Ikterus nicht aufgeschoben werden, soll man sich mit der Drainage der Gallenblase begnügen.

Seefisch (Berlin).

Kleinere Mittheilungen.

11) 74. Versammlung Deutscher Naturforscher und Ärzte in Karlsbad. Sektion für Chirurgie.

(Fortsetzung.)

P. Clairmont u. E. Ranzi (Wien): Experimentelle Untersuchungen über Ileus.

Verff. erzeugten an Hunden, Katzen und Kaninchen experimentellen Ileus durch Anlegung einer cirkulären Ligatur am untersten Ileum, um den Nachweis der Autointoxikation aus dem Darme bei Darmocclusion zu erbringen. Der über der Ligatur dünnflüssige Darminhalt wurde durch Pukal- und Reichelfilter filtrirt und zur Injektion an jungen Katzen und Hunden, Meerschweinchen, Kaninchen und weißen Mäusen verwendet. Am geeignetsten erwies sich die intravenöse Injektion an Katzen. Die Erscheinungen, die nach der Injektion auftraten, bestanden in Speichelfluss, Stuhldrang, klonischen und tonischen Krämpfen der Extremitäten und der Gesichtsmuskeln, in einigen Fällen in Opisthotonus.

Die Untersuchung des Pfortaderblutes auf seine Giftwirkung ergab die Giftigkeit des Serums. Die an Kaninchen angestellten Resorptionsversuche ergaben, dass die Schnelligkeit der Resorption im zuführenden Darmschenkel allmählich ansteigt, im letzten Stadium des Ileus aber bedeutend hinter dem Verhalten am normalen Darm zurückbleibt. (Selbstbericht.)

Hofmeister (Tübingen): Über Darminvagination.

Von 7 Invaginationsfällen der v. Bruns'schen Klinik (4 chronische mit 1 † und 3 akute mit 2 †) wird über 2 genauer berichtet.



I. Ein 32jähriger Mann, der seit 10 Wochen an typischen Invaginationssymptomen leidet, kommt mit einer 25 cm lang aus dem Anus prolabirten Invaginatio ileo-coecalis zur Aufnahme. Die Operation, bestehend in Laparotomie und Resektion des Invaginatum unter portionenweiser Abbindung der Gefäße von außen her, Extraktion des resecirten Intussusceptum per anum, seitlicher Anastomose der blind verschlossenen Darmenden, führte zu glatter Heilung. $1/2$ Jahr nach der Operation ist der Mann vollkommen arbeitsfähig als Weingärtner und hat von 110 auf 140 Pfund zugenommen. Das resecirte Darmstück war 140 cm lang. Abgesehen von der enormen Größe der Invagination interessirt der Fall besonders dadurch, dass, dem Zug des verlagerten Mesocolon folgend, die Pars descendens duodeni in den Invaginationstrichter hineingerückt war und bei der Abbindung des Mesocolon verletzt wurde.

II. Bei einem $3^1/_2$jährigen Kinde mit akuter Invaginatio colico-sigmoidea und seit 10 Tagen bestehendem Ileus vermochte die in gleicher Weise durchgeführte Resektion des Invaginatum den Tod nicht abzuwenden. Am zuführenden Schenkel des resecirten Darmes fand sich dicht oberhalb der Invagination ein der Perforation nahes Kocher'sches Dehnungsgeschwür, das eine einfache Enterostomie nutzlos erscheinen ließ. Für solche Fälle akuter Invagination, welche die Resektion nicht mehr gestatten und perforationsverdächtig sind, empfiehlt Vortr., den zuführenden Darm quer abzuschneiden und als Anus praeternaturalis nach außen zu leiten, das distale Ende aber im Invaginationstrichter zu versenken und diesen darüber durch Serosanaht zu schließen. (Selbstbericht.)

v. Eiselsberg (Wien): Zur radikalen Behandlung der Darminvagination.

v. E. hat 13 Fälle operirt. Es handelte sich um 7 chronische, 3 subakute, 3 akute Invaginationen. 2mal war eine Invag. enterica, 10mal eine Invag. ileocolica und 1mal Invag. colica rect. vorhanden.

Als Ursache der Invagination fanden sich 3mal Polyposis, je 1mal ein Lymphosarkom, Carcinom und Narbenstenose, 1mal eine Ulceration des Kopfes des Invaginatum ohne Tumorbildung, und endlich 6mal ein abnorm langes Mesenterium coeci (Mesent. ileo-coeci commune), welches sicherlich angeboren war.

Die Therapie bestand in der frühzeitig ausgeführten Laparotomie in tiefer Narkose nach vorheriger Magenspülung. Erst die Autopsie in vivo entscheidet das weitere Vorgehen. Wo der Darm gangränös ist, muss von jedem Desinvaginationsversuch abgesehen werden; sonst ist derselbe immer vorsichtig zu versuchen. 5mal gelang er, 7mal misslang er theilweise oder gänzlich. Auch in den 5 Fällen, wo die Desinvagination gelang, wurde die Totalresektion ausgeführt, und zwar aus folgenden Gründen:

1) 1mal war ein Carcinom,
2) 1mal eine Narbenstenose,
3) 1mal eine hochgradige Verdünnung der Darmwand vorhanden.
4) 1mal wurde mit Rücksicht auf die Anamnese, welche wiederholte Kolikanfälle berichtete, die Radikaloperation ausgeführt.
5) 1mal wäre der Eingriff in Anbetracht des schweren Allgemeinzustandes besser auf die einfache Desinvagination beschränkt geblieben.

Niemals wurde die Kolopexie ausgeführt. Wenn die Desinvagination nicht gelingt, giebt es folgende Behandlungsmethoden:

1) Darmausschaltung.
2) Resektion.
3) Anus praeternaturalis.

Die erst- und drittgenannte Methode halte ich nur als einen temporären, bei heruntergekommenen Personen anzuwendenden Eingriff, der später doch von der Resektion gefolgt sein soll.

Die Resektion kann als partielle des Invaginatums allein oder als totale der ganzen Invagination ausgeführt werden; für die partielle Invagination spricht der Umstand, dass sie leichter und schneller auszuführen ist; gegen dieselbe, dass, falls ein Tumor vorhanden, derselbe weniger radikal entfernt werden und eine

relative Stenose am Halse der Invagination verbleiben kann. Bei meinen 13 Fällen habe ich 1mal die Ausschaltung und 12mal die Totalresektion ausgeführt. In dem ersterwähnten Falle wurde erst die partielle Darmausschaltung mit temporärem Erfolge, und 3 Wochen später die totale Ausschaltung ausgeführt, ohne dass es gelang, die Pat. dadurch zu retten. Von den 12 Totalresektionen war das Resultat wie folgt:

1) 1 Pat. erwies zur Zeit der Laparotomie bereits Gangrän des Darmes und Peritonitis. Pat. starb am Abend der Operation.

2) 2 Pat. gingen marantisch 3- bezw. 6 Wochen nach der Operation, ohne dass Darmerscheinungen aufgetreten waren, zu Grunde.

3) 9 Pat. wurden geheilt entlassen, frei von jeder Darmstenose. Das weitere Befinden dieser 9 Pat. konnte 2mal nicht ermittelt werden, 7mal war es folgendes:

a. 1 Pat. starb 3 Monate nachher an Marasmus.

b. 1 Pat. 1 Jahr darauf an Lungentuberkulose.

c. 1 Pat. $1^1/_2$ Jahre später in der Narkose.

d. 4 Pat. sind 2, 3, 3, $4^1/_2$ Jahre seit der Operation gesund (einer derselben vorübergehend krank). Somit sind unter den 12 Totalresektionen 9 Erfolge zu verzeichnen. Die Versorgung der Darmlumina erfolgte stets durch die axiale Naht.

v. E. kommt zu folgenden Schlüssen:

I. Wie überall bei Stenosis intestini soll auch bei der Invagination nicht lange mit der Operation gezögert werden.

II. Die Desinvagination stellt eine ausgezeichnete momentane Hilfe dar, sichert jedoch nicht vor Recidiv.

III. Selbst wenn die Desinvagination gelingt, und der Allgemeinzustand des Pat. ein leidlicher ist, soll eben so wie in den Fällen, wo sie misslingt, die totale Resektion ausgeführt werden. Um letztere ungefährlicher zu gestalten, kann sie zweizeitig (Verlagerungsmethode, Einnähen beider Lumina in die Haut) ausgeführt werden.

IV. Die partielle Resektion ist bei Unzugänglichkeit der Invagination oder bei der Invaginatio colica rectalis irreponibiles am Platze.

V. Die Darmausschaltung, so wie die Anlegung eines einfachen Anus praeternaturalis dient bloß in verzweifelten Fällen als Nothbehelf.

(Selbstbericht.)

Schloffer (Prag) berichtet über 31 Fälle von Dickdarmcarcinom, welche in der Wölfler'schen Klinik in Prag operirt wurden. Das Schwergewicht seiner Mittheilungen verlegt er auf 10 Fälle von Dickdarmresektion (ausschließlich dem Coecum), welche durchwegs im Stenosenanfalle zur Operation kamen und »dreizeitig« operirt wurden. Die dreizeitige Operation besteht darin, dass zunächst ein Anus praeternaturalis weit oberhalb der verengten Darmpartie angelegt, in einer zweiten Sitzung das Carcinom resecirt und der Darm wieder vereinigt, und erst nach Heilung der Darmnaht in einer dritten Sitzung der Kunstafter wieder geschlossen wird. In Bezug auf die Technik hebt S. hervor, dass der angelegte Kunstafter weit entfernt von dem zu resecirenden Carcinom angelegt wird (beim Flexurcarcinom am Colon transversum) und dass derselbe den Darminhalt möglichst vollständig entleeren soll, damit die Heilung der Darmnaht an dem vom Kothe nicht passirten (»kothfreien«) Darme erfolgen könne. Besonderer Werth ist auf die offene Behandlung des Operationsterrains nach der Darmnaht zu legen, da die bisherigen Erfahrungen zeigen, dass man bei Dickdarmnähten lange nicht so wie bei Dünndarmnähten für die Sicherheit der Vereinigung garantiren könne. Kleine an der Nahtstelle auftretende Fisteln schlossen sich in S.'s Fällen stets von selbst. Von den 10 Dickdarmresektionen sind 8 geheilt; unter den 7 nach der dreizeitigen Methode operirten Fällen befindet sich kein Todesfall. S. spricht sich gegen die einzeitige Operation von Dickdarmcarcinom aus, weil dieselbe eine zu hohe Mortalität aufweise. In wie weit die zweizeitige Operation mit der dreizeitigen konkurriren könne, werde sich erst in Zukunft erweisen; jedenfalls eignen sich jene Fälle, bei denen das Carcinom schlecht oder gar nicht vor die Bauch-

decken vorgezogen werden kann (tiefsitzende Carcinome der Flexura sigmoidea und solche der Flexura hepatica und lienalis) mehr für die dreizeitige Methode, namentlich dann, wenn sie im Stenosenanfalle zur Operation kommen.

(Selbstbericht.)

Diskussion: v. Eiselsberg (Wien) berichtet, dass seine Resultate, die er mit der primären Dickdarmresektion wegen Tumorbildung erzielt hat, bei Weitem nicht so günstig sind wie die Erfolge der Dickdarmresektion wegen Invaginationen. Die zweizeitige Resektion hat v. E. in der Weise ausgeführt, dass er nach vollendeter Ileocolostomie es von dem momentanen Befinden der Pat. abhängig machte, ob sofort oder erst nach Wochen noch die Resektion des Tumors hinzugefügt wird.

(Selbstbericht.)

Bei der Diskussion über die Themata aus der Bauchchirurgie empfiehlt Graser (Erlangen) gegenüber Schloffer die präliminare Darmausschaltung bei Carcinom des Dickdarmes. Auch er hat von der Wölfler'schen Methode der Hernien-Radikaloperation gute Erfolge gesehen. Kausch (Breslau), Friedrich (Leipzig), Steinthal (Stuttgart), Schloffer (Prag), Wisshaupt (Teplitz), Körte (Berlin) erörtern Fragen der Technik bei der Behandlung der Invagination und der Dickdarmcarcinome. Die Frage, ob die Flexura lienalis im Allgemeinen freigelegt werden kann, wird von Kausch bejaht, von Körte und Schloffer bestritten.

P. Stolper (Breslau).

Riedel (Jena): Befund bei dem ersten Anfalle von Gallensteinkolik.

Riedel bespricht unter Demonstration eines einschlägigen Präparates den Befund bei der Operation von Individuen, die während der ersten Attacke von schwerer Cholecystitis operirt wurden. Es fand sich freie Flüssigkeit im Bauche. Die Adhäsionen zwischen Gallenblase und den umliegenden Organen waren ödematös, mit grünlich gefärbter Flüssigkeit durchtränkt. Lebergewebe in nächster Nähe der Gallenblase morsch. Letztere selbst gurkenförmig, zum Platzen gespannt, ihre Wände verdickt, aber erweicht, Schleimhaut meist zerstört. Inhalt der Gallenblase meist serös-eitrig, zahlreiche Mikroorganismen enthaltend, doch fehlten letztere gerade in einem sehr stürmisch verlaufenden Falle (Cysticusstein dicht vor der Perforation) vollständig. Freie Flüssigkeit im Bauche gleichfalls steril. Rasche Entfernung der Gallenblase ist indicirt, um das Leiden sofort gründlich zu beseitigen, zumal bei sehr heftigen lokalen Erscheinungen Perforation der Gallenblase droht.

(Selbstbericht.)

In der späteren Diskussion wird von Fink (Karlsbad) und Korach (Hamburg) der Zweifel ausgesprochen, dass diese Fälle wirklich im ersten Anfalle zur Beobachtung und Operation gekommen seien.

Riedel betont dem gegenüber, dass selbstverständlich eine überaus eingehende Anamnese der Annahme zu Grunde liege, und dass er in jahre- und jahrzehntelanger Erforschung der Cholelithiasis immer wieder auf den dunklen Punkt hingewiesen habe, warum eine durch viele Jahre latente, mit Gallensteinen gefüllte Blase plötzlich eines Tages Kolik hervorrufe. Er streift auch die Frage des Zusammenhanges von Unfall und Gallensteinkolik, über die er anderweitig schon berichtet hat (Festschrift für König).

P. Stolper (Breslau).

H. Kehr (Halberstadt): Ein Rückblick auf 720 Gallensteinlaparotomien unter besonderer Berücksichtigung von 90 Hepaticusdrainagen.

K. hat in den Jahren 1890—98 360 Gallensteinlaparotomien, von 1898—1902 eben so viele Operationen ausgeführt. Sein Material ist also in den letzten 4 Jahren um das Doppelte gewachsen.

In der Einleitung seines Vortrages schildert der Redner, wie er bei seinen 720 Autopsien in vivo die pathologische Anatomie der Cholelithiasis viel besser studiren konnte, wie das dem inneren Arzt am Sektionstisch und Krankenbett vergönnt ist, und wie er bei fast täglicher Übung eine specielle Diagnostik und eine strikte Indikationsstellung erlernen konnte. Er weist darauf hin, dass bei

Steinen in der Gallenblase und im Cysticus in 80—90% der Fälle der Ikterus fehlt und dass er selbst bei Steinen im Choledochus und Hepaticus in 30% vermisst wird. Fast eben so oft fehlt jede Leberschwellung. Der Palpationsbefund an Leber und Gallenblase ist oft völlig negativ, und doch ist eine Operation dringend nothwendig. Die Eintheilung Naunyn's in eine reguläre und irreguläre Cholelithiasis verwirft K., von den Naturheilungen, die er als Fistelbildungen zwischen Gallensystem und Intestinis in 30 Fällen antraf, hält er nicht viel; meistentheils bleiben Steine zurück. Die innere Medikation darf nicht das Bestreben haben, die Steine aufzulösen und abzutreiben, sondern muss im Gallensystem Ruhe schaffen und durch Beseitigung der Entzündung die Cholelithiasis in das Stadium der Latenz versetzen. Ärzte, die vorgeben, ein Mittel zu besitzen, welches die Steine auflöst, ohne dass sie über die Zusammensetzung ihrer Mittel in fachwissenschaftlichen Zeitschriften berichten, rechnet K. mit Recht zu den Kurpfuschern; denn sie wenden ihre Mittel an, gleichgültig ob Eiter in der Gallenblase steckt oder ein großer Stein den Choledochus versperrt. Die Anwendung der »Vibrationsmassage« bei entzündlichen Processen im Gallensystem ist durchaus unwissenschaftlich. Eine specielle Diagnose, ob die Steine in der Gallenblase oder im Choledochus stecken, ob Choledochusverschluss durch Stein oder Tumor vorliegt, ist nach K. möglich, doch muss man erst eine hundertfältige Operationserfahrung hinter sich haben, ehe man eine solche specielle Diagnostik erlernt. Nur auf dem Wege der anatomischen Diagnosen ist eine strikte Indikationsstellung, ob eine Karlsbader Kur genügt, oder eine Operation am Platze ist, möglich.

K. hat in den letzten 11 Monaten von 195 Gallensteinkranken nur 100 operirt und steht keineswegs auf dem Standpunkt, dass immer operirt werden muss; ganz im Gegentheil, er hat manchen Pat. von der Operation zurückgestellt, die von dem vorher behandelnden Arzt für nöthig gehalten wurde; er ist aber der Meinung, dass bei der akuten serös-eitrigen Cholecystitis und beim chronischen Choledochusverschluss zu selten und vor allen Dingen zu spät operirt wird. Seine Indikationen für die innere und chirurgische Behandlung der Cholelithiasis fasst K. in folgenden Sätzen zusammen:

1) Ich erkenne an, dass in vielen Fällen von Cholelithiasis eine Herbeiführung des latenten Stadiums durch Ruhekuren, Alkalien etc. gelingt und in einer Reihe von Fällen dauernden Erfolg hat. Besonders bei der sog. chronisch recidivirenden Cholecystitis vermag eine regelmäßig in Karlsbad oder Neuenahr, auch zu Hause vorgenommene Ruhekur die Koliken derart zu mindern, dass kein Grund zu einer Operation vorliegt. Aber ich bezweifle, dass häufig eine wirkliche Heilung, d. h. eine Ausstoßung sämmtlicher Steine durch innere Kuren erzielt wird. Nach meiner Meinung darf es auch gar nicht unser Bestreben sein, die Steine abzutreiben, es ist viel richtiger, wenn wir dafür sorgen, dass sie sich in der Gallenblase ruhig verhalten, und dass die entzündlichen Processe beseitigt werden. Der wochenlang fortgesetzte Gebrauch von heißen Umschlägen (am besten in Form der Thermophore) leistet neben Bettruhe und einer Trinkkur von Karlsbader Wasser in dieser Beziehung die besten Dienste.

2) Die theoretische Berechtigung der Frühoperation im Sinne Riedel's, die Steine zu entfernen, so lange sie noch in der Gallenblase stecken, besteht nach wie vor, da in vielen Fällen nur eine frühzeitige Operation den Kranken vor schweren Gefahren (Perforation, Cholämie, Carcinom) behüten kann. Eine allgemeine Durchführung der Frühoperation in der Praxis ist aber ganz unmöglich, und aus diesem Grunde hat die Indikationsstellung Riedel's keinen praktischen Werth.

3) Wenn die Anfälle leicht verlaufen, zwischen denselben immer wieder völlige Latenz (absolute Unempfindlichkeit der Gallenblasengegend) eintritt, verzichte ich auf eine Operation.

4) Der akute Choledochusverschluss ist bis auf wenige Ausnahmen intern zu behandeln. Treten die cholangitischen Erscheinungen in den Vordergrund, und zieht sich der Ikterus unter Verfall der Kräfte und absoluter Appetitlosigkeit in die Länge, so ist eine Operation zu erwägen.

5) Häufige Koliken ohne Ikterus und ohne Steinabgang verlangen bei Schädigung des Allgemeinbefindens und Beeinträchtigung der Erwerbsfähigkeit und des Lebensgenusses die Operation.

6) Fälle mit Ikterus und jedesmaligem Abgang von Steinen gehören dem Internen; häufen sich die Anfälle, kommt der Pat. sehr herunter, und ist keine Hoffnung auf völlige Ausstoßung der Steine vorhanden, so ist die Operation am Platze.

7) Der Hydrops und das Empyem der Gallenblase und pericholecystitische Eiterungen gehören dem Chirurgen. In den wenigen Ausnahmefällen, bei welchen ein steriler Hydrops gar keine Erscheinungen macht, mag der Pat. seine geschwollene Gallenblase so lange mit sich herum tragen, bis Beschwerden sich einstellen und sich häufen.

8) Der chronische Choledochusverschluss soll bei Versagen einer gründlichen Karlsbader Kur nicht zu spät chirurgisch behandelt werden.

9) Gallensteinkranke, die dem Morphium verfallen sind, müssen unter allen Umständen operirt werden. Während der Nachbehandlung bietet sich die beste Gelegenheit zur Morphiumentziehung.

10) Die Behandlung des Gallenblasencarcinoms kann nur bei ganz frühzeitiger Operation einen dauernden Erfolg haben. Da aber eine Frühoperation jeder Mensch scheut, und Spätoperationen keinen großen Zweck haben, dürfte es nur selten gelingen, das Übel vollständig zu heilen.

11) Kranke mit chronischem Ikterus, der nicht auf Stein im Choledochus und unheilbaren Lebererkrankungen beruht, müssen spätestens 3 Monate nach Beginn des Ikterus operirt werden, da nicht selten statt des vermutheten Carcinoms des Pankreaskopfes die heilbare Pancreatitis chronica interstitialis gefunden wird.

12) Der Entschluss zu einer Operation wird sowohl dem Arzt als auch dem Pat. leicht gemacht durch den Nachweis eines Gallenblasentumors, der geschwollenen Leber, durch Auftreten von Ikterus und Fieber. Aber auch ohne lokalen Befund an Leber und Gallenblase dürfen wir bei hochgradigen, andauernden, einer inneren Medikation unzugänglichen Beschwerden operiren. Man findet in solchen Fällen, besonders bei Männern, häufig Adhäsionen traumatischen Ursprungs ohne Steine.

13) Die Folgezustände der Cholelithiasis, die eitrige Cholangitis, der Leberabscess, die Perforationsperitonitis, der subphrenische Abscess, hochgradige Pylorus- und Duodenalstenosen, oft auch der Gallensteinileus müssen chirurgisch behandelt werden.

14) Der Schlussparagraph endlich heißt: Allgemeine Indikationen zu einer Gallensteinoperation aufzustellen ist nicht gut möglich. Man muss von Fall zu Fall entscheiden. Männer, besonders fette, vertragen eine Operation schlecht. Frauen, die geboren haben, eignen sich gut zu einem chirurgischen Eingriff. Bei reichen Leuten ist die Indikation anders zu stellen als bei armen, aber dieser Satz ist nicht so zu verstehen, dass der Chirurg lieber die reichen Leute operirt, die ihm hohe Honorare zahlen, nein umgekehrt, die Armen müssen häufiger operirt werden, weil sie nicht in der Lage sind, die Wohlthaten einer Karlsbader Kur genießen und streng nach den diätetischen Vorschriften des Arztes leben zu können. Auf diese sociale Indikation und auf die Forderung einer streng individualisirenden Behandlung habe ich schon in früheren Arbeiten hingewiesen und mich dahin ausgesprochen, dass man bei Diabetes, Arteriosklerose, chronischer Nephritis, Lungen- und Herzerkrankungen möglichst von einer Operation abstehen soll.

Tabelle I.

720 Gallensteinlaparotomien.

Vom 1./V. 1890 bis 10./VI. 1898 503 Einzeleingriffe bei 360 Laparotomien an 307 Kranken.

Vom 11./VI. 1898 bis 10./VIII. 1902 628 Einzeleingriffe bei 360 Laparotomien an 348 Kranken.

Summa 1131 Einzeleingriffe bei 720 Laparotomien an 655 Kranken (536 Frauen, 119 Männer).

A. Eingriffe an den Gallenwegen selbst.

No.	Art des Eingriffes	1890—1898 8 Jahre	1898—1902 4 Jahre	Summa 12 Jahre
1	Einzeitige Cystostomie	194	74	268
2	Zweizeitige »	8	4	12
3	Cysticotomie	37	42	79
4	Cystico-Lithotripsie	1	—	1
5	Cystendyse	7	6	13
6	Extraperitoneale ideale Operation	2	—	2
7	Cystektomie	70	204	274
8	Choledochotomie	46	21	67
9	Choledochoplastik	—	3	3
10	Choledocho-Lithotripsie	1	—	1
11	Hepaticusdrainage	3	87	90
12	Hepaticotomie	1	3	4
13	Choledocho-Duodenostomia int.	—	6	6
14	Cysto-Gastrostomie	—	7	7
15	Cyst-Enterostomie	5	5	10
16	Choledocho-Enterostomie	3	—	3
17	Cystico-Enterostomie	3	—	3
18	Gallenblasenfistelverschluss	11	2	13
19	Wiederöffnung schon geschlossener Gallenblasen	7	2	9
20	Probeincision wegen Tuberkulose, Carcinom, Lues und Lösung von Adhäsionen als selbständige Operation	20	22	42

B. Eingriffe am Magen, Darm, Pankreas, Niere, Leber etc., welche die Gallensteinoperationen komplicirten.

No.	Art des Eingriffes	1890—1898 8 Jahre	1898—1902 4 Jahre	Summa 12 Jahre
21	Laparotomie wegen			
	a. Gallensteinileus	2	1	3
	b. Nachblutung nach Ektomie	1	—	1
22	Eröffnung von intraperitonealen, durch Cholelithiasis bedingten Abscessen	6	1	7
23	Herniotomien (Hernie der Linea alba, Bauchwandbrüche)	5	7	12
24	Magenresektion	1	2	3
25	Gastroenterostomie	25	38	63
26	Pyloroplastik	8	17	25
27	Loreta's Divulsio pylori	1	—	1
28	Gastroanastomose	1	—	1
29	Excisio ulc. ventriculi et duodeni	1	1	2
30	Darmresektion	1	—	1
31	Entero-Enterostomie	4	9	13
32	Beseitigung von Fisteln zwischen Gallensystem und Intestinis	14	16	30

No.	Art des Eingriffes	1890—1898 8 Jahre	1898—1902 4 Jahre	Summa 12 Jahre
33	Appendektomie	3	15	18
34	Einnähung und Excision von Pankreascysten	2	1	3
35	Incision von Pankreasabscess	1	1	2
36	Nephropexie (Wanderniere)	5	1	6
37	Nephrektomie (Eiterniere)	1	—	1
38	Leberresektion	2	10	12
39	Hepatopexie	—	14	14
40	Rippenresektion (subphrenischer Abscess und Empyem der Pleurahöhle)	—	4	4
41	Leberechinococcus	—	2	2

Eine Betrachtung der Tabelle I, auf welcher die verschiedenen Einzeleingriffe verzeichnet sind, zeigt, wie mannigfaltig das Material war, welches bisher K. zu Gebote stand. Es wurden in 12 Jahren an 655 Kranken 1131 Einzeleingriffe ausgeführt. Unter den 655 Kranken befanden sich 536 Frauen und 119 Männer (5 : 1). Der beste Beweis, welches große Vertrauen jetzt der chirurgischen Behandlung der Cholelithiasis entgegengebracht wird, ist die Thatsache, dass 12 Ärzte, 9 Ärzte-Frauen, 3 Ärzte-Mütter und 5 Ärzte-Schwiegermütter zur Operation kamen.

Auf die Erklärung der Tabelle näher einzugehen, würde zu weit führen, nur darauf wollen wir hinweisen, dass unter den ersten 360 Operationen die Cystostomien vorherrschen, während bei den letzten 360 die Ektomien und Hepaticusdrainagen außerordentlich zugenommen haben. Auch die große Anzahl der komplicirenden Gastroenterostomien (63) und Pyloroplastiken (25) ist bemerkenswerth: in 12% wurde also das Gallensteinleiden durch Magenaffektionen komplicirt. Fast über jede Nummer theilt K. seine Erfahrungen mit.

Tabelle II.

Die Sterblichkeit nach Gallensteinoperationen.

1) 237 konservative Operationen (Cystostomien, Cystendysen, Cysticotomien) mit 5 Todesfällen = 2,1%
2) 161 Cystektomien mit 5 Todesfällen = 3,1%
3) 137 Choledochotomien und Hepaticusdrainagen mit 9 Todesfällen = 6,5%
4) 114 gleichzeitige Operationen am Magen, Darm, Pankreas, Leber, Niere etc. mit 24 Todesfällen = 21%
5) 71 gleichzeitige Operationen bei inoperablem Carcinom der Gallenblase, des Choledochus, der Leber, diffuser eitriger Cholangitis, diffuser eitriger Peritonitis, Sepsis mit 69 Todesfällen = 97%

Sa. 720 Laparotomien mit 112 Todesfällen = 15,5%

Unter Abzug von 4) 114 Operationen und
5) 71 Operationen

535 reine Gallensteinlaparotomien mit 19 Todesfällen = 3,5%

Zu dieser Tabelle II ist zu bemerken, dass auch solche Fälle mitgerechnet wurden, die mehr durch unglückliche Zufälle, wie sie nach jeder Laparotomie vorkommen (Apoplexie, Urämie, Embolie der Pulmonalarterie), zu Grunde gingen. Von den letzten 300 Operirten starb nur ein einziger Kranker an peritonealer Infektion, von 200 unkomplicirten Gallensteinoperationen in den letzten Jahren verliefen nur 3 letal = 1,5%. Die Gefahren der Hepaticusdrainage inkl. Ektomie sind nicht größer als 3%. Operirt man nicht gar zu spät, so sind die Erfolge des geübten Gallensteinchirurgen ganz ausgezeichnet.

Weiterhin theilt K. einige neue Erfahrungen mit, die er im letzten Jahre gemacht hat. Früher hat er bei Leuten, die das 60. Jahr überschritten haben, sehr selten operirt; unter den letzten 100 Operirten befinden sich 3, die das 70. Jahr überschritten hatten und doch geheilt wurden. Die Naht des Choledochus hat er ganz verlassen und macht nur noch die Hepaticusdrainage, am liebsten kombinirt mit der Ektomie. Schnelles und gründliches Operiren ist die Hauptsache.

»Echte« Recidive, d. h. ein Wiederwachsen von Steinen in einer völlig entleerten Gallenblase, hat K. noch nicht beobachtet, in 10% kommt es zu »unechten« Recidiven, d. h. zu Entzündungen in der erhaltenen Gallenblase, Adhäsionsbeschwerden, Hernien. Bei der Choledochotomie mit Naht werden in 10—15% Steine übersehen. Redner bespricht dann 13 Fälle, bei denen Beschwerden zurückkehrten und wendet sich scharf gegen die Ärzte, die von einer Operation nichts wissen wollen, »da die Steine doch wieder wachsen«. In keinem einzigen Falle ist ein Wiederwachsen bisher beobachtet worden.

Im Schlusswort giebt Redner seiner Überzeugung Ausdruck, dass »die innere Medicin chirurgischer werden wird«, wenn die praktischen Ärzte bei den Gallensteinoperationen des Chirurgen häufiger zugegen sind und durch ein genaues Studium der pathologischen Anatomie in vivo die Diagnosen- und Indikationsstellung zu erlernen streben. (Selbstbericht.)

Körte (Berlin): Erfahrungen über die Operationen der akuten infektiösen Cholecystitis im Anfalle, so wie über die Folgen der Cholelithiasis-Leberabscesse, über Perforationsperitonitis, Gallensteindarmverschluss.

K. hat 135mal wegen eitriger Gallenblasen- bezw. Gallengangsentzündung operirt, und zwar 17mal bei akuter infektiöser Cholecystitis im Anfalle wegen vitaler Indikation, d. h. bei akuter Sepsis durch Lebereiterung und der Gefahr des Fortschreitens aufs Peritoneum. 16mal fand er Gallensteine, einmal nicht. In diesem letzten Falle von akuter Cholecystitis ist vielleicht früher ein Stein dagewesen; es bestand beginnende Peritonitis, ein seröses Exsudat. 7mal waren die Gallensteine ganz latent geblieben, 5mal die von ihnen hervorgerufenen Beschwerden anders gedeutet worden, als Magen-Nierenkolik oder Perityphlitis. 4mal war Gallensteinkolik diagnosticirt.

Die akute infektiöse Cholecystitis begann plötzlich mit Frost und Fieber, dessen Bedeutung K. besonders betont. Er nimmt an, dass es dabei bei Verschluss des Cysticus zu einer Infektion im abgesackten Hohlraum, dann zu einer Steigerung der Virulenz der Bakterien und des Innendruckes, weiterhin zu Nekrose und Peritonitis kommt. 2mal trat die akute infektiöse Cholecystitis auf im Anschluss an Darmeinklemmung in Hernien.

Die Infektion des Peritoneum äußerte sich 2mal durch den Befund trüber, seröser Flüssigkeit, 1mal durch Vorhandensein von Eiter. Die Symptome der Peritonitis beherrschten das Bild. Durch Entfernung der Gallenblase und Ausspülung des Peritoneum konnte dennoch Heilung erzielt werden. Bei drohender Perforation nekrotischer Darmpartien erzielte K. durch Netz einen Verschluss.

Er fand bei diesen akuten Fällen eben so wie Riedel die Wand der Gallenblase entzündet, verdickt, Auflagerungen auf der Serosa, gelegentlich auch Abscesse in der Wand, zwischen Leber und Gallenblase. Die Schleimhaut war stets aufgelockert, durch Steindruck ulcerirt, aber auch bei Recessussteinen durch Eiterung arrodirt.

K. hält in diesen schweren akuten Fällen Spontanheilung zwar für möglich, aber nicht für wahrscheinlich. Die Gefahren der Sepsis, der Lebereiterung, der Peritonitis sind so groß, dass operative Behandlung geboten ist, um so mehr, als sich im akuten Stadium, am 2.—9. Tage der Krankheit, die Allgemeininfektion des Peritoneum verhüten lasse. Ihm sind von 17 Pat. 3 gestorben, und diese an Komplikationen, nämlich 2 an Myokarditis und Nephritis, 1 an Diabetes. Infektion des Peritoneum ist in keinem Falle eingetreten. K. kommt so zu einer warmen Empfehlung der Operation im akuten Stadium; und zwar hat er 6mal die Cystotomie mit Drainage, 5mal die Resektion mit Drainage und Tamponade,

6mal die Cystektomie event. mit Hepaticusdrainage ausgeführt. Letztere empfiehlt sich besonders wegen der Entfernung des Infektionsherdes, wegen Aufdeckung etwaiger Leberabscesse und weil man das Zurücklassen von Steinen nicht zu fürchten braucht.

Von Folgezuständen der Cholelithiasis hebt K. folgende heraus:

1) Eiterung in der Leber und im subphrenischen Raum: 6mal Perforation der steinhaltigen Gallenblase in die Leber, wobei 2mal subphrenischer Abscess, Heilung; 3mal cholangoitische Leberabscesse, meist multipel. 2 solche Fälle starben trotz Operation, 1 wurde geheilt.

2) 6mal behandelte K. diffuse eitrige Peritonitis; dabei 1mal Heilung durch Laparotomie und Drainage, 2 Todesfälle nach Operation; 3 Fälle konnten nicht mehr operirt werden. Der Ausgangspunkt war 4mal Cholecystitis necroticans oder ulcerosa (1 Heilung), 2mal cholangoitische Leberabscesse.

3) 12 Fälle von Gallensteinileus; davon wurden 9 operirt (5 Heilungen, 4 Todesfälle), 3 nicht operirt, sämmtlich todt an Peritonitis. Bei 3 Operirten bestand schon Peritonitis. Bei 7 Fällen war die Cholelithiasis latent, bei 5 waren Anfälle dagewesen.

K. hält bei Gallensteinileus die baldige Operation für angezeigt, wegen der Unsicherheit der Diagnose, die bei 4 Pat. nur einigermaßen sicher, wegen der Gefahren der Erschöpfung und wegen der Gefahr der Peritonitis.

P. Stolper (Breslau).

Fink (Karlsbad) berichtet über Operationen am Gallensystem und an der Leber.

Riedel (Jena): Über Schmerzanfälle mit Ikterus ohne Gallensteine.

R. stellt 2 Kranke vor, die sich gerade zur Kur in Karlsbad befinden.

Die eine (45jährige Frau) hatte vor $2^1/_2$ Jahren Gallensteinkolik mit Ikterus und Abgang von 2 erbengroßen Steinen per vias naturales. Seit Kurzem traten wieder Kolikanfälle mit Ikterus auf.

Incision 29. April 1902 ergiebt Gallenblase ohne Steine. D. choled. weit, aber zart; derselbe wird aufgeschnitten, aber es findet sich kein Stein. Sonde geht glatt durch die Papille hindurch. Naht des D. choled., Gallenblase herausgenäht und drainirt. Galle aus dem D. choled. enthält große Mengen von Bact. coli.

Ikterus verschwindet, kehrt aber wieder, als die Gallenfistel sich geschlossen hat, besteht noch heute; auch die Schmerzanfälle sind wiedergekehrt.

Die 2. Kranke (19jähriges Mädchen) war seit mehreren Jahren magenleidend, seit einem Jahre bestehen Gallensteinkoliken mit fast beständigem Ikterus.

Incision 31. Oktober 1901 ergiebt kleine, schlaffe Gallenblase mit Schotter und Galle (Bact. coli enthaltend). Gallenblase wird entfernt, worauf der Ikterus stärker wird, trotzdem Heilung. Da aber Schmerzanfälle mit Ikterus bleiben, so wird 12. April 1902 der Duct. choled. abermals freigelegt. Derselbe ist eng, enthält keinen Stein, wird aber doch aufgeschnitten, kein Stein zu finden. Desshalb Duodenum quer incidirt, Papille sondirt, gleichfalls ohne Erfolg. Hepaticusdrainage, wodurch Ikterus noch stärker wird. Derselbe vergeht auch weiterhin nicht, während die Hepaticusfistel langsam ausheilt. Pat. leidet beständig an Kolikanfällen mit bald stärkerem bald geringerem Ikterus.

Beide Kranke haben inficirte Gallengänge (Bact. coli). Man wird für gewöhnlich annehmen, dass ihre Kolikanfälle hervorgerufen werden durch die Infektion. Es ist sehr zweifelhaft, ob die Sache so einfach liegt. Wir wissen, dass zahlreiche Individuen mit Choledochussteinen und schwer inficirten Gallengängen umhergehen, ohne Kolikanfälle zu bekommen. Umgekehrt fanden sich bei einem Kranken, der am 25. November 1901 bei noch bestehendem Ikterus nach heftigen Koliken operirt wurde, weder Steine noch Kokken. Pat., dessen Vater an Gallensteinen gestorben war, hatte im August 1900 heftige Koliken ohne Ikterus gehabt; sie wurden als Gallensteinkoliken aufgefasst. Im August 1901 traten wieder heftige Koliken, und zwar mit Ikterus auf, alle 14 Tage sich wiederholend. Incision ergab

nun ganz normale, nur unten mit dem Duodenum fest verwachsene Gallenblase. Magen etwas an der Leber adhärent, Duodenum nach rechts verzerrt. D. choled. nicht erweitert. Gallenblase wird entfernt, enthält keine Steine und keine Kokken, D. choled. gleichfalls frei von Steinen (wird nicht gespalten). Post op. nimmt zuerst der Ikterus zu, um dann allmählich zu verschwinden. Pat. 13. Januar 1902 entlassen, ist seitdem dauernd wohl.

Sterile Galle ohne Steine wurde noch bei einer zweiten Kranken gefunden, die gleichfalls heftige Gallensteinkoliken mit Ikterus gehabt haben wollte.

Endlich wurde wiederholt sterile Galle bei Individuen gefunden, die lediglich Schmerzanfälle, aber ohne Ikterus gehabt hatten; die Gallenblasen derselben fanden sich verwachsen mit Duodenum und Magen.

Man muss also wohl annehmen, dass es eine kokkenfreie Entzündung sowohl der Gallenblase allein als der Gallenblase und der Gallengänge giebt, ohne dass Steine vorhanden sind. Diese Fälle stehen in Parallele mit Gallensteinkranken, deren Gallenblasen resp Gallengänge gleichfalls frei von Mikroorganismen gefunden werden, obwohl heftige Gallensteinkoliken bestanden hatten.

(Selbstbericht.)

v. Büngner (Hanau): Zur Anatomie und Pathologie der Gallenwege und des Pankreas.

v. B. hat, durch praktische Erwägungen dazu veranlasst, an 58 Leichen Erwachsener Untersuchungen über den Verlauf des Ductus choledochus, des Ductus Wirsungianus und deren Beziehungen zu einander angestellt.

Das Resultat der Untersuchungen war folgendes:

1) Der Choledochus verlief 55mal (95% der Fälle) durch die Substanz des Pankreas hindurch und nur 3mal (5% der Fälle) am Kopfe desselben vorbei. Dabei durchsetzte er den Kopf des Pankreas in durchschnittlich 2 cm Länge. Der im Pankreas liegende Theil des Choledochus war so fest in dessen Gewebe eingebettet, dass er auf stumpfem Wege nicht aus demselben herauspräparirt werden konnte.

2) Der Choledochus vereinigte sich nur 1mal (1—2% der Fälle) mit dem Wirsungianus. Fast immer — 57mal (98—99% der Fälle) — mündeten Choledochus und Wirsungianus getrennt in das Duodenum. Dabei erfolgte die Mündung beider Gänge in durchschnittlich 0,2 cm Entfernung von einander am Boden des in der Papilla duodenalis liegenden Diverticulum Vateri. Das relative Lageverhältnis beider Gänge vor der Mündung in den Zwölffingerdarm verhielt sich verschieden, doch wurde in der Regel der Wirsungianus vom Choledochus überkreuzt.

3) Der Wirsungianus verlief gewöhnlich ungetheilt. Nur in 10% der Fälle gab er einen Nebengang ab, der in verschiedener Entfernung vom Hauptgange isolirt in das Duodenum einmündete.

Das Ergebnis dieser Untersuchungen weicht in mancher Beziehung von den hergebrachten anatomischen Lehren ab. Was bedeutet dasselbe für die Praxis?

I. Die Thatsache, dass der Choledochus vor dem Eintritt in das Duodenum fast stets durch die Bauchspeicheldrüse verläuft und fest in die Substanz derselben eingebettet ist, lehrt:

a. Die operative Freilegung des Choledochus gelingt meist nur bis zum Eintritt desselben in das Pankreas, nicht aber bis zum Eintritt desselben in die Darmwand. Jedenfalls ist eine Verfolgung des Choledochus bis an das Duodenum ohne blutige Verletzung des Pankreas nur ganz ausnahmsweise möglich.

b. So lange wir annahmen, dass der Choledochus gewöhnlich neben dem Kopfe des Pankreas vorbeiläuft, mussten wir folgern, dass derselbe durch eine Vergrößerung des Pankreaskopfes — sei es in Folge entzündlicher Veränderungen, sei es in Folge von Geschwulstbildung — nur verschoben und erst bei sehr erheblicher Vergrößerung komprimirt werden könnte. Jetzt, wo wir wissen, dass der Choledochus fast immer durch den Kopf des Pankreas hindurchgeht, wird es begreiflich, wesshalb eine Kompression des Hauptgallenganges bei allen denjenigen Krankheitsprocessen, welche zu einer pathologischen Vergrößerung des Pankreas-

kopfes führen, in der Regel unausbleiblich ist. Je nach dem Grade dieser Kompression werden wir sonach nicht nur bei den Krankheiten des Gallensystems selbst, sondern auch bei denjenigen des Pankreaskopfes alle diejenigen Symptome in Erscheinung treten sehen, welche uns die Retention und Resorption der Galle mit ihren Folgezuständen anzeigen. Nur werden dabei, im Gegensatz zu den isolirten Krankheiten des Gallensystems, auch diejenigen Erscheinungen auftreten, welche mit einer Retention des Pankreassaftes einherzugehen pflegen.

II. Die Thatsache, dass Choledochus und Wirsungianus sich fast nie, wie wir früher als Regel annahmen, vereinigen, sondern beinahe immer getrennt von einander in den Boden der Papille münden, lehrt Folgendes:

Die Verlegung des einen Ganges muss nicht naturnothwendig diejenige des anderen nach sich ziehen. Vielmehr werden Processe, welche isolirt im Choledochus spielen, nur Krankheitssymptome von Seiten dieses Ganges, Processe, welche isolirt im Wirsungianus spielen, nur Symptome von Seiten des letzteren zur Erscheinung bringen, d. h., es wird bei Verlegung des Wirsungianus die Galle, bei solcher des Choledochus der Pankreassaft frei in den Darm abfließen.

Anders liegen die Verhältnisse, wenn die Krankheitsprocesse sich nicht in den Gängen selbst abspielen, sondern die zu beiden Gängen in Beziehung stehende Ampulle der Papille ergreifen. Schwillt also bei Duodenalkatarrh die Öffnung der Ampulle zu oder lagert sich ein größerer Gallenstein vor seinem Austritt in den Darm derart in die Ampulle, dass er dieselbe obturirt, oder wird endlich die Mündung der Ampulle durch ein Carcinom verschlossen — kurz liegen Processe vor, welche die Papille als solche und damit die an sich getrennten Ausmündungen beider Gänge verlegen —, erst dann wird die Sekretion der Galle und des Pankreassaftes stocken, beide müssen sich in den Gängen vor dem Hindernis zurückstauen, und klinisch werden die Symptome nicht nur der Gallenretention, sondern auch diejenigen der Pankreassaftretention zur Beobachtung kommen.

Wir werden aber um so mehr annehmen müssen, dass in solchen Fällen auch die Sekretion des Pankreassaftes stocken muss, als — wie oben unter 3 nachgewiesen — die Spaltung des Wirsungianus in zwei Gänge ausnahmsweise vorkommt. (Selbstbericht.)

A. Stolz (Straßburg i/E.): Über das Wachsthum der Gallensteine.

Aus der Thatsache, dass die in einer Gallenblase vorgefundenen Gallensteine in der Regel gleicher Art und dem entsprechend auch gleichen Alters sind, hat man den Schluss gezogen, dass der die Konkrementbildung verursachende besondere Zustand des Gallenblaseninnern ein rasch vorübergehender ist und im Leben des einzelnen Individuums selten öfter als einmal sich ausbildet. Hieraus folgerte man weiter, dass nach einer erfolgreichen Gallensteinoperation Recidive so gut wie ausgeschlossen wären. Gegen diese Auffassung spricht mehrerlei. Nach unseren jetzigen Kenntnissen über Gallensteinbildung sind Gallenstauung einerseits und bakterielle Einflüsse auf das Gallenblaseninnere andererseits die einzig sichergestellten zur Konkrementbildung nothwendigen Momente. Nun bedingt aber die Gegenwart von Fremdkörpern in der Gallenblase stets eine gewisse Gallenstauung, die ihrerseits wieder die Ansiedlung von Bakterien in hohem Grade begünstigt. Man müsste demnach erwarten, dass gerade in einer steinführenden Gallenblase sich besonders leicht Steine neu bilden sollten. Dieser Widerspruch zwischen Theorie und Thatsachen wird dadurch erklärt, dass allerdings der steinbildende Zustand der Gallenblase bei vorhandenen Gallensteinen sich häufiger wiederholt oder auch andauernd fortbesteht, dass derselbe aber desshalb nicht zur Bildung neuer Steine führt, weil die schon vorhandenen Konkremente die ganze Masse der ausfallenden Steinbildner an sich reißen und zu ihrem Wachsthum verwenden. Diese Auffassung wird durch Demonstration von Gallensteinen illustrirt, gemischten Bilirubinkalksteinen, welche unter einer fast homogenen Schale einen ganz anders gebauten kleineren Gallenstein als Centrum beherbergen. Aus der Verschiedenheit der Produkte der an dem Aufbau dieser Steine betheiligten Steinbildung

kann man schließen, dass bei ihrem Zustandekommen auch verschiedene Gallensteinkrankheiten — im engeren Sinne des Wortes — mitgewirkt haben. Dies führt dazu, derartige heterogene Schichtungen der Konkremente als Äquivalente neuer, jüngerer Generationen von Gallensteinen aufzufassen. Da also die Anschauung, dass die Bedingungen zur Gallensteinbildung sich nur selten bei demselben Individuum wiederholen, nicht zutreffend ist, kann man auch die Thatsache, dass die Steine einer Blase meist gleichaltrig sind, nicht weiter dazu verwerthen, die auffallende Seltenheit der echten Recidive nach Gallensteinoperationen dem Verständnis näher zu bringen. (Selbstbericht.)

In der Diskussion der Vorträge aus der Gallenblasenchirurgie wendet sich Fink (Karlsbad) gegen die Empfehlung Riedel's, im 1. Anfalle von Gallensteinkolik zu operiren. Dem entgegen anerkennt Steinthal (Stuttgart) die Nothwendigkeit, gelegentlich im 1. Anfalle zu operiren. Kehr (Halberstadt) hält es auch für unmöglich, immer alle Steine zu finden, er hat in 15% seiner Fälle solche übersehen. Kausch (Breslau), Körte (Berlin), v. Büngner (Hanau) u. A. erörtern Fragen der Technik und berichten über eigene Erfahrungen.

P. Stolper (Breslau).

Elbogen (Kladno) demonstrirt einen Fall von Pfählungsverletzung, der in klinischer und bakteriologischer Hinsicht Interesse bietet. Es handelt sich um einen 25 Jahre alten Bergmann, der beim Abteufen eines Brunnens am 11. Juli d. J. aus einer Höhe von 6 m auf eine Leiter gefallen ist; er spießte sich an der Leiter auf, und zwar in der Weise, dass der eine Leiterholm ihm knapp neben dem After in den Unterleib gedrungen und dort in einer Länge von 28 cm stecken geblieben ist. Der Verletzte hielt sich an der Leiter fest und wurde in aufgespießtem Zustande, mit der Leiter zu Tage gefördert. Bei der Aufnahme war Pat. nicht benommen, sehr anämisch und etwas kollabirt. Rechts vom Anus und knapp neben diesem fand sich eine sternförmige Rissquetschwunde, ca. 6 cm im Durchmesser, die entlang der hinteren Rectalwand, zwischen dieser und dem Kreuzbein in einen Kanal führte, dessen Ende Redner mit dem Finger nicht erreichen konnte. Im Rectum befand sich ein langer Riss, der Sphinkter war erhalten. Operation in linker Seitenlage mit parasacralem Schnitt bis über das Steißbein; jetzt fand E. bei intakter Analpartie an der hinteren Wand des Rectum einen ca. 10 cm langen Riss durch die Serosa und Muscularis bei intakter Mucosa; die Brücke zwischen 1. und 2. Wirbelloch des Kreuzbeines war durchgeschlagen, und in dem dadurch entstandenen guldengroßen Loche waren, nebst Kleiderfetzen und Knochensplittern, bis 5 cm lange, ganz morsche Holzspäne in großer Menge, eben solche entlang des Darmrisses. Entfernung dieser Fremdkörper, Naht des Darmes, Tamponade und Verkleinerung der Wunde. Peritoneum und andere benachbarte Organe waren nicht verletzt. Anfangs normaler Wundverlauf, nur leichte Temperatursteigerung bis 38,2 bei 80 Pulsen und mäßigem Meteorismus. Unmittelbar im Anschluss an die Operation Injektion von 10 ccm Tetanusantitoxin (Merck) prophylaktisch mit Rücksicht auf die verdächtige Beschaffenheit der Holzsplitter. Am 5. Tage nach der Operation Temperatur bis 39 bei 86 Pulsen, und am 7. Tage bekam Pat. in der Nacht einen Tetanusanfall mit Opisthotonus, Trismus, klonischen Krämpfen in beiden oberen Extremitäten und Athemnoth. Dieser hielt 5 Minuten an und wiederholte sich um 4 Uhr früh in gleicher Weise. Im unmittelbaren Anschlusse an die Anfälle bekam Pat. eine abermalige Antitoxininjektion von 20 ccm in die rechte Glutäalgegend. Kein Anfall mehr; Heilung.

Mit den Holzsplittern wurden 4 Mäuse am Kreuz geimpft; 3 davon blieben gesund, eine nach 48 Stunden todt, ohne Tetanussymptome und ohne Tetanusstellung am Kadaver. An der Impfstelle zahlreiche Kokken und Stäbchen.

In anaërober Bouillonkultur geht vom Holze eine Mischkultur auf, welche viele borstenförmige Stäbchen mit runden Kopfsporen enthält. Dieselben haben die kulturellen Eigenschaften der Tetanusbacillen. Subkutan einer Maus injicirt,

ruft die 7tägige Bouillon keinerlei Erscheinungen hervor (avirulente oder wenig virulente Tetanusbacillen). (Selbstbericht.)

(Schluss folgt.)

---

12) Dandois. Contributions au traitement des plaies pénétrantes de l'abdomen.

(Bull. et l'acad. roy. de méd. de Belg. 1902. No. 5.)

Ein 30 Jahre alter Mann erhielt aus 20 m Entfernung einen Schuss eines Mausergewehres (Kaliber 8 mm) in den Unterleib. Die Eingangsöffnung befand sich ein wenig nach links von der Mitte im linken Epigastrium, die Ausgangsöffnung hinten links neben der Wirbelsäule, dicht oberhalb der Crista ossis ilei. D. sah den Kranken 1 Stunde nachher so zu sagen ohne Symptome. Dies hielt ihn jedoch nicht ab, die Laparotomie zu machen, 3 Stunden nach der Verletzung. Im Dünndarm fanden sich 6 Öffnungen, 5 davon klaffend, 1 durch Schleimhautvorfall verlegt; sie wurden genäht. Fester oder flüssiger Darminhalt war nicht ausgetreten, wohl aber einige Gase. Eine Netzarterie war angeschossen, die Öffnung durch ein Gerinnsel verstopft; sie wurde unterbunden. Glatte Heilung ohne Zwischenfall. **E. Fischer** (Straßburg i/E.).

13) J. Decker. Zur Diagnose des Sanduhrmagens.

(Münchener med. Wochenschrift 1902. No. 37.)

14) A. Schmitt. Zur chirurgischen Therapie des Sanduhrmagens.

(Ibid.)

In den der D.'schen Mittheilung zu Grunde liegenden 2 Fällen, die von S. erfolgreich operirt wurden, waren chronische Magengeschwüre die Ursache der die Sanduhrform des Magens veranlassenden Narbenkontrakturen. Beide — 27 und 28 Jahre alte — Pat. litten an intensiven Spannungsschmerzen im Magen und Erbrechen; die Schmerzen hörten nicht unmittelbar nach letzterem, sondern erst nach ca. $^1/_2$ Stunde auf und stellten sich nach Besserung bei Liegekur und flüssiger Diät sofort wieder in alter Heftigkeit ein, als die Kranken wieder aufstanden und kompaktere Nahrung zu sich nahmen. Das Erbrechen erfolgte, da die Verengerung in der Mitte des Magens saß, erst 2—3 Stunden nach dem Essen. Bei der Ausspülung des Magens floss das Wasser Anfangs rein ab; dann folgten plötzlich Speisereste. Die Spülung wurde gemacht, nachdem die Pat. eine Zeit lang in sitzender resp. stehender Stellung mit Neigung des Oberkörpers nach links verharrt hatten. Auf Grund dieser Symptome wurde von D. die Diagnose auf Sanduhrmagen gestellt. Außerdem waren noch folgende Erscheinungen auffallend. Bei Auskultation des durch CO_2 aufgeblähten Magens am Pylorustheil und bei Druck auf den Cardiatheil war ein quatschendes Geräusch durchgepresster Gase zu hören, und bei Durchleuchtung eine ungleichmäßig, in der Mitte stark beschattete, leuchtende Fläche zu erkennen, ferner am aufgeblähten Magen eine ungleichmäßige Auftreibung und eine Einschnürung zu bemerken.

Die von S. ausgeführten Operationen bestätigten die Diagnose; in beiden Fällen betrug die Höhe der Einschnürung 5 cm, die Breite der Narbe 3 bis 7 cm, und war die Stenose ungefähr für einen Finger durchgängig. Auch in einem weiteren Falle S.'s konnte die richtige Diagnose auf Grund obiger Symptome vor dem operativen Eingriff gestellt werden. Die von S. vorgenommenen Operationen werden in den Krankengeschichten sorgfältigst geschildert. Es wurde 2mal am cardialen Theile die Gastroenterostomia retrocolica posterior allein, 1mal die Gastroplastik und 10 Monate später noch die erstere Operation, außerdem in allen 3 Fällen die Gastrolysis, die Lösung von peritonealen Verwachsungen vorgenommen, die von wohlthätigstem Einfluss war. Was den Werth dieser und anderer Eingriffe beim Sanduhrmagen anlangt, so bietet nach S. die Gastroenterostomie

am cardialen Stücke die größten Vortheile bezüglich der prompten und sicheren Entleerung des Magens, der Beseitigung der durch die Narbe oder ein noch bestehendes Geschwür bedingten Beschwerden und ermöglicht am ehesten die Abheilung eines solchen Geschwürs, gleichzeitig der Wiederkehr eines neuen und dessen Folgen vorbeugend. Da der Pylorustheil meist in seiner motorischen und chemischen Funktion stark beeinträchtigt ist (Muskelatrophie etc.), kann seine Ausschaltung durch die obige Operation nicht von Belang sein, sofern er nicht wesentlich größer als der cardiale Vormagen ist. In S.'s Fällen hat die Gastroenterostomie an letzterem die Beseitigung aller Beschwerden und vortrefflichen Ernährungszustand erreicht. Dass auch die Gastroanastomose, besonders bei der Cardia nahem Sitz der Stenose etc., gute Dienste leisten könne, stellt S. nicht in Abrede; doch wird sie bei Verdacht auf noch bestehende Geschwürsprocesse besser durch die Gastroenterostomie ersetzt. Die Gastroplastik, d. h. Längsincision der Striktur mit querer Vernähung, wird nur bei kleinen, schmalen Narben, bei nicht tief ausgebuchtetem cardialem Magenfundus, beim Fehlen von Geschwüren und intensiveren Verwachsungen und bei Erschwernis der vorher genannten Operationen in Frage kommen. Andere Eingriffe, wie eine vollständige quere Resektion der stenosirten Partie etc., oder die stumpfe Dehnung der letzteren von einem Magenschnitt aus nach Loreta, dürften nur selten indicirt und mit Erfolg ausführbar sein.

Kramer (Glogau).

15) **W. J. Mayo** (Rochester, Minnesota). Analysis of three hundred and twenty-eight operations upon the gall-bladder and bile passages.

(Annals of surgery 1902. Juni.)

328 Operationen an der Gallenblase und den Gallenwegen wurden vom Verf und dessen Bruder während der Zeit vom Juni 1891 bis Februar 1902 ausgeführt davon 311 wegen gutartiger, 17 wegen bösartiger Erkrankungen. Bei den Fällen gutartigen Ursprungs betrug die Sterblichkeit $2\frac{1}{2}$%, bei denjenigen bösartigen Ursprungs fast 18%.

Es folgt ein Bericht über die verschiedenen Arten der operativen Eingriffe, dessen Wiedergabe an dieser Stelle zu weit führen würde.

Wichtiger sind die Schlüsse, welche M. aus seinen Erfahrungen zieht. Die wichtigsten von ihnen sind folgende:

1) Nach den wenig befriedigenden Heilerfolgen, welche M. bei einfacher Cholecystostomie wegen Steinen im Ductus cysticus gehabt hat, räth er, in derartigen Fällen stets die Cholecystektomie zu machen, falls der Zustand des Pat. dies zulässt.

2) In Fällen von Gelbsucht wegen eines Steines im Ductus choledochus ist die Gallenblase fast stets verkleinert, nicht tastbar. Ausgenommen sind natürlich Fälle, in denen die Gallenblase selbst mit Steinen angefüllt ist.

3) M. hat bei Cholecystenterostomien zwischen Gallenblase und Dickdarm günstigere Erfahrungen gemacht als bei solchen zwischen Gallenblase und Dünndarm.

4) Findet man bei der Operation nur Verwachsungen der Gallenblase, soll man dennoch nie versäumen, den Ductus choledochus auf das Genaueste abzutasten, ehe man jene für die einzige Ursache der Beschwerden erklärt.

5) Ein überstandener Typhus abdominalis wird nach M.'s Ansicht als ätiologisches Moment für ein Gallensteinleiden weit überschätzt.

Seefisch (Berlin).

Originalmittheilungen, Monographien und Separatabdrücke wolle man an *Prof. E. Richter* in Breslau (Kaiser Wilhelmstraße 115), oder an die Verlagshandlung *Breitkopf & Härtel*, einsenden.

Druck und Verlag von Breitkopf & Härtel in Leipzig.



Centralblatt
für
CHIRURGIE

herausgegeben
von

E. von Bergmann, in Berlin, **F. König,** in Berlin, **E. Richter,** in Breslau.

Neunundzwanzigster Jahrgang.

Wöchentlich eine Nummer. Preis des Jahrgangs 20 Mark, bei halbjähriger Pränumeration. Zu beziehen durch alle Buchhandlungen und Postanstalten.

No. 49. **Sonnabend, den 6. December.** **1902.**

1) R. **Kienböck** (Wien). Knochenveränderungen bei gonorrhoischer Arthritis.

(Vortrag, gehalten auf dem II. internationalen Kongress für medicinische Elektrologie und Radiologie zu Bern am 4. September 1902.)

Bei akut beginnender, sich aber protrahirender gonorrhoisch-metastatischer Arthritis sieht man — besonders deutlich, wenn es sich um das Handgelenk handelt — auf dem Röntgenbild schon nach einigen Wochen eine hochgradige Aufhellung der Knochenschatten in dem entzündeten Gelenk mit Verschwommenheit der Konturen und Strukturzeichnung, also hochgradige Rarefikation des Knochens durch rasche Resorption, welche entweder noch weiter zunimmt (cariesähnlicher Zustand) und bei gleichzeitiger Usur des Knorpelüberzugs zu Synostose des Gelenks in einem oder mehreren

Abschnitten führt oder nach geringer Ausbildung zugleich mit Wiedererlangung der Beweglichkeit spurlos schwindet.

Weder die Auffassung als einfache Inaktivitätsatrophie noch als eigentliche Ostitis und entzündliche Atrophie hält der Vortr. für zutreffend, vielmehr den von Sudeck für gewisse Fälle vorgeschlagenen, nicht präjudicirenden Terminus »akute Knochenatrophie«. Nur mit Hilfe der Röntgenuntersuchung kann man diese Knochenaffektion näher kennen lernen; so lässt sie sich häufig vorfinden, früh diagnosticiren (was auf die Behandlung nicht ohne Einfluss ist) und in ihrem ganzen Verlaufe verfolgen; schon bei beginnender Zerstörung des Knorpelüberzuges und Vorbereitung zur knöchernen Vereinigung erfährt die Knochensubstanz der ganzen Region des Gelenkes einen rapiden Umbau. (Demonstration von Radiogrammen). (Selbstbericht).

2) **J. B. Herrick.** Pneumococcic arthritis.

(Amer. journ. of the med. sciences 1902. Juli.)

Durch den Fraenkel-Weichselbaum'schen Diplococcus erzeugte Gelenkentzündungen sind relativ selten; bisher wurden nur 52 Fälle bekannt, darunter 2 eigene Beobachtungen des Verf. Die Erkrankung befällt häufiger das männliche Geschlecht, beginnt während oder kurz nach Ablauf krupöser Pneumonien, zuweilen auch vor Ausbruch derselben; auch Fälle ohne Pneumonie sind beobachtet. Trauma, Rheuma, Gicht begünstigen die Lokalisation der Pneumokokken in einem Gelenke. Anatomisch handelt es sich um oft weitgehende Zerstörungen der Synovialis, dann aber auch der Knorpel, Knochen, des periarticulären Gewebes. Die Erkrankung betrifft in 61,5% nur ein Gelenk, meist das Knie. Die akute oder chronische Entzündung hat an sich nichts Charakteristisches; die Diagnose ist lediglich durch Aspiration und bakteriologischen Nachweis der Pneumokokken im Exsudat zu stellen. Differentialdiagnostisch kommen gonorrhoische Gelenkentzündungen und postpneumonische Arthralgien in Betracht. Die hohe Sterblichkeit, 65%, erklärt sich aus der meist schweren Allgemeininfektion und häufiger Betheiligung der Meningen, der Pleura, des Perikards. Therapeutisch ist bei serösem Erguss Aspiration und Kompressionsverband, nur bei eitriger Entzündung Incision und Drainage anzuwenden.

Bender (Leipzig).

3) **Berger.** Du traitement des fractures non compliquées des plaies par les méthodes nouvelles. Massage. Intervention sanglante.

Tours, **Louis Dubois**, 1902. 39 S.

B. wendet sich in eingehend begründeten Ausführungen gegen die Überschätzung der Massage durch Lucas Championnière, dessen Wahlspruch bei der Behandlung der subkutanen Frakturen

ist: Le mouvement, c'est la vie, et l'immobilisation, c'est le commencement de la mort.

Während Championnière die Massage als die wahre Therapie der Frakturen im Allgemeinen hinstellt und »nur« die Diaphysenfrakturen davon ausnehmen will, zeigt B., dass diese Art Brüche in den Hospitälern die große Majorität bilde. B. meint, dass für die meisten Frakturen eine möglichst gute Koaptation die Hauptsache sei; diese sei nur durch Immobilisirung zu erreichen; die letztere dürfe jedoch weder zu früh begonnen, noch zu lange ausgedehnt werden. Sie schädige nicht, wie Championnière meine, die Fraktur, sondern das Glied. Dieser Schädigung sei durch Massage entgegenzuarbeiten, es sei aber falsch, die Massage zu einer neuen und ausschließlich anzuwendenden Methode der Frakturbehandlung zu erheben.

Im geraden Gegensatz zu diesen, die Bewegung auf Kosten der Stellung bevorzugenden Bestrebungen steht das Vorgehen von Tuffier, Pfeil-Schneider, Arbuthnot Lane und Anderen, welche die Bruchenden nähen oder sonst wie nach Freilegung der Bruchstelle vereinigen wollen, um möglichst genaue Koaptation zu erreichen. Dieser Strömung haben namentlich die Röntgen'schen Strahlen Vorschub geleistet.

Auch hier wiegelt B. ab, ohne die Naht oder sonstiges blutiges Eingreifen bei rebellischer Dislokation zu verwerfen; ihm scheint das operative Vorgehen weder einfach und leicht, noch in seinen Erfolgen sicher genug zu sein, um eine weitere Ausdehnung desselben über die Nothfälle hinaus empfehlen zu können. Ist doch oft auch die von geschickten Händen gemachte blutige Reposition und Knochennaht nicht im Stande, die gewünschte »coaptation géométrique», »la réduction en jeu de patience«, auf die Dauer aufrecht zu erhalten. **Bertelsmann** (Hamburg).

---

4) **E. Kirmisson.** Les difformités acquises de l'appareil locomoteur pendant l'enfance et d'adolescence.

Paris, **Mason & Cie.**, 1902. 645 S. 430 Fig.

Das vorliegende Werk bildet die Fortsetzung des im Februar 1898 von demselben Verf. erschienenen Lehrbuches der angeborenen chirurgischen Erkrankungen (übersetzt von Deutschländer bei F. Enke in Stuttgart 1899). K. hat, um Wiederholungen zu vermeiden, die Deformitäten nach der Ätiologie eingetheilt; zunächst werden die nach Knochen- und Gelenktuberkulosen resultirenden Deformitäten, darauf die durch Rachitis und sonstige Störungen der Skelettentwicklung in der Kindheit und Pubertät entstehenden Verkrümmungen besprochen. An dritter Stelle stehen die im Gefolge von Erkrankungen des Nervensystems, essentieller und spastischer Kinderlähmung, Hemiplegie auftretenden Deformitäten. Die vierte Abtheilung endlich umfasst alle Verkrümmungen, die auf Trauma, Osteomyelitis oder Syphilis zurückzuführen sind.

Verf. will in dem Werk hauptsächlich seine eigenen, in 12jähriger orthopädisch-chirurgischer Praxis gesammelten Erfahrungen bringen und verzichtet daher auf eine Zusammenstellung sonst üblicher Methoden und Apparate.

Bei der Knochen- und Gelenktuberkulose wird in einem besonderen Kapitel die allgemeine Prognose und Therapie der Tuberkulose im Kindesalter besprochen. Verf. wendet sich dabei gegen die chirurgische Entfernung tuberkulöser Herde in Knochen und Gelenken, da dieselbe doch häufig bei der Ausbreitung der Tuberkulose in den Weichtheilen nicht alles Erkrankte beseitigen kann und Fisteln zurückbleiben, außerdem schwere funktionelle Schädigungen entstehen. Wenn auch die Resektion bei Erwachsenen in manchen Fällen gute Resultate ergiebt, so ist sie im Kindesalter möglichst zu vermeiden. Noch einen weiteren Vorwurf macht K. der chirurgischen Behandlung, nämlich die Begünstigung der Sekundärinfektion. Die Tuberkulose hat auf der einen Seite ausgesprochene Neigung zur Spontanheilung, auf der anderen Seite hat sie besonders bei Kindern die Eigenthümlichkeit, leicht zur tuberkulösen Meningitis zu führen. So lange die Herde geschlossen sind, ist diese Gefahr geringer, bei offenen Processen dagegen sehr groß. Da nun K. glaubt, dass gerade die Sekundärinfektion das Auftreten der Meningitis begünstigt, so redet er den konservativen Methoden das Wort. Die erste, geradezu unerlässliche Bedingung ist absolute Fixation in brauchbarer Stellung; dieselbe soll aber möglichst freie Beweglichkeit der Kinder auf dem Lande oder an der See gestatten. Ein zweites wichtiges Moment ist die Kompression, des Gelenks; die Bier'sche Stauung benutzt K. erst, wenn die absolute Fixation nicht mehr nothwendig ist; sonst führt er die Kompression besonders am Kniegelenk, so aus, dass die Extremität auf eine Gipsschiene gelagert, auf die Vorderseite eine dicke Watteschicht bis zu 15 cm Höhe aufgelegt und durch Binden fest umwickelt wird. Es entsteht so eine starke elastische Kompression ohne Beeinträchtigung der Cirkulation. Der dritte Faktor bei der konservativen Behandlung ist für K. die Ableitung durch Jodsalbe, Jodtinktur oder oberflächliche Points de feu in zahlreicher Menge über dem Gelenk. Verf. zieht es vor, bei leicht zugänglichen Gelenken zur Ignipunktur zurückzugreifen. Er führt dieselbe mit nadelförmigem Thermokauter von 2—3 mm Durchmesser aus und dringt in das Gelenk, die fungösen Massen und selbst in den erweichten Knochen ein.

Verf. bespricht sodann die einzelnen Gelenk- und Knochentuberkulosen und deren specielle Behandlung.

Bei dem zweiten Kapitel — den rachitischen Deformitäten — geht K. auf die Frage der Spätrachitis ein und steht nach seinen Erfahrungen und Beobachtungen auf dem Standpunkt, dass die Störungen in der Skelettentwicklung der späteren Kindheit und Pubertät der Rachitis der ersten Kindheit entspricht.

Aus diesem Kapitel will ich nur hervorheben, dass K. kein

Anhänger der forcirten Redression der Skoliosen ist; er glaubt, dass durch zu starke Lockerung später eine Verschlimmerung eintritt.

Das vorliegende Werk ist mit vielen instruktiven Abbildungen ausgestattet und zeugt neben der Verwerthung eines reichen Materials eigener Erfahrungen von einer gründlichen Kenntnis der neueren orthopädischen, besonders der amerikanischen und deutschen Litteratur.

Drehmann (Breslau).

---

5) **Vulpius.** Die Sehnenüberpflanzung und ihre Verwerthung in der Behandlung der Lähmungen.

Leipzig, Veit & Co., 1902. 245 S.

Der in der Sehnenüberpflanzung so viel bewanderte Autor hat hier seine Ansichten und Erfahrungen in einer Monographie niedergelegt.

Das Buch zerfällt in einen allgemeinen und in einen speciellen Theil. Im allgemeinen Theil giebt V. zuerst eine interessante Übersicht der Geschichte der Sehnenüberpflanzung, aus welcher hervorgeht, dass die ersten Anfänge dieses Verfahrens bis in das Jahr 1770 zurückreichen (Missa), während von Tillaux (1869) und Duplay (1876) schon typische Überpflanzungen vorgenommen wurden. Das 2. Kapitel ist den Indikationen gewidmet. In kritischer Weise wird hier außerdem besprochen, in welchen Fällen die Auto- oder Heteroplastik einer Sehne, die Arthrodese, die Nervenpfropfung oder Kreuzung vor der Sehnenüberpflanzung, oder die letztere selbst den Vorzug verdienen. Auf 50 Seiten folgt dann eine sehr eingehende Darstellung der Technik, ein Kapitel, welches für Jeden, der sich mit der Sehnenüberpflanzung befassen will, sehr lesenswerth ist, besonders wegen der eingehenden Begründung jeder Maßnahme. Den Inhalt des Kapitels in kurzen Worten anzugeben, ist unmöglich. Erwähnen will ich nur, dass V. die absteigende Transplantation, d. h. die Vereinigung des kraftspendenden normalen Muskels, mittels seiner durchschnittenen Sehne mit der gelähmten Sehne aus physiologischen und technischen Gründen bevorzugt. Eine bestehende Difformität muss vor der Sehnenüberpflanzung korrigirt werden, da bei nachfolgender Korrektion die transplantirten Sehnen die nöthige Spannung verlieren. Der Kraftspender muss nach der Sehnenüberpflanzung einen geradlinigen Verlauf zu seinem neuen Ansatzpunkt haben; man soll daher bei seiner Freilegung nicht zu ängstlich sein. Vor einer Tunnelirung des Gewebes mit sterilem Instrument zur Durchführung der zu transplantirenden Sehne scheut V. nicht zurück, worin ich ihm nach meinen Erfahrungen nur beistimmen kann. Zur Vereinigung wird die Knopflochmethode besonders empfohlen. Der Fixationsverband soll 6 bis 8 Wochen liegen bleiben.

Das vierte Kapitel enthält eine Besprechung der anatomischen Resultate an der Hand der Litteratur und eigener Erfahrungen; aus den letzteren wird abgeleitet, dass es in Zukunft für richtig gelten

soll, die Sehnenscheiden nach der Operation zu nähen. Die erzielten Erfolge sind im Ganzen als äußerst günstig zu bezeichnen.

Wie es kommt, dass z. B. ein Strecker nach der Transplantation als Beuger wirken kann, über dies interessante Problem ist im Original nachzulesen; Duchenne's Annahme, wonach bei einer Muskelkontraktion auch der Autogonist sich zusammenzieht, so dass die resultirende Bewegung durch Überwiegen des einen oder anderen Muskels zu Stande kommt, spielt bei der Erklärung eine Rolle.

Der specielle Theil soll nach des Verfs. Worten »eine Art übersichtliches Nachschlagebuch darstellen, in welchem man vor Ausführung einer Sehnenüberpflanzung Aufschluss erhalten kann, was unter ähnlichen Verhältnissen von Anderen gemacht und was erzielt worden ist.«

Dieser Theil enthält in 6 Kapiteln, betitelt:

1) die Sehnenüberpflanzung bei peripherer Lähmung,
2) die Sehnenüberpflanzung bei spinaler Kinderlähmung,
3) die Sehnenüberpflanzung bei spastischer Kinderlähmung,
4) die Sehnenüberpflanzung bei arthrogener Kniekontraktur,
5) die Sehnenüberpflanzung beim angeborenen Klumpfuß,
6) Varia,

ein großes wohlgesichtetes und kritisch gewürdigtes kasuistisches Material.

Ich glaube, dass Verf. seinen oben angegebenen Zweck erreicht hat, und dass die erhebliche klinische und litterarische Arbeit, welche in dem speciellen Theil steckt, dem praktischen Chirurgen sein Wirken erleichtern und ihm viel Mühe ersparen wird.

Wohl für alle Möglichkeiten wird er hier Beispiele finden und so auch bei selteneren Krankheitsbildern einen Anhalt haben. Dem Buch ist eine weite Verbreitung sicher. **Bertelsmann** (Hamburg).

---

6) **Ph. Hoffmann.** The passive carrying function of the arm: its importance, its destruction, and an operation for its restoration.

(New York med. journ. 1902. August 30.)

Verf. erörtert eingehend die anatomischen und statischen Verhältnisse des Armes in Bezug auf seine Fähigkeit, Lasten zu tragen. Die Thatsache, dass der normale Arm nicht eine gerade Linie darstellt, sondern dass der Oberarm mit dem Unterarm einen Winkel von 170° bildet, ist für diese Verhältnisse von größter Bedeutung. Dadurch ist es möglich, dass beim Halten von Gewichten mit den Händen überhaupt keine anderen Muskeln in Aktion treten, als die Flexoren der Hand. So wie aber dieser Winkel eine Änderung erfährt durch Frakturen, Distorsion in Folge Rachitis etc., ist auch die Tragfähigkeit des Armes eine veränderte, es müssen gewisse Muskelgruppen kompensirend eintreten, worunter der Deltoideus die

wichtigste Aufgabe hat. Verf. schildert und erläutert durch 8 Illustrationen einen sehr instruktiven Fall von Flintenkolbendifformität bei einem 10jährigen Jungen nach Ellbogenfraktur, wobei einerseits die Photographien, andererseits Diagramme die Richtigkeit der erwähnten Behauptungen erweisen. Zur Korrektur der Difformität machte Verf. eine Operation, die der Maceven'schen Operation beim Genu valgum entspricht, nämlich eine Keilexcision aus dem Humerus, und zwar auf der Innenseite des Oberarmes zur Vermeidung von Verletzungen des Ulnaris. Das erreichte Resultat war ein ganz vorzügliches, so dass eine Tragfähigkeit wie auf der gesunden Seite erreicht wurde. **Scheuer** (Berlin).

7) **M. Tichonow.** Die Blutgefäße der langen Sehnen auf der Volarfläche des Vorderarmes und der Hand.

(Russ. chir. Archiv 1902. Hft. 4.)

Zum Schluss seiner durch 2 Tafeln illustrirten Arbeit, deren anatomische Einzelheiten für ein Referat ungeeignet sind, kommt T. zu folgenden praktischen Rathschlägen. Bei der Sehnennaht ist zu beachten, von welcher Seite die Gefäße in die Sehne eintreten und wie sie sich in derselben verbreiten. Bei eitrigen Entzündungen der Synovialscheiden im Carpalkanal soll man nicht durch Öffnungen über und unter dem Kanal drainiren, da eine solche Drainage die Blutversorgung stört; man soll besser das Lig. carpi transversum durchschneiden mit Erhaltung der die Sehnen versorgenden Gefäße. Dieselben Regeln gelten auch für die Eingriffe an den Fingersehnen bei Naht derselben, bei Eröffnung von Abscessen in den Synovialkanälen und bei Beurtheilung der Lebensfähigkeit der Sehnen.

Gückel (Kondal, Saratow).

8) **P. Bade.** Zur Frühdiagnose der angeborenen Subluxatio und Luxatio coxae.

(Münchener med. Wochenschrift 1902. No. 34.)

Bei Neugeborenen lassen die üblichen Untersuchungsmethoden auf Hüftverrenkung meist im Stich, ist auch die mit Röntgenstrahlen schwierig durchführbar. B. macht desshalb auf ein von ihm in einem Falle beobachtetes Symptom aufmerksam, nämlich auf den höheren Stand der Adduktorenfalte, welche, zwischen der Adduktorenkulisse und dem Quadriceps cruris liegend, von vorn oben außen nach unten innen zieht. Legt man die kindlichen Oberschenkel fest neben einander, so dass das Becken gerade gestellt ist und die Kniegelenke möglichst durchgedrückt sind, so zeigt sich, dass der an der Innenfläche sichtbare Endpunkt jener Falte bei Hüftverrenkung nicht mit dem der anderen Seite zusammenfällt, sondern etwas höher steht. Die Röntgenuntersuchung bestätigte in dem Falle später die Vermuthung einer Hüftverrenkung. **Kramer** (Glogau).

9) **G. Gayet.** De la reposition sanglante de la tête femorale dans les luxations irréductibles de la hanche.

(Revue de chir. XXII. ann. No. 7 u. 8.)

Verf. erörtert sein Thema in anregender Form und gefälliger Beurtheilung bisheriger Erfahrungen und Erfolge. Als das Ideal einer blutigen Einrichtung veralteter Hüftgelenksverrenkungen müsste aufgestellt werden

1) die Gefahrlosigkeit der Operation, die bisher noch etwa 5,6 % Todesfälle aufweist,

2) die Wiederherstellung der vollen Beweglichkeit im Gelenk ohne Kürzung des Gliedes,

3) die Heilung per primam.

Leider sind hierfür nicht immer die Bedingungen gegeben. Auszuscheiden sind zunächst aus der Betrachtung die Fälle, in denen die Resektion des Femurkopfes ausgeführt wurde. Diese — oft erforderlich bei pathologischen Verrenkungen mit cariöser Zerstörung des Kopfes — kann nicht auf gleiche Stufe gestellt werden mit den Fällen, wo der mit Auflagerungen bedeckte, durch Knochenauswüchse veränderte Gelenkkopf mit Hammer, Meißel und Kneifzange zurechtmodellirt werden muss für die gleichfalls veränderte Pfanne. Nur die blutige Einrenkung mit Erhaltung des Kopfes hat Verf. im Auge. Die Anatomie der traumatischen Luxationen ist nicht zu sehr verschieden von der pathologischen. Während jedoch bei jenen die ausgefüllte Pfanne unter den schwieligen Auflagerungen noch oft unversehrten Knorpel zeigt, kann bei diesen durch den abgelaufenen, vielleicht sogar noch chronisch fortbestehenden Process weitgehende Veränderung des Knorpelüberzuges und selbst des Knochens verursacht sein.

Die früher von Nélaton aufgestellte Regel, bei Verrenkungen nach hinten vor dem Trochanter und umgekehrt einzugehen, kann wohl fallen gelassen werden. Meist wird eine der Kocher'schen ähnliche Schnittführung unter Schonung der Faserrichtung und Sehnen der Glutäen — welch letztere in Zickzackform incidirt werden können — nach Abhebelung der Trochanteransätze zum Ziele führen. Die Einrenkung erfolgt unter Zuhilfenahme starker Traktion, die sehr wohl mittels Lorenz'scher Schraube nach deren vorheriger Sterilisation ausgeübt werden kann. Widersetzen sich der Einrenkung verkürzte Muskeln — bei Lux. iliaca die Adduktoren —, wird deren subkutane Tenotomie die Reposition des Kopfes ermöglichen. Die Kapsel wird genäht, dessgleichen Glutaeussehnen, Periost des Trochanters, so weit als möglich auch die Haut. Ein Drain sorgt für den Abfluss der unvermeidlichen Sekrete.

Der Verband wird in Abduktion ausgeführt; mit dem 25. Tage beginnt man passive Bewegungen.

Die Erfolge hängen vor Allem vom Wundverlauf und der Vollständigkeit der Einrenkung ab. Verkürzungen sind nicht immer

zu vermeiden, besonders weil bei Verrenkungen im jugendlichen Alter und unter dem Einfluss der ursächlichen Erkrankung das Wachsthum des Femur beeinträchtigt sein kann.

Sollte jedoch durch Eiterung Ankylose bedingt werden, wäre darum das Ergebnis der Operation nicht schlechter als der ursprüngliche Zustand mit seiner starken Verkürzung des Beines, dem groben Hinken und ermüdenden Watschelgang.

Indicirt ist demnach die blutige Einrenkung in allen Fällen traumatischer und pathologischer Verrenkung, die einerseits nicht zur Ankylose geführt, andererseits nach Prüfung im Röntgenbild keine zu groben Veränderungen des Kopfes erkennen lassen. Voraussetzung ist, dass unblutige Versuche in Narkose und Streckverfahren nicht zum Ziele geführt hatten.

Mit Bericht über eine eigene Beobachtung — Luxat. nach Osteomyelitis acetabuli —, dem Verf. die Krankengeschichten von 6 anderweitigen Repositionen pathologischer Verrenkungen beifügt (Fälle von Lagrange, Neve, Payr-Nikoladoni, Burell, Karewski), so wie einer tabellarischen Übersicht über 29 Publikationen schließt die Arbeit. Payr's Vortrag so wie die anschließende Diskussion des 30. Kongresses der deutschen chirurgischen Gesellschaft wurden nicht berücksichtigt.

Christel (Metz).

---

10) **Joachimsthal.** Beiträge zur Lehre von dem Wesen und der Behandlung der angeborenen Verrenkungen des Hüftgelenkes.

(Berliner klin. Wochenschrift 1902. No. 36.)

Verf. konnte an 5 anatomischen Präparaten die Veränderungen studiren, die sich bei der unbehandelt gebliebenen angeborenen Verrenkung des Hüftgelenkes im späteren Alter ausbilden. Die Pfanne ist kleiner und flacher als normal, häufig vertieft. Sie stellt eine mehr plane Fläche von der Form eines gleichschenkligen Dreiecks dar, deren obere und untere Umrandungen wallartig vorspringen; im Pfannengrunde Protuberanzen. Becken in der Pfannengegend verdickt. Vertiefung am oberen hinteren Pfannenrand, dem Neustand des Kopfes entsprechend. Die am Darmbein ausgeschliffene Grube besitzt Dimensionen, die diejenigen des atrophischen Schenkelkopfes weit übertreffen. Gleitfurche für die Ileo-psoassehne. Atrophie und steilere Richtung der Darmbeinschaufel, Verkürzung des Angulus ossis pubis mit der durch sie bedingten Eversion des Sitzbeinhöckers. Der horizontale Schambeinast verläuft auf der Seite der Verrenkung mehr in der Frontalebene, erscheint länger. Die Symphyse weicht nach der normalen Seite ab. Die Pfanne liegt mehr an der Vorderseite. Skoliotische Veränderungen an der Lendenwirbelsäule bei einseitiger Verrenkung. Veränderungen am Oberschenkel: Beträchtliche Atrophie bis zum vollkommenen Schwund des Kopfes, Abplattung der inneren und hinteren Fläche. Ansatz des Lig. teres als spitz

zulaufender Vorsprung sichtbar. Verbiegung des Schenkelhalses im Sinne der Coxa vara bis zum rechten Winkel. Verkürzung und Sagittalstellung des Schenkelhalses. — Die Kapsel bildet mit der Gegend der alten Pfanne eine Tasche (Form der Wagentaschen); kuppelförmige Umhüllung für den nach oben dislocirten Kopf.

Die Veränderungen bei Kindern in den ersten Lebensjahren: Die Verrenkung ist in der Regel primär eine solche nach oben, erst sekundär geht diese Stellung in die Luxatio iliaca über. Selten ist die direkte Verrenkung nach hinten und oben. Die Pfanne der kranken Seite ist flacher, der Kopf steht oben außen. Für die Ätiologie wichtig ist eine vom Verf. mehrfach gemachte Beobachtung: An Röntgenbildern findet man manchmal an nach klinischer Untersuchung anscheinend vollkommen normalen Hüftgelenken einen weiten Gelenkspalt zwischen Kopf und Pfanne, einen kurzen antevertirten Schenkelhals und ein flaches Pfannendach. Dieser Befund zeigt eine Prädisposition für die Verrenkung; bei solcher Anlage kann auch in der ersten Zeit des extra-uterinen Lebens eine Verrenkung zu Stande kommen.

Die Wichtigkeit des Trendelenburg'schen Symptoms wird durch eine Anzahl Abbildungen illustrirt: Durch Insufficienz des M. glut. med. und minimus entsteht ein abwechselndes Fallen des Beckens nach der Gangseite, des Oberkörpers nach der Standseite. Dieses Symptom erleichtert die Diagnose, und das Fehlen desselben nach der Reposition ist ein Kriterium für den Erfolg der Operation. »Wir werden unsere Heilungsresultate erst dann als vollkommene anzusehen berechtigt sein, wenn unsere Kranken, auf dem operirten Bein stehend, das Gesäß der anderen Seite bis an oder über die Horizontale zu erheben vermögen.« Dass die Insufficienz des Glut. med. und minimus es ist, welche den typischen Gang verursacht, beweist der Umstand, dass bei Coxa vara und bei isolirter Lähmung dieser Muskeln dieselbe Gangstörung auftritt.

Die unblutige Reposition nimmt Verf. annähernd nach den Lorenz'schen Vorschriften vor; als untere Altersgrenze sieht er das Ende des 2. Jahres, als obere bei einseitiger Luxation das 8.—10., bei doppelseitiger das 6. Lebensjahr an. Die Schraubenextension kam meist nur bei Kindern über 5 Jahre zur Anwendung. Gipsverband in extremster Abduktion und rechtwinkliger Flexionsstellung bei indifferenter Rotationsstellung des Beines, Becken und Oberschenkel bis zum Knie einschließend. Oberhalb des Trochanter wird ein muldenförmiger Eindruck angebracht. Der erste Verband bleibt im Durchschnitt 3 Monate liegen, dann wird in der Regel auf jede weitere Fixation verzichtet. Nach mehrtägiger Bettruhe werden ca. 10 Tage nach Abnahme des Verbandes die ersten Gehversuche gemacht mit erhöhter Sohle unter dem kranken Fuß, die aber in sehr schnellem Tempo erniedrigt wird; schließlich Erhöhung der Sohle des gesunden Beines wegen des durch die Beckensenkung der reponirten Seite bedingten Längenunterschiedes. An einer Reihe von

Fällen (Abbildungen) konnte Verf. zeigen, dass es gelingt, mit dieser relativ kurzen Fixationsperiode vorzügliche Resultate zu erreichen.

Langemak (Rostock).

---

11) R. Picqué. La hanche bote ou coxa vara des adolescents.

(Revue de chir. XXII. ann. No. 7.)

Die Arbeit, welche außer einer Beobachtung des Verf. nichts Neues bringt, übt Kritik an den bestehenden Benennungen, bisherigen Auffassungen vom Wesen der Coxa vara und ihrer Behandlungsmethoden Verf. bekennt sich hierbei als Anhänger der Lyoner Schule (Jaboulay) und führt aus: Die Coxa vara ist eine dem entzündlichen Plattfuß analoge Verbildung. Die Verbiegung des Schenkelhalses ist nicht die Folge eines osteomalakischen oder rachitischen Vorganges, auch nicht rein statisch zu erklären, sondern wohl häufig auf ungleiche Länge des Femurschaftes und der daraus folgenden Verschiebung der statischen Komponenten zurückzuführen; da sie sich auf der Seite des längeren Schaftes entwickelt, ist sie als ein Kompensationsvorgang aufzufassen (und die doppelseitige?). Sie setzt auch nur scheinbar im Jünglingsalter ein.

Die anatomischen Veränderungen — genügend bekannt — werden »richtig gestellt«, d. h. mit anderen Worten und vom Gesichtspunkt des Trägers aus beschrieben. Besonderes Gewicht wird auf die von Jaboulay zuerst beschriebene Torsion des Schenkelschaftes (Deklinationswinkel) gelegt. Normalerweise bildet die Achse des Schenkelhalses mit der Frontalachse der Schenkelkondylen einen nach vorn innen geöffneten spitzen Winkel von ca. 12°. Im Verlauf der Coxa vara kann durch Torsion des Schenkelschaftes in seiner ganzen Länge nach außen der Winkel auf Null reducirt, zuletzt zu einem nach hinten innen offenen werden.

So ist auch das zweckmäßigste Operationsverfahren — nach Aburtheilung der bisherigen, welche am Hals des Schenkels oder dem Trochanter angreifen und nach Hofmeister eine Mortalität von 74% aufweisen sollen — die von Jaboulay empfohlene Osteotomie oberhalb der Kondylen. Sie gestattet

1) den Ausgleich der vertikalen Abweichung, d. h. der Auswärtsrollung von Bein und Fuß, die Wiederherstellung des normalen Deklinationswinkels.

2) die Korrektur der seitlichen Abweichung, d. h. der Schiefstellung der Femur nach innen.

Dass man eine Adduktionsstellung des Femur, die im Bau des Schenkelhalses begründet ist, durch die Methode Jaboulay's ausgleichen könne, bedarf wohl noch des Beweises. **Christel** (Metz).

---

12) **Scheitz.** Die Exarticulatio femoris, ihre Geschichte und moderne Ausführung.

Inaug.-Diss., Jena, 1902.

Auf die Arbeit ist bereits von Geh.-Rath Riedel in seiner Originalmittheilung (d. Bl. 1902 No. 29) hingewiesen.

S. giebt einen mit großem Fleiß und unverkennbarem Geschick angelegten Überblick über die verschiedenen Methoden der Exarticulatio femoris, um schließlich, in Abwägung ihrer Aussichten, die Exstirpationsmethode von Rose zu empfehlen, speciell in der Verbesserung, die diese durch Herrn Geh.-Rath Riedel erfahren hat. Es darf diesbezüglich auf die betreffende Mittheilung verwiesen werden, hier sei nur kurz erwähnt, dass der Schwerpunkt dieser Modifikation der Rose'schen Methode in der Vornahme der Unterbindung der Vena femoralis als letztem Akt der Operation besteht. Das oberhalb der Konstriktion am Oberschenkel in der Vene angesammelte Blut wird bis dahin unter der Aspirationskraft des Thorax nach dem Herzen »hingesaugt«.

In den beiden letztoperirten Fällen wurde absolute Blutersparung des Verfahrens festgestellt; bei den 12 vorhergehenden (seit 1892) war noch die Exartikulation nach Rose ausgeführt.

Von diesen letzteren starben 2 Operirte (1 Fall von Tuberkulose, 1 von Sarkom) am selben Abend, die übrigen 10 wurden als geheilt entlassen.

Bezüglich des Endresultates konnte S. ermitteln, dass von 6 wegen Tuberkulose Operirten 3 sich als »völlig gesund« bezeichnen, 2 sind wenige Monate nach der Entlassung an anderer Lokalisation der Tuberkulose gestorben, 1 befindet sich wegen Recidivs im Operationsgebiet in einem auswärtigen Krankenhause.

Von den 6 wegen Sarcoma femoris Operirten lebt nur noch 1 Pat.; indess sind bei ihr seit der Operation erst 10 (bezw. 16, nachdem Pat. sich erst kürzlich wieder in der Klinik ohne Recidiv vorgestellt hat) Monate verflossen. **Gross** (Jena).

---

13) **G. Ekehorn.** Über Skiläuferfraktur.

(Nord. med. Arkiv Bd. XXXIV. 3. F. Bd. I. 1901. Abth. 1. No. 8. [Deutsch.])

Verf. ist in der Lage gewesen, in seinem Krankenhause zu Sundsvall nicht weniger als 11 Fälle von Oberschenkelfrakturen beobachten zu können, die alle in derselben Weise entstanden waren und fast dieselbe Läsion darboten. Sie betrafen alle junge Leute zwischen 9 und 16 Jahren, die wahrscheinlich im Skilaufen nicht hinreichend geübt waren. Nähere Angaben über den Hergang beim Unfall konnten nicht erhalten werden, so viel steht aber fest, dass das Unglück beim Berglauf eintraf, dass die Skiläufer sich beim Herunterspringen von einem Abhang den Bruch zugezogen hatten, wohl weil die jungen Leute nicht mit losen Knien hinunter-

gesprungen waren, wie sie es hätten thun sollen, sondern mit gestreckten und steifen Knien. Dadurch sind die Skeletttheile der unteren Extremitäten in dem Augenblick, als die Füße den Boden berührten, einer starken Gewaltentwicklung ausgesetzt gewesen. Der Bruch, welchen Verf. Skiläuferfraktur sensu strictiori genannt haben will, lag in 8 Fällen in oder ein wenig oberhalb der Mitte des Oberschenkels, je 4mal an jeder Seite; 2mal war der Oberschenkel an der Grenze zwischen oberem und mittlerem Dritttheil gebrochen (der 11. Fall bietet besondere Abweichungen sowohl in der Entstehung als in der Lokalisation dar). Die Bruchlinie verlief in sämmtlichen Fällen schief mit Variationen in der Stellung der Fragmente, sowohl in der Neigung zur Achse des Oberschenkels als in der frontalen oder sagittalen Richtung, wie mit Deutlichkeit aus zwei der Arbeit beigegebenen Röntgenaufnahmen hervorgeht. Die Brüche waren alle unkomplicirt und, mit einer Ausnahme, einfach und heilten unter Gips, wobei der Verband bis über das Becken hinauf gelegt wurde. **A. Hansson** (Cimbrishamn).

---

14) **R. Jones** (Liverpool). Fracture of the base of the fifth metatarsal bone by indirect violence.

(Annals of surgery 1902. Juni.)

J. lenkt die Aufmerksamkeit auf eine sehr selten beschriebene Fraktur, die er für ein sehr häufiges Vorkommnis hält, nämlich die Fractura baseos ossis metatarsi V.

Nachdem er sie zum ersten Male bei sich selbst erlebt hatte, hat er sie in ganz kurzer Zeit noch 3mal gesehen; jedes Mal wurde die Diagnose durch ein Skiagramm festgestellt. Zwei weitere Fälle sind von Holland und Newbolt beschrieben.

Die Fraktur kommt fast stets durch indirekte Gewalt zu Stande — entgegen der allgemeinen Erfahrung, dass Frakturen der Metatarsalknochen in der überwiegenden Mehrheit durch direkte Gewalt bewirkt werden.

Mechanismus: Wenn bei erhobener Ferse die ganze Last des Körpers auf der Außenseite des Fußes ruht, werden die sehr starken Bänder, welche die Basis des Os metatarsale V mit dem Cuboid und dem Os metatarsale IV verbinden, stark angespannt. Da nun für einen Moment die ganze Körperlast auf dem Os metatarsale V ruht, die Bänder aber besonders fest und stark sind, erfolgt keine Verrenkung, sondern ein Bruch unmittelbar an der Basis des Metatarsale V.

Symptome: Schmerz beim Anstemmen der Zehen oder des inneren Fußrandes oder bei Beugung der Zehen. Schwellung und Bruchschmerz an der Frakturstelle. Krepitation, Dislokation und abnorme Beweglichkeit fehlen meist. **Seefisch** (Berlin).

---

15) v. Öttingen. Die Behandlung des angeborenen Klumpfußes beim Säugling.

(Berliner klin. Wochenschrift 1902. No. 26—28.)

Angeregt durch die Arbeit von Fink (Referat s. d. Centralblatt 1901 p. 137), welcher die Behandlung des Klumpfußes in den ersten Lebenstagen durch Redression und Bindenwicklung empfahl, hat Verf. das poliklinische Material der v. Bergmann'schen Klinik während eines Jahres Anfangs nach einer der Fink'schen Methode ähnlichen, später in sehr modificirender Weise behandelt.

Der Klumpfuß ist eine Verbildung der unteren Extremität durch Drehung um 4 Achsen. Adduktion, Supination, Plantarflexion und Innenrotation sind die Folgen der Drehung um diese Achsen. Die Innenrotation entsteht durch eine Drehung um eine vertikale Achse II. Ordnung, welche bei rechtwinklig gebeugtem Knie durch die Länge der Tibia zieht. Die Lokalisirung der Innenrotation in das Kniegelenk ist für die Therapie ein wesentlicher Fortschritt.

Redressionsverfahren: Bei Säuglingen keine Narkose. Die Tenotomie wird bei Kindern in den ersten 9 Monaten niemals ausgeführt; bei älteren Kindern ist sie als Abschluss der Behandlung oft nützlich. — Der Fuß wird von der gleichnamigen Hand umgriffen. Zeige- und Mittelfinger umfassen gabelförmig von innen und unten die Malleolengegend, der Daumen fasst nur den Außenrand des Fußes. Die ungleichnamige Hand umgreift den Oberschenkel, die redressirende Hand flektirt das Kniegelenk bis zum rechten Winkel. Zunächst Außenrotation; dann wird gleichzeitig die Adduktion, Supination und Plantarflexion behoben, aber äußerst langsam (Aufrollung des Fußes). Zur Unterstützung dieser Maßnahmen wird der Fuß durch Kneten und Zerreißen von Fascien modellirt, wenn nöthig unter Zuhilfenahme des König-Lorenz'schen Keiles.

Fixation: Eine der von Fink modificirten Heusner'schen Klebemasse ähnliche Flüssigkeit wird mit Pinsel auf den Fuß gestrichen, eine Köperbinde, 4—5 cm breit, in pronirender Richtung einmal um den Mittelfuß fest herumgelegt und, nachdem die Außenseite des Unterschenkels und die untere Hälfte des Oberschenkels ebenfalls bestrichen sind, am Unterschenkel herauf über den Oberschenkel bei rechtwinklig gebeugtem Knie herübergeführt nach medial, unter dem Knie durch und dann spiralig nach der Innenseite des Fußes fest pronirend unter ihm durch. In gleicher Weise wird — am Fuß etwas mehr distal — die zweite Tour, aber etwas lockerer gemacht. Die zum 3. Mal unter die Fußsohle geführte Binde wird an der Außenseite des Unterschenkels befestigt. Um die Köperbinde zum Schutz eine Mullbinde in denselben Touren.

Nachbehandlung: Hauptsache Trockenhalten des Verbandes; zu dem Zweck empfiehlt v. Ö., die Windeln des Kindes zwischen den Beinen in die Höhe zu schlagen und den Unterkörper mit einer Art Gummihose locker zu umgeben. Der verbundene Fuß wird in einen

dicken, womöglich doppelten Wollstrumpf gethan, dessen Innen- und Außenseite mit Lykopodiumsamen bestreut ist. Nach 2 Tagen auf jeden Fall Abnahme des Verbandes. Massage der gefalteten Haut. Der zweite Verband wird auf 5 Tage angelegt, dann 4 Badetage ohne Verband. Der dritte Verband kann, wenn er trocken bleibt, schon 3 Wochen liegen bleiben. Die weiteren Verbände werden auf 1—3 Wochen angelegt, dazwischen verbandfreie Zeiten mit Massage. Kann das Füßchen in beliebige Stellung gebracht werden, so wird, um Recidiven vorzubeugen, bis zu den ersten Gehversuchen ein einfacher Gummiriemen von 4—6 cm Breite mit Schnalle Nachts getragen, der im Sinne des typischen Verbandes angelegt wird. Am Tage wird entweder einfaches Schuhwerk getragen, oder besser, um der Innenrotation vorzubeugen, ein Stiefel mit außen stark erhöhter Keilsohle oder mit keilförmigem Einsatz. Kontrolle alle 4—6 Wochen.

Von den Vortheilen der Methode seien hervorgehoben: Das Redressement wird am ersten Behandlungstage ausgeführt. Die Theile sind leicht zu redressiren. Die Mutter sieht gleich einen Erfolg und hilft gern bei der Nachbehandlung mit. Das durch die Redression Erreichte wird absolut sicher erhalten. Die Knochen werden gezwungen in normaler Richtung zu wachsen. Die Beweglichkeit der Gelenke ist im Verband eine relativ große. Die Schienen kommen in Wegfall, Apparate werden unnütz. Gips kommt nur bei Kindern, die nach dem Lande hin entlassen werden, in Anwendung. Alle Operationen inkl. Tenotomie kommen in den ersten 9 Monaten in Fortfall.

Über die Dauerresultate soll später berichtet werden.

Langemak (Rostock).

---

16) **A. Ogston.** A new principle of curing clubfoot in severe cases in children a few years old.

(Brit. med. journ. 1902. Juni 21.)

Verf., der die Schwierigkeit der Behandlung solcher Klumpfüße, die in den ersten Lebensjahren nicht oder erfolglos behandelt worden sind, ebenfalls lebhaft empfunden hat, macht auf Grund seiner eigenen Erfahrung den, wie es scheint, eben so originellen wie rationellen Vorschlag, die Knochenkerne der in Frage kommenden, hauptsächlich die Difformität verschuldenden Fußwurzelknochen, also, je nachdem, Talus, Calcaneus, Cuboideum, zu entfernen, unter Zurücklassung der Knorpelhülle. Durch diese Entfernung des Knochenkernes wird der Fußwurzelknochen so weich und biegsam, wie eine »ausgequetschte Citrone« und setzt der Rückführung des Fußes in die normale Stellung keinerlei Widerstand entgegen. Die Operation, die er an rebellischen Klumpfüßen von Kindern bis zu 6 resp. 8 Jahren auszuführen räth, führt er folgendermaßen aus. Unter sorgfältigen Kautelen der A- und Antisepsis Schnitt an der Außenseite der Fußwurzel, vor dem Malleolus ext. beginnend, in einem flachen Bogen nach abwärts bis zum Cuboideum oder über dasselbe hinweg. Nach

Freilegung der Fußwurzel wird die Knorpelhülle des einzelnen Knochens incidirt, dann mit einem Volkmann'schen scharfen Löffel, der im Halse etwas nach vorn gebogen ist, der Knochenkern herausgeholt, unter Zurücklassung der Knorpelhülle. Der Knochenkern der Talusrolle wird geschont. Nach sorgfältiger Anlegung von tiefen und oberflächlichen Nähten wird über den Occlusivverband des redressirten Fußes ein Gipsverband angelegt. Das Blutgerinnsel im Centrum der ausgehöhlten Fußwurzelknochen organisirt sich und verknöchert später von der stehengebliebenen Knorpelhülle aus. Die Arbeit ist durch 11 Abbildungen nach Röntgenbildern und Photographien, unter denen auch ein nach dieser Methode operirter und geheilter Fall sich befindet, illustrirt. Der betreffende Knabe trat mit voller Sohle auf, nur war die Adduktion des Metatarsus und der Zehen zurückgeblieben, für die es, wie der Verf. bekennt, bisher noch kein Mittel gäbe.

Es ist höchst interessant, dass fast gleichzeitig diesseits und jenseits des Kanals von autoritativer Seite auf die Unzulänglichkeit der bisherigen Bestrebungen der Behandlung rebellischer Klumpfüße hingewiesen worden ist, bei uns aus der v. Bergmann'schen Klinik durch die ausgezeichnete Arbeit von v. Öttingen (Berliner klin. Wochenschrift) und drüben in Großbritanien durch diesen einfachen, aber wie es scheint eben so genialen Vorschlag, der noch dazu in der für den bekannten Autor so charakteristischen bescheidenen Weise vorgebracht wird.

O. weist nämlich zum Schlusse, offenbar um jeden Schein eines falschen Prioritätsanspruches von vorn herein von sich abzuwenden, daraufhin, dass das »Evidement eines einzelnen Fußwurzelknochens« schon von Sédillot ausgeführt worden sei, jedoch nur bei voll ausgewachsenen Knochen und zu dem Zweck der Entfernung eines cariösen Herdes.

C. Lauenstein (Hamburg).

Kleinere Mittheilungen.

Die Trennert'schen Apparate zur Mobilisirung versteifter Gelenke.

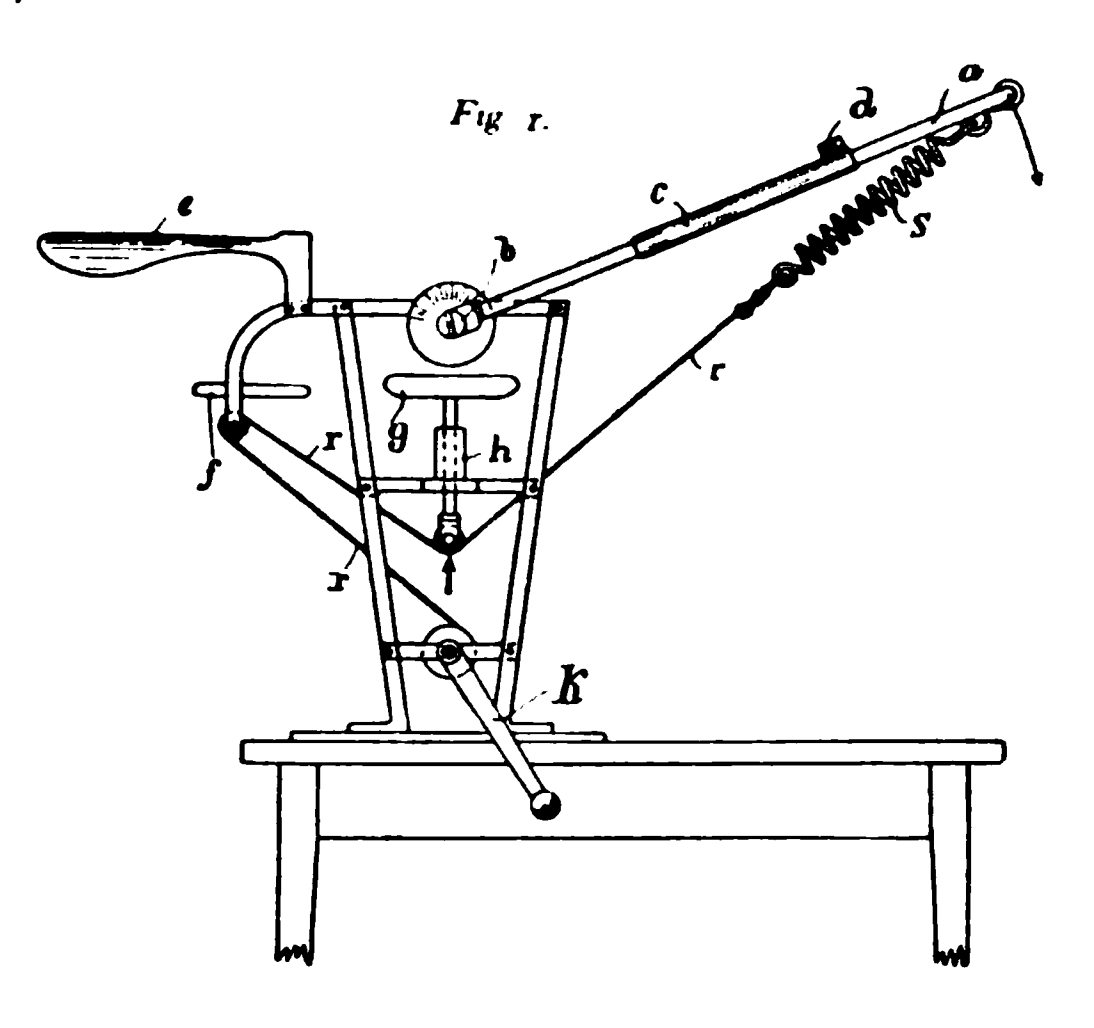
Von

Prof. Dr. **Sprengel** in Braunschweig.

Seit etwa 2 Jahren werden an dem meiner Abtheilung angegliederten Zander-Institut Apparate benutzt, welche ich als eine werthvolle Bereicherung der medico-mechanischen Therapie betrachte. Sie sind von dem langjährigen Oberwärter des Instituts, Trennert, konstruirt. Da ich selbst an der Erfindung derselben keinerlei Verdienst beanspruchen kann und nur gelegentlich dem praktischen Bedürfnis entsprechende Rathschläge ertheilt habe, so darf die kurze Empfehlung, welche ich im Nachstehenden gebe, um so mehr den Anspruch der Objektivität erheben. Sie entspringt dem Wunsche, einer sehr brauchbaren und seit mehreren Jahren erprobten Sache zum Wohl der Kranken möglichst weite Verbreitung zu verschaffen.

Wer längere Zeit mit den Zander-Apparaten arbeitet, wird die Vortheile derselben zu schätzen wissen. Sie leisten in der dosirten Massage zweifellos Vorzügliches und stellen trotz zahlreicher Surrogate, denen man zum Theil den geistigen Vorgang Zander's in einer geradezu beschämenden Deutlichkeit anmerkt, auch heute noch die sinnreichste Methode dar, um das gebliebene Quantum von Muskelkraft möglichst schnell zu entwickeln. Weniger zuverlässig erweisen sie sich, sobald es sich darum handelt, versteifte Gelenke zu mobilisiren. Zander sucht vorwiegend indirekt einen Einfluss auf die Gelenkfunktionen zu gewinnen, indem er die das Gelenk bewegenden Muskeln nach den Gesetzen eines dosirbaren Widerstandes kräftigt; einen mobilisirenden Einfluss in dem Sinne, dass sie die Gelenkexkursionen über die dem Kranken bequeme Grenze hinaus unmittelbar erweitern, haben seine Apparate nur in äußerst beschränktem Maße, und zwar aus dem leicht ersichtlichen Grunde, weil sie während der Bearbeitung eines bestimmten Gelenks die benachbarten Körpertheile gar nicht oder nur in sehr unvollkommener Weise fixiren. Der Kranke ist immer im Stande, auch bei den sog. passiven Apparaten, in dem Augenblick, wo die redressirende Wirkung einsetzen sollte, durch die entsprechenden Bewegungen benachbarter Gelenke dem beabsichtigten Einfluss auszuweichen, und wird von dieser Möglichkeit um so ausgiebiger Gebrauch machen, je weniger eine höhere Willenskraft oder eine höhere Intelligenz ihn befähigt, den erforderlichen Widerstand zu leisten.

An demselben Mangel leiden auch diejenigen Apparate, welche, wie z. B. die Krukenberg'schen, durch die Pendelschwingungen eines an der Gelenkachse fixirten, verstellbaren Gewichts einen mobilisirenden Einfluss ausüben wollen. Ich gestehe denselben einen gewissen, vielleicht sogar einen nicht unerheblichen Werth gern zu und verwende sie seit längeren Jahren; für zuverlässig in der angedeuteten Richtung kann ich auch sie nicht halten, weil sie ebenfalls ausweichende Bewegungen des Kranken nicht mit der erforderlichen Sicherheit verhüten, so weit es sich wenigstens um die Behandlung nicht völlig schmerzloser Gelenke handelt.



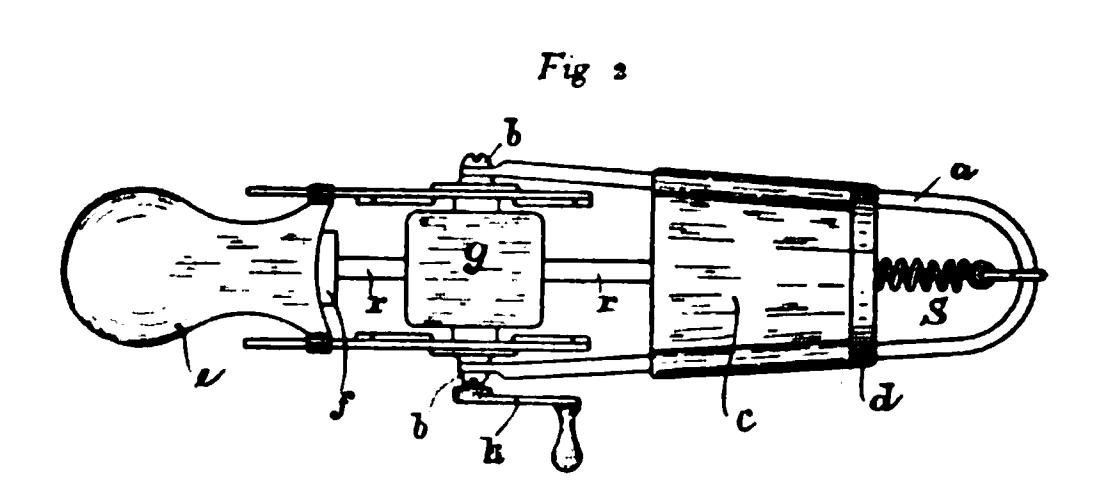
Diesem Mangel helfen, wie ich glaube, die Trennert'schen Apparate ab. Sie wirken durch den Einfluss einer allmählich verstellbaren Kurbel und unter gleichzeitiger zuverlässiger Fixirung der benachbarten Gelenke. Ein zu starker Druck des Apparats kann nur durch Ab- oder Zurückstellung der Kurbel, nicht durch Nachgeben in den benachbarten Gelenken ausgeglichen werden.

Die Apparate sind vorläufig für die Gelenke der oberen Extremität: Schulter-, Ellbogen- und Handgelenk, konstruirt worden. Sie verdanken eben einem praktischen Bedürfnis ihren Ursprung, und es ist klar, dass ein solches in erster Linie an den Gelenken der oberen Extremität in die Erscheinung trat.

Was den Mechanismus anlangt, durch welchen Trennert gesucht hat, das angestrebte Ziel zu erreichen, so dürfte derselbe durch die obenstehende Skizze am deutlichsten zu ersehen sein. Sie entspricht dem für das Ellbogengelenk konstruirten Apparat.

Das Eigenartige dieses Mechanismus besteht darin, dass die Kraft, welche die Kurbel *k* in Bewegung setzt, in doppelter Richtung ausgenutzt wird, einmal

indem sie mittels des Riemens *r* an dem Punkt *a* angreift und dadurch den um den Drehpunkt *b* beweglichen Bügel *a b* (an welchem man sich den zu fixirenden Vorderarm fixirt denken muss) in Bewegung setzt, und gleichzeitig, indem sie gegen die in der Hülse *h* beweglich angebrachte Stütze *g* drückt und dieselbe nach oben treibt. Auf dieser Stütze hat man sich die Streckseite des Ellbogengelenks ruhend vorzustellen; der Vorderarm ist in dem Bügel *a b* (cf. Fig. 2) durch



die Lederhülse *c* fixirt, während der Oberarm durch die bei *f* fixirbare Platte *e* festgehalten wird. Wird die Kurbel *k* angezogen, so wird gleichzeitig durch den Bügel *a b* der Vorderarm in die Streckstellung gezogen und durch die Stütze *h* in die Streckstellung hineingedrückt, während ein Ausweichen durch die Platte *e* absolut ausgeschlossen ist. Den Grad der erzielten Streckung kann man an der Kurbelplatte, die auf der Figur nicht dargestellt ist, ablesen.

Trennert hat sich den von ihm gefundenen Mechanismus, den er als Zug-Druckapparat bezeichnet, patentiren lassen. Die Apparate werden in der mechanischen Werkstatt von Müller & Brandes in Braunschweig, Ägidienmarkt 11, hergestellt. Auf die Modifikationen für Schulter- und Handgelenk einzugehen, ist um so weniger angezeigt, als die technischen Einzelheiten sich besser demonstriren als beschreiben lassen. Wer den Wunsch hat, die Apparate im Betrieb zu sehen, kann in der technischen Ausstellung des Chirurgenkongresses und selbstverständlich in meiner Abtheilung Gelegenheit dazu finden.

Eben so wenig will ich im Einzelnen auf die erzielten Erfolge eingehen. Es ist aus der gutachtlichen Thätigkeit bekannt genug, wie schwer sich funktionelle Resultate durch die Beschreibung festlegen lassen, und es würde nicht viel sagen, wenn ich eine Anzahl von Fällen anführte, in denen ich die Gelenkfunktionen in einer gewissen Zeit um so und so viel Grade gebessert hätte. Die Beobachtung im Einzelfall ist ausschlaggebend.

Ich kann nur sagen, dass ich den principiellen Vortheil der Trennert'schen Apparate darin sehe, dass sie erlauben, die aufgewendete Kraft genauer, als es bisher möglich war, auf die Gelenke wirken zu lassen, und dass es mit Hilfe derselben in einem früheren Stadium und dem entsprechend schneller möglich ist, versteifte Gelenke zu mobilisiren, als es bei der Anwendung anderer mir bekannter medico-mechanischer Apparate geschieht.

Die Trennert'schen Apparate sind kein Universalmittel und machen die Zander'schen keineswegs überflüssig, sind vielmehr vorwiegend als ein Mittel, gewisse Mängel der letzteren auszugleichen gedacht, für kleinere Anstalten aber auch an sich sehr wohl ausreichend.

Ich habe mich nicht ohne Weiteres entschlossen, die Erfindung eines Nichtarztes an dieser Stelle zu empfehlen, glaube auch, dass man darin zu weit gehen kann; aber ich würde mich für engherzig halten müssen, wenn ich eine technische Erfindung desswegen weniger anerkennen wollte, weil sie von einem Nichtarzte stammt.

Wer — innerhalb der von mir angedeuteten Grenzen — mit den Trennert-schen Apparaten einen ernstlichen Versuch macht, wird es nach meiner Erfahrung nicht zu bereuen haben.

---

17) 74. Versammlung Deutscher Naturforscher und Ärzte in Karlsbad. Sektion für Chirurgie.

(Schluss.)

Preindlsberger (Sarajevo) berichtet über die Fortsetzung seiner jetzt 271 Beobachtungen umfassenden Untersuchungen bei Lithiasis in Bosnien und der Herzogewina, wo die Lithiasis vorwiegend in einem geologisch scharf charakterisirten Gebiete des Landes zur Beobachtung gelangt (Gebiet des Triaskalkes). Seine 160 Wasseruntersuchungen aus Bosnien und der Herzogewina lassen keine Schlüsse ziehen, aber P. meint, dass die Lithiasis im Kindesalter doch zum Theil durch die ungenügende Hygiene und Nahrung beeinflusst zu sein scheint, wobei der Einfluss des Genusses des reichlich Kalk und Magnesia enthaltenden Trinkwassers nicht ganz von der Hand zu weisen ist.

P. berichtet über die von ihm ausgeführten Steinoperationen; er bespricht die Grenzen der Lithotripsie im Kindesalter.

Er berichtet über einen Fall von Scrotalsteinen, die in einem kongenitalen Harnröhrendivertikel zur Entwicklung gelangt waren; über einen Fall von spontaner Steinzertrümmerung und eine Beobachtung, wo ein Blasenstein ein Geburtshindernis bildete und eine Blasenfistel zur Folge hatte. (Selbstbericht.)

Friedrich Straus (Frankfurt a/M.): Zur Ureteren- und Nierenthätigkeit bei Ectopia vesicae.

Vortr. stellte diesbezügliche Untersuchungen an einem Falle von totaler Bauch-Blasenspalte an. Ein solcher Fall bietet Gelegenheit, am Lebenden Untersuchungen unmittelbar anzustellen, die sonst nur mittels des Cystoskops bezw. des Ureterencystoskops möglich sind.

Blasenschleimhaut auf ihrer ganzen Oberfläche in granulationsähnlichem Zustand und mit glasig-gallertiger Schleimschicht bedeckt. Dieser Schleim wird von verlagerten Urethraldrüsen abgesondert. Eigentliche Urethraldrüsen fehlen.

Es bestätigte sich die Erfahrung, die vermittels des Ureterkatheters an der normalen Blase gemacht wurde. Es zeigte sich die gleiche Erscheinung an der freiliegenden Blase: Beide Nierenbecken arbeiten nicht synchron, sondern alternirend.

Der linke Ureter kontrahirte sich viel weniger oft, als der rechte und warf bei seiner Kontraktion sehr viel weniger Urin aus, als der rechte. Linke Niere producirte bedeutend weniger Urin als rechte. Eigenthümliches Verhalten der Ureterenmündungen: An rechter starkes feinsprudeliges Hervorquellen des Urins, links träge Öffnungen und Austräufeln von nur 1—2 Tropfen Urins. Nicht nur von der oberen Wand des Ureters wird eine Valvula mit Mündungssaum gebildet, sondern auch von der unteren Wand. Es entsteht das Bild zweier Ureterenlippen. Diese haben einen besonders kräftig ausgebildeten muskulösen Apparat. Ihre Bedeutung besteht in ihrer Schutzvorrichtung gegen Infektion.

Katheterismus der Ureteren (Demonstration an Photographien) ergab: Wirkung aufgenommener Verdünnungsflüssigkeit schon nach 5 Minuten zu beobachten. Gleicher Rhythmus der Auswurfsperioden, wie ohne Katheter, jeweilige Kontraktion wirft mehr Urin aus.

Länge der Ureteren verschieden. Rechter 39, linker $47^{1}/_{2}$ cm (Demonstration von Photographien).

Urinmenge rechts 3mal so viel als links. Bei über $1^{1}/_{2}$stündigem Verweilen des Katheters in den Ureteren fließt nicht 1 Tropfen Urin neben den Kathetern aus den Ureteren. Dies ist weiterer Beweis dafür, dass zum getrennten Auffangen des Urins nur Katheterisirung eines Ureters nöthig ist.

Beide Nieren, beurtheilt nach der aus Phloridzin gebildeten Zuckermenge, sind in ihrer Funktionsfähigkeit herabgesetzt.

Vergleich der Zahlen für Δ, Cl, $\overset{+}{U}$r-Ph, Gl im Verdünnungsversuch ergiebt, dass Funktion der linken Niere gegen die der rechten stark vermindert ist. Eiweißgehalt beiderseits gleich. Ursache der linksseitigen Funktionsverminderung wohl in einer mit der Hemmungsbildung des Beckens und der Blase vergesell-

schaftete Hemmungsbildung der Niere bestehend. Diese Funktionsverminderung ist jedoch ohne Nachtheil für den Organismus.

Wie verhielten sich Ureteren, Nierenbecken und Nieren, die fortgesetzt der Infektion ausgesetzt waren? Blasengesammturin war stark ammoniakalisch mit viel Mucin. Danach hätte doppelseitige Pyelitis vermuthet werden können. Indessen linke wie rechte Niere entleerten völlig klaren, stark sauren Urin. Mikroskopisch keine Formbestandtheile, weder aus Niere, noch aus Nierenbecken; weder links, noch rechts. Ursache, dass keine Infektion eintrat, ist darin zu suchen, dass der Urin seinen ständigen Abfluss hatte und die Ureteren durch die eigenthümliche Klappenbildung ihrer Orificien gegen Infektion geschützt waren.

Bezüglich der Operation der totalen Bauch-Blasenspalte ist zu bemerken: Sie soll 1) Kontinenz, 2) einigermaßen anatomische Verhältnisse schaffen, 3) eine ascendirende Infektion der Harnwege vermeiden.

Die Sonnenburg'sche Methode verzichtet auf 1) und 2). Die Maydl'sche erreicht 1), verzichtet auf 2) und es besteht bei ihr die Gefahr der früheren oder späteren Infektion der oberen Harnwege. Der Forderung von 1), 2) und 3) kommt das Trendelenburg'sche Verfahren am nächsten.

Bevor man sich zu einem oder dem anderen dieser Verfahren entschließt, wird man künftig gut thun, auf die Beschaffenheit der Ureterenorificien mehr als bisher zu achten. Die Orificien, bei denen nur eine Valvula besteht, werden bei dem Maydl'schen Verfahren die Gefahr einer ascendirenden Infektion in hohem Maße besitzen, weniger diejenigen mit doppelter Valvula. Der geringsten Infektionsgefahr werden die einen wie die anderen nach der Trendelenburg'schen Methode ausgesetzt sein. (Selbstbericht.)

Posner (Berlin) berichtet über einen Fall von Urogenitaltuberkulose mit eigenartigem Verlauf. Es trat bei dem etwa 20jährigen Pat. zuerst ein Knoten im Nebenhoden auf, mehrere Monate später Dysurie und Trübung des Harns, wiederum 8 Monate später ein Knoten in der Pars cavernosa urethrae. Beide Knoten saßen ganz isolirt in gesundem Gewebe, waren kugelrund, etwa haselnussgroß, imponirten völlig als Cysten. Operation ergab als Inhalt atheromartigen Brei, in der Cystenwand zahlreiche Riesenzellen. Tuberkelbacillen nicht nachweisbar (auch im Harn nicht). Nebenhodenwunde heilte per primam, an die Exstirpation des Knotens im Penis schloss sich (wie in einem analogen Falle König's) eine Urethralfistel, die zweimalige Operation erforderte.

(Selbstbericht.)

Diskussion: Englisch (Wien) hat ganz ähnliche Fälle wiederholt beobachtet und beschrieben. Er betont die Beachtung hereditärer Belastung.

P. Stolper (Breslau).

Zabludowski (Berlin): Zur Therapie der Erkrankungen der Hoden und deren Adnexe.

Z. hat seine Methode der Behandlung der Impotentia virilis weiter ausgearbeitet und auf die Behandlung einiger in das chirurgische Gebiet und der in das Grenzgebiet derselben hineingehörenden Erkrankungen des Genitalapparates ausgedehnt. Seine neue Methode bezweckt in erster Linie, starke Blutdruckschwankungen in den afficirten Organen hervorzurufen. Dies wird in einfacher und bequem auszuführender Art durch wiederholte Umschnürung der Wurzel des Penis und der Basis des Hodensackes mit einem elastischen Gummischlauch von etwa 8 mm Durchmesser und 100 cm Länge, dann durch Melkbewegungen an den Samensträngen und durch Torsionen derselben erreicht. Außerdem kommen zur Anwendung mehr oder weniger ausgedehnte Erschütterungen, intermittirende Drückungen, Knetungen, Klopfungen des bei der entsprechenden Technik diesen Manipulationen gut zugänglichen Urogenitalgebietes. Diese Massagemanipulationen im engeren Sinne, die passiven Bewegungen, wirken ausschleifend (einleitend) für die auf dem Wege der Reflexe und der Willensimpulse auszulösenden Bewegungen bei der sexuellen Thätigkeit. Neben den passiven Bewegungen wird von denjenigen duplicirten Bewegungen, »Widerstandsbewegungen«, Gebrauch gemacht,

welche die benachbarten Muskeln am Abdomen und an den unteren Extremitäten in Thätigkeit bringen und dabei Mitbewegungen der für solche Übungen unmittelbar schwer zugänglichen Muskeln des Genitalapparates hervorrufen. Z. stellt folgende Indikationen für die Methode auf:

1) Protrahirte Hoden-, Nebenhoden- und Samenstrangentzündungen im Stadium decrementi des Processes, traumatischen oder gonorrhoischen Ursprungs. 2) Funktionsstörungen, wie Impotentia coeundi et generandi, resp. Priapismus mit geringen anatomischen Erscheinungen an den Hoden und Adnexen. 3) Fälle, in denen die Funktionsstörungen am Urogenitalapparat primär auftreten als partielle Erscheinungen psychischer oder nervöser Alterationen, und wo die Funktionsstörungen nach ihrem längeren Bestehen entzündliche Reizungen verursacht haben. 4) Fälle, in welchen üble Gewohnheiten oder zu energische lokale oder allgemeine Kuren sowohl örtliche Reizzustände, bestehend in abnormen Sensationen, als auch allgemeine Gemüthsdepression hervorrufen. 5) Fälle, welche mit einer Verkürzung des Samenstranges einhergehen, und zwar nicht nur in Form einer erworbenen, sondern auch einer angeborenen Erkrankung, einer Kryptorchidie leichteren Grades. 6) Atrophien am Genitalapparat, durch willkürliche oder unwillkürliche Abstinenz bedingt (Atrophia ex inactivitate). 7) Sensibilitätsstörungen, mögen es Anästhesien (hysterische Formen), Hyperästhesien und Parästhesien (Testis irritabilis, Neurosen der Urethra) oder Motilitätsstörungen, irritative Formen (Pollutionen, Ejaculatio praecox) und atonische (Spermatorrhoe, mangelhafte Erektion) sein. 8) Pathologische Sekretionen aus der Urethra: chronische Gonorrhoe bei Urethritis posterior, Prostatorrhoe. (Selbstbericht.)

J. Dollinger (Budapest): Meine Methode zur blutigen Reposition veralteter Schulterverrenkungen.

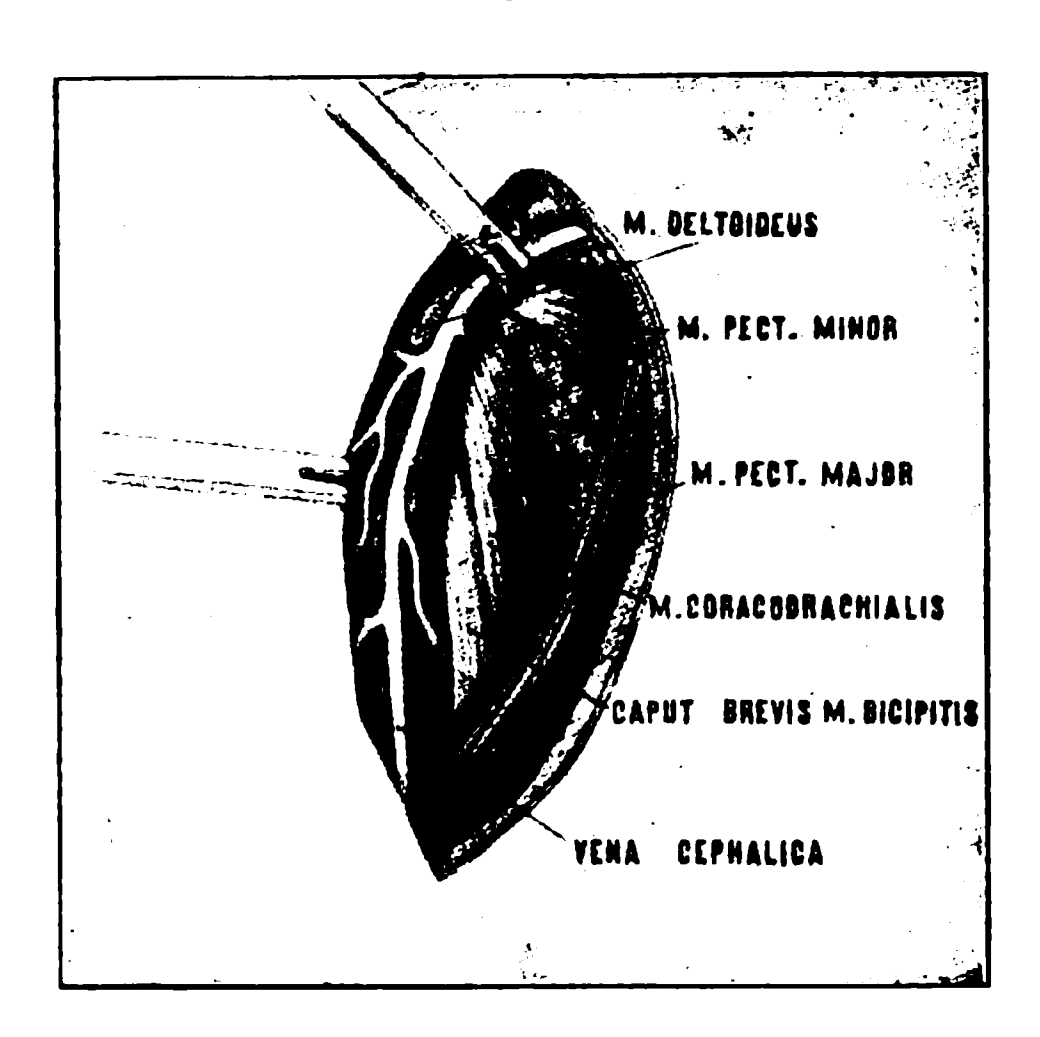
Kocher's Rotationselevationsverfahren war auch für die veralteten Schulterverrenkungen ein bedeutender Fortschritt, aber es blieb noch immer eine große Serie auch von unkomplicirten Fällen, die nach dieser Methode nicht reponirt werden konnten. Für diese gab es bisher zur Operation keine eindeutigen Vorschriften, da das wirkliche Hindernis der Reposition nicht bekannt war. Kocher's Hypothese, dass das Hindernis vorzüglich diejenigen adhäsiven Wucherungen bilden, welche den Kapselriss verengern, das Lumen der Kapsel verkleinern und den Kopf am vorderen Kapselrande festlöthen, und »dass die wichtigsten Verwachsungen im Bereiche des alten Kapselrisses, zwischen Pfannenrand und anatomischem Halse sind«, war für die Behandlung jener Fälle, welche auf unblutigem Wege nicht reponirt werden konnten, nicht fruchtbringend.

D. hatte in der chirurgischen Universitätsklinik in Budapest während der letzten 5 Jahre 19 veraltete Schulterverrenkungen zu behandeln. Davon reponirte er, meistens nach Kocher's Methode, 7, größtentheils 4—5 Wochen alte Fälle und einen 3 Monate alten Fall. In 2 Fällen wurde noch vor vollkommener Ausbildung seines Operationsverfahrens in den Jahren 1897 und 1899 während der Rotation der Oberarm abgedreht, und in 10 Fällen, in welchen die Repositionsversuche erfolglos waren, wurden blutige Operationen ausgeführt. Ein Fall von diesen war mit Bruch im Collum chirurgicum und einer mit Bruch im Collum anatomicum komplicirt. Davon wurde in einem Falle das in Winkelstellung angeheilte obere Bruchende mit dem Kopfe resecirt, im zweiten wurde eine lineare Osteotomie ausgeführt. In einem dritten, mit Bruch des Tuberculum majus komplicirten Falle wurde dieses entfernt und dann reponirt.

In 7 Fällen waren keine Komplikationen vorhanden. Die Luxation bestand in diesen seit 5, 8, 10, 12, 12, 16 und 17 Wochen. Zuerst wurde in Narkose die Reposition nach Kocher's Methode versucht, und nach Erfolglosigkeit dieses Versuches nach der zu beschreibenden Methode operirt. Auffallend war bei der Operation in allen Fällen der Mangel jener großen Veränderungen — Callusmassen, dicke Bindegewebeschwarten etc. —, welche die meisten Autoren als Befund beschreiben und wegen welcher sie das Collum gewöhnlich skelettiren. Die Operation, mit welcher D. die Reposition bewerkstelligte und welche in allen 7 Fällen fast typisch verlief, ist folgende:

1) (Fig. 1) Hautschnitt etwas einwärts von der V. cephalica von dem Schlüsselbeine herab bis zum Ansatz des M. pectoralis major. Eindringen in die Tiefe in dem Spalte zwischen M. deltoideus und M. pectoralis major, bis auf den Proc. coracoideus.

Fig. 1.



2) (Fig. 2) M. pectoralis minor nach oben, M. coracobrachialis nach außen, M. pectoralis major nach innen gezogen. Jetzt liegt der Sulcus intertubercularis


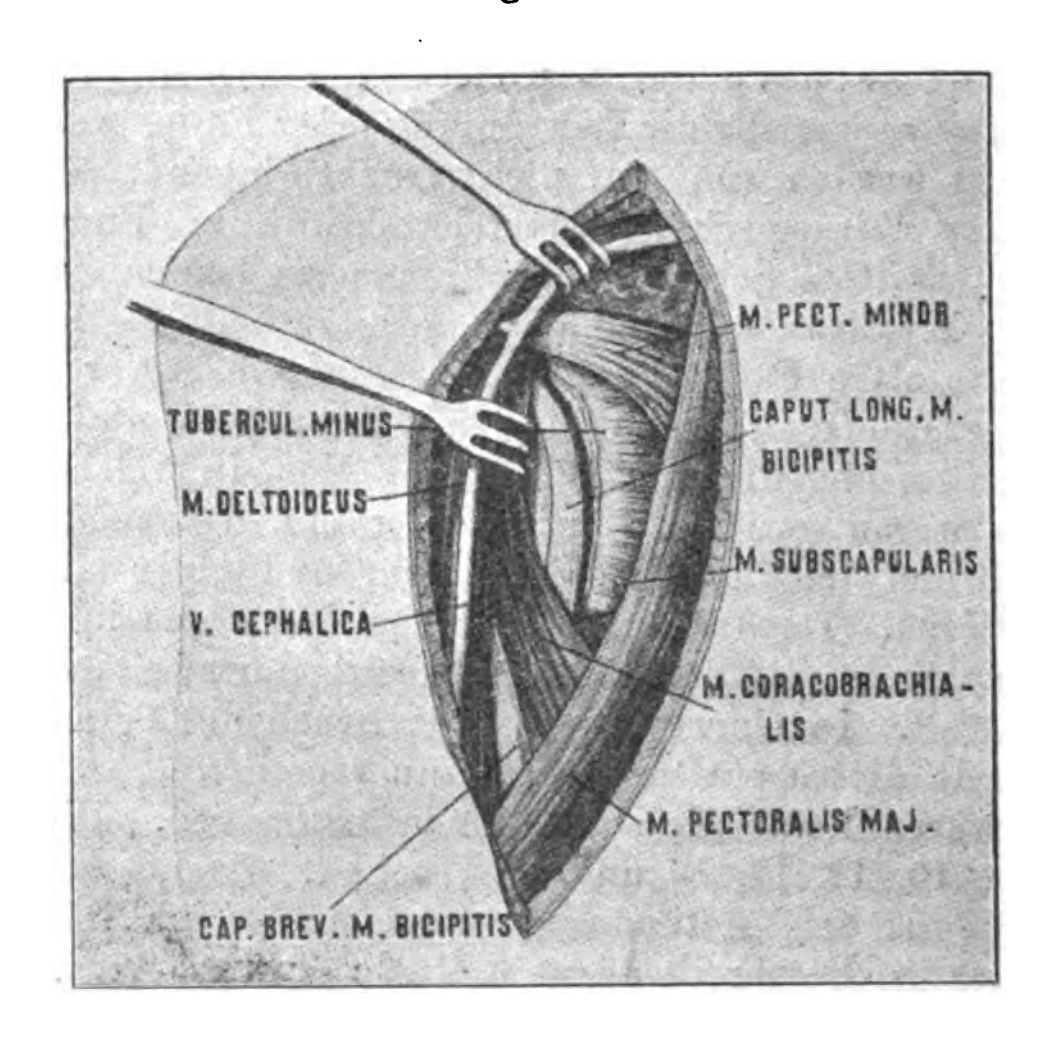



Fig. 2.

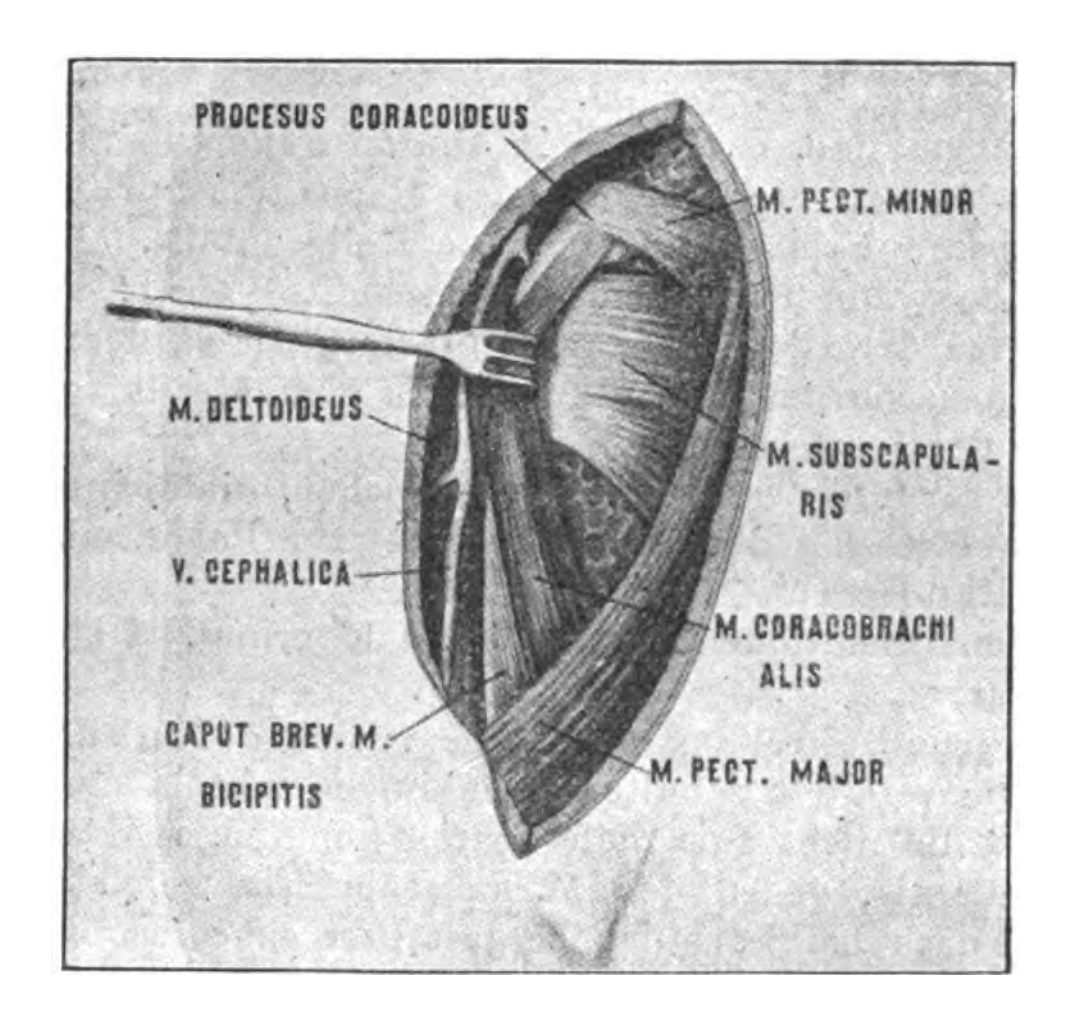


und das Tuberculum minus vor. Die lange Bicepssehne wird während der Operation nicht freigelegt, sie ist es auf der Abbildung nur der Orientirung halber.

Der Humeruskopf steht jetzt nach hinten und etwas nach innen gedreht.

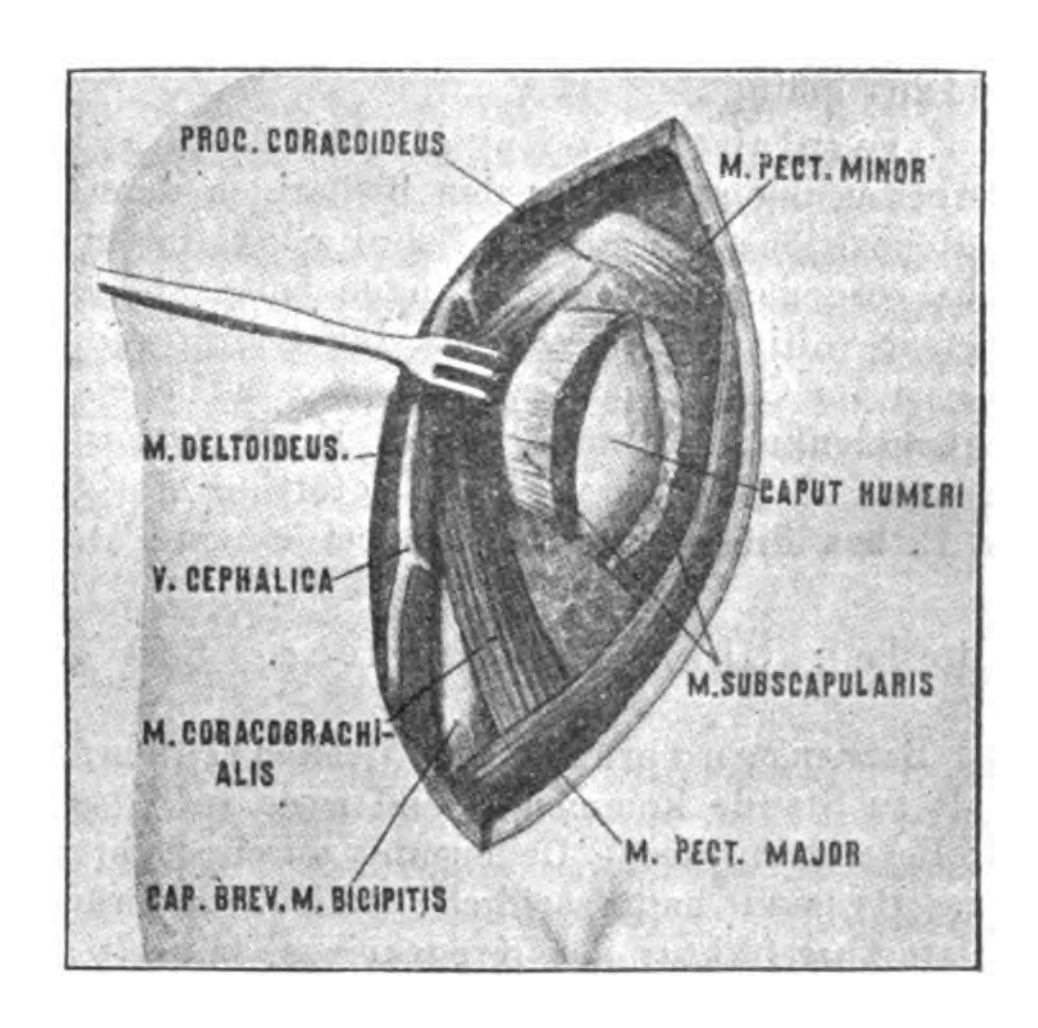
3) (Fig. 3) Rotation des Oberarmes nach außen, worauf der M. subscapularis und von ihm bedeckt der Humeruskopf in das Operationsterrain tritt.


Fig. 3.



4) (Fig. 4) Durchschneidung der Sehne des M. subscapularis, worauf der Knorpelüberzug des Humeruskopfes sichtbar wird, die Auswärtsrotation bis zum erwünschten Grade möglich wird und die Reposition mit Kocher's Methode leicht gelingt.

Fig. 4.



Aus dieser Thatsache, dass die Reposition in allen 7 Fällen, in denen sie vor der Tenotomie nicht gelungen ist, nach Durchschneidung der Sehne des M. subscapularis leicht ausgeführt werden konnte, folgt die bisher unbekannte Thatsache, dass bei den nicht komplicirten veralteten Schulterverrenkungen das Hindernis der

Reposition nicht, wie es bisher angenommen wurde, neugebildete Bindegewebeschwarten oder, wie Kocher in seiner hochverdienten Arbeit über dieses Thema annahm, Verwachsungen im Bereiche des alten Kapselrisses zwischen dem Pfannenrande und dem anatomischen Halse sind, sondern dass der retrahirte und vielleicht auch sklerotische M. subscapularis das Hindernis bildet, unter den bei der Luxatio subcoracoidea der Humeruskopf zu liegen kommt und dessen Insertionspunkte einander um 1—3 cm genähert werden.

D. ist der Überzeugung, dass auch in akuten Fällen, in der Reihe jener Faktoren, welche den ganzen Mechanismus des Repositionshindernisses zusammensetzen, dem M. subscapularis eine bedeutende Rolle zufällt.

Gelingt die Reposition nach dem Sehnenschnitte nicht, was in einem Falle D.'s geschah, so wird der Oberarm stark abwärts gezogen, dann kann man durch den Spalt des Sehnenschnittes leicht zur Fovea glenoidealis vordringen und das etwaige Hindernis dort entfernen.

D. warnt noch vor forcirten Repositionsversuchen, die nicht nur Oberarmbruch, sondern auch Verquetschung des Gelenkknorpels zur Folge haben können.

Unmittelbare Resultate:

Von 11 blutigen Operationen heilten 6 mit Eiterung, 5 ohne Eiterung. Gestorben ist kein Pat.

D. zählt dann jene Bestrebungen auf, die von Dieffenbach bis Polaillon gemacht wurden, um veraltete Schulterverrenkungen mittels subkutaner Tenotomie zu redressiren, und die nicht zum Ziele führen konnten, weil sie sich nicht gegen das wirkliche Hindernis, gegen den M. subscapularis wendeten. D. überzeugte sich am Kadaver, dass bei künstlich hergestellter subcoracoidealer Luxation die subkutane Durchschneidung der Sehne des M. subscapularis namentlich an mageren Individuen gut ausführbar ist; auch wird jetzt, da das wirkliche Hindernis der Reposition erkannt ist, wahrscheinlich auch die allmähliche Dehnung des M. subscapularis zum Ziele führen. Ob aber die beschriebene blutige oder die unblutige Tenotomie, oder die allmähliche Dehnung des Muskels bessere Resultate aufweisen wird, darüber werden uns die nächsten Fälle Aufschluss geben. Heute wissen wir auf Grund dieser Erfahrungen, dass wir in nicht komplicirten Fällen veralteter irreponibler subcoracoidealer Schulterverrenkung den Eingriff gegen den M. subscapularis zu richten haben, und dass die Reposition nach Durchschneidung seiner Sehne anstandslos gelingt. (Selbstbericht.)

Diskussion: v. Eiselsberg (Wien) glaubt, dass Dollinger's Methode eine wesentliche Verbesserung gegenüber den bisherigen darstellt. Er selbst hat wiederholt blutige Repositionen veralteter Schulterluxationen von einem langen Resektionsschnitt aus vorgenommen; sie gelangen jedes Mal erst nach ausgiebigstem Débridement, fast völliger Skelettirung des Schulterkopfes. Die dabei erzielten Resultate waren im Gegensatze zu den vortrefflichen nach dem gleichen Eingriffe im Ellbogengelenke nur mäßig. Bei Kombination von Luxation und Fraktur im chirurgischen Halse räth v. E. die sofortige blutige Freilegung, Naht und Reposition. v. E. hat diese Kombination bei einem Pat. mit bestem Erfolg ausgeführt. (Selbstbericht.)

P. Stolper (Breslau): Über Beckenbrüche. (Mit Demonstration von 31 Präparaten.)

S. unterscheidet Beckenrandbrüche und Beckenringbrüche. Die ersteren, durch direkte Gewalt zu Stande kommend, und zwar am Orte der Gewalteinwirkung, haben nur größere chirurgische Bedeutung durch etwaige begleitende Eingeweideverletzungen. Es sind hauptsächlich: a. isolirte Brüche der Darmbeinschaufel, b. die isolirte Querfraktur des Kreuzbeines, bei der die Fissur von dem Foramen sacrale der einen Seite zu demjenigen der anderen bezw. darüber hinaus zieht, und c. isolirte Frakturen an einem der beiden Schenkel des Schambogens, entstehend durch Quetschung beim Falle rittlings mit gespreizten Beinen auf eine scharfe Kante, wobei meist die Harnröhre mit gequetscht wird.

Der Typus der Beckenbrüche aber ist der Beckenringbruch, der sowohl seiner anatomischen Erscheinungsform wie dem Zustandekommen nach wohl-

charakterisirt ist. Er ist ein Biegungsbruch, entstehend durch eine jähe Zusammenpressung des Beckenringes im Moment der stärksten Kompression. Dass sich zu dieser Kompressionswirkung gelegentlich ein Kontusionseffekt in Form eines Beckenrandbruches hinzugesellt, ändert an der Gesetzmäßigkeit nichts. Bei dem typischen Beckenringbruch ist die Zusammenhangstrennung des Knochenringes so gut wie immer eine mehrfache, und zwar sitzen die Fissuren fern ab vom Ort der stärksten Gewalteinwirkung. Auf die Multiplicität der Läsion ist immer Rücksicht zu nehmen, auch wenn nur an einer Stelle eine Fraktur nachweisbar ist. Die Kontinuität des Beckenringes ist, wenn sie vorn durch eine oder mehrere Fissuren unterbrochen ist, am horizontalen oder absteigenden Ast des Schambeines oder am Sitzbein, auch immer an der hinteren Hälfte des Beckenringes (gleichseitig oder gekreuzt oder doppelseitig) aufgehoben, d. h. an der einen oder beiden Kreuz-Darmbeinfugen bezw. in deren nächster Nachbarschaft. Die Beachtung dieser Thatsache ist wichtiger, als die nicht immer mögliche genaue Lokalisirung einer Fissur auf einen bestimmten Knochen des Beckenringes, dessen Komponenten man eben den Verletzungen gegenüber als ein Ganzes aufzufassen hat.

Die Form der Frakturen weist ebenfalls oft darauf hin, dass die Beckenringfrakturen durch Pressung zu Stande kommen, z. B. wenn an der Beckeninnenlinie lange Späne unvollständig absplittern, gelegentlich mit dem einen frei gewordenen Ende im Moment der Pressung in die Harnblase oder Harnröhre hineinstechend.

Am Kreuzbein kommt die Pressung in transversaler Richtung in einer Art Kompressionsfraktur zum Ausdruck, in Zertrümmerung der Massae laterales oder in Längsfissuren, die durch die Foramina sacralia hinlaufen. Aber auch durch die angrenzenden Theile der Darmbeinschaufeln läuft nicht selten die Fissur.

Die Malgaigne'sche doppelte Vertikalfraktur ist nichts Anderes als ein solcher Beckenringbiegungsbruch, bei dem vorn und hinten die Fissuren verhältnismäßig nahe an das Hüftgelenk gerückt sind, dieses in dem Segment vorwiegend umfassend. Die durch Dislokation dieses Fragmentes von Malgaigne besonders betonte scheinbare Verlängerung oder Verkürzung des zugehörigen Beines, welche auch zu Verwechslung mit Femurfraktur führen kann, ist aber nicht bloß diesen, sondern mehr oder weniger allen mit Dislokation einhergehenden Beckenringbrüchen eigenthümlich.

Auf die überaus wichtige hauptsächlichste Komplikation der Beckenbrüche, auf die Zerreißungen der Harnröhre und der Harnblase konnte S. aus Zeitmangel nicht näher eingehen.

Die von ihm vorgelegten 31 Präparate von Beckenbrüchen demonstrirten zum großen Theil frische Frakturen, meist aus dem Lazarett Königshütte O/S. stammend, aber auch zahlreiche geheilte Fälle mit eigenartig luxurirendem oder stalaktitenförmigem Callus. (Selbstbericht.)

A. Schanz (Dresden): Der operative Ersatz des gelähmten Quadriceps femoris.

S. führt die Quadricepstransplantation folgendermaßen aus: Als Kraftspender dienen der Sartorius und der Biceps, statt letzterem eventuell der Tensor fasciae latae. Diese Muskeln werden von ihrem unteren Ansatzpunkt abgelöst, das untere Drittel freipräparirt. Darauf wird die Quadricepssehne freigelegt, die Kraftspender unter der Fascie nach vorn gebracht. Die Quadricepssehne wird unmittelbar über der Patella durchstochen, durch diesen Schlitz die Enden der Kraftspender durchgezogen, die durchgezogenen Enden zurückgeschlagen und diese entstandene Schlinge durch Drahtnähte fixirt. Darauf Hautnaht, Gipsverband. Nach 3 Wochen gehen die Pat. im Verband, nach 6 Wochen Verbandabnahme.

Der vorgestellte 13jährige Knabe ist Mitte März d. J. operirt. Er hebt den im Knie gestreckten Unterschenkel frei heraus; er geht ohne jede Stütze (vorher an Krücken) auch über Treppen und abschüssige Wege.

Vor der Quadricepstransplantation war an dem Pat. die Operation des paralytischen Klumpffußes ausgeführt, die kürzlich der Vortr. im Centralblatt für Chirurgie beschrieb.

S. hat bisher die Quadricepstransplantation 8mal ausgeführt und in allen 7 bisher zu Ende geführten Fällen das Ziel der Behandlung stets erreicht. Die Pat., die mit einer Ausnahme vor der Operation gar nicht oder nur mit Krücke oder Schiene gehen konnten, gehen jetzt sämmtlich frei ohne jede Stütze. (Selbstbericht.)

Landerer (Stuttgart): Die operative Behandlung der Varicen und des Ulcus cruris.

L. hat 70 meist schwere Fälle von Varikositäten der Beine und Ulcus cruris mit Totalexstirpation der Varikositäten und der Geschwüre und späterer Transplantation behandelt. — Von 44 konnten Nachrichten erhalten werden. Hiervon ergaben 24 = 54,5% ganz vorzügliche Resultate; 11 = 25% zeigten gutes Verhalten, klagten kleine Beschwerden, waren aber arbeitsfähig; 9 = 20,5% waren angeblich nicht gebessert. Da es sich um Rentenempfänger handelte, über die von anderer Seite zum Theil wesentlich günstigere Berichte einliefen, kann man die günstigen Ergebnisse auf reichlich 80% ansetzen. 3 Frauen wurden in der Gravidität operirt, 1 davon hatte später eine Blutung, blieb aber arbeitsfähig; eine machte nach der Operation 2 Entbindungen durch, ohne Recidiv. Die Kranken stehen bis zu 6 Jahren in Beobachtung. Operirte besserer Stände gaben ausnahmslos vorzügliche Dauererfolge an.

Für leichtere Fälle empfiehlt L. die Trendelenburg'sche Unterbindung der V. saphena. Ein Theil der Misserfolge beruht auf mangelhafter Ausführung der Operation. Unter seinen 70 Fällen waren 5, wo die Trendelenburg'sche Operation vergeblich gemacht war.

Die Karewski'sche Methode der partiellen Exstirpation hat L. schon vor einer Reihe von Jahren versucht, aber wegen ungenügender Resultate wieder verlassen. — Die cirkuläre Unterbindung nach Moreschi scheint gegen Recidive nicht zu schützen. Die Schlitzung der Venen nach Kramer erscheint nicht ohne Gefahren und eben so wenig sicher gegen Recidive. — Die Nervendehnung nach Chipault hat L. nicht geübt, da sie ihn in anderen Fällen, z. B. bei neuroparalytischem Geschwür, im Stich gelassen hat.

L. empfiehlt die Totalexstirpation, weil sie in einem großen Theil schwerer und schwerster Fälle noch vorzügliche Resultate giebt. Unsicher ist der Erfolg in Fällen, wo, wie nicht selten, neben ausgedehnten Varicen und Geschwüren bereits hochgradiger fixirter Plattfuß vorhanden ist. L. hält jedes Beingeschwür, das nicht specifisch ist, für variköser Natur. (Selbstbericht.)

Hofmeister (Tübingen): Ein neues Massageverfahren.

H. empfiehlt für solche Fälle von Verletzungen und Erkrankungen im Gebiete der Hand, bei denen eine manuelle Massage nicht wohl ausführbar ist, vor Allem für incidirte Panaritien und Phlegmonen, sobald das infektiöse Stadium abgelaufen ist, die Quecksilbermassage, d. h. ein möglichst tiefes rhythmisches Eintauchen der Hand in metallisches Quecksilber, mit dem ein 50 cm hoher Eisencylinder zur Hälfte angefüllt ist. Die einzelne Sitzung dauert $^1/_4$—1 Stunde, je nachdem der Pat. der mit dem Eintauchen verbundenen Kraftanstrengung gewachsen ist.

Offene Wunden werden durch übergeklebtes Guttaperschapapier oder Kautschuckzinkpflaster gegen das Eindringen von Quecksilber geschützt. Zeichen von Hg-Vergiftung wurden nie bemerkt. Die Erfolge des absolut schmerzlosen Verfahrens sind sehr zufriedenstellend. (Selbstbericht.)

Stauber (Ivonicz) berichtet über konservative Behandlung skrofulöser Knochen- und Gelenkserkrankungen.

Nieriker (Zürich) demonstrirt einen Apparat für Äthylchloridnarkosen.

Schultze (Duisburg): Beiträge zur Sterilisation.

Redner demonstrirt Gefäße zur Aufbewahrung von Nahtmaterialien und Flaschen für sterile Lösungen.

Ullmann (Wien) demonstrirt einen Hydrothermoregulator und verschiedene Thermokörper.

Wohrizek (Prag) demonstrirt einen eigenen Redressionsapparat für Skoliosen und Kyphosen.

Kuhn (Kassel) demonstrirt ein Darmrohr zur Überwindung der Flexura sigmoidea.

Kersting (Aachen): Leicht abnehmbare Angelschienen für Unterkieferbrüche und Resektionen. **P. Stolper** (Breslau).

---

18) **O. Wolter. Uber Myositis ossificans traumatica mit Bildung von Lymphcysten.**

(Deutsche Zeitschrift für Chirurgie Bd. LXIV. p. 318.)

Den bislang publicirten 28 Fällen von traumatischer Myositis ossificans fügt W. 2 neue im Kölner Krankenhause (Bardenheuer) beobachtete hinzu, beide den Vordertheil der Oberschenkelmuskulatur bei Männern betreffend und durch Exstirpation der verknöchernden Muskelmassen geheilt, welche sonst klinisch und anatomisch den bisher bekannten Fällen analog sind, sich aber dadurch auszeichnen, dass die exstirpirte Masse eine geräumige lympherfüllte Höhle enthielt. In Fall 1 besaß dieselbe die Dimensionen von 8 : 3 : 1$^1/_2$ cm, im Falle 2 von 7 : 5 : 2, cm, und beide Male hatte sie eine glatte bindegewebige Innenwand. Die Bildung der Muskelverknöcherung gleichzeitig mit der flüssigkeitsgefüllten Cyste konnte bei dem ersten Kranken, welcher gleich nach seiner Verletzung (Fall auf den Oberschenkel von der Straßenbahn) dem Spitale zuging, klinisch verfolgt werden. Es schien zunächst nur ein diffuses, druckempfindliches Hämatom vorzuliegen. Schwellungszunahme, Hautspannung, Fluktuation in der ersten Woche; eine Probepunktion ergiebt klare, bernsteingelbe, synoviaähnliche Flüssigkeit. 14 Tage nach der Aufnahme Trokarentleerung von ca. 100 ccm solcher Flüssigkeit. In derselben finden sich Rundzellen verschiedener Größe, theilweise verschiedenartig degenerirt, theilweise gut erkenn- und färbbare mono- und polynucleäre Leukocyten, keine rothen Blutkörperchen. Reaktion alkalisch, starker Eiweißgehalt. Bei der Radikaloperation, ca. 4 Wochen nach dem Trauma, ist die Höhle wieder stark mit derselben Flüssigkeit gefüllt. In Fall 2 war die Krankheitsentwicklung weniger schnell. Aber auch hier ergab die erst 11 Wochen nach der Verletzung ausgeführte Probepunktion eben so wie die Öffnung der bei der Operation gewonnenen Cyste klare gelbe Flüssigkeit, welche alkalisch reagirte, ein spec. Gewicht von 1015, 96% Wasser- und 3% Albumingehalt hatte. Deutliche NaCl-, undeutliche Cholestearinprobe.

Ähnliche Cysten haben bei der traumatischen Myositis ossificans schon Berndt und Rammstedt beobachtet, aber als umgewandelte alte Blutergüsse gedeutet. W. hält in seinen Fällen die Erklärung der Cysten als Lymphextravasate für die einzig richtige und mögliche und führt des Näheren aus, dass in seinen Fällen alle von Gussenbauer und später von Morel-Lavallée den Lymphextravasaten zugeschriebenen Eigenthümlichkeiten vorhanden waren. Eigenthümlich ist seinen Fällen nur die tiefe Lage dieser Cysten. Therapeutisch ist noch zu erwähnen, dass die großen Wunden in den W.'schen Fällen absichtlich nicht genäht wurden. In den ersten Tagen bis zur Granulationsbildung fand eine sehr reichliche, wahrscheinlich wiederum lymphorrhoische Wundsekretion statt, ein Hinweis dafür, dass es richtig ist, in solchen Fällen zu tamponiren und die Heilung per secundam abzuwarten.

Die Operationspräparate beider Fälle sind von W. genau mikroskopisch untersucht; diesbezügliche Beschreibung s. Original. Im Wesentlichen konnten die Befunde von W.'s Vorarbeitern auf diesem Gebiete nur bestätigt werden. Was die Genese der traumatischen Muskelverknöcherung betrifft, so hält W. dafür, dass sowohl Periost wie intermuskuläres Bindegewebe sich an der Ossifikation betheiligen. Die osteoplastische Fähigkeit des letzteren hat nichts Befremdendes, wenn man dasselbe mit Köster zum Skelett des Bewegungsapparates rechnen oder ihm mit Ribbert einen periostalen Charakter zuschreiben darf. Die einschlägige

Litteratur (Verzeichnis von ca. 30 Schriften) ist in der Arbeit angemessen herangezogen.
Meinhardt Schmidt (Cuxhaven).

19) **E. R. Corsen** (Savannah). Bone cysts.

(Annals of surgery 1902. April.)

Die 21jährige, von C. operirte Pat. hatte mit 15 Jahren einen Typhus durchgemacht; zwei Jahre darauf stellten sich Schmerzen im rechten Arm ein. Nach einem weiteren Jahre brach sie sich bei einem ganz geringfügigen Anlass den rechten Oberarm. Der Bruch heilte, doch traten nach einem Jahre wieder so heftige Schmerzen auf, dass Pat. sich zur Operation entschloss.

Die untere Hälfte des rechten Humerus war aufgetrieben und schmerzhaft; Fieber fehlte. Das Skiagramm gab keinen genügenden Aufschluss über die Natur der Geschwulst, sondern zeigte nur einen helleren Schatten an der Stelle der größten Auftreibung. Hier wurde operirt, und es fand sich eine 8 cm lange und 3 cm breite Knochencyste mit klarem, bräunlichem Inhalt. Die Knochenschale war sehr dünn, und die Höhle ausgekleidet mit einer der Synovialmembran ähnlichen Membran. Die nicht ausgeschabte Höhle wurde mit Jodoform-Sublimatgaze ausgefüllt und heilte allmählich aus.

Verf. glaubt die Entstehung der Cyste, deren Wandung er auch genau mikroskopisch untersucht hat, auf den Typhus zurückführen zu können.

Aus der Litteratur stellt C. eine Reihe von ähnlichen Fällen zusammen.

Seefisch (Berlin).

20) **C. Ritter.** Eine leicht verstellbare Gewichtsstütze für den Volkmann'schen Streckverband.

(Deutsche Zeitschrift für Chirurgie Bd. LXIV. p. 284.)

Für die Greifswalder Klinik konstruirter Apparat, bestehend 1) aus einer vertikalen neben dem Bett aufzustellenden Eisenstange, an welcher ein Brett als Unterlage für das zu streckende Bein in beliebiger Stellung (Flexion und Abduktion der Hüfte etc.) anzuschrauben ist; 2) aus 2 oben spitzwinklig zusammengefügten Eisenröhren, am Fußende des Bettes und dieses überspannend aufzustellen. An dem oberen winkligen Verbindungspunkte der Röhren hängt die Rolle für die extendirende Gewichtsschnur. Ausreichende Verschiebbarkeit bezw. Ausziehbarkeit der Röhren erlaubt jede Änderung nach Bedarf (cf. Abbildung).

Meinhard Schmidt (Cuxhaven).

21) **H. Wülfing.** Der Extensionsverband nach Heusner.

(Münchener med. Wochenschrift 1902. No. 38.)

W. empfiehlt erneut die von Heusner angewandten Extensionsverbände, bei welchen mittels eines Sprayapparates eine aus Ol. Ricini 3,0, Resin. Damarrh., Coloph. āā 10,0, Terebinth., Äther, Spirit., Ol. tereb. āā 55,0 bestehende keimfreie Flüssigkeit (beziehbar aus der Schwanenapotheke zu Barmen) in dünnster Schicht auf die Haut aufgesprüht wird. Alsdann werden Streifen aus flanellähnlichem Stoff, die ganze Oberfläche des Gliedes bedeckend, auf jener Klebemasse fixirt, oder statt jener über das mit der Sprayflüssigkeit eingestäubte Glied ein Trikotschlauch gezogen, dessen unteres Ende vorn und hinten eingeschnitten wird. Die Entfernung des Verbandes geht leicht von statten. Außer zu Extensionsverbänden lässt sich jene Methode auch zur Befestigung von Wundverbänden nach Laparotomien, zur Anlegung von Verbänden bei Becken- und Rippenbrüchen, von Filzkorsetts benutzen, deren Haltbarkeit von Rohrgeflechtstreifen erhöht werden kann.

Kramer (Glogau).

22) **G. K. Zechanski.** Zur Anwendung der Strahlenenergie bei der Behandlung tuberkulöser Gelenkleiden bei Kindern.

(Praktitscheski Wratsch 1902. No. 35.)

Z. gebrauchte einen Voltabogen mit Schiffprojektor (80—120 Ampères, 35 bis 40 Volts, etwa 12000 Kerzen). Pat. saß 3—5 m vom Licht entfernt (Temperatur



37—40° R.). In 2 Fällen war durch das warme Licht die Abscessbildung beschleunigt worden; hier wäre kaltes Licht vorzuziehen. — In 3 Fällen trat bedeutende Besserung (fast Heilung) bei tuberkulöser Gonitis ein. Zuerst schwanden die Schmerzen, Schlaf und Appetit wurden besser, dann ging die Schwellung zurück und kehrte die Beweglichkeit wieder. Verkürzung und Abmagerung können durch das Licht nicht beseitigt werden. Absolute Ruhe und Extension sind nicht nothwendig bei Lichtanwendung. Die Methode ist vollständig schmerzlos und den Kindern sehr angenehm. **Gückel** (Kondal, Saratow).

23) O. Vulpius (Heidelberg). Ein neuer Bewegungsapparat.

(Münchener med. Wochenschrift 1902. No. 35.)

Der in der Mittheilung V.'s abgebildete Apparat stellt einen Barren mit starken Griffstangen dar, der auf einem Rahmengestell ruht. Pat. wird auf den endlos gleitenden Boden des letzteren gestellt, stützt sich auf die entsprechend angepassten Krücken und Holme des Barrens oder hängt sich an die vor ersteren befindliche Reckstange, so dass in keinem Falle die Beine die volle Körperlast zu tragen haben. Wird der zunächst festgebremste Boden freigegeben, so beginnt er alsbald durch die Schwere der Beine zu rollen und zwingt den Pat. auszuschreiten. Durch Schieferstellen des Bodens kann die Arbeitsleistung gesteigert werden. Der Apparat wird von der Holzwaarenfabrik von Heldmann & Bender in Bensheim (Hessen) geliefert. **Kramer** (Glogau).

24) W. Kopfstein (Jungbunzlau). Angeborener Defekt der beiden Brustmuskeln der linken Seite. Plastische Operation, Heilung.

(Wiener klin. Rundschau 1902. No. 33.)

Verf. beschreibt einen Fall von angeborenem Fehlen des großen und kleinen linksseitigen Brustmuskels bei einem 10jährigen Mädchen. An Stelle der fehlenden Muskeln ist ein sehniges Band vom Brustkorb nach dem Oberarm zu ausgespannt, das von einer flughautartigen Hautfalte bedeckt ist. An den Konturen der Brust und Schulter ist leicht der Defekt erkennbar. Die Bewegungen im Schultergelenk sind stark gehemmt durch die sich straff anspannende Sehne. Der Fall, an und für sich selten, beansprucht dadurch besonderes Interesse, dass es K. gelang, durch Exstirpation der Sehne und einfache plastische Entfernung der Hautfalte die freie Beweglichkeit der Schulter herzustellen. Der interessanten Mittheilung sind zwei anschauliche Photographien beigegeben. **Schmieden** (Bonn).

25) Bülow-Hansen. Ein operirter Fall von angeborenem Hochstand der Scapula.

(Nord. med. Arkiv Bd. XXXIV. 3. Folge. Bd. I. Abth. 1. No. 3. [Deutsch.])

Verf. resumirt zuerst die landläufigen Theorien des betr. Leidens und theilt danach einen von ihm operirten Fall mit, unter dessen Einzelheiten folgende hier wiedergegeben werden möchten.

4jähriger Knabe mit stark nach rechts geneigtem Kopfe und emporgezogener rechter Schulter, so dass der Hals völlig verschwindet. Das rechte Schulterblatt steht viel höher als das linke und ist außerdem um seine sagittale Achse so gedreht, dass der äußere Rand beinahe horizontal steht, der innere etwas nach oben gerichtet ist. Spina scapulae verläuft in gleicher Höhe mit dem 6. Halswirbel. Wirbelsäule skoliotisch; Abstand der Spitze des rechten Schulterblattes 3, des linken 7, der rechten Spina 4, der linken 5,5 cm von der Wirbelsäule; der obere Rand des Schulterblattes fühlt sich wie eine fast horizontal liegende Knochenhaut an, die 2,5 cm vom Schlüsselbein entfernt ist. Der rechte Arm kann aktiv nur bis zur Horizontalen und passiv um ein Geringes darüber gehoben werden. Dabei fühlt man, wie die obere Partie des Schulterblattes sich gegen die tieferen Theile des Halses stemmt. — Hautschnitt am Übergange zwischen der hinteren und äußeren Seite des Halses; nach Durchtrennung der Fascie werden die Fasern des M. cucullaris stumpf von einander gelöst, Durchschneidung des Levator sca-

pulae und Rhomboides superior, wobei der Arm »ein gutes Stück« heruntergebracht wurde; Abmeißelung des oberen Schulterblattes nach Ablösung des Periosts. Naht der Cucullarisbündel, dann der Haut. Heilung p. p. — Redressirende Übungen, die schon am 5. Tage nach der Operation begannen, schafften ein — wie aus den beigegebenen Zeichnungen ersichtlich — sowohl in kosmetischer wie in funktioneller Beziehung vorzügliches Resultat. Zur Zeit der Publikation konnte der Arm fast eben so hoch über die Horizontale gehoben werden wie auf der gesunden Seite. **A. Hansson** (Cimbrishamn).

26) **Deganello.** Ein Fall von Chondrosarkom der Scapula.

(Virchow's Archiv Bd. CLXVIII. p. 265.)

Bei einer 46jährigen Frau war wegen sehr ausgedehnten Sarkoms des Humerus der Arm mitsammt dem ganzen Schultergürtel unter Durchsägung des Schlüsselbeins weggenommen worden. Bei genauer anatomischer und histologischer Untersuchung fand sich ein primäres Chondrosarkom (Spindelzellensarkom) des Schulterblattes, wahrscheinlich periostalen Ursprungs, mit chondromatöser Metastase (hyalines Chondrom) im Humerus. Zum Schlusse seiner Arbeit giebt Verf. noch eine statistische Übersicht von den Chondromen des Schulterblattes und deren Behandlung. **Fertig** (Göttingen).

27) **J. E. Moore** (Minneapolis). Treatment of dislocation of the clavicle through open wound.

(Annals of surgery 1902. Mai.)

Die Unmöglichkeit, in den meisten Fällen von Verrenkung des acromialen Endes des Schlüsselbeins dieses nach der Reposition zu fixiren, hat M. veranlasst, die blutige Behandlung zu versuchen. Er machte einen etwa 4 Zoll langen Schnitt um das verrenkte äußere Schlüsselbeinende herum und über den hinteren Rand desselben. Nach Freilegung des Acromion und des acromialen Endes des Schlüsselbeins fand er, dass letzteres im Bereich der ganzen äußeren Dreiviertel von allen Weichtheilen entblößt war. Die Ligg. coraco-clavicularia waren quer abgerissen, die Ligg. acromio-clavicularia dagegen mit den Weichtheilen in Zusammenhang geblieben und hatten sich unter das nach oben verrenkte Schlüsselbein gelegt, so die Reposition hindernd. Erst nach Durchschneidung des oberen Lig. acromio-claviculare gelang es, das Schlüsselbein zu reponiren, und nun befestigte M. die Pars acromialis durch 3 Silbernähte an den Proc. acromialis. Die Ligamente wurden mit Katgut, Haut und Fascie mit Seide genäht. Bei 3wöchiger Bettruhe trat völlige Heilung ein. Nach 5 Wochen entfernte M. die Silberdrähte, da er eine nachträgliche Entzündung fürchtete. Konfiguration und Funktion der Schulter wurden normal.

Statt der Silberdrähte will M. in späteren Fällen mit Chromsäure präparirte Känguruhsehne anwenden, um das nachträgliche Herausnehmen der Nähte zu sparen. **Seefisch** (Berlin).

28) **V. Levi.** Epithelioma of the axillary glands presenting the clinical features of tuberculosis.

(Univ. of Pennsylvania med. bull. 1902. August—September.)

Verf. berichtet über folgenden Fall, welcher, da die Anamnese erst nachträglich genauer aufgenommen wurde, zu diagnostischen Irrthümern führte.

Der 55jährige Pat. bemerkte vor 2 Jahren eine warzenähnliche, mit einer Borke bedeckte Geschwulst am Zeigefinger der linken Hand, welche langsam wuchs und 1 Jahr später entfernt wurde. Einige Monate später auf den linken Ellbogen, worauf sich Erscheinungen entwickelten, welche als tuberkulöse, nach außen perforirte Osteomyelitis des Ellbogengelenks angesehen wurden; wegen derselben einige Monate später Amputatio humeri mit zunächst glattem Verlauf. Seit 6 Wochen Schwellung, Röthung und Schmerzhaftigkeit des Stumpfes, zur Zeit Fluktuation an der Innenseite, Achseldrüsen vergrößert und hart. Exartikulation

im Schultergelenk unter der Annahme einer Humerustuberkulose. Hierbei fanden sich an der Innenseite des restirenden Stumpfes käsige, anscheinend tuberkulöse Massen, welche sich entlang den Achselgefäßen fortsetzen. Im weiteren Verlauf Entleerung ähnlicher Massen aus der Wunde, Infiltration über dem äußeren Ende des Schlüsselbeines. Pat. entzog sich weiterer Beobachtung.

Die mikroskopische Untersuchung ergab typisches Epitheliom, auch die des durch Amputatio humeri gewonnenen Präparats. In erster Linie waren Lymphbahnen und Achseldrüsen von Carcinom in Form eines squamösen Epithelioms ergriffen, außerdem in ausgedehntem Maße die Muskulatur und das proximale Ende des Humerusstumpfes. In keinem der untersuchten Gewebe waren irgend welche Zeichen von Tuberkulose vorhanden. **Mohr** (Bielefeld).

29) **F. J. Shepherd** (Montreal). **Rupture of the axillary vein in reducing an old dislocation of the shoulder.**

(Annals of surgery 1902. Mai.)

Beim Versuch, eine fünf Wochen alte axillare Schulterverrenkung zu reponiren, riss die mit der Gelenkkapsel verwachsene Vena axillaris ein. Sofortige Operation, Unterbindung der Vene und Reposition der Verrenkung nach Ausräumung der die Gelenkpfanne ausfüllenden Granulationen. Funktionelles Resultat zufriedenstellend.

Der Einriss der Vene erfolgte schon bei den ersten leichten Bewegungen des verrenkten Armes. **Seefisch** (Berlin).

30) **P. R. Bolton** (New York). **Subcutaneous injury of the brachial plexus.**

(Annals of surgery 1902. Mai.)

Über 2 interessante Fälle von Verletzung des Plexus brachialis berichtet Verf. in der vorliegenden Arbeit:

Fall I. 27jähriger Mann. Vor 5 Wochen Sturz von einer Treppe mit Quetschung des Armes und Kniescheibenbruch. Seitdem völlige Lähmung des linken Armes. Auch die Sensibilität war vom Ansatz des M. deltoides nach abwärts aufgehoben außer an einer Zone an der Innen- und Hinterseite des Oberarmes. Es musste demnach eine Verletzung des Plexus brachialis vorliegen.

Operation: Schnitt 2 Zoll unter dem Proc. mastoideus beginnend am vorderen Rande des Kopfnickers entlang zum Sternoclaviculargelenk, von dort zur Mitte des Schlüsselbeins. Der so geformte Lappen wurde zurückgeschlagen, der Schnitt dann noch 4 Zoll nach unten verlängert, das Schlüsselbein in der Mitte durchsägt und nach unten gezogen. So lag der Plexus brachialias frei; aber statt seiner fand sich eine Granulationsmasse. In dieser Masse war nichts mehr von Nerven zu sehen, nur einige hindurchziehende Fasern waren erkennbar, die man für die Schéiden der degenerirten Nerven hielt. Als aussichtslos wurde daher die Operation beendet und die Wunde wieder genäht.

Fall II. 49 Jahre alter Pat., der vor 9 Monaten durch einen Unfall auf einer Lokomotive den rechten Humerus gebrochen hatte. Der Arm war 13 Wochen lang immobilisirt gewesen, und nach Abnahme des Verbandes zeigte sich, dass er völlig gelähmt war. Die Sensibilität war im Bereich des ganzen Unterarmes und bis dicht oberhalb des Ellbogens aufgehoben.

Operation: Schnitt fast genau so wie vorher. Nach Freilegung des Plexus brachialis fand sich ein $2^1/_2$ Zoll breites, narbiges Band, parallel verlaufend mit dem äußeren Rande des M. scalenus anticus und verwachsen mit Aa. subclavia und axillaris. Vom Plexus brachialis fand sich keine Spur, während die Äste der oberen Cervicalnerven deutlich oberhalb der narbigen Masse sichtbar waren. Auch die Aa. suprascapularis und transversa colli konnten nicht gefunden werden. An ein Aufsuchen und Naht der Nervenstämme war somit nicht zu denken, und die Wunde wurde wieder geschlossen. Mikroskopisch fanden sich in dem Narbengewebe zahlreiche Nervenfasern.

B. ist der Ansicht, dass in beiden Fällen sich durch Zerreißung von Gefäßen ein Hämatom gebildet hatte. An Stelle des Hämatoms entstand mit der Zeit Narbengewebe, in welchem die Nerven völlig zu Grunde gingen.

In Anbetracht der absoluten Lähmung und Gefühllosigkeit eines solchen Armes hält es B. für rathsam — natürlich nachdem hinreichend lange auf die etwaige Spontanheilung gewartet worden ist — das Glied abzusetzen.

Seefisch (Berlin).

31) F. K. Weber. Zur operativen Behandlung veralteter Ellbogenverrenkungen.

(Russ. chir. Archiv 1902. Hft. 4.)

2 Fälle: 1) Mann, 19 Jahre alt, vor 4 Monaten Verrenkung des linken Ellbogens nach hinten mit Bruch des Condylus int.; letzterer ist nach hinten verlagert. Hinterer Längsschnitt nach v. Langenbeck, doch ist das Gelenk ungenügend eröffnet trotz sorgfältiger, subperiostaler Ablösung der Weichtheile. Beim Versuch, die Knochen mit einem Raspatorium abzuhebeln, werden die Gelenkflächen zerquetscht. Daher Resektion nach Ollier (3 cm vom Humerus). Nach 2 Monaten: Beweglichkeit zwischen 80—150°, Pronation fast normal, Supination etwas beschränkt. Fast keine seitliche Beweglichkeit im Gelenk. Kann leicht ziemlich bedeutende Lasten heben und halten. — 2) Frau, 46 Jahre alt. Vor 14 Monaten Verrenkung links, außerdem Bruch des Radius im unteren Drittel mit Einkeilung des oberen Fragments in das untere. Der Vorderarm ist nach hinten außen verrenkt, bei der Operation wurde noch ein Abbruch des Condylus ext. gefunden. — Schnitt nach Kocher über dem Epicondylus lateralis; vorsichtige Lösung der Muskeln über dem Epicondylus und dem Radiusköpfchen; im Gelenk eine Menge Bindegewebsstränge; bei Flexionsversuchen bricht der Epicondylus ein. Daher wurde der laterale Theil des M. triceps vom Olecranon abgelöst und nun das Gelenk leicht nach innen gebogen und so eröffnet. Gelenkflächen von normaler Form, Knorpel bindegewebig entartet, Kapsel sehr verdickt. Entfernung des Epicondylus lateralis, sehr leichte Reposition. Nach 2 Monaten: Beweglichkeit zwischen 180 und 75°, Supination und Pronation fast normal. Kann bis 3 kg heben und halten. Vor der Operation war die Extremität sehr schlecht, fast atrophisch und sehr wenig beweglich. — Zum Schluss spricht sich W. gegen die hinteren Querschnitte und für den Schnitt Kocher's aus. Die Resektion ist nur für schwere Fälle und als ultimum refugium angezeigt. Sie giebt nur bei subperiostaler Ausführung bei Individuen von 15—25 Jahren gute funktionelle Resultate, und ist bei Kindern nicht angezeigt.

Gückel (Kondal, Saratow).

32) L. A. Stimson (New York). Fracture of the carpal scaphoid with dislocation forward of the central fragment.

(Annals of surgery 1902. Mai.)

S. hat zwei Fälle von Bruch des Kahnbeines an der Handwurzel gesehen mit Verrenkung des centralen Fragments nach der Volarseite. In beiden Fällen wurde das dislocirte Fragment exstirpirt; die Funktion wurde in einem Falle ganz normal, im anderen unvollkommen.

Verf. erklärt diese seltene Fraktur als Rissfraktur durch extreme Volar- oder Dorsalflexion des Handgelenks. Die Verschiebung des einen Fragmentes nach der Volarseite ist seiner Ansicht nach zu Stande gekommen durch Druck des Kopfes des Os multangulum majus auf das centrale Bruchstück, welches an seinem Platze nur noch durch das Band festgehalten war, das zum Os semilunare zog.

Seefisch (Berlin).

Originalmittheilungen, Monographien und Separatabdrücke wolle man an *Prof. E. Richter* in Breslau (Kaiser Wilhelmstraße 115), oder an die Verlagshandlung *Breitkopf & Härtel*, einsenden.

Druck und Verlag von Breitkopf & Härtel in Leipzig.

Centralblatt

für

CHIRURGIE

herausgegeben

von

E. von Bergmann, in Berlin, **F. König,** in Berlin, **E. Richter,** in Breslau.

Neunundzwanzigster Jahrgang.

Wöchentlich eine Nummer. Preis des Jahrgangs 20 Mark, bei halbjähriger Pränumeration. Zu beziehen durch alle Buchhandlungen und Postanstalten.

No. 50. **Sonnabend, den 13. December.** **1902.**

Wie lässt sich der Bauchbruch nach Laparotomie vermeiden?

Von

Dr. **Oscar Wolff** in Essen a. d. Ruhr.

Von Zeit zu Zeit werden in Fachzeitungen und auf chirurgischen oder gynäkologischen Versammlungen Betrachtungen darüber angestellt, welche Nahtmethode bei Laparotomien die beste sei, durch welche Art der Naht sich der sekundäre Bauchbruch am sichersten vermeiden lasse. Die durchgreifende Naht, die Naht in 2, 3 oder mehr Etagen wird empfohlen, komplicirte Übereinanderschiebungen der Mm. recti, Verwendung von Seide oder Silberdraht als Nahtmaterial sollen bezüglich der sicheren Vermeidung des Bauchbruches



maßgebende Faktoren sein. Wieder Andere legen großes Gewicht auf eine passende Leibbinde, und bald wird dieser, bald jener Binde der Preis der Vorzüglichkeit zuerkannt.

Ich habe alle Nahtmethoden versucht, mit Seide und Silber genäht, verschiedene Leibbinden verordnet und doch hier und da ohne Unterschied der angewandten Methode Bauchbrüche beobachtet. Es scheint ziemlich einerlei zu sein, ob man so oder so näht, vielmehr ist die Erklärung für das Zustandekommen der Bauchbrüche nach Laparotomie nicht in der Nahtmethode, sondern anderswo zu suchen.

Wenn man den Heilverlauf seiner Laparotomien genau verfolgt und in einer exakten Krankengeschichte festlegt, damit er dem Gedächtnis nicht entschwindet, so wird man später bei der Nachuntersuchung finden, dass gerade diejenigen Operirten einen Bauchbruch bekommen haben, bei denen in den ersten Tagen nach der Operation Meteorismus konstatirt worden ist; dabei ist es gleichgültig, welche Nahtmethode zur Verwendung gekommen ist. Ist ein Bauchbruch da, so findet sich in der Regel in der Krankengeschichte während der ersten Tage post op. Meteorismus verzeichnet. Durch den Druck der geblähten Darmschlingen werden die Nähte mechanisch gesprengt, und zwar in der Regel nur die Fasciennaht, in geringerer oder größerer Ausdehnung, entsprechend dem Grad des Meteorismus; denn sie besitzt eine größere Spannung als die nachgiebige Haut und hat in Folge dessen den größten Druck auszuhalten. Die Hautnaht bleibt meist intakt, sieht primär aus, während die darunterliegende Fasciennaht dem Druck der Darmschlingen längst nachgegeben hat und gesprengt ist. Wer bei aufgetriebenem Abdomen aus irgend einem Grunde (Blutung etc.) die Bauchnaht öffnen muss, wird häufig die folgende Beobachtung machen können: Die Hautränder sind verklebt, die Fasciennaht hat aber nicht gehalten; hier und da hat sich ein Knoten gelöst, oder — wenn alle Schichten durchgreifend genäht waren — einzelne Fäden haben die aus einander gewichenen Fascienränder durchschnitten.

Darin liegt die Erklärung für die Entstehung des Bauchbruches kurz nach der Operation. Die Art der Naht ist unwesentlich, wesentlich ist es, Bedingungen zu schaffen, durch welche der Meteorismus vermieden wird; Meteorismus und Bauchbruch stehen im Verhältnis von Ursache und Wirkung.

Von diesem Gesichtspunkt ausgehend habe ich seit 2 Jahren nur diejenigen Laparotomiewunden vollkommen vernäht, bei denen mit Sicherheit ein absolut reaktionsloser Verlauf zu erwarten war; in allen Fällen aber, in denen mehr oder weniger große Sekretion zu erwarten stand, in denen eine Wundfläche der Serosa zurückblieb, in denen Erscheinungen einer auch nur leichten, frischen Entzündung sich bei der Operation fanden, habe ich die Bauchhöhle nicht vollkommen geschlossen, sondern mittels eines kleinen Jodoformgazestreifens durch eine Nahtlücke drainirt; dadurch wird die

meteoristische Blähung der Därme verhindert. Natürlich lässt sich keine Vorschrift darüber geben, welche Fälle ganz vernäht werden können, welche drainirt werden müssen; das ist Sache der Erfahrung und des Geschmackes des Operateurs.

Seitdem ich bei Peritonealoperationen von der Drainage der Bauchhöhle ausgiebigeren Gebrauch mache als früher, d. h. seitdem ich der Entstehung des Meteorismus vorbeuge, habe ich den Eindruck bekommen, dass die Bauchnaht einen festeren Halt giebt und behält, und dass der Bauchbruch seltener geworden ist.

Allerdings wird die Heilungsdauer bei Anwendung der Drainage um ein geringes verzögert. Dieser Nachtheil wird aber reichlich aufgewogen durch den Vortheil, der in der Vermeidung des späteren Bruches liegt.

---

1) **A. Bier.** Über die Anwendung künstlich erzeugter Hyperämie zu Heilzwecken.

(Verhandlungen des XIX. Kongresses für innere Medicin zu Berlin.)

2) **A. Bier.** Über praktische Anwendung künstlich erzeugter Hyperämie.

(Therapie der Gegenwart 1902. Februar.)

B. bespricht in der ersten Arbeit zuerst die Stauungshyperämie und ihre von ihm inaugurirte Wirkung auf die Gelenktuberkulose. Auch bei puerperal pyämischer Gelenkmetastase im zweiten Stadium, bei Gesichtserysipel und, was noch erstaunlicher ist, bei Phlegmonen, ja bei einem beginnenden Sehnenscheidenpanaritium wurde die Stauungshyperämie mit Erfolg angewendet. B. meint allerdings, dass es sich bei diesen letzteren Krankheiten erst noch um Versuche handle, die mit der größten Vorsicht und Sachkenntnis ausgeführt werden dürften. Nur die Blutstauung ist die wirksame, bei welcher es zu einer akuten, heißen, rothen Hyperämie kommt. Die blaue venöse oder die weiße, nur auf Ödemerzeugung beruhende Stauung ist im Gegentheil schädlich. Auf der mangelhaften Technik beruhen viele Misserfolge. Eben so ist die Stauung zu unterlassen, wenn schon an sich Cirkulationsstörungen durch das Grundleiden bedingt sind. Die Erfolge beruhen auf der bakterientödtenden Wirkung der B.'schen Stauung, wie sie Nötzel, B.'s Assistent, auch experimentell bewiesen hat.

Des weiteren bewirkt die Stauungshyperämie Bindegewebswucherung und Vernarbung, bei pathologischen Exsudaten Auflösung derselben, namentlich wenn nach der Stauung Massage angewendet wurde.

Über die schmerzstillende Wirkung des Verfahrens hat Ritter ja auf dem letzten Chirurgenkongress berichtet.

Was die aktive Hyperämie angeht, so wahrt B. seine Priorität den Fallermann'schen Apparaten gegenüber; er habe schon im

Januar 1893 ausführlich beschriebene Heißluftkästen zur Erzeugung aktiver Hyperämie angegeben. Sodann beweist er, dass die Heißluftbehandlung im Grunde eine Hyperämiebehandlung sei; die Schwitzwirkung kommt nicht in Betracht. Die Hyperämie wirkt als Kühlvorrichtung, indem das Blut das erhitzte Glied durchströmt, ähnlich wie wir bei galvanokaustischen Instrumenten eine Wasserkühlung anbringen. Wie der passiven, kommt auch dieser aktiven Hyperämie eine auflösende, eine schmerzstillende Wirkung zu und, was die erstere nicht vermag, auch eine resorbirende. Die aktive Hyperämie nützt nicht bei Tuberkulose, bei akut entzündeten Gelenken, bei akuten gonorrhoischen Gelenkentzündungen, im Gegentheil kann sie schaden. Eine bakterientödtende Wirkung glaubt B. der passiven Hyperämie viel eher als der aktiven zuschreiben zu dürfen. Dass Bakterien in den Heißluftkästen durch die Hitze abgetödtet würden, glaubt er nicht.

Dagegen wirken die Heißluftbäder gut auf neuralgische Schmerzen, sind aber nicht im Stande, atrophische Glieder irgend wie zu bessern. Bei Cirkulationsstörungen helfen Heißluftbäder oft ausgezeichnet, so bei Ödem nach Frakturen. Die aktive wie die passive Hyperämie vermögen auch, wie Ritter nachgewiesen hat, chronische Erfrierungen der Glieder günstig zu beeinflussen. Den Schluss der Arbeit bildet eine Beschreibung der Technik, welche B. in dem oben angeführten Aufsatz aus der Therapie der Gegenwart genauer schildert. Derselbe muss im Original nachgelesen werden, da die technischen Einzelheiten sich nicht kurz referiren lassen. **Bertelsmann** (Hamburg).

---

3) **Huismans.** Bemerkungen zur Organtherapie im Anschluss an Fälle von Akromegalie, Myxödema infantile und Morbus Addisonii.

(Therapie der Gegenwart 1902. No. 8.)

Nach kurzem Bericht der Krankengeschichte je eines Falles von Akromegalie, Myxödem und Morbus Addisonii macht Verf. einige Bemerkungen über die Organtherapie. Er betont, dass auf dem Gebiete der Organtherapie der Spekulation Thür und Thor geöffnet sei, und dass die Organtherapie stehe und falle mit der Erkenntnis von der Funktion der Drüsen mit innerer Sekretion. Den ursprünglich von Brown-Séquard und nach ihm von einer Reihe anderer Autoren aufgestellten Satz, dass es sich bei den in Frage kommenden Drüsen um eine äußere, den Körper entgiftende und eine innere Sekretion handle, durch welche lebenswichtige Stoffe in die Blutbahn gelangen, empfiehlt Verf. nach dem Vorgange von Neusser, Lewandowsky u. A. dahin abzuändern, dass man nur von einer inneren Sekretion spricht, indem sich auch die sog. äußere in der Drüse selbst abspielt. Hinsichtlich der Wirksamkeit der Organtherapie kommt es darauf an, welche Art der Drüsenfunktion ausgefallen ist. Dar-

reichung von Schilddrüse resp. Jodothyrin hat desswegen Erfolge zu verzeichnen, weil wir mit der Darreichung einen dem Körper fehlenden Stoff ersetzen können. Anders bei Erkrankungen der Nebenniere, wo vor Allem ein den Körper entgiftendes Moment fortfällt. Hier ist mit Organpräparaten eben so wenig zu erreichen, wie in Fällen von Erkrankung von Drüsen, die eine vitale Funktion (Neubildung corpusculärer Elemente) haben.

Hinsichtlich der technischen Seite der Organtherapie ist zunächst auf die Herstellungsschwierigkeiten aufmerksam zu machen, indem Ptomaine möglichst entfernt werden müssen. Auch die zur Elimination der Ptomaine angewandte Herstellung der »wirksamen Principe« hat ihre Schattenseiten, da die übrigen Bestandtheile auch von Bedeutung sind und wohl auch ein langwieriger chemischer Process zur Isolation des wirksamen Principes nicht ohne Einfluss bleiben kann. Ähnlich steht es mit den Extrakten.

Am empfehlenswerthesten ist noch die Darreichung von Extrakt oder von Tabletten. Ob die Darreichung durch den Mund oder subkutan geschieht, ist von keiner wesentlichen Bedeutung, da einerseits der Magensaft das »wirksame Princip« nicht wesentlich zu beeinflussen scheint, andererseits aber auch bei subkutaner Injektion nach Resorption im Blute Zersetzungen sich ereignen können.

Bei gesteigerter Drüsenfunktion ist mit Organpräparaten kaum etwas auszurichten, da man damit die zur Steigerung der Funktion führende Nerventhätigkeit nicht beeinflussen kann.

Silberberg (Breslau).

---

4) **Kühn.** Einige Erfahrungen über den therapeutischen Werth der Nebennierensubstanz.

(Therapie der Gegenwart 1902. No. 8.)

Ausgehend von der Thatsache der blutdruckerhöhenden Wirkung der Nebennierensubstanz wurden an der Rostocker medicinischen Klinik einige therapeutische Versuche mit Extr. suprarenale haemostaticum siccum Merck bei Affektionen des Verdauungskanals und der Luftwege gemacht. Verf. berichtet darüber, dass bei subkutaner Injektion (es wurden 1%ige und 5%ige wässrige Lösungen verwandt) trotz guter Sterilisation der Lösung meist starke lokale Reaktionen beobachtet wurden. Der therapeutische Erfolg war in der Hälfte der Fälle ein völlig negativer, in der anderen Hälfte der Fälle, wo sich eine geringe Besserung zeigte, beruhte dieselbe vielleicht auf suggestiver Basis. Bei einem Falle von typhösen Darmblutungen wurden nach der Darreichung der Nebennierensubstanz sogar epileptische Anfälle beobachtet.

Verf. warnt vor der Darreichung der Nebennierensubstanz und ermahnt zur Nachprüfung. **Silberberg** (Breslau).

---

5) **G. King.** L'adrénaline. Sa valeur thérapeutique.

(Annal. des malad. de l'oreille etc. 1902. Juli.)

K. bestätigt die Beobachtungen anderer Autoren über die anämisirende Wirkung des Adrenalin. Nach Bepinselung einer Schleimhautfläche mit einer Lösung 1 : 1000 oder nach Bestäuben mit Adrenalin in Substanz tritt nach wenigen Sekunden vollkommene Blässe und Abschwellung ein; die Kontraktion der Kapillaren ermöglicht es, unter fast vollkommener Blutleere zu operiren. Unangenehme Nebenwirkungen sind bisher nicht beobachtet worden, auch die Gefahr einer Nachblutung ist nach K. nicht so groß, wie man anfänglich annahm. Bei der Applikation auf Schleimhäute ist es zweckmäßig, das Adrenalin mit Cocain zu kombiniren. Auch bei Operationen an der äußeren Haut lässt sich durch subkutane Injektion von Adrenalinlösung eine Verminderung der Blutung erzielen. Das Adrenalinum crystallisatum ist in den Apotheken in Substanz oder in Lösung 1 : 1000 erhältlich (Preis für 0,06 g Trockensubstanz ca. ℳ 6. Ref.).

Hinsberg (Breslau).

6) **P. Ferraresi** (Rom). Sui metodi operativi dell' ipospadia balanica e dell' ipospadia della porzione alte dell' uretra peniena.

(Malpighi 1902. No. 13.)

F. stellt die Operationsmethoden für die Eichel- und Penishypospadie kritisch zusammen und theilt 2 Fälle mit, in denen er die einzeitige Operation (sog. Beck-v. Hacker'sche) ausgeführt hat. Mit Rücksicht darauf, dass bei einem 8 Monate alten Kinde die Isolirung sehr schwierig war und schließlich die gespannte Harnröhre an ihrem Ende nekrotisirte, so dass die angeborene Hypospadie wiederkehrte, während der Eingriff bei einem 5jährigen Knaben vollständig und ohne Zwischenfall zur Heilung führte, räth F., eine untere Altersgrenze für die Operation anzusetzen, als welche er mit Rücksicht auf die Ergebnisse der Entwicklungsgeschichte das erreichte 2. Lebensjahr vorschlägt.

J. Sternberg (Wien).

7) **Vineberg.** Primary carcinoma of the urethra in women.

(Amer. journ. of the med. sciences 1902. Juli.)

Von primären Carcinomen der weiblichen Harnröhre sind nur 10 Fälle bekannt, außerdem 25 Vulvourethralcarcinome (Ehrendorfer, V.). Ätiologisch kommen lokale chronische Entzündungen, Polypen, Angiome, Cystadenome in Betracht; differentialdiagnostisch sind Harnröhrenkarunkeln, Vorfall der Harnröhrenschleimhaut, Schleimpolypen zu berücksichtigen. Ist die Harnröhre nur theilweise ergriffen, so ist natürlich Totalexstirpation am Platze; Verf. führte dieselbe mit Erfolg bei einer 36jährigen Frau aus; da jedoch Inkontinenz eintrat, versuchte er durch eine zweite plastische Opera-

tion aus der Scheide eine neue Harnröhre zu bilden, aber ohne Erfolg.

Von anderen Autoren empfahl McGill, bei Betheiligung der ganzen Harnröhre und des Blasenhalses die Blase nach Exstirpation der erkrankten Stelle unten zu schließen und eine Fistel oberhalb der Symphyse nach Witzel zu bilden. Oft bildet die Narbe am Blasenhals selbst einen Ersatz des Schließmuskels. Gersuny's kreisförmige submuköse Paraffininjektion um die Blasenöffnung herum, durch welche er einmal Kontinenz erzielte, hat nach Pfannenstiel in einem Falle Paraffinembolie in die Lunge zur Folge gehabt.

Fritsch empfiehlt Schließung der Scheide und Anlegung einer Mastdarm-Scheidenfistel. Verf. spricht sich für weitere Versuche mit plastischen Operationen aus und führt den Misserfolg in seinem Falle auf eine fixirte Retroflexio uteri mit abnormer Zerrung der vorderen Scheidenwand zurück. **Bender** (Leipzig).

---

8) **J. Albarran** et **B. Motz.** Contribution à l'étude de l'anatomie macroscopique de la prostate hypertrophie.

(Ann. des malad. des org. génito-urin. 1902. No. 7.)

In dieser mit 46 meist vortrefflichen Holzschnitten ausgestatteten Arbeit besprechen die Verff. einige besondere, namentlich für operative Eingriffe wichtige Punkte der makroskopischen Prostataanatomie, nämlich die Prostatakapsel und die Beziehungen der Prostatahypertrophie zur Harnröhre und zum Blasenhalse.

Die Arbeit eignet sich nicht zu einem kurzen Referate, muss vielmehr an der Hand der Abbildungen genauer studirt werden.

Paul Wagner (Leipzig).

9) **F. Legueu.** Taille périnéale et prostatectomie.

(Ann. des malad. des org. génito-urin. 1902. No. 8.)

Multiple Blasensteine in einer inficirten und schmerzhaften Blase, deren Muskulatur in Folge von Prostatahypertrophie stark geschwächt ist, bedeutet einen verhältnismäßig häufigen Symptomenkomplex.

Verf. würde in solchen Fällen früher die Lithotritie oder wenn deren Vornahme sich als unmöglich erweist, die Sectio alta vorgenommen haben. Jetzt verfährt Verf. anders. Mittels eines transversalen, prärectalen Schnittes dringt er auf die Prostata vor, entfernt dieselbe, wenn möglich in 2 Hälften, und extrahirt die Blasenkonkremente von einer Sectio perinealis aus. Perineale Dauerdrainage der Blase, im Übrigen Naht der Harnröhre und Dammwunde. An der Hand eines konkreten, günstig ausgegangenen Falles erläutert Verf. die einzelnen Stadien des operativen Eingriffs.

Paul Wagner (Leipzig).

---

10) Verhoogen (Brüssel). Die perineale Prostatektomie bei Hypertrophie der Vorsteherdrüse.

(Centralblatt f. d. Krankheiten d. Harn- u. Sexualorgane Bd. XIII. Hft. 9.)

V. ist von den Ergebnissen der Bottini-Operation nicht befriedigt (er hatte in 21 eigenen Fällen nur 6—7 ganz günstige Erfolge, dagegen mehrere Misserfolge); desshalb hat er in 3 Fällen bei Männern von 58, 59 und 65 Jahren mit schweren Retentionssymptomen die ganze Prostata, und zwar mit Glück, entfernt. Die Operirten entleerten ihre Blase vollständig, doch scheint bei zweien eine kleine Darmfistel zurückgeblieben zu sein.

Verf. beschreibt sein Operationsverfahren mit folgenden Worten: »Pat. liegt auf dem Rücken in der Lage des perinealen Steinschnittes, die Schenkel hoch in die Höhe gezogen — um den Damm gut frei zu legen —, Mastdarmtamponade. Ein stark gekrümmter Metallkatheter wird in die Harnröhre geführt und von einem Assistenten festgehalten. Auf dem Damm wird nun ein Schnitt geführt, welcher vorn an der linken Seite des Musculus perinei transversus anfängt, dann ca. 2 Finger neben dem Afterrande verläuft und auf der Höhe des sacrococcygealen Gelenkes endet. Nach Durchschneiden der Haut und des Zellgewebes wird die ganze linke Seite des Mastdarmes sammt Elevator ani freigelegt, wodurch das Cavum ischiorectale breit eröffnet wird. Ich führe nun einen Querschnitt dem ersten senkrecht gegenüber, einen guten Finger breit an der Aftermündung vorbeigehend und die ganze Breite des Dammes einnehmend. Ich gehe zwischen Bulbus urethrae und dem Mastdarm hindurch, die ich beide mit der Schere von einander lospräparire, und erreiche so die Schicht, welche die Vorsteherdrüse von dem Mastdarm trennt. Diese Schicht lässt sich mit dem Finger leicht zertheilen, und die Hinterseite der Prostata ist damit in ihrer ganzen Ausdehnung freigelegt. Der vorn und links losgelöste Mastdarm wird nach rechts und unten durch einen Gehilfen stark zurückgedrängt, so dass die Prostata in der Tiefe des so gebildeten Trichters vollständig vorliegt. Alsdann mache ich einen Einschnitt in die Kapsel der Prostata in der ganzen Länge des linken Lappens, trenne sie mit dem Finger ab, fasse die Drüse mit einer Zange und löse sie mit einer gebogenen starken Schere stückweise los. Nachdem so der ganze linke Lappen entfernt ist, verfahre ich eben so auf der rechten Seite und schone dabei Harnröhre und Blasenhals auf das sorgfältigste; dann dringe ich noch an die Vorderseite der Harnröhre vor und entferne die zwischen ihr und der Symphyse vorhandenen Reste prostatischen Gewebes. Die so ausgeräumte Scheide der Prostata wird tamponirt, die Wunde durch einige Nahtstiche verkleinert.

Fr. Brunner (Zürich).

11) **E. Jouon.** Des déchirures extraperitonéales de la vessie consécutives aux fractures du bassin.

(Ann. des malad. des org. génito-urin. 1902. No. 9.)

Aus Veranlassung eines selbst beobachteten Falles von schwerer extraperitonealer Blasenzerreißung in Folge von Beckenbruch hat Verf. die Litteratur hierüber eingesehen und 100 Fälle zusammengestellt. Er giebt ein genaues Krankheitsbild dieser schweren Komplikation. Therapeutisch empfiehlt sich, in diesen Fällen zur Verhütung resp. Beseitigung der Urininfiltration sofort die Sectio alta vorzunehmen, und zwar am besten mittels Längsschnittes nach Guyon. Nach eventueller Entleerung des Cavum Retzii von Urin und Blut mittels trockener sterilisirter Kompressen wird die Vorderfläche der Blase untersucht. Wenn irgend möglich, wird die Blasenwunde mittels doppelter Naht fest vereinigt. Ist die Naht unmöglich oder besteht schon schwere Urininfiltration, so eröffnet man die Blase in der Mittellinie und drainirt sie, eben so auch das Cavum Retzii; außerdem wird ein Dauerkatheter eingelegt. Letzteres geschieht auch wenn die Blasenwunde genäht werden kann. Möglichst schnelles chirurgisches Eingreifen ist unerlässlich, wenn ein günstiger Erfolg erzielt werden soll. Bei sehr starker Urininfiltration muss neben dem hohen Blasenschnitt auch noch ein Dammschnitt gemacht werden, namentlich auch dann, wenn neben der Blasenverletzung eine Zerreißung der Harnröhre vorliegt. Die Blasendrainage muss dann noch durch eine Urethrotomia externa gesichert werden.

Paul Wagner (Leipzig).

---

12) **C. Parascandolo** e **E. Marchese** (Neapel). Sul raschiamento della vescica quale metodo curativo della cistite.

(Clinica chir. 1901. No. 11 u. 12.)

Experimentelle Untersuchungen über die Behandlung chronischer Cystitiden verschiedener Ätiologie mit Ausschabung der Blase. Zur Erzeugung der Cystitis wurde den Thieren (Hunden) täglich durch 12 bis 24 Stunden die Harnröhre abgebunden und Aufschwemmungen von Staphylococcus pyogenes aureus, Streptococcus pyogenes, Bacterium coli, Proteus vulgaris zum Theil mit der Pravaz'schen Spritze suprapubisch injicirt, zum Theil mit dem Katheter beigebracht, und zwar sowohl in die unversehrte wie in die durch Einführung von Arzneimitteln gereizte Blase, so wie in zwei Fällen, nachdem einige Zeit vorher ein Stein in die Blase eingenäht worden war. Bei den Hunden wurde die Ausschabung nach der Epicystotomie, bei den Hündinnen durch die Harnröhre vorgenommen. Zur Narkose wurde eine Injektion von je ein Gramm einer Lösung von 40 g Chloral, 0,20 g Morphin, 200 g Wasser auf 400 g Körpergewicht in die Peritonealhöhle (wie?) verwendet. Nach der Ausschabung folgte eine Waschung mit physiologischer Kochsalzlösung in großen Mengen, dann die exakte Naht. In fast allen

Fällen p. pr. int. — Die nun folgenden Harnuntersuchungen, verglichen mit den nach der künstlich erzeugten Cystitis vorgenommenen, sind in ausführlichen Tabellen niedergelegt. Sie lassen folgenden Schluss zu: »In Fällen chronischer Cystitis, welche der Behandlung mit »einfacheren« Methoden widerstehen, bleibt dem Chirurgen die Ausschabung übrig«. **J. Sternberg** (Wien).

---

13) **Küster.** Die Chirurgie der Nieren, der Harnleiter und der Nebennieren.

(Deutsche Chirurgie Lfg. 52[b]. II. Hälfte.)
Stutgart, **F. Enke,** 1902.

Der im Jahre 1896 (s. Ref. in d. Bl. p. 954) erschienenen ersten Hälfte der K.'schen »Chirurgie der Nieren« ist leider erst jetzt die den Abschluss des Werkes bildende zweite mit obigem erweiterten Titel gefolgt, so dass jene gegenüber dieser jetzt schon nicht mehr ganz auf der Höhe des gegenwärtigen Standes unseres Wissens und Könnens, besonders auf dem Gebiete der Nierenuntersuchungsmethoden und funktionellen Nierendiagnostik, stehend erscheint. Die wenigen Worte, welche K. den hier gemachten Fortschritten in dem vorliegenden Bande widmet, z. B. der Aktinographie, der Bestimmung des Gefrierpunktes des Blutes (»Kryoskopie«) etc. stellen keinen ausreichenden Ersatz für das dem ersten Fehlende dar. Freilich begreift man es, dass die Vollendung der Monographie einen so langen Zeitraum von 6 Jahren in Anspruch genommen, wenn man den neuen Band eingehend studirt, das auf über 100 Seiten gegebene Litteraturverzeichnis näher ansieht. Welch gewaltige Arbeit musste von K. bewältigt werden, um dieser Überfülle von zum Theil moderner Litteratur gerecht zu werden, seine eigenen umfangreichen Erfahrungen im Einzelnen, wie in ihrer Gesammtheit mit heranziehen zu können! Und dies hat Verf. in hervorragendem Maße gethan! Die gesammte Litteratur, einschließlich ihrer neuesten großen Werke von Morris, Israel etc. ist verwerthet, zahlreiche Statistiken aus fremdem und eigenem Material sind eingeschaltet, überall erkennt man, dass ein auf dem Gebiete außerordentlich reich erfahrener Chirurg und geistvoller Forscher die Feder geführt hat.

Was die Anordnung des vielfach durch Abbildungen und schöne Farbentafeln illustrirten Inhaltes anlangt, so werden zunächst die Entzündungen des Nierenbeckens und der Niere, die Pyelonephritis mit einem ihrer Ausgänge, dem »Empyem« des Nierenbeckens und dem Nierenabscess und daran anschließend, allerdings etwas zu kurz, die sog. renale Hämophilie dargestellt. Dann folgen nach Besprechung der Syphilis die Tuberkulose, die Steinkrankheit der Nieren, die Sackniere (Hydro- und Pyonephrose), die Cystenniere, die Nierencysten und paranephritischen Cysten, unter gleichzeitiger Schilderung der zugehörigen Harnleiteraffektionen. Und weiterhin die Neubildungen der Niere, und zwar 1) die Geschwülste mit bindegewebiger

Grundlage, 2) die mit epithelialer Grundlage, 3) die Geschwülste, welche von fremden, während des Embryonallebens versprengten Keimen ausgehen (embryonale Drüsengeschwülste, Epinephroid oder Struma suprarenalis accessoria), die Neubildungen der Nierenhüllen und deren Umgebung, so wie die der Nebennieren und schließlich die durch thierische Schmarotzer hervorgerufenen Nierenerkrankungen. Es würde den Rahmen einer Anzeige des ausgezeichneten Werkes bedeutend überschreiten, wenn Ref. aus diesen Kapiteln Einzelheiten und die Anschauungen K.'s, wie sie sich aus seinen eigenen großen Erfahrungen herausgebildet haben, hervorheben wollte. Auch bezüglich seiner Stellung gegenüber den Arten der in Betracht gezogenen Operationen ist dies nicht einmal möglich, obwohl Verf. in dankenswerther Weise am Schlusse des Bandes noch einmal die einzelnen operativen Eingriffe hinsichtlich ihrer Anzeigen und Gegenanzeigen, der Methoden und Resultate, wie sie die verschiedenen fremden und K.'s eigene Statistiken erkennen lassen, zusammenfassend bespricht. Wir können nur erwähnen, dass der Autor für ein möglichst konservatives Vorgehen eintritt, die Indikationen für totale Nephrektomie im Allgemeinen erheblich einschränkt, die Theilexstirpationen für wenige, immerhin seltene Fälle ganz umschriebener Verletzung oder Erkrankung aufspart, dagegen die Anzeigen, für die Nierenspaltung weiter ausdehnt, ohne indess zu der neuerdings mehrfach erörterten chirurgischen Behandlung der Nephritis Stellung zu nehmen. Auch auf die von K. gebotenen Zusammenstellungen von 1521 Nephrektomien mit 25,31% Sterblichkeitsziffer und von 904 Nephrotomien mit 16,59% Todesfällen sei noch hingewiesen. Sie ergeben einen wesentlich stärkeren Procentsatz der Sterblichkeit bei den transperitonealen Operationen, als bei den lumbalen und enthalten die ernste Mahnung, jene nicht ohne die dringendsten Umstände vorzunehmen.

Das Werk wird eine Zierde der deutschen medicinischen Litteratur bleiben. **Kramer** (Glogau).

---

14) **O. Langemak.** Untersuchungen über den anämischen Niereninfarkt als Folge von Schnittwunden.

(Bibliotheca medica C. Hft. 15. Stuttgart, **F. Naegele,** 1902.)

Um die Kenntnisse über den anämischen Niereninfarkt durch systematische Untersuchungen zu bereichern, erzeugte Verf. dadurch Infarkte, dass er durch einen quer zur Längsachse der Niere verlaufenden, Rinde und Mark an der Vorder- und Hinterfläche treffenden Schnitt die linke Niere von Kaninchen in der Mitte durchtrennte und die Schnittflächen sofort wieder durch einige Katgutnähte an einander befestigt. Die Thiere wurden nach einer halben Stunde bis 212 Tagen getödtet. Die makroskopischen und mikroskopischen Befunde werden vom Verf. ausführlich mitgetheilt und durch 2 Tafeln ausgezeichneter Abbildungen erläutert. Wir können

hier nur einige Hauptpunkte mittheilen und müssen wegen aller Einzelheiten auf die Originalarbeit verweisen. Die erste deutliche Infarktbildung findet sich nach 7 1/2 Stunden. Nach 6—8 Tagen ist eine völlige Nekrose des Infarktgebietes in Bezug auf die Harnkanälchen vorhanden. Nach 200 Tagen finden sich keine Reste des Infarktes mehr, nichts Nekrotisches oder Verkalktes. Es findet sich nur das die Narbe bildende Bindegewebe vor. Die Leukocytenzone erscheint zum 1. Mal als Zone abgrenzbar nach 18 Stunden; rings um den Infarkt herumgehend findet sich die Zone zuerst nach 108 Stunden. Nach 20 Tagen ist sicher nichts mehr von einer Leukocytenzone vorhanden; die letzten Reste fand Verf. nach 16 1/2 Tagen. Die nekrotischen Kanälchen, die der früheren Leukocytenzone angehören, sind nach dem Verschwinden derselben bezw. ihrer Trümmer unverändert und in der gleichen Beschaffenheit wie im Centrum des Infarktes zurückgeblieben; es hat also im Bereiche der Zone keine Resorption stattgefunden. Das Bindegewebe an der Schnittlinie durchläuft ein kurzes, nach Tagen zählendes Stadium der zelligen und faserigen Hyperplasie, um von da an langsam, aber stark und auf Monate allein durch faserige Hyperplasie zuzunehmen. Das nicht nekrotische Bindegewebe im Centrum des Infarktgebietes verhält sich analog dem Bindegewebe der Gegenseite; es wird indurirt, und zwar besonders und am stärksten das adventitielle Bindegewebe. In Bezug auf die Malpighi'schen Körperchen ist die Nekrose des Infarktgebietes nach 10 1/2 Tagen vollständig. Schon früh sind Spuren von Kalk im Infarktgebiet vorhanden; die Kalkablagerung nimmt dann dem Alter proportional zu. Die ersten Spuren von Fett finden sich nach 15 Stunden in der Umgebung des Infarktgebietes; das letzte Mal konnte Fett nach 21 1/2 Tagen im Infarktgebiet nachgewiesen werden.

Der Schnitt stellt eine traumatische (mechanische) Reizung und dauernde Alteration der Gefäßnerven dar, die von seiner nächsten Umgebung sich auf Nervenwegen ausbreitet über das ganze Organ und seine Umgebung. Von diesem Reize ist eine Hyperämie abhängig, die nur als arterielle aufgefasst werden kann und sich länger als 200 Tage hält. Wo immer sich die Hyperämie und die von ihr abhängige erhöhte Transsudation bemerkbar macht, findet eine Neubildung von Bindegewebe statt. Der Schnitt durchtrennt eine größere oder kleinere Arterie; die Folge davon ist eine Nekrose im entsprechenden Umfange. Bei Infarkten von der hier in Betracht kommenden Größe reicht die kollaterale Hyperämie nie aus, das ganze Gebiet so zu durchströmen, dass die Nekrose ausbleibt. Vielmehr besteht bei großen Infarkten, d. h. bei solchen, die etwa ein Viertel des Organs umfassen, nach 6—8 Tagen eine vollständige Nekrose aller Gewebsbestandtheile; bei kleineren Infarkten dagegen gehen nur die gewundenen und ein Theil der geraden Kanälchen zu Grunde, während das Bindegewebe, die Gefäße und der größere Theil der geraden Kanälchen erhalten bleibt. Die centralen Theile fallen am

schnellsten der Nekrose anheim. Die Nekrose im angegebenen Umfang ist von vorn herein eine vollständige und definitive. Eine Oganisation im gebräuchlichen Sinne des Wortes findet sich weder bei großen noch kleinen Infarkten. Die Resorption des Infarktes ist ausschließlich dem Transsudat zuzuschreiben. Mit dem völligen Verschwinden des Nekrotischen sinkt das faserig hyperplastische Bindegewebe in sich zusammen: Die trichterförmige Einsenkung der Infarktnarbe ist fertig. Eine Regeneration von Nierengewebe findet nicht statt; Mitosen hat Verf. niemals gefunden.

Paul Wagner (Leipzig).

---

15) **M. Deschamps.** Diagnostic des affections chirurgicales du rein.

Thèse de Paris, **G. Steinheil,** 1902.

In der vorliegenden Abhandlung giebt Verf. einen Überblick über die verschiedenen — physikalischen, klinischen und funktionellen — diagnostischen Methode bei chirurgischen Nierenerkrankungen. Für die vor jeder beabsichtigten Nephrektomie unumgänglich nothwendige funktionelle Prüfung der als gesund angenommenen anderen Niere empfiehlt Verf. ganz besonders die Methylenblau- und Phloridzinprobe, und zwar ganz besonders auch desshalb, weil beide Methoden des Harnleiterkatheterismus nicht benöthigen. (Wir möchten dem gegenüber doch betonen, dass diese beiden funktionellen Untersuchungsmethoden, und ganz besonders die ziemlich unzuverlässige Methylenblauprobe, erst in Verbindung mit dem Harnleiterkatheterismus brauchbare und zuverlässige Anhaltspunkte geben. Ref.)

Paul Wagner (Leipzig).

---

16) **M. Walter.** Über die Entstehung von Hydronephrose in Folge Divertikelbildung am unteren Ende des Ureters.

Diss., Leipzig, 1902.

Angeregt durch ein aus der Tillmanns'schen Klinik stammendes Präparat von Hydronephrose in Folge Divertikelbildung am unteren Ende des Harnleiters (14monatlicher Knabe) hat Verf. aus der Litteratur noch 19 ähnliche Fälle zusammengestellt. Alle diese Fälle zeigen bei gleichzeitiger Hydronephrose eine Erweiterung bezw. Divertikelbildung am unteren Ende des Harnleiters und stellen wohl ausnahmslos angeborene Anomalien dar. Daneben finden sich häufig noch andere Abnormitäten. In 7 Fällen bestand eine Verdoppelung des Harnleiters; 11 Fälle betrafen das männliche, 9 das weibliche Geschlecht. Der Mechanismus bei der Divertikelbildung und Hemmung des Harnabflusses zeigt in jedem einzelnen Falle besondere Eigenthümlichkeiten. Neben dem Druck der Flüssigkeitssäule von oben her und der Peristaltik des Harnleiters sind als gleichzeitig wirkende Momente die Art und der Ort seiner Einmündung in die Blase, Richtung und Weite des Durchtritts durch die Blasenwandung, schwächere

oder stärkere Entwicklung der Muskulatur der letzteren und endlich der hydrostatische Druck in der gefüllten Harnblase von Bedeutung.

Paul Wagner (Leipzig).

---

17) **A. Pousson.** De l'intervention chirurgicale dans les néphrites médicales.

(Ann. des malad. des org. génito-urin. 1902. No. 5—7.)

Die vom Verf. vorgenommenen operativen Eingriffe bei medicinischen Nephritiden beziehen sich 1) auf Fälle von akuter, toxisch-infektiöser Nephritis und 2) auf solche von subakuter oder chronischer Nephritis, d. h. auf Fälle von Morbus Brightii. Zunächst berichtet Verf. ausführlich über 4 Fälle von akuter infektiöser Nephritis, in denen er operativ vorgegangen ist. In dem einen Falle handelte es sich um eine hämatogene oder descendirende Nephritis (wahrscheinlich im Anschluss an Influenza), in den anderen 3 Fällen um ascendirende Nephritiden, und zwar meist um Infektionen mit Bact. coli. Die operativen Eingriffe bestanden 2mal in der Nephrotomie — die Kranken sind über 4 resp. über 1 Jahr geheilt geblieben — und 2mal in der Nephrektomie — Tod im direkten Anschluss an die Operation, resp. 4 Monate später in Folge Pyonephrose resp. Infektion der anderen Niere.

Im Anschluss an seine eigenen Beobachtungen bespricht dann Verf. die bisher in der Litteratur niedergelegten 19 Fälle von operativen Eingriffen bei akuter infektiöser Nephritis. Von den im Ganzen 23 Fällen endeten nur 5 tödlich; aber eigentlich nur in 2 Fällen war der Tod die direkte Folge des operativen Eingriffes. Die Einwürfe, die man gegen die Operation gemacht hat, dass zahlreiche Fälle gutartig sind und spontan ausheilen, dass meist beide Nieren ergriffen sind, dass man bei einseitiger Erkrankung die betreffende Seite klinisch schwer nachweisen kann, werden vom Verf. widerlegt. Dass 18 Kranke, bei denen die Operation in einem schweren Zustand vorgenommen wurde, durch den Eingriff geheilt worden sind, spricht ohne weiteres schon für die Berechtigung der operativen Behandlung. Wenn irgend möglich soll nicht die Nephrektomie, sondern die Nephrotomie gemacht werden; sie erfüllt die drei Fundamentalindikationen bei der Behandlung der Nephritis: »Dekongestion der Niere, Antisepsis und Drainage.«

Operative Eingriffe bei chronischer Nephritis, d. h. bei Morbus Brightii hat Verf. 8mal bei 6 Kranken vorgenommen. Die betreffenden Krankengeschichten werden sehr ausführlich mitgetheilt; leider verbietet es uns der Raum hier genauer auf dieselben einzugehen. Von den 6 Operirten sind 2 gestorben, 4 zeigen eine andauernde beträchtliche Besserung; ja bei 3 Kranken könnte man wohl mit gutem Recht von vollkommener Heilung sprechen. Verf. bespricht dann die Erfahrungen, die Harrison, Newman, Edebohls u. A. mit der operativen Behandlung der chronischen Nephritis gemacht haben,

und die im Allgemeinen recht günstig sind: von 33 Operirten sind nur 2 gestorben.

Neuere Untersuchungen haben ergeben, dass die chronische Nephritis auch einseitig auftreten kann, und aus dieser Einseitigkeit der Erkrankung muss in erster Linie die Berechtigung zu operativen Eingriffen hergeleitet werden.

Was den chirurgischen Eingriff selbst anbelangt, so soll natürlich die Nephrektomie wenn irgend möglich vermieden werden; dass aber auch dieser radikale Eingriff Heilung bringen kann, beweist die eine Beobachtung des Verf.: die 31jährige Kranke, bei der wegen Néphrite mixte unilatérale die Nephrektomie gemacht wurde, war noch 2 Jahre 2 Monate nach dem Eingriff vollkommen gesund. In den meisten Fällen genügt die ein- oder doppelseitige Nephrotomie mit daran anschließender und geraume Zeit fortgeführte Drainage oder die Decortication einer oder beider Nieren, um dem Fortschreiten des Krankheitsprocesses bei Bright'scher Niere Einhalt zu thun oder die Krankheit sogar radikal zu heilen. Ganz besonders scheint die von Edebohls empfohlene »Nephrokapsektomie« die Möglichkeit einer dauernden, vollständigen Heilung zu bieten.

Zum Schluss geht dann Verf. noch genauer darauf ein, wie man sich die Heilwirkungen dieser operativen Eingriffe bei der chronischen Nephritis erklären soll. In der Hauptsache stimmt er hier mit Harrison, Edebohls u. A. überein, dass es sich hierbei in erster Linie um eine Beseitigung der intrarenalen Hypertension, das »Glaucome rénal« handelt, in zweiter Linie um eine Regulirung der Blutcirkulation an der Nierenoberfläche. **Paul Wagner** (Leipzig).

---

18) **H. E. Radasch.** Ectopia of the adrenal.

(Amer. journ. of the med. sciences 1902. August.)

Accessorische Nebennieren kommen häufiger, wie allgemein angenommen, bei beiden Geschlechtern, in jedem Alter zur Beobachtung. Makroskopisch sind sie rund oder oval, auf dem Durchschnitt aus heller Rinde und dunklem Centrum zusammengesetzt; mikroskopisch bestehen sie aus den 3 Rindenschichten, enthalten nur selten Mark (Marchand, Schmorl u. A.). Die Loslösung des Gewebes erfolgt entwicklungsgeschichtlich vor der Umschließung des Markes durch die Rinde der normalen Drüse. Ort der Versprengung ist die Gegend zwischen Niere und herabsteigender Keimdrüse, seltener das Parenchym oder die Unterfläche der Leber.

Bender (Leipzig).

---

19) **K. Monsarrat.** Undescended testicle in children.

(Liverpool med.-chir. journ. 1902. März.)

Verf. entwickelt auf Grund einer großen Erfahrung an chirurgisch kranken Kindern seine Ansichten bezüglich des mangelhaften Descensus testiculorum bei Kindern; er hält den Zustand für be-

deutungsvoller als gewöhnlich angenommen wird, räth aber zu energischem Vorgehen erst nach mehrmonatlicher Beobachtung im 2. bis 3. Lebensjahre. Von Wichtigkeit ist, ob der erwähnte Zustand allein besteht, oder ob er komplicirt ist mit anderen Anomalien (Hernie etc.). Auch ist zu beachten, welche Form der mangelhaften Bildung besteht. Bei 13 Fällen von inguinoskrotaler Ektopie bestand 4mal Hernie, 4mal Größenmissverhältnis des zurückgehaltenen Organes, und 2mal Hypospadie, während in den 7 Fällen von abdominaler Retention niemals gleichzeitig eine Hernie bestand.

Bezüglich der Behandlung hat Verf. folgende Grundsätze, er verzichtet auf jedes Eingreifen 1) wenn das Kind unter 2 Jahre alt ist, 2) wenn keine Verschlimmerung der Symptome eintritt, 3) wenn der Zustand ohne Komplikationen ist. Dem zufolge sind auch die Indikationen des Verf. für etwaige chirurgische Maßnahmen. In Berücksichtigung der experimentellen Ergebnisse Griffith's, dass in die Bauchhöhle gelagerte Hoden von Hunden an Größe abnehmen und degeneriren, ist Verf. der Ansicht, dass bei Andauern der Difformität über die ersten 2 Lebensjahre hinaus eine Operation nothwendig ist. Er hat allein aus dieser Indikation eine Operation mit Erfolg gemacht. 5mal waren in Berücksichtigung des 2. Punktes (Verschlimmerung der Symptome, und zwar wegen akuter Steigerung) Eingriffe nöthig, während 2mal intermittirende Störungen zur Operation zwangen. 1mal operirte Verf. bei gleichzeitiger Hernie ein 10wöchentliches Kind.

Die Operationsweise bestand in einer Spaltung des Leistenkanals, Eröffnung des Processus vaginalis, Trennung des Vas deferens sammt Gefäßen, Verschluss des Processus vaginalis und des Leistenkanals nach Bassini nach vorheriger Fixation des Hoden. Eine Opferung des letzteren war nie nöthig. **Scheuer** (Berlin).

Kleinere Mittheilungen.

Vorrichtung zum aseptischen Selbstkatheterismus außer dem Hause.

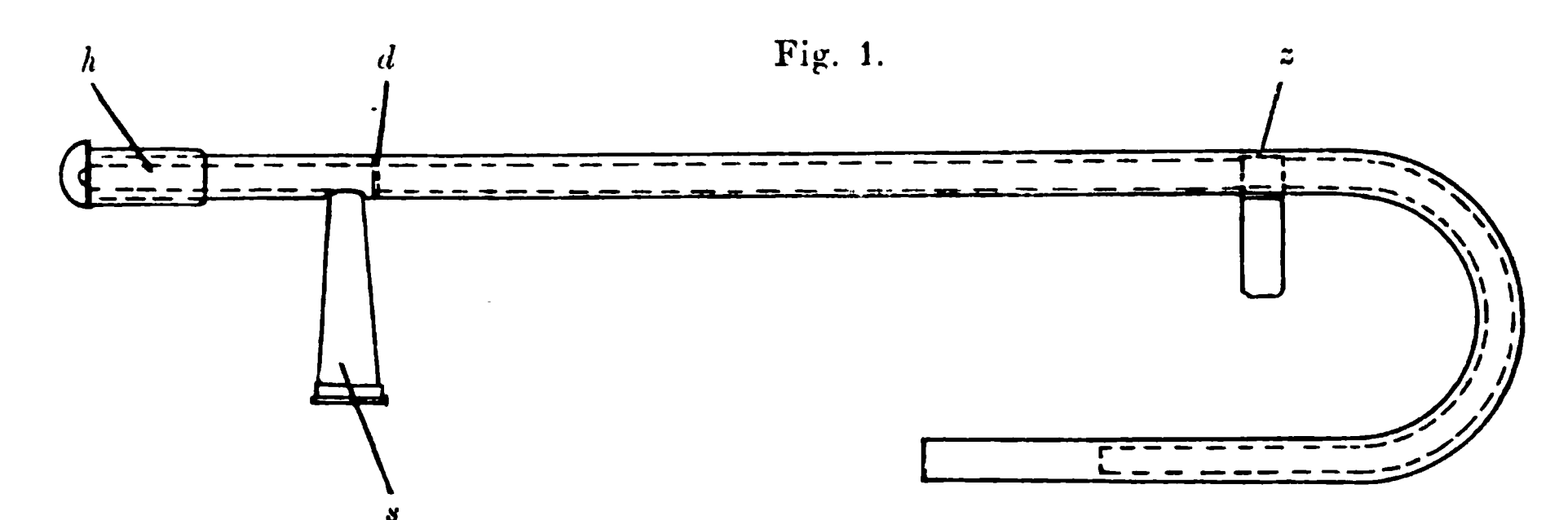
Von

Dr. **Willi Hirt** in Breslau,
Specialarzt für Chirurgie der Harnorgane.

Um die zahlreichen Infektionsquellen zu vermeiden, welche beim Selbstkatheterismus außer dem Hause die Asepsis fast unmöglich machen, habe ich folgenden Apparat konstruirt:

In einer geschlitzten Metallröhre, die ein abgestumpftes Ende (*e* Fig. 2.) besitzt, befindet sich ein weicher Katheter. In dem Röhrenschlitz lässt sich eine Metallklemme (*z*) auf- und abschieben. Diese Klemme umgreift den Katheter. Wird sie zugedrückt, so kann man mit ihr den Katheter aus der Metallröhre herausschieben. Durch eine metallene Dichtungsscheibe (*d*) wird das Lumen der Metallröhre an dieser Stelle genau auf den Umfang des Katheters eingeengt, während es sonst um einige Millimeter weiter ist.

Fig. 1.



Seitlich an der Metallröhre befindet sich ein trichterförmiger Ansatz (*s*), zur Aufnahme von flüssigem Schmiermaterial bestimmt.

Das Schmiermaterial gelangt aus dem Trichter in die Metallröhre, in der sich der Katheter befindet. Es wird am Ausfließen nach der einen Seite durch die Dich tungs scheibe (*d*), am Ausfließen nach der anderen Seite durch eine kleine bei *e* aufgesetzte Metallkapsel (*h* Fig. 1) verhindert.

Der Apparat wird zu Hause zum Gebrauch hergerichtet in folgender Weise: (Fig. 1).

Der Katheter wird in das Metallrohr eingeschoben, so weit, dass seine Spitze etwa $1/2$ cm hinter der Öffnung (*e*) im Innern des Rohres sich befindet, nicht, wie in der Zeichnung irrthümlich angegeben, aus der Öffnung hervorragt.

Die den Katheter umgreifende Klemme (*z*) befindet sich unmittelbar neben der am Ende angebrachten Erweiterung des Schlitzes.

So wird das Instrument mit dem darin befindlichen Katheter ausgekocht. Wird es dann aus dem kochenden Wasser herausgenommen, so verdampft die anhaftende Flüssigkeit schnell an der Luft. In den Seitentrichter wird etwas steriles Öl oder Glycerin gegossen; der Trichter wird darauf mit einer kleinen, ebenfalls ausgekochten Metallhülse zugeschraubt. Das Ende (*e*) der Röhre wird mit der ausgekochten Metallkapsel (*h*) verschlossen. Der ganze Apparat kommt in ein ausgekochtes, leichtes Metalletui und verbleibt darin bis zum Gebrauch.

Vor dem Gebrauche wird (Fig. 2) die Metallkapsel (*h*) abgenommen und ein aus 2 Ringen bestehender Halter über das Metallrohr hin bis dicht an den Seitentrichter herangeschoben. Die Ringe des Halters werden über 3. und 4. Finger der linken Hand gezogen (Fig. 3). Der Penis wird mit Daumen und Hohlhand festgehalten. Das Ende des Metallrohres (*e*) wird etwa 1 cm weit in die Harnröhre eingeführt. Mit Daumen und Zeigefinger der rechten Hand werden die beiden Schenkel der Klemme erfasst und zusammengedrückt, und der Katheter wird an der Klemme in die Harnröhre vorgeschoben. Hierbei ist genau darauf zu achten, dass die Klemme nicht einfach nach vorwärts gedrückt wird, denn dann hakt sie sich im Rohre fest, sondern dass sie genau senkrecht zur Achse des Instruments vorwärts geschoben wird.

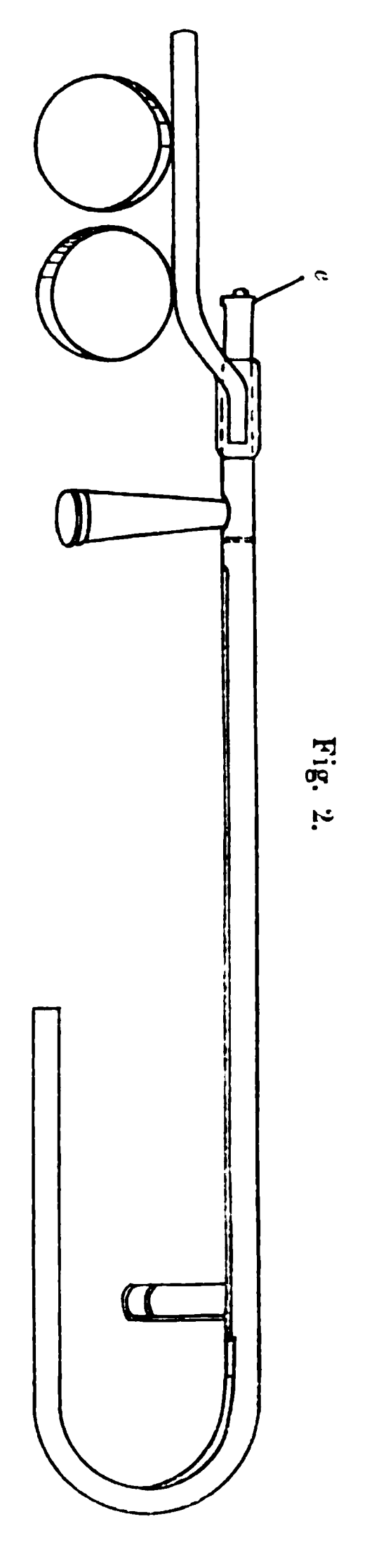


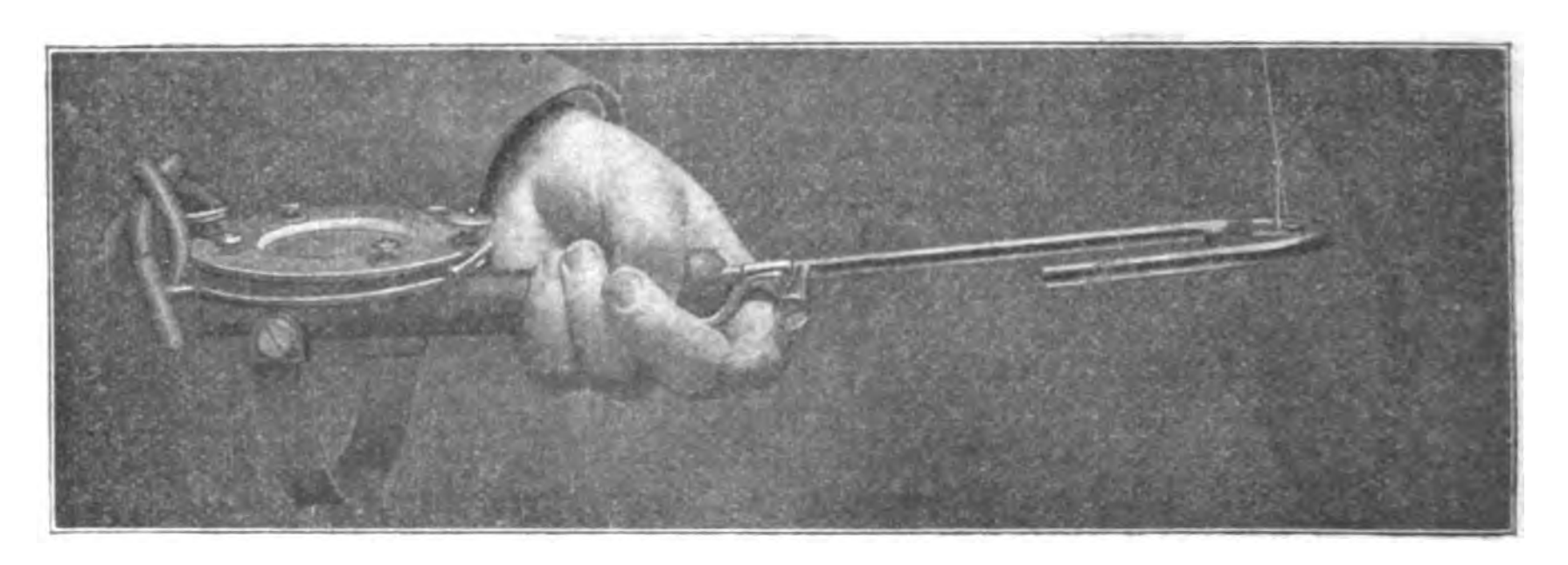
Fig. 2.

Ist die Klemme am Ende des Schlitzes angelangt, so befindet sich der Katheter bereits etwa 12 cm weit in der Harnröhre. Um ihn in die Blase zu bringen, zieht man die geöffnete Klammer vom Ende des Schlitzes am Katheter entlang nach oben zurück, schließt sie dann wieder und schiebt den Katheter bis in die Blase vor. Wenn der Urin zu fließen beginnt, wird das Instrument gesenkt, der Urin fließt dann am Instrument entlang zur Erde.

Der Apparat kann natürlich immer nur einmal gebraucht werden. Pat. mit häufigem Harndrang müssen bei längerer Abwesenheit vom Hause event. zwei Apparate mit sich führen, die immer wieder zu Hause ausgekocht und für den Gebrauch vorbereitet werden.



Fig. 3.



Die Mündung der Harnröhre muss vor dem Einführen des Instruments mit etwas feuchter Sublimatwatte, die man in einem breithalsigen Glasfläschchen bequem bei sich führen kann, desinficirt werden.

Der Gebrauch des Apparates muss einige Male geübt werden, ist aber leicht zu erlernen. Auch wenig intelligente Pat. brachten nach einigen Versuchen den Katheter leicht in die Blase.

Für diejenigen Kranken, die nur mit Seidengespinnstkathetern in die Blase kommen, habe ich gerade Rohre verfertigen lassen, die an dem einen Ende eine kleine Krümmung für den Schnabel des Katheters tragen. Auch ist bei diesen Instrumenten der Halter etwas anders gebogen; sonst ist die Anwendungsweise unverändert.

Das Instrument wird hergestellt in der Fabrik von Georg Haertel, Breslau, Albrechtstraße 42.

---

20) E. Galewsky und W. Hübener (Dresden). Zur Behandlung der sogenannten »plastischen Induration« der Corpora cavernosa penis.

(Münchener med. Wochenschrift 1902. No. 32.)

In einem Falle von knorpelharter, dem Schwellkörper aufsitzender Verdickung in der Mitte des Dorsum penis, welche bei Erektionen des Gliedes heftige Schmerzen verursachte, haben Verff. nach erfolgloser Behandlung mit Umschlägen, Quecksilber, Jod etc. eine Heilung durch einen operativen Eingriff zu erzielen gesucht. Nach Konstriktion des Gliedes wurde durch die über der Schwiele verschiebliche Haut ein Längsschnitt gemacht und sodann die der Albuginea angehörige, bis tief in das Septum zwischen den beiden Corpora cavern. hineinragende bindegewebige Masse bis zur Grenze des Gesunden exstirpirt, der entstandene Defekt durch versenkte Katgut- und darüber die Haut durch Seidennähte geschlossen; die Blutung war nach Lösung des Schlauches gering. Heilung in 3 Wochen. Nach dieser Zeit trat an der Wurzel des Penis, dort, wo der Schlauch gelegen hatte, eine neue, bohnengroße Verhärtung auf, die sich indess langsam wieder zurückbildete. Verff. vermuthen desshalb, dass überhaupt der Entstehung derartiger fibromatöser Einlagerungen in die Albuginea der Schwellkörper trauma-

tische Einflüsse zu Grunde liegen. — Pat. ist seit der vor fast 3 Jahren ausgeführten Operation von seinen früheren Beschwerden befreit geblieben.

Kramer (Glogau).

21) **Albarran.** Cure radicale de l'hypertrophie de la prostate.

(Presse méd. 1902. No. 42.)

Erneute Empfehlung des bereits im Centralblatt referirten Verfahrens der Prostatektomie auf perinealem Wege. (Halbirung des Organs mit Eröffnung und späterer Naht der Harnröhre, subkapsuläres Morcellement der Drüse.)

Von 35 Ektomirten hat A. nur einen verloren. Alle 4 bei ziemlich frischer Retention Operirte sind geheilt. Unter 13 Pat. mit chronischer inkompleter Urinretention befinden sich 12, welche vor 4 bis 10 Monaten operirt wurden und welche keinen Katheter mehr nöthig haben; 7 von diesen haben keinen Residualharn mehr, 5 nur einen solchen von 12 bis 30 g. Ein verschleppter, mit Pyelonephritis komplicirter Fall hat noch 80—100 g Residuum. Ein Kranker dieser Serie hat eine Recto-Perinealfistel davongetragen. Unter 14 mit chronischer kompleter Retention Behafteten befinden sich 13, die völlig geheilt sind, ohne jeden Residualharn; einer, der seit 5 Jahren an vollständiger Urinverhaltung litt, hat jetzt, 3 Monate nach der Operation, noch 100—150 g Residualharn. Er ist aber bedeutend gebessert.

Das Schicksal der übrigen 3 Pat. konnte nicht verfolgt werden. 11 von den operirten Pat. wurden zu gleicher Zeit noch von ihren Blasensteinen befreit. (Siehe auch den Sitzungsbericht der französischen Gesellschaft für Urologie.)

Bertelsmann (Hamburg).

22) **Negretto.** Cura radicale dell' iscuria du ipertrofia prostatica, mediante la cauterizzazione della prostata della via rettale.

(Gazz. degli ospedali e delle clin. 1902. No. 90.)

Verf. berichtet auf Grund von 11 Fällen von Prostatahypertrophie, welche er im Ospedale maggiore in Lodi operirt hat, über seine Methode der rectalen Kauterisation der Prostata, die er seit 1895 übt, ohne bisher Nachahmer gefunden zu haben. Der Eingriff erfolgt am besten, doch nicht nothwendigerweise in allgemeiner Narkose. Ein Weiß'sches Speculum gestattet, das Operationsfeld durch einen hoch in den Mastdarm geschobenen Gazetampon nach oben abzuschließen und die Kauterisation auf sichtbarer Fläche vorzunehmen. Die Prostata wird vorher mit eigens konstruirtem Haken, der mit graduirtem Griff versehen ist, fixirt. Die Kauterisation geschieht um den Haken in Längs- und Querrichtung. Ihre Ausdehnung und Tiefe richtet sich nach der Größe der Drüse, sie geht aber niemals tiefer als 1 cm etwa. Sämmtliche Operationen verliefen glücklich — nur blutiger Urin war die einzige Komplikation, die zuweilen auftrat — und erfolgreich bis auf einen Fall mit sehr harter Drüse. Nach 10—12 Tagen wurde der Verweilkatheter entfernt, und nach 2—3 Wochen verließen sämmtliche Pat. das Krankenhaus. Die 11 aufgeführten Krankengeschichten zeigen, dass es sich meist um akute Retention handelte. Leider fehlen zuweilen die Angaben über den Residualharn oder sind ungenau. Verf. wirft der Bottini'schen Operation vor, dass sie die Seitenlappen nicht treffe und nicht treffen könne. Eine Verkleinerung der Prostata trat in 10 seiner Fälle ein. **Dreyer** (Köln).

23) **Thorndike.** Cases of prostatectomy, with remarks on the operation.

(Boston med. and surg. journ. 1902. August.)

Mittheilung von 9 von ihm selbst operirten Fällen. 1 Todesfall bei einem Manne mit hochgradiger Nierenerkrankung. Bei einem blieb geringes Harnträufeln zurück, bei einem anderen stärkeres in Folge hochgradiger Blasenhypertrophie; ihre Wände waren beim letzteren Pat. mit dickem Phosphatniederschlag überzogen. Bei allen anderen trat voller Erfolg ein, obwohl bei einigen schon Blasenkatarrh bestand. Alle brauchten durchschnittlich 4 Wochen zur Wundheilung, bei den mit gutem



Erfolg Operirten blieb kein Resturin, und sie konnten die ganze Nacht über den Urin halten. Die Operation macht Verf. mit hohem Steinschnitt; geht von diesem aus mit dem Zeigefinger in die Blase und fühlt die Wucherungen ab unter besonderer Berücksichtigung der inneren Harnröhrenmündung. Dann führt er eine lange starke Schere, deren Spitze gezackt ist, unter Leitung des Zeigefingers ein. Diese macht beim Durchtrennen der Weichtheile nur geringe Blutung. In der Gegend der Harnröhrenmündung wird ein schmaler Schnitt in die untere Blasenwand gemacht, in diesen mit dem Finger eingegangen und, während die andere Hand vom Damm aus kräftig gegendrängt, die Prostata entweder in einem oder in mehreren Stücken ausgeschält. Diese Ausschälung soll leicht sein. Die Nachbehandlung besteht in täglichen Spülungen durch die mit Drain versehene Steinschnittöffnung und Dauerkatheter.

T.'s Ansicht über Anwendung und Ausführung der Operation ist in folgenden Sätzen niedergelegt: 1) Sowohl durch palliative wie operative Behandlung kann den Prostatikern große Erleichterung gewährt werden. 2) Der Zeitpunkt zur Operation tritt dann ein, wenn die palliative Methode trotz sorgsamer Ausführung versagt. 3) Es kommt allein die Entfernung der ganzen Prostata als operatives Verfahren in Betracht. 4) Die beste Zeit zu ihrer Ausführung ist sobald als möglich nach Versagen der palliativen Behandlung, ehe durch Urinstauung etc. Nierenerkrankungen entstanden sind. 5) Ist solche Nieren- etc. Erkrankung schon eingetreten, so ist die radikale Entfernung besser zu unterlassen und eine weniger eingreifende allerdings damit auch weniger sichere Operation zu wählen. **Trapp** (Bückeburg).

24) **C. Hassler.** Über die idiopathische Entzündung des Zellgewebes des Cavum Retzii.

(Centralblatt für die Krankheiten der Harn- u. Sexualorgane Bd. XIII. Hft. 7 u. 8.)

Bei einem 63jährigen Manne, der vor $1^1/_2$ Jahren wegen Prostatahypertrophie nach Bassini operirt worden war und bei dem sich seit einem Jahre Symptome von Prostatitis zeigten, bildete sich im Laufe von 3 Wochen eine schmerzhafte Geschwulst über der Symphyse, bei deren Incision kein Eiter, sondern nur feuchte Imbibition der Gebilde des Cavum Retzii gefunden wurde. 5 Tage nach der Incision wurde der Urin trüb und 13 Tage nachher entleerte sich Eiter (nie aber Urin) aus der Wunde, worauf allmähliche Heilung eintrat. Im imbibirten Gewebe und im Urin wurde Staphylococcus aureus nachgewiesen.

Verf. glaubt, dass die Entzündung von der Prostatitis ihren Ausgangspunkt genommen habe, also nicht eine idiopathische Entzündung des Cavum Retzii war, deren Existenz er mit Recht bezweifelt. **F. Brunner** (Zürich).

25) **Parichet.** Fistule ombilico-vésicale.

(Gaz. de hôpitaux 1902. No. 78.)

Ein 5jähriges Kind verlor in Zwischenräumen von 4—5 Tagen unter Leibschmerzen Urin durch den Nabel.

Langer Schnitt in der Mittellinie ohne Eröffnung des Bauchfells. Hinter dem Nabel fand sich eine enge Tasche, deren Schleimhaut verdickt und in der Längsrichtung stark gefaltet war. Von dieser Tasche aus ließ sich der Urachus in Gestalt eines 3 cm langen, 2—3 mm breiten, flachen Stranges bis an den Blasenscheitel verfolgen. Der Strang wurde dicht an der Blase unterbunden und der ganze embryonale Rest abgetragen, worauf der Stumpf mittels einer Tabacksbeutelnaht versenkt wurde.

Heilung in 10 Tagen. **V. E. Mertens** (Breslau).

26) **F. Schlagintweit.** Zur cystoskopischen Technik.

(Münchener med. Wochenschrift 1902. No. 32.)

S. empfiehlt erneut, veranlasst durch die letzte Mittheilung Goldberg's, sein verbessertes Kathetercystoskop, welches das Äußerste an Bequemlichkeit für

den Operateur, die größte Schonung für die Pat. und die meisten Garantien für die sichere Erreichung eines Untersuchungsresultates biete, ohne eine besondere technische Begabung vorauszusetzen. Die Aufklärung der Blase erfolge bei diesem Instrument ohne vorherige Katheterspülung, die Füllung und Entleerung der Blase könne vom tropfenweisen Zufluss bis zum stärksten Strahle in jedem Moment unterbrochen und wieder von Neuem versucht werden. Druckschwankungen seien in Folge dessen vollständig ausgeschlossen. **Kramer** (Glogau).

27) **v. Brunn.** Zur Kenntnis von den Fremdkörpern der Harnblase.

(Berliner klin. Wochenschrift 1902. No. 33.)

Dieser Fall, welcher als Kuriosität mitgetheilt wird, hat nur desshalb Interesse, weil der aus der Harnblase durch Sectio alta entfernte Nélatonkatheter in diese beim Blasenspülen hineingeschlüpft war, ein Vorgang, der bisher noch nicht beobachtet wurde. v. B. empfiehlt für solche Fälle, in denen bei bestehender Cystitis operirt werden muss, die von Smith angegebene Cystopexie auszuführen zur Verhütung der prävesikalen Phlegmone. Diese Methode hat weder in den früher mitgetheilten Fällen, noch in dem seinigen irgend erkennbare Nachtheile gehabt, vor Allem die Blasenfunktion niemals ungünstig beeinflusst; sie soll aber große Vortheile bieten. **Langemak** (Rostock).

28) **M. Christovitch.** 104 opérations de calculs de la vessie.

(Ann. des malad. des org. génito-urin. 1902. No. 7.)

In einem Zeitraume von 14 Jahren hat Verf. 104 Blasensteinoperationen ausgeführt. 34 Kinder unter 4 Jahren wurden mittels seitlichen Perinealschnittes operirt (kein Todesfall). Bei 32 Kranken von 4—80 Jahren wurde der Stein mittels hohen Blasenschnittes entfernt (2 Todesfälle in Folge von Nierenkomplikationen). Bei 38 Kranken über 16 Jahre alt — darunter 5 Mädchen und 2 Frauen) kam die Lithotritie zur Anwendung (5 Todesfälle an Urämie resp. an den Folgen der Prostatahypertrophie). Mit Ausnahme der kurz dauernden Lithotritien bei ganz kleinen Steinen wurden alle Operationen unter Chloroformnarkose vorgenommen. Die meisten Kranken hatten nur ein Konkrement; doch wurden bei einigen Kranken bis zu 14 Steine in einer Sitzung entfernt. Bei Kindern und Greisen wurden häufiger Recidive beobachtet, bei ersteren in Folge gleichzeitiger Nephrolithiasis, bei letzteren in Folge chronischer Cystitis, die zur Bildung von Phosphatkonkrementen führt. **Paul Wagner** (Leipzig).

29) **A. Stein.** 110 Blasensteinoperationen.

(Beiträge zur klin. Chirurgie Bd. XXXIV.)

Im Anschluss an seine im Jahre 1897 veröffentlichte Arbeit über 50 Blasensteinoperationen berichtet S. über weitere 60 Eingriffe dieser Art. Auf Grund seines Beobachtungsmaterials ist er zu der Ansicht gekommen, dass die Litholapaxie die den übrigen Blasenstein-Operationsmethoden nicht nur ebenbürtige, sondern in den meisten Fällen entschieden weit überlegene Operation sei. Die von hm geübte Methode der Litholapaxie findet eingehende Besprechung.

Blauel (Tübingen).

30) **N. Woskressenski.** Zur Frage von der primären Blasennaht beim hohen Steinschnitt.

Diss., Petersburg, 1901. (Russisch.)

W. verarbeitete die Beobachtungen über 114 von ihm 1896—1900 ausgeführte Steinschnitte. 104mal wurde die Blase genäht, 83,6% von diesen Fällen waren Kinder unter 10 Jahren. 92mal trat Prima ein, 7mal partieller Misserfolg, 4mal mussten alle Nähte wieder entfernt werden, 1 Pat. starb an Sepsis acutissima. 47% waren mit normalem Harn, 26% mit saurem, doch Schleim und Eiter enthaltendem, 27% mit alkalischem, oft reiches Sediment, in mehreren Fällen stin-



kendem Urin. Die übrigen 10 Fälle, mit Ausnahme eines 3 Jahre alten Pat., von 14—57 Jahre zählend, hatten schwere Cystitis, meist mit Pyelitis und Nephritis. Davon starben 2 nach 3 resp. 20 Tagen.

Schlusssätze: Die Blasennaht ist das Normalverfahren; die einfache Knopfnaht genügt, noch besser ist die Naht in 2 Etagen nach Tiling. Die Cystopexie nach Rasumowski erzeugt widernatürliche Verhältnisse. Bei eitrigem und alkalischem Harn sind vorsichtige Spülungen der Blase nach der Operation nothwendig; solche Fälle erfordern vor der Operation Auswaschung der Blase am besten mit 3%iger heißer Borsäurelösung. Eitriger alkalischer Harn bildet keine Kontraindikation, wenn die Affektion der Blasenwand die Schleimhaut nicht überschreitet; dasselbe gilt von der Hypertrophie der Blasenwände an und für sich. Dagegen ist bei Infiltration der Submucosa und Muscularis mit entzündlichen Produkten, so dass die ganze Wand deutlich verdickt ist, die Naht absolut zu vermeiden; eben so bei Nierenerkrankungen, so wie bei großen Steinen, wo die Wundränder gequetscht und verletzt werden, oder wo bei Lithotripsie Trümmer in der Blase zurückbleiben können. **Gückel** (Kondal, Saratow).

31) **A. Berliner.** Die Teleangiektasien der Blase.

(Deutsche Zeitschrift für Chirurgie Bd. LXIV. p. 517.)

Hahn behandelte im Berliner Friedrichshain-Krankenhause ein 11jähriges Mädchen, das seit dem 4. Lebensjahre an Blasenblutungen litt, als deren Grund cystoskopisch keine Geschwulst, wohl aber als dunkelblaurothe Wülste erscheinende Teleangiektasien der Blasenschleimhaut sichtbar waren. Außerdem hatte Pat. ein Angiom der rechten großen Schamlippe und eine asymmetrische Hypertrophie der linken Gesichtshälfte. Es wurde der hohe Steinschnitt gemacht und die sich findenden, besonders in der Blasenhalsgegend vortretenden Gefäßwülste energisch thermokauterisirt. Guter Erfolg, doch musste nach ca. 6 Monaten ein Blasenstein, der sich an einen Seidenfaden gesetzt hatte, lithotryptirt werden.

Der Fall beweist die Möglichkeit von Blutungen aus sogenannten Blasenhämorrhoiden, deren Vorkommen allerdings recht selten ist, so dass B. seinem Falle nur sehr wenige andere zur Seite stellen kann. Die Diagnose in demselben war durch das gleichzeitige Vorhandensein des Angioms der Vulva erleichtert. Die ebenfalls noch vorhandene asymmetrisch-einseitig-hypertrophische Gesichtsbildung betreffend, bemerkt B., dass dergleichen angeborene Missbildungen sich öfter mit vaskulären Störungen an sonstigen Körperstellen vergesellschaften können.

Meinhard Schmidt (Cuxhaven).

32) **H. Hartmann.** La séparation intra-vésicale de l'urine des deux reins.

(Ann. des malad. des org. génito-urin. 1902. No. 6.)

Verf. empfiehlt den von seinem Assistenten Luys konstruirten Urinseparator, der ihm und auch verschiedenen anderen Autoren ausgezeichnete Ergebnisse geliefert hat. Das Princip dieses Apparates besteht darin, dass ein gekrümmtes Rohr in Kontakt mit der hinteren Blasenwand eingeführt wird, und dass sich dann innerhalb der Krümmung ein Kautschuksegel aufspannt, das die Blase in zwei Hälften theilt, die je einem Harnleiter entsprechen. Das gekrümmte Rohr besteht aus 2 Metallkathetern; das intramediäre Stück, an dem sich das Kautschuksegel ausspannt, ist eine Metallspange. Der ganze Apparat, der leicht eingeführt werden kann, entspricht einem Katheter No. 21 Charrière. Der Arbeit ist eine leicht verständliche Abbildung beigegeben. **Paul Wagner** (Leipzig).

33) **Cathelin.** Les urines des deux reins recueillies séparément avec le diviseur vésical gradué.

(Ann. des malad. des org. génito-urin. 1902. No. 7.)

Verf. hebt zunächst hervor, dass die Priorität des Verfahrens, die Blase durch ein Kautschuksegel in zwei, je einem Harnleiter entsprechende Hälften zu theilen,

nicht, wie Luys angiebt, Neumann, sondern dem Brüsseler Chirurgen Lambotte zukommt, der diese Methode bereits 1891 veröffentlicht hat.

Verf. beschreibt zunächst den von ihm konstruirten Urinseparator, der gegenüber dem Luys'schen Instrumente verschiedene Vorzüge haben soll. Wegen der näheren Einzelheiten muss auf die mit Abbildungen versehene Originalarbeit hingewiesen werden.

Verf. theilt dann eine Reihe von chirurgischen Nierenfällen, so wie von Fällen chronischer Nephritis mit, bei denen sich sein Verfahren voll und ganz bewährt hat.

Paul Wagner (Leipzig).

34) **H. Curschmann jun.** Über traumatische Nephritis. (Aus der Heidelberger medicinischen Klinik.)

(Münchener med. Wochenschrift 1902. No. 38.)

Bei einem bisher ganz gesunden Manne hatte sich nach einer schweren Gewalteinwirkung auf die rechte Brust- und Bauchseite unter Erscheinungen von Erbrechen, Übelkeit, Meteorismus und Druckempfindlichkeit des Leibes in der rechten Nierengegend eine kopfgroße, gut abgrenzbare Geschwulst, ein pararenales Hämatom, zunächst mit Anurie, dann mit Oligurie einhergehend, gebildet. Über die Beschaffenheit des Urins, besonders bezüglich der Beimischung von Blut, fehlten jegliche Angaben. Erst $1^1/_4$ Jahr später wurden geringe Eiweißmengen nachgewiesen, die von nun an fast regelmäßig zu finden waren, während andere Symptome einer Nephritis und Veränderungen des Herzens nicht festgestellt werden konnten. Bei der Aufnahme des Kranken in die medicinische Klinik zum Zwecke seiner Begutachtung erwiesen sich beide Nieren als nicht tastbar, ihre Gegend nicht druckempfindlich, das Herz gesund, der Puls normal; im Urin waren spärliche hyaline und granulirte Cylinder, wenig Epithelzellen und ca. $^1/_2$% Eiweiß vorhanden. Auf Grund dieses Befundes wurde angenommen, dass es sich um eine umschriebene interstitielle Nephritis handele, welche auf das Trauma zurückzuführen sei.

Kramer (Glogau).

35) **M. Margulijes.** Zur Diagnose der Nierensteine.

(Russ. chir. Archiv 1902. Hft. 4.)

M. beschreibt 2 Fälle, die unter identischen Symptomen verliefen und alle Erscheinungen eines Steines in der linken Niere darboten. Bei der Operation fand sich derselbe auch in einem Falle; im anderen war die Niere makroskopisch normal (also vielleicht interstitielle Entzündung). Die Fälle zeigen, dass alle bekannten Untersuchungsmethoden — einschließlich Harnleiterkatheterismus und Krioskopie — zuweilen nicht genügen, eine richtige Diagnose zu stellen. Jeder falsch erkannte Fall aus der Nierenchirurgie sollte daher ausführlich veröffentlicht werden.

Gückel (Kondal, Saratow).

36) **H. Kaposi.** Über einen Fall von Anurie mit Ikterus.

(Beiträge zur klin. Chirurgie Bd. XXXIV.)

K. berichtet über einen Fall der Heidelberger Klinik, welcher das seltene Zusammentreffen von Anurie und Ikterus zeigte. Es handelte sich um eine 60jährige Frau, die am 5. Tage kompleter Anurie zur Aufnahme und Operation kam. Angeblich bestand erst seit einem Tage Ikterus. Es wurde die Incision der als vergrößert nachgewiesenen rechten Niere vorgenommen, ohne dass sich eine anatomische Ursache für die Anurie finden ließ. 26 Stunden nach der Einlieferung erfolgte der Tod. Die Sektion ergab beiderseitige parenchymatöse Nephritis, kein Hindernis in den Harn- und Gallenwegen, dabei hochgradigen Ikterus mit totaler Acholie des Darminhaltes. K. versucht diesen auffallenden Befund mit dem klinischen Bilde in Einklang zu bringen. Er nimmt an, dass seit langer Zeit bereits eine parenchymatöse Nephritis bestand, zu welcher aus unbekannter Ursache eine Störung in der Gallensekretion hinzutrat. Dadurch wurden an die Nieren plötzlich sehr hohe Anforderungen gestellt, es kam zur akuten parenchymatösen Degeneration derselben und zu vollständiger Einstellung ihrer Funktion.

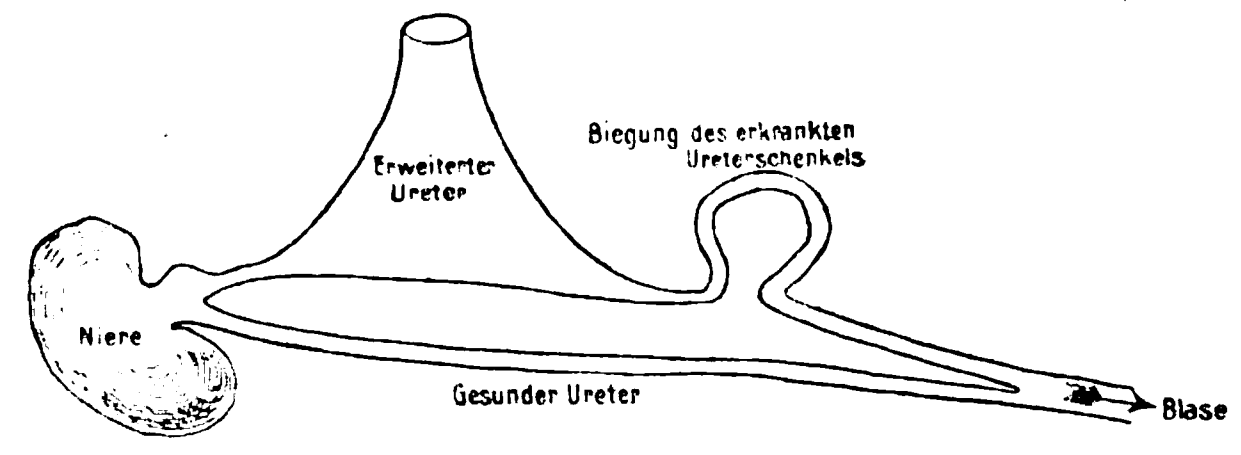
Blauel (Tübingen).

37) **J. C. Munro** (Boston). **Pur dilatation of one member of a double ureter.**

(Annals of surgery 1902. Mai.)

Verf. berichtet über einen Fall von rechtsseitigem doppeltem Harnleiter, dessen einer Schenkel kolossal erweitert und mit Eiter gefüllt war.

Bei der Untersuchung vor der ersten Operation fand sich eine dicke, wurstförmige Geschwulst, welche von rechts oben nach unten und innen zum Becken hin zog. Der Urin enthielt Eiter. Beim Katheterismus des rechten Harnleiters floss trüber, an Uraten reicher, aber eiterfreier Urin ab, jedoch quoll beim Druck auf die Geschwulst Eiter neben dem Katheter heraus. Letztere Erscheinung erklärte sich dadurch, dass der Katheter in dem normalen Schenkel des doppelten Harnleiters lag, so dass seine Spitze oberhalb der Vereinigungsstelle beider Harnleiterschenkel lag. Es konnte daher von dem eitrigen Inhalte des zweiten Harnleiters nichts durch den Katheter abfließen, sondern musste neben demselben hervorquellen.



Die beiden ersten Operationen bestanden, da die Diagnose nicht gestellt war, lediglich in Eröffnung der Eiterhöhle durch einen Lendenschnitt. Erst bei der dritten Operation, bei welcher der Schnitt nach vorn und unten verlängert wurde, klärte sich die Sachlage auf, und es wurde der erweiterte Schenkel des doppelten Harnleiters entfernt.

Es erfolgte Heilung, und eine gleichzeitig bestehende Schwangerschaft erfuhr keine Unterbrechung.

Eine schematische Skizze erläutert am besten die Sachlage.

Seefisch (Berlin).

38) **Mauclaire. Nécrose spontanée et hémorrhagique du testicule sans torsion du cordon spermatique (Gangrène sénile du testicule; apoplexie testiculaire).**

(Ann. des malad. des org. génito-urin. 1902. No. 7.)

Der vom Verf. mitgetheilte Fall von spontaner hämorrhagischer Nekrobiose des Hodens und Nebenhodens betraf einen 62jährigen Mann mit ausgesprochener Arteriosklerose. Die mit Erfolg ausgeführte Kastration ergab, dass der Samenstrang keine Spur von Torsion zeigte.

Hämorrhagische Nekrosen des Hodens können entstehen in Folge Torsion des Samenstranges, in Folge infektiöser Phlebitis und Thrombose der Venen des Plexus pampiniformis und in Folge obliterirender Endarteriitis der Art. spermatica. Die vom Verf. mitgetheilte Beobachtung hatte jedenfalls die an letzter Stelle genannte Ätiologie aufzuweisen.

Paul Wagner (Leipzig).

Berichtigung. P. 444 Z. 11 v. o. lies »vielfach« statt einfach; p. 1199 Z. 5 v. o. lies »Petrén« statt Vetrén.

Originalmittheilungen, Monographien und Separatabdrücke wolle man an *Prof. E. Richter* in Breslau (Kaiser Wilhelmstraße 115), oder an die Verlagshandlung *Breitkopf & Härtel*, einsenden.

Druck und Verlag von Breitkopf & Härtel in Leipzig.



Centralblatt

für

CHIRURGIE

herausgegeben

von

E. von Bergmann, F. König, E. Richter,
in Berlin, in Berlin, in Breslau.

Neunundzwanzigster Jahrgang.

Wöchentlich eine Nummer. Preis des Jahrgangs 20 Mark, bei halbjähriger Pränumeration. Zu beziehen durch alle Buchhandlungen und Postanstalten.

No. 51. Sonnabend, den 20. December. 1902.

Zur Radikaloperation des angeborenen Leistenbruches kleiner Kinder.

Von

Dr. **Karewski** in Berlin.

Die Mittheilungen von Klemm in No. 46 dieses Centralblattes über seine Methode der radikalen Operation des kindlichen angeborenen Leistenbruches veranlassen mich, neuerdings auf meine, dasselbe Thema betreffenden Publikationen aus den Jahren 1892 und 1894 hinzuweisen, in denen ich dargethan habe, dass die Schwierigkeiten der Isolirung der dem späteren Samenstrang zugehörigen Ge-

bilde äußerst leicht umgangen werden können, wenn man die Bruchhüllen nur bis auf die Serosa incidirt und dann den die innerste Schicht des Sackes bildenden Processus vaginalis peritonei stumpf auslöst. Es gelingt das fast ausnahmslos ohne Eröffnung der Serosa, nämlich immer dann, wenn nicht Verwachsungen zwischen Bruchinhalt und Bruchsack vorliegen. Im Übrigen hat ja eine Durchlöcherung derselben keinen Nachtheil. Niemals ist mir in meinen zahlreichen Fällen eine wesentliche parenchymatöse Hämorrhagie oder eine Verletzung der Gefäße oder des Vas deferens vorgekommen. Die Isolirung lässt sich unschwer bis über die innere Öffnung des Leistenkanals hinauf vornehmen, man kann dort das Peritoneum zusammenschnüren und erhält damit einen genügend sicheren Verschluss, der weder bei sehr großen Bruchpforten noch selbst bei heftigem Husten der Kinder versagt. Pfeilernaht, Bassini'sche Verlagerung und andere Methoden der Radikalbehandlung haben sich mir bis zum 4. Lebensjahre der Kinder als völlig überflüssig erwiesen, trotzdem ich ausschließlich bei großen Scrotalbrüchen den Eingriff für indicirt halte, also stets unter ungünstigen Verhältnissen operire.

Da sich unter meinen Fällen einige befinden, die jetzt mehr als 12, andere die mehr als 10, viele die mehr als 6 Jahre recidivfrei sind, scheint mir diese einfache Methode sich vollauf bewährt zu haben und allen anderen Arten der Operation vorzuziehen zu sein. Sie ist in wenigen Minuten ausführbar, giebt die besten Wundverhältnisse, welche selbst bei Beschmutzen mit Urin und Koth keine Gefahren in sich bergen, und führt meist in 8—10 Tagen zur Vernarbung. Die überwiegende Mehrzahl der Kinder wird von mir unter sehr ungünstigen häuslichen Verhältnissen poliklinisch operirt, ohne dass jemals daraus der geringste Nachtheil erwachsen ist, obgleich eine nicht geringe Zahl der kleinen Pat. sich in den ersten Lebensmonaten befindet, also von irgend einer Sorgfalt für Reinhaltung gar keine Rede sein kann. In den ersten Tagen wird die Wunde mit einem täglich zu wechselnden Jodoform- (in letzter Zeit Vioform-) Verband bedeckt, alsdann nur mit einem von der Mutter bei jedesmaliger Beschmutzung zu wechselnden Airolsalbenläppchen.

Die Vorzüge meines Verfahrens scheinen mir so auf der Hand zu liegen, dass ich es für richtig halte, die Herren Kollegen von Neuem darauf aufmerksam zu machen.

---

1) P. Ehrlich, R. Krause, M. Mosse, H. Rosin, C. Weigert. Encyklopädie der mikroskopischen Technik mit besonderer Berücksichtigung der Färbelehre. 1. Lieferung.

Berlin, Urban & Schwarzenberg, 1903.

Mit den Fortschritten, welche die moderne Färbetechnik besonders in den letzten Jahren gemacht hat, stellte sich immer mehr und mehr das Bedürfnis heraus ein Werk zu besitzen, aus dem man sich Auskunft über die gesammten Fragen der Mikrotechnik holen könnte.

Keines der bisher erschienenen Bücher hat diesem Bedürfnis entsprochen, nicht bloß, weil in denselben nur specielle Theile der Mikrotechnik behandelt wurden, sondern vor Allem, weil sie die Färbemethoden mehr oder weniger schematisch darstellten, ohne auf das eigentliche Zustandekommen der Färbung und dessen theoretische Grundlagen näher einzugehen. Zur Beseitigung dieser Mängel ist das vorliegende Werk bestimmt. Was die Herausgeber beabsichtigt, ist ihnen im Verein mit einer großen Reihe um die Ausbildung der Färbetechnik wohlverdienter Männer, nach der vorliegenden ersten Lieferung zu urtheilen, aufs glänzendste gelungen. Dasjenige Moment, was vielleicht sonst Sammelwerke bis zu einem gewissen Grade in ihrem Werth beeinträchtigte, nämlich die Mitarbeiterschaft einer sehr großen Anzahl von Autoren, wirkt hier als ein besonders begünstigendes in der Beurtheilung des Gesammtwerkes. Die ausführlicher dargestellten Kapitel bilden, von den Erfindern der betreffenden technischen Methode oder solchen Autoren dargestellt, welche in derselben eine größere Erfahrung besitzen, ein in sich abgeschlossenes Ganze.

Die chemischen und physikalischen Eigenschaften aller für die Mikrotechnik in Frage kommenden Stoffe sind des genaueren gewürdigt, wodurch wir Aufschluss über mancherlei Dinge erhalten können, wo er uns nach den bisherigen Büchern versagt blieb.

Von Einzelkapiteln aus der vorliegenden ersten Lieferung mögen besonders hervorgehoben werden das Kapitel über embryologische Technik, so wie dasjenige, das sich mit der Färbung im Allgemeinen beschäftigt. Näher auf die einzelnen Kapitel einzugehen ist im Rahmen eines Referates nicht möglich. Das genaue Studium des Buches ist Allen, die sich mit Mikrotechnik beschäftigen, aufs wärmste zu empfehlen. **Silberberg** (Breslau).

---

2) C. H. Whiteford. The unreliability of the microscope in the diagnosis of malignant disease.

(Bristol med.-chir. journ. 1902. September.)

Verf. hat bei zahlreichen Fällen die Beobachtung gemacht, dass die mikroskopische Diagnose auf Carcinom, Sarkom oder entzündliche Geschwulstbildung sich im weiteren Verlauf der Erkrankung als falsch herausstellte. Insbesondere fand W. beim Carcinom, dass in Fällen, in welchen die klinischen Erscheinungen, die Anamnese und die makroskopische Besichtigung der Geschwulst auf dem Durchschnitt keine sichere Diagnose erlaubten, auch das Mikroskop keine Entscheidung brachte. Ähnliche Erfahrungen anderer Autoren weisen darauf hin, dass das Mikroskop besonders in den Frühstadien der bösartigen Geschwülste und bei der Unterscheidung gegenüber entzündlichen Neubildungen im Stich lässt. Verf. legt in Fällen, in denen makroskopischer und mikroskopischer Befund im Gegensatz zu einander steht, mehr Gewicht auf die klinischen Erscheinungen

und den makroskopischen Befund an frischen Schnitten als auf die mikroskopische Diagnose. **Mohr** (Bielefeld).

---

3) **W. Petersen.** Beiträge zur Lehre vom Carcinom. II. Über Heilungsvorgänge im Carcinom. Zugleich ein Beitrag zur Kenntnis der Carcinom-Riesenzellen.

(Beiträge zur klin. Chirurgie Bd. XXXIV.)

Das nach den bisherigen Litteraturangaben überraschend häufige Vorkommen von Riesenzellen im Carcinom veranlasste P., sich eingehend mit der Histogenese derselben zu beschäftigen. Er unterscheidet unter den Carcinom-Riesenzellen 3 Gruppen, epitheliale, bindegewebige und Muskel-Riesenzellen. Nach Darlegung der Charakteristica jeder dieser Gruppen behandelt er die Frage, ob diese Riesenzellen nicht zum kleineren oder größeren Theile tuberkulöser Natur seien, wobei die Theorie Ribbert's über die Beziehungen zwischen Carcinom und Tuberkulose beleuchtet wird. Am Schlusse seiner Arbeit entwickelt P. seine Anschauung, dass die im Carcinom sich findenden Riesenzellen als das Zeichen eines Heilungsvorganges aufzufassen seien.

Ich gebe die Zusammenfassung der wichtigen Ausführungen mit des Verf.s eigenen Worten wieder:

1) Die Carcinomzellen stellen im biologischen Sinne eine dem Körper fremde und schädliche Zellart dar.

2) Der Körper producirt daher beim Carcinom ähnliche Schutzstoffe (Cytolysine), wie etwa nach der Einführung von fremden Blutkörperchen.

3) Neben diesen Schutzstoffen kann auch noch die Bindegewebswucherung in beschränktem Maße dem Eindringen der Carcinomzellen in den Körper entgegenwirken.

4) Je nach der Bösartigkeit des Carcinoms haben diese Schutzmaßnahmen des Organismus einen sehr verschiedenen Erfolg; in sehr vielen Fällen sind sie vollkommen machtlos, in anderen aber führen sie zu einem größeren oder geringeren Untergang von Carcinomzellen; vereinzelt können sie sogar eine Ausheilung des Carcinoms herbeiführen.

5) Diese Heilungsvorgänge im Carcinom sind häufig charakterisirt durch das Auftreten von Riesenzellen. Diese Carcinom-Riesenzellen sind von sehr verschiedener Form, Größe und Histogenese; sie können leicht den falschen Verdacht einer das Carcinom komplicirenden Tuberkulose erwecken.

6) Die zuerst von dem Primärtumor sich loslösenden und diskontinuirlich in den Organismus eindringenden Zellen verfallen den Schutzkräften des Organismus am ersten; sehr häufig gehen die ersten Metastasen eines Carcinoms wieder zu Grunde, und es muss dann gewissermaßen der Boden in der Umgebung des Carcinoms erst mit



zerfallenen Carcinomzellen gedüngt sein, ehe weitere Carcinomzellen in demselben zu gedeihen vermögen.

Hierauf beruht wahrscheinlich auch der auffallende Umstand, dass das Carcinom, welches so frühzeitig und so ausgedehnt in die Blutbahn einbricht, doch so selten auf dem Blutwege sich verbreitet; es gehen die in die Blutbahn eingedrungenen Carcinomzellen in ausgedehntem Maße zu Grunde, und nur unter besonderen Umständen vermögen sie zu haften und sich weiter zu entwickeln.

Blauel (Tübingen).

---

4) **McCaskey.** The clinical association of cancer and tuberculosis with report of a case.

(Amer. journ. of the med. sciences 1902. Juli.)

Carcinom und Tuberkulose schließen sich nicht immer aus, wie u. A. auch vorliegender Fall beweist; bei einem 45jährigen Manne war klinisch Leberkrebs diagnosticirt, die Sektion ergab Pankreascarcinom mit Lebermetastasen, gleichzeitig Miliartuberkulose beider Lungen. Fieber, Pulsbeschleunigung, deutliche Lungenerscheinungen fehlten; ersteres weist möglicherweise auf einen Antagonismus zwischen Toxinwirkung des Krebses und der Tuberkulose auf das Wärmecentrum hin. Dass ein gewisser Antagonismus besteht, beweist die Statistik, nach welcher ca. 25% der civilisirten Menschheit an Tuberkulose leiden, während nur 1,4% der Krebskranken zugleich tuberkulös ist. In manchen Familien scheint jedoch die Existenz einer der beiden Erkrankungen durch Verminderung der Widerstandsfähigkeit zu der anderen zu disponiren. Zweifellos kommen Krebs und Tuberkulose gleichzeitig nicht nur innerhalb desselben Organismus, sondern auch innerhalb desselben Organs vor, dann allerdings meist nach einander. Man sollte therapeutisch bei inoperablen Carcinomen Tuberkulininjektionen wenigstens versuchen.

Bender (Leipzig).

---

5) **Dubreuilh** et **Auché.** De l'ulcus rodens clinique et anatomie pathologique.

(Annal. de dermatolog. et de syphiligr. 1901. Hft. 8 u. 9.)

Die Verff. geben nach einem kurzen Überblick über die Geschichte und die Ätiologie des Ulcus rodens eine eingehende Beschreibung der pathologischen Anatomie und der Symptomatologie. Sie trennen diese Affektion scharf von den anderen Epitheliomen, erstens wegen histologischer Unterschiede, zweitens wegen ihres gutartigen Charakters. Das Ulcus rodens beginnt als ein Knoten, welcher ganz oberflächlich im Stratum papillare und der eigentlichen Cutis sitzt. Äußerst selten dringt er bis in die Subcutis vor. Gegen die Umgebung ist die eigentliche Neubildung gewöhnlich abgegrenzt durch eine fibröse Membran, von welcher sich einzelne Züge in die Neubildung hinein, diese in einzelne Nester theilend, abzweigen können. Nach dem epithelialen Bau unterscheiden Verff. einen

acinösen, alveolären und trabekulären Typus, welche meist neben einander bestehen, von welchen aber immer einer vorherrscht. Die Zellen sind ganz verschieden von denen anderer Epitheliome. Die außen gelegenen sind cylindrisch, cylindrisch-kubisch oder kubisch mit hellem, wenig granlirtem, gut färbbarem Protoplasma und rundem oder ovalärem, stark färbbarem Kern. Nach der Mitte zu werden die Zellformen mannigfaltiger: rundlich, länglich, spindelförmig, kleiner, mit großem, rundlichen, stark färbbarem, chromatinreichem Kern. Oft sind diese letzteren Zellen ohne Verbindungsfäden, aber andererseits geben die Verff. an, sie zwischen manchen Zellen gesehen zu haben. Die Zellen vermehren sich nur sehr langsam, und dem entsprechend finden sich auch sehr wenig Kerntheilungsfiguren. Mehrkernige Zellen sind manchmal in der Mitte vorhanden. Ein Theil der Zellen geht zu Grunde durch eine »Atrophie stellulaire«, welche die Verff. genau beschreiben; ferner durch eine Art Nekrose inmitten der Zellhaufen. Die hyaline und die hornige Entartung sind selten, häufiger finden sich noch cystische Bildungen — das Bindegewebe verhält sich ganz verschieden in Menge, Vertheilung und Konsistenz; bald ist es mehr fibrös, bald mehr mukös. In frühen Stadien hängt die Geschwulst immer mit der Epidermis, wenn auch nur durch einen kleinen Stil, zusammen, und er nimmt seinen Ausgang gewöhnlich vom Haarfollikel an der Stelle, wo die Talgdrüse einmündet. Verff. führen weiter aus, dass sich nach ihrer Ansicht die Talgdrüsenzellen in Geschwulstzellen umwandeln. Durch die Mitbetheiligung der Epidermis, welche durch die verdrängenden Geschwulstzellen allmählich verändert wird, ist der Grund zur Ulceration gegeben. Die ulcerirte Form unterscheidet sich principiell nicht von der nicht-ulcerirten. Die Ulceration breitet sich flächenhaft aus und zerstört langsam alle Gewebe (Muskel, Nerven, Drüsen, Knochen). Die Betheiligung der Lymphdrüsen ist eine Ausnahme, mikroskopische Untersuchungen davon wurden nicht gemacht. Metastasen scheinen nicht vorzukommen. Schließlich beschreiben Verff. noch besonders histologische Befunde. Im zweiten Theil wird die Symptomatologie eingehend besprochen. Die Affektion beginnt mit einer blassen Papel oder einem kleinen Knötchen, welches bald sehr schnell, bald sehr spät ulcerirt und fast stets indolent ist. Die zugehörigen Lymphdrüsen haben die Verff. nur einmal unter 50 Fällen geschwollen gefunden. Der Verlauf ist ungemein langsam, so dass die Pat. meist erst nach mehreren Jahren zum Arzt gehen. Das Ulcus rodens sitzt fast ausschließlich im oberen Theil des Gesichts, meist neben dem inneren Augenwinkel und an den Seiten der Nasenwurzel. An der Unterlippe, wo Cancroide so häufig sitzen, ist es noch nie beobachtet worden; multipel tritt es öfter auf. Das Ulcus kann spontan entweder ganz oder central vernarben oder atrophisiren oder durch eine sichtbare Entzündung abheilen. Recidive kommen häufig vor. Verff. unterscheiden drei Formen: Forme nodulaire, Forme térebrante, Forme

atrophique, welche sie ausführlich an der Hand zahlreicher eigener Beobachtungen schildern. Der Arbeit sind eine Reihe Zeichnungen und eine Tafel beigegeben. **Klingmüller** (Breslau).

6) **King.** Electricity in medicine and surgery. 2. Auflage.

New York, **Boericke** et **Runyon**, 1902. 495 S. mit zahlreichen Textfiguren.

Verf. giebt eine durch zahlreiche gute Abbildungen unterstützte Darstellung der diagnostischen und therapeutischen Verwendung der Elektricität in der inneren Medicin und der Chirurgie. Es werden sämmtliche Formen der Elektricität, einschließlich Galvanokaustik, Elektrolyse und Röntgenstrahlen berücksichtigt, nur die therapeutische Verwendung des elektrischen Lichtes ist nicht dargestellt worden. Verf. kommt überall auf seine eigenen, reichen Erfahrungen zurück; im Übrigen ist die Litteratur, auch die deutsche, ausgiebig verwerthet. Auf eine kurze Besprechung der physikalischen Grundlagen und der Technik folgen zwei ebenfalls ziemlich knapp gehaltene Abschnitte über Röntgenstrahlen und Elektrodiagnostik, sodann eine ausführlichere, von Cowl (Berlin) verfasste Darstellung der Elektrophysiologie. Im 2. Theile wird die therapeutische Verwendung der Elektricität bei den verschiedenen Erkrankungen geschildert; hervorzuheben wäre die elektrolytische Behandlung der Uterusmyome, so wie der Strikturen der Speiseröhre, des Mastdarmes und der Harnröhre, ferner die galvanokaustische Amputation der Zunge wegen Carcinoms, die Behandlung der Nasen-, Rachen- und Hauterkrankungen. In einem besonderen Kapitel hat Freudenberg (Berlin) die Behandlung der Prostatahypertrophie mittels der Bottini'schen Operation dargestellt und eine Anzahl ausgewählter Krankengeschichten mitgetheilt. Anhangsweise folgt die Therapie des Carcinoms und der Tuberkulose mit Röntgenstrahlen und ultraviolettem Licht. **Mohr** (Bielefeld).

7) **A. Sack** (Heidelberg). Über die Natur der zur Heilung führenden regressiven und produktiven Gewebsveränderungen, welche der Lupus, das Ulcus rodens und der Naevus vasculosus planus unter dem Einfluss der Finsen'schen Lichtbehandlung erleiden.

(Münchener med. Wochenschrift 1902. No. 27.)

Die Arbeiten, welche zur Erkenntnis der histo-pathologischen Vorgänge bei der Heilung von Hautaffektionen unter dem Einfluss des koncentrirten elektrischen Bogenlichts geführt haben, stammen nicht aus Finsen's Institut, sondern von russischen Forschern (Glebowsky, Pitnow, Gerschuny), nachdem zuerst von Möller die Reaktion der gesunden Haut auf das elektrische Bogenlicht studirt worden war. Aus den von jenen Ersteren erhobenen Befunden ergiebt sich bisher Folgendes: Der erste Angriffspunkt für die chemische Lichtwirkung sind die Blutgefäße, an deren Wandungen

die ersten Veränderungen, wie Endothelquellung und Wucherung, zu erkennen sind. Der Heilungsprocess hat mit Verbrennung und Verätzung des kranken Gewebes nichts zu thun; die Wirkung ist vielmehr eine rein elektive, in so fern, als nur kranke und wenig widerstandsfähige Zellen der Regression anheimfallen, während die anderen Elemente inner- und außerhalb des kranken Herdes gerade zur aktiven Thätigkeit angeregt werden. Es sind also eine Schwächung der pathologischen und eine Stärkung der gesunden Elemente im Innern des Herdes und in seiner Grenzschicht die beiden biochemischen Produkte der Finsenbehandlung — im Gegensatz zu der Wirkung der rein passiven Methoden, wo das Gesunde mit dem Kranken zugleich durch Thermokauter und Ätzstab unwiderruflich zerstört und damit den noch standhaften Elementen die Möglichkeit entzogen wird, sich durch eigene produktive Lebensthätigkeit des inneren Feindes zu erwehren. **Kramer** (Glogau).

---

8) **C. Beck.** The medico-legal value of the Roentgen rays.
(New York med. record 1902. August.)

Unter Berücksichtigung einer Anzahl bekannter und publicirter Fälle und unter Hinzufügung besonders instruktiver Krankengeschichten aus seiner eigenen Klientel führt B. in obigem Vortrage die großen Fortschritte der Röntgendiagnostik vor Augen.

Vom rechtlichen Standpunkt aus ergeben sich verschiedene Fragen für die Haftpflicht des Arztes, einmal durch Unterlassung der Skiagraphie und ungenügende Diagnose nebst Folgen, ein anderes Mal durch die Nebenwirkungen der X-Strahlen. Soll man den Pat. einen Revers unterschreiben lassen, dass er das Risiko einer eventuellen Dermatitis oder Verbrennung auf sich nehmen will? Ist der Arzt für die Unterlassung der Durchleuchtung verantwortlich?

Eingehend werden die diagnostischen Irrthümer bei der Deutung des Skiagramms besprochen und zur Vorsicht bei Simulationen gemahnt (Fall von Passower, Riga, cf. Ärztliche Sachverständigen-Zeitung 1901 No. 15, wo ein Unschuldiger 3 Jahre begutachtet und eingesperrt war, bis Koch in Dorpat eine Fraktur des Calcaneus feststellte; »es scheint, dass ein Röntgenapparat erst zu dieser Zeit [Februar 1900] dort zu haben war«, sagt Verf.)

Als »Beschützerin der Simulanten« erscheint die Röntgographie durch Vortäuschung von Frakturen z. B. in dem Falle von Wilmans in Hamburg, wo ein »Os intermedium cruris« sich als Knochenfragment zuerst deuten ließ. Auch Verf. beobachtete einen Fall, welcher sich erst in späteren Bildern bei verschiedener Projektionsstellung aufklärte, indem das erste Bild ein Tibiafragment vortäuschte, welches auch ein »Os trigonum tarsi« war.

Auch bei der Entwicklung von chronischen Affektionen nach einer Verletzung, z. B. dem Auftreten von Arthritis deformans oder

bösartigen Neubildungen, können sich komplicirte Rechtsfragen anschließen, bei welchen die Skiagraphie eine entscheidende Rolle spielt.

Loewenhardt (Breslau).

---

9) **S. Citelli** (Turin). Zur pathologischen Anatomie der hypertrophischen unteren Nasenmuschel.

(Archiv für Laryngologie und Rhinologie Bd. XIII. p. 89.)

C. beginnt mit einer Beschreibung der normalen Anatomie der unteren Muschel. Es folgt die makroskopische Schilderung der hypertrophischen unteren Muschel; 3 Formen giebt es: die diffuse, die papilläre, die polypöse Hypertrophie. — Bei der diffusen Hypertrophie unterscheidet Verf. wieder 2 Formen, den fibro-angio-ödematösen oder gemischten Typus, bei dem alle die Schleimhaut zusammensetzenden Gewebe hyperplastisch sind, und den vasculären Typus, bei dem die Gewebszunahme sich auf die Umgebung der Gefäße und das Gebiet der Bluträume erstreckt. Bei der papillären Hypertrophie liegen mikroskopisch ähnliche Veränderungen vor, wie bei dem gemischten Typus der vorigen Form; die polypöse Hypertrophie zeichnet sich durch Cystenbildung aus, die aber nicht von Drüsen ausgehen, also keine Retentionscysten sind. Es sind das die bekannten im Bindegewebe liegenden Hohlräume, die man in Nasenpolypen und polypösen Hypertrophien so häufig findet. — Im Knochen lassen sich bei allen Formen Appositions- und Resorptionsvorgänge nachweisen.

Manasse (Straßburg i/E.).

---

10) **N. L. Krauss.** Die Killian'sche Radikaloperation chronischer Stirnhöhleneiterungen. I. Historische Entwicklung der Methode an der Hand der Kasuistik bearbeitet.

(Archiv für Laryngologie und Rhinologie Bd. XIII. p. 28.)

K. giebt an der Hand von 9 Fällen einen Überblick, wie Killian zu seiner jetzigen Methode der Radikaloperation des chronischen Stirnhöhlenempyems gekommen ist. Das Princip der Operation besteht darin, die Stirnhöhle durch Resektion der vorderen Wand breit zu eröffnen und auszuräumen, dann auch die untere Wand zu entfernen. Die Hauptsache ist nun, dass zur Erreichung eines auch kosmetisch guten Resultates eine schmale Knochenspange stehen bleibt, die dem Supraorbitalbogen angehört. In den beiden ersten Fällen wurde diese Spange sowohl nasen- wie schläfenwärts durch Abkneifen temporär im Zusammenhang mit dem Periost der Oberlider resecirt und nachher wieder reponirt. Doch gab diese Methode nicht das gewünschte Resultat. Später ließ man diese Supraorbitalspange von vorn herein ganz stehen; beim 7. Falle erweiterte man das Operationsfeld dadurch, dass der obere Theil am Processus frontalis des Oberkiefers mitresecirt wurde, eine Methode, mit der man dann bei Weitem bessere Resultate erzielte. Die 9 sehr sorgfältigen

Krankengeschichten illustriren so die historische Entwicklung der Killian'schen Methode zur Radikaloperation des Stirnhöhlenempyems.

Manasse (Straßburg i/E.).

---

11) Mlle. M. Gindus. L'ankylose osseuse de l'articulation temporo-maxillaire consécutive à un traumatisme.

(Revue med. de la Suisse romande 1902. No. 1.)

Nach einer historischen Einführung in die Behandlung der knöchernen Ankylose des Unterkiefergelenkes bespricht Verf. die Anatomie des letzteren und der angrenzenden knöchernen Partien, sodann Ätiologie und Pathogenie.

Die irreponiblen Verrenkungen, die Frakturen des Halses des Proc. condyloid., Impressionen der Pfanne, Arthritis aus verschiedenen Ursachen sind die häufigsten ätiologischen Momente. Das besonders bevorzugte jugendliche Alter, die anatomische Gruppirung und osteogene Eigenschaft des Periosts erklären die bemerkenswerthe Ossifikation des Gelenkes. Pathologisch-anatomisch ist des entzündlich gereizten Periosts gedacht. Diagnostisch hat man narbige Stränge oder Kontraktur der Kaumuskeln festzustellen; das Fehlen dieser berechtigt zur Annahme einer knöchernen Ankylose, die meist einseitig ist.

Die Prognose ist aus mechanischen Gründen eine schlechte, wesshalb auch die Behandlung scharf vorgezeichnet ist. Sie besteht allein in der Resektion des Proc. condyloid., die in allen Fällen ein gutes Resultat giebt — Pseudarthrose im Gebiete des alten Gelenkes. Bei der Operation beachte man den Facialis.

Schließlich folgt die Beschreibung eines von Roux glücklich operirten 16jährigen Pat.

Kronacher (München).

---

12) J. Trumpp. Die unblutige operative Behandlung von Larynxstenosen.

Leipzig und Wien, 1900. 115 S., 20 Abbild.

13) A. Bonain. Traité de l'intubation du larynx chez l'enfant et chez l'adulte.

Paris, 1902. 264 S., 46 Fig.

Während die Intubation in den Vereinigten Staaten schnell Allgemeingut der Ärzte geworden ist und dort im ausgedehntesten Maße Anwendung findet, geht in Europa, speciell auch in Deutschland, ihre Einführung in die Praxis relativ langsam von statten. Auch in Deutschland wird die Intubation allerdings an einigen Hospitälern bei Kehlkopfkrup als Methode der Wahl angewandt, die Mehrzahl der Praktiker steht ihr jedoch, wenn nicht direkt ablehnend, so doch indifferent gegenüber und bevorzugt nach wie vor die Tracheotomie. Wodurch diese unverdiente Zurücksetzung einer Operation, deren Vorzüge heute nicht mehr angezweifelt werden können, verursacht ist, lässt sich schwer beurtheilen. Vielleicht lag die Schuld zum

Theil daran, dass wir bis vor Kurzem keine zusammenhängende, Jedem bequem zugängliche Darstellung aller bei der Operation in Betracht kommenden Verhältnisse besaßen, so dass es ohne Studium der Speciallitteratur nicht leicht war, sich ein klares Bild vom heutigen Stand der Frage zu bilden.

Diese Lücke in der Litteratur ist durch die beiden vorliegenden Arbeiten ausgefüllt, von denen die deutsche vor 2 Jahren, die französische erst vor Kurzem erschien. — Beide Autoren behandeln den Stoff in ungefähr gleicher Weise, indem sie zunächst das Instrumentarium, den Operationsakt, so wie alles für die Operation Wichtige mit jeder nur wünschenswerthen Exaktheit schildern, dann eine eben so genaue Besprechung der Nachbehandlung und ihrer Störungen (Autoextubation, Geschwürsbildung etc.), der Indikationen und der Prognose folgen lassen. Es ist nicht möglich, im Rahmen eines Referates genau auf den Inhalt der einzelnen Kapitel einzugehen; ich möchte nur auf einige Punkte hinweisen, die mir besonders wichtig für die Beurtheilung der ganzen Methode zu sein scheinen, nämlich auf die Gefahren der Intubation und ihren Heilwerth im Vergleich zur Tracheotomie. Was die Gefahren betrifft, so kann ich mich kurz fassen, da über eine auf sie bezügliche Sammelforschung T.'s in diesem Centralblatt (1900 p. 189) ausführlich berichtet wurde. Die Resultate dieser Sammelforschung waren für beide Autoren auch in den vorliegenden Werken maßgebend. Beide kommen zu dem Schluss, dass sie nicht in dem Maße zu fürchten sind, wie man das bisher vielfach that. In Amerika wurden auf 5470 Intubationen in der Privatpraxis, bei denen also eine ständige Beaufsichtigung durch den Arzt nicht möglich war, nur 13 Todesfälle durch Verstopfung des Tubus oder durch Autoextubation beobachtet, eine Zahl, die sich bei Hospitalbehandlung noch viel kleiner gestalten wird. — In Bezug auf Heilerfolge scheint nach den von Bonain zusammengestellten Mortalitätsstatistiken die Intubation der Tracheotomie nicht unwesentlich überlegen zu sein. — Die Intubation ist aber nicht für alle Fälle geeignet, auch B. und T. halten unter Umständen die Tracheotomie für indicirt. Sie sind aber der Ansicht, es solle in den der Intubation zugänglichen Fällen diese Methode auch wirklich zur Anwendung kommen, und nicht, wie das bisher noch vielfach geschah, in allen Fällen von krupöser Kehlkopfstenose ohne Auswahl tracheotomirt werden.

Während T. fast ausschließlich die Intubation bei Diphtherie bespricht, enthält die B.'sche Arbeit außerdem eine ausführliche und, so weit Ref. zu beurtheilen vermag, vollständige Zusammenstellung dessen, was über die Anwendbarkeit der Methode bei nicht diphtherischen Processen, vor Allem bei Narbenstenosen, Geschwülsten des Kehlkopfes, Glottisödem etc., bekannt ist. Dem, der sich für diese Fragen interessirt, sei desshalb die B.'sche Arbeit empfohlen, die auch einige andere Kapitel — wie z. B. anatomische Verhältnisse und Instrumentarium — ausführlicher behandelt. Im Übrigen

sind beide Arbeiten vollkommen gleichwerthig, sie verdienen eine weite Verbreitung. **Hinsberg** (Breslau).

---

14) **Willard.** Surgery of tubercular cavities of the apex of the lung.

(Journ. of the amer. med. assoc. 1902. September.)

Eine sehr ausführliche Arbeit über die Lungenchirurgie überhaupt. Verf. hat selbst eine größere Anzahl Versuche an Hunden angestellt, auch am Menschen operirt. Eine reiche Litteraturzusammenstellung ist beigefügt in Form einer übersichtlichen Tabelle. Aus seiner eigenen Erfahrung und dem Studium der Litteratur kommt Verf. in Bezug auf die Operation am Menschen zu folgenden Schlüssen: 1) Durch Verbesserungen in der Technik wird die Pneumonotomie auch für Höhlen in den Lungenspitzen anwendbar gemacht werden können; es wird aber schwierig sein, im frühen Stadium, wo sie am wirksamsten sein würde, die Pat. zur Operation zu überreden. 2) Bei vorgeschrittenen Fällen ist gewöhnlich Mischinfektion vorhanden, und die Höhlen sind mehrfach. In solchem Falle wird der Lungenschnitt nicht radikal helfen können, höchstens Husten und septisches Fieber vermindern. 3) Bei Lungenabscessen der Unterlappen, einerlei welcher Herkunft, kann der Lungenschnitt für alle Stadien empfohlen werden. 4) Lungenresektion ist bei dem heutigen Stande der diagnostischen und operativen Technik bei Tuberkulose zu verwerfen. 5) Bei verbesserter Technik wird man tuberkulöse Lungenherde eben so wie solche an anderen Stellen auszurotten vermögen. Die wesentlichste nothwendige Verbesserung ist die sichere Erzeugung fester Verwachsungen der Brustfellblätter über der erkrankten Stelle. 6) Von größter Wichtigkeit ist die genaue örtliche Bestimmung des Erkrankungsherdes. 7) Bei allen Lungenoperationen soll ein Apparat zur künstlichen Athmung und hinreichend reiner Sauerstoff bereit gehalten werden, um den Folgen eines Pneumothorax entgegentreten zu können.

Aus seinen Versuchen an Hunden hat W. folgende Erfahrungen gesammelt: 1) Die Erzeugung fester Verwachsungen der Pleurablätter vor der Operation ist für ihr Gelingen am wichtigsten. Sind sie vorhanden, so ist der Lungenschnitt nicht gefährlicher als irgend eine andere größere Operation. 2) Tritt während der Operation Pneumothorax ein, so ist das beste Verfahren, seine Gefahr zu beseitigen, das feste Hineinziehen der Lunge in die Wunde. 3) Ausschneiden des tuberkulösen Herdes ist das sicherste und beste Verfahren. Meistens wird es sich aber nicht verwirklichen lassen. 4) Bei Hunden wird selbst eine nach Ausschneiden eines Stückes zusammengefallene Lunge nach wenigen Tagen wieder leistungsfähig. Die Protokolle von 18 Hundeoperationen sind beigefügt. **Trapp** (Bückeburg).

Kleinere Mittheilungen.

Eine verbesserte Nähzange für Metallnähte.

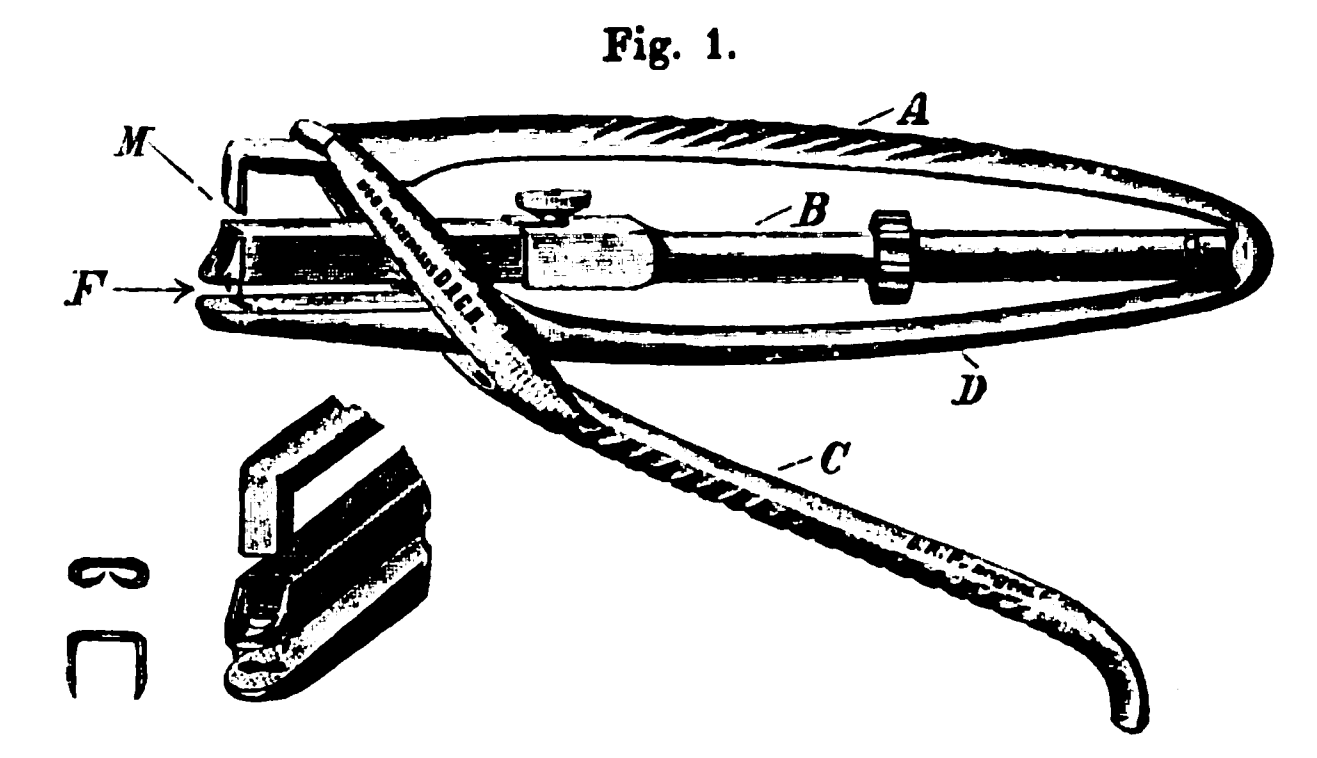
Von

Dr. J. W. Silberberg in Odessa.

Beim weiteren Gebrauche der von mir auf dem letzten Chirurgen-Kongresse[1] in Berlin demonstrirten Nähzange für versenkte Metallnähte konnte ich manche wichtige Nachtheile konstatiren: Der Raum, welcher zur Aufnahme der zu vereinigenden Weichtheile bestimmt war, war nicht genügend tief, so dass öfters die Nähte zu nahe an den Wundrändern angelegt wurden; man musste daher diesen Raum jedes Mal, je nach der Dicke der zusammenzunähenden Gewebe, schmäler oder breiter stellen, was in wesentlicher Weise die ununterbrochene und reguläre Arbeit gestört hat.

Ich habe schon in meiner Mittheilung erwähnt, dass ich, um eine ununterbrochene Thätigkeit der Nähzange zu erzielen, manchen Versuch gemacht habe; jetzt scheint mir die Frage gelöst zu sein, indem es mir mit Hilfe des Medicinischen Waarenhauses in Berlin gelungen ist, eine Nähzange zu konstruiren, welche dieser Anforderung gänzlich entspricht und von den oben genannten Nachtheilen frei ist

Fig. 1.



Die Nähzange besteht aus zwei Hälften (*A* und *D*), welche am unteren Ende zusammentreffen; zwischen diesen befindet sich das Magazin (*B*), welches leicht zu entfernen ist; zu diesem Zwecke benutzt man den Hebelgriff (*C*), indem man das Instrument mit der rechten Hand ein wenig zusammendrückt und den Hebel dann, etwas nach links ziehend, entfernt. Darauf ziehe man das ganze Lager (*B*), welches durch einen Bajonettverschluss am unteren Ende befestigt ist, heraus, wobei man am besten am geriffelten Ring (*R*) angreift. Bedingung ist, dass man das Magazin immer mit der Spitze nach unten gekehrt hält.

Das herausgezogene Lager (*B*) ist leicht zerlegbar; man löst die Schraube (2) und zieht den Theil (1), welcher mit der Spiralfeder (3) armirt ist, heraus. Dabei ist es erforderlich, den Theil (4), welcher die Metallklammern in sich trägt, fest zu halten, weil sonst das Magazin mit dem Inhalt, in Folge der Wirkung der starken Feder, weit herausgeschleudert wird.

Um die Zange zweckmäßig zu gebrauchen, muss man folgendermaßen handeln: Während der Arbeit wird die Zange, so wie die Klammern mit Blutgerinnseln bedeckt, sie muss ganz aus einander genommen und sorgfältig gereinigt werden.

[1] Centralblatt für Chirurgie 1902. No. 25. p. 45. Verhandlungen der Deutschen Gesellschaft für Chirurgie 1902. p. 203.

Alsdann wird die Zange frisch geladen und zusammengelegt. Das Sterilisiren der Zange erfolgt zusammen mit anderen Instrumenten, und zwar in einer 1%igen Sodalösung. Um die Heftklammern einzuführen, nimmt man erstens den Block (III): auf den Theil (5) werden die Klammern reitend aufgesetzt, mit den scharfen Spitzen nach unten (ca. 80—100 Stück) und mit einem feinen Drahte befestigt; darüber wird der zweite Block (6) gefügt, der als Mantel dient. Der ganze Block wird in den Theil (4) des Magazins eingeführt, wobei man zu beachten hat, dass der Rücken der Klammern dem Schraubenkopf zugekehrt sein muss, damit die offene Seite der Klammer nach unten gerichtet bleibt. Nun entferne man mit der Pincette den feinen Draht, und zwar am besten in der Weise, dass man durch die Austrittsöffnung des Magazins (*B*) mit der Pincette den Draht durch Drehen öffnet und ihn dann herauszieht. Jetzt hat man zunächst den längeren Metallblock (5) zu entfernen und dann den zweiten (6); dabei bleiben die Klammern im Magazin.

Fig. 2.

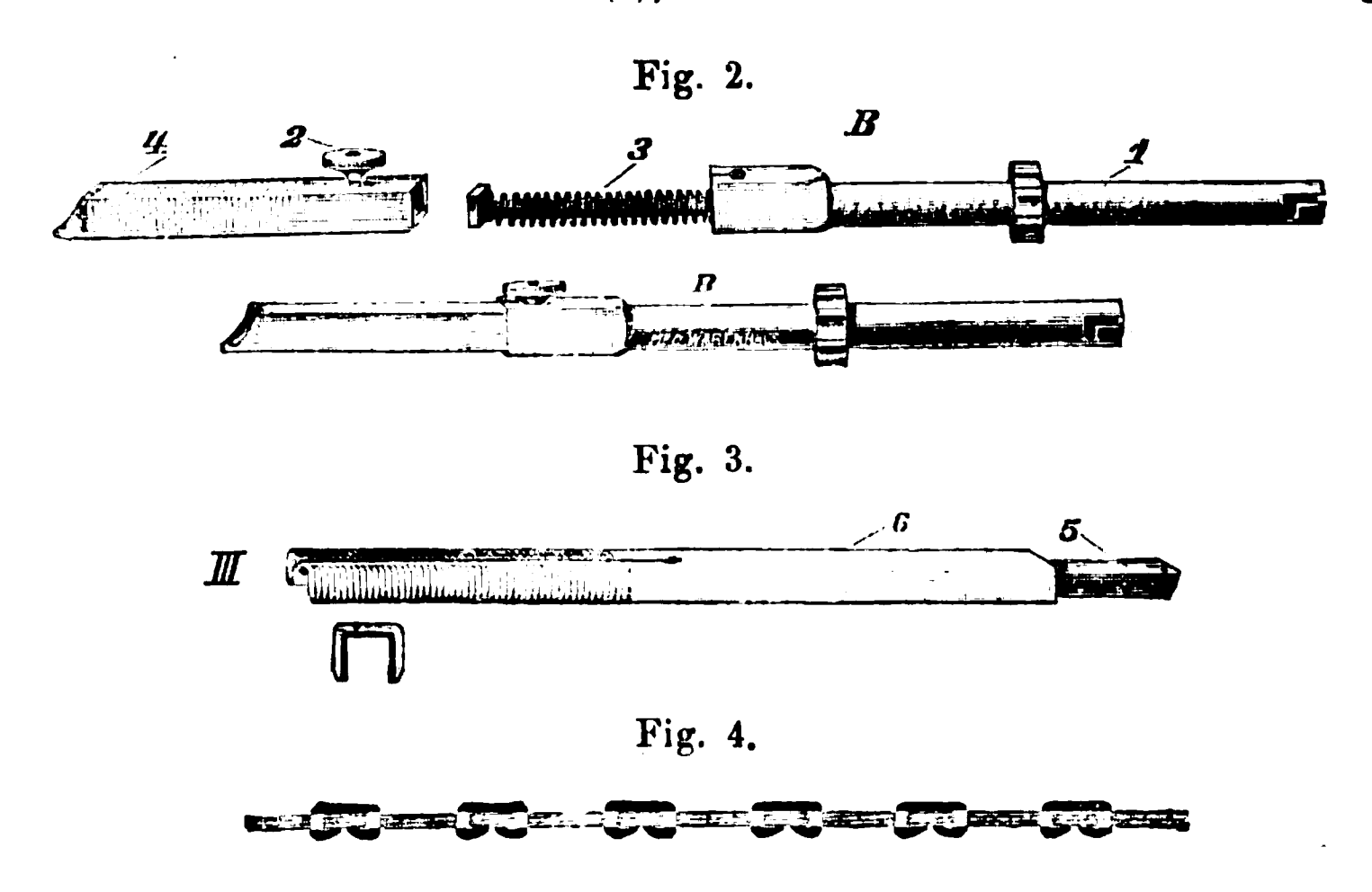


Fig. 3.

Fig. 4.

Man beachte streng, dass der zu ladende Theil stets nach unten gerichtet bleibe; denn wenn bei wagerechter Haltung sich einige Klammern umlegen, würde das Instrument nicht funktioniren. Nun nehme man beide Theile des Magazins (*B*), führe die Spiralfeder in den einen Theil (1) ein, den anderen Theil (4) immer festhaltend, und verbindet beide durch Zudrehen der Schraube. Nachdem man das Lager in der Zange, so wie den Hebel wieder befestigt hat, ist das Instrument funktionsfähig[2].

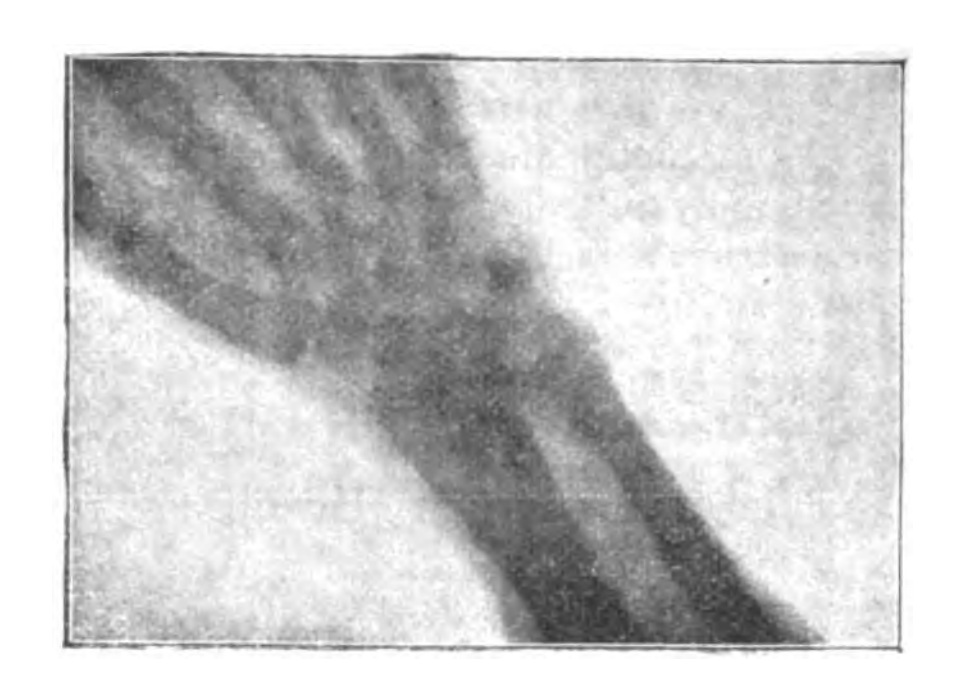
Die ganze Armirung lässt sich schneller ausführen, als es sich in der Beschreibung liest, und nach einigen Montirungen wird man sehr schnell und recht gut damit zurecht kommen.

Bei der Arbeit werden die zu vereinigenden Weichtheile zwischen dem Magazin und der Widerstandsfläche gefasst (bei *F*). Dieser Raum lässt sich durch Öffnen der Zange nach Belieben bis auf 3 cm Entfernung spreizen, was die Gewebe in einem größeren Abstand von den Wundrändern zu nähen gestattet. Um genau den Ort der Naht zu bestimmen, findet sich am Magazin eine quere Marke. Beim Schließen der Zange erfolgt zuerst ein Annähern der betreffenden Theile; sie halten dabei die Weichtheile fest, ohne sie zu quetschen, indem der aktive Theil (*A*) noch immer unbeweglich bleibt; erst beim weiteren Drücken des Hebels (*C*) beginnt der aktive Theil die nähende Klammer auszustoßen, nachdem die Gewebe schon gut fixirt sind. Die scharfen Klammerspitzen durchstechen die Gewebe, und indem sie beim Hinaustreten an die Widerstandsfläche stoßen, biegen

[2] Das Instrument wird vom Medicinischen Waarenhaus, Akt.-Ges., Berlin, hergestellt. D. R.-P. angemeldet.

sie sich gegen einander und bilden eine abgeschlossene Öse, und nähen dadurch die Gewebe.

Die Vereinigung der Gewebe soll in folgender Weise geschehen: Der Operateur fasst mit einer starken Hakenpincette die beiden Wundränder, die adaptirt sein müssen, und übergiebt die Pincette dem Assistenten, mit der zweiten Hakenpincette in der linken Hand fasst er die Wundränder 1 cm entfernt von der ersteren; mittels beider Pincetten werden die Wundränder etwas emporgezogen und das Instrument in der rechten Hand wird zwischen die Pincetten, mit dem Maul auf die gebildete Falte, angelegt und zusammengedrückt; dann geht man mit den Pincetten weiter, bildet wieder eine Falte und näht weiter. Nach beendigter Naht liegen die Ösen, wie auf der Zeichnung sichtbar ist.



Zumeist habe ich die erwähnte Naht zu Versenkungsnähten gebraucht; meine Resultate waren sehr befriedigend, in keinem Falle habe ich eine Eiterung beobachtet. Die Klammern lassen sich sehr leicht sterilisiren, kommen in keinerlei Berührung mit den Händen, so dass auf diese Weise eine Verunreinigung derselben völlig ausgeschlossen ist; dagegen muss alles andere Nähmaterial (Katgut, Seide, Zwirn etc.) manuell eingefädelt, mit den Händen festgehalten und ebenfalls mit den Händen geknotet werden; jede solche Manipulation aber bildet eine Veranlassung zur Verunreinigung resp. Eiterung, von dem großen Zeitverluste zu schweigen, den diese Manipulationen erfordern.

Ich habe die Nähzange in folgenden Fällen angelegt:

Radikale Herniotomien ad Bassini (Aponeurosennaht des M. obl. ext.), 11mal Appendicitomie (Naht des Peritoneums, der Scheiden des Musculus obliq. und der Aponeurose der Mm. obl. ext.), 7mal Ovariotomie.

In allen Fällen ohne Ausnahme heilten die Wunden per primam, ohne jegliche Eiterung, und die Hautnähte wurden am 9.—14. Tage entfernt.

In der vorangegangenen Mittheilung habe ich die Vermuthung ausgesprochen. dass die Nähzange auch bei der Sehnennaht verwendet werden könnte. Der folgende Fall, der mir in liebenswürdigster Weise vom Kollegen Dr. M. Margulier überlassen, wofür ich ihm an dieser Stelle bestens danke, bestätigt in vollem Maße meine Vermuthung.

Am 29. Mai d. J. wurde der Arbeiter M. K. in das Hospital aufgenommen (J.-No. 1732), der sich mit einer Glasscheibe den linken Vorderarm verwundet hatte. Um die Blutung zu stillen, musste man die Art. ulnaris unterbinden; fast alle Sehnen waren durchschnitten, die Fingerbewegungen fehlten vollständig.

Am 30. Mai wurden in Chloroformnarkose nach gründlicher Reinigung des Operationsfeldes von Herrn Dr. Margulier Nähte aus Metallklammern an die durchschnittenen Sehnen angelegt. Die Naht nahm sehr wenig Zeit in Anspruch. Die Temperatur blieb beständig normal. 8. Juni: Erster Verbandwechsel; die Hautnähte wurden entfernt. Prima. 11. Juni: Der Kranke kann willkürliche Bewegungen mit allen Fingern ausführen. 15. Juni: Die Schiene wird entfernt; es wurde vom Dr. L. Buchstab eine Röntgenaufnahme gemacht, die ein vorzügliches Bild der Metallösen gegeben hat. 21. Juni: Der Kranke wird vollständig gesund entlassen mit vollkommen hergestellter Funktion der Hand.

Die rasche Wiederkehr der Arbeitsfähigkeit in diesem Falle beweist die vollständige Brauchbarkeit der beschriebenen Naht in ihrer Anwendung als Sehnennaht. Wer Sehnennähte mit üblichem Material anzulegen Gelegenheit hatte, der kennt diese mühsame, sehr zeitraubende Arbeit, die außerdem eine peinliche Rein-

lichkeit verlangt; trotzdem stört die manchmal eintretende Eiterung die Herstellung der Funktionsfähigkeit der Sehnen; die Metallnähte dagegen garantiren vollkommen Schutz vor Verunreinigung und, mit dem Magazininstrument angelegt, nehmen sie sehr wenig Zeit in Anspruch. Außerdem ist hier die Metallnaht, meiner Meinung nach, von specieller Bedeutung, da sie die genähten Sehnenstümpfe fest zusammenhält, was sehr früh die Möglichkeit eröffnet, die betr. Bewegungen auszuführen.

Ich muss also nach meinen Erfahrungen die Metallnaht empfehlen, da sie die Möglichkeit giebt, die Naht schnell auszuführen, mit absolut sterilem Material zu arbeiten und außerdem den Vortheil bietet, für die zusammengenähten Theile einen zuverlässigen Verschluss herbeizuführen.

(Aus Dr. Fopp's und Dr. Eckstein's orthop.-chirurg. Anstalt in Berlin.)

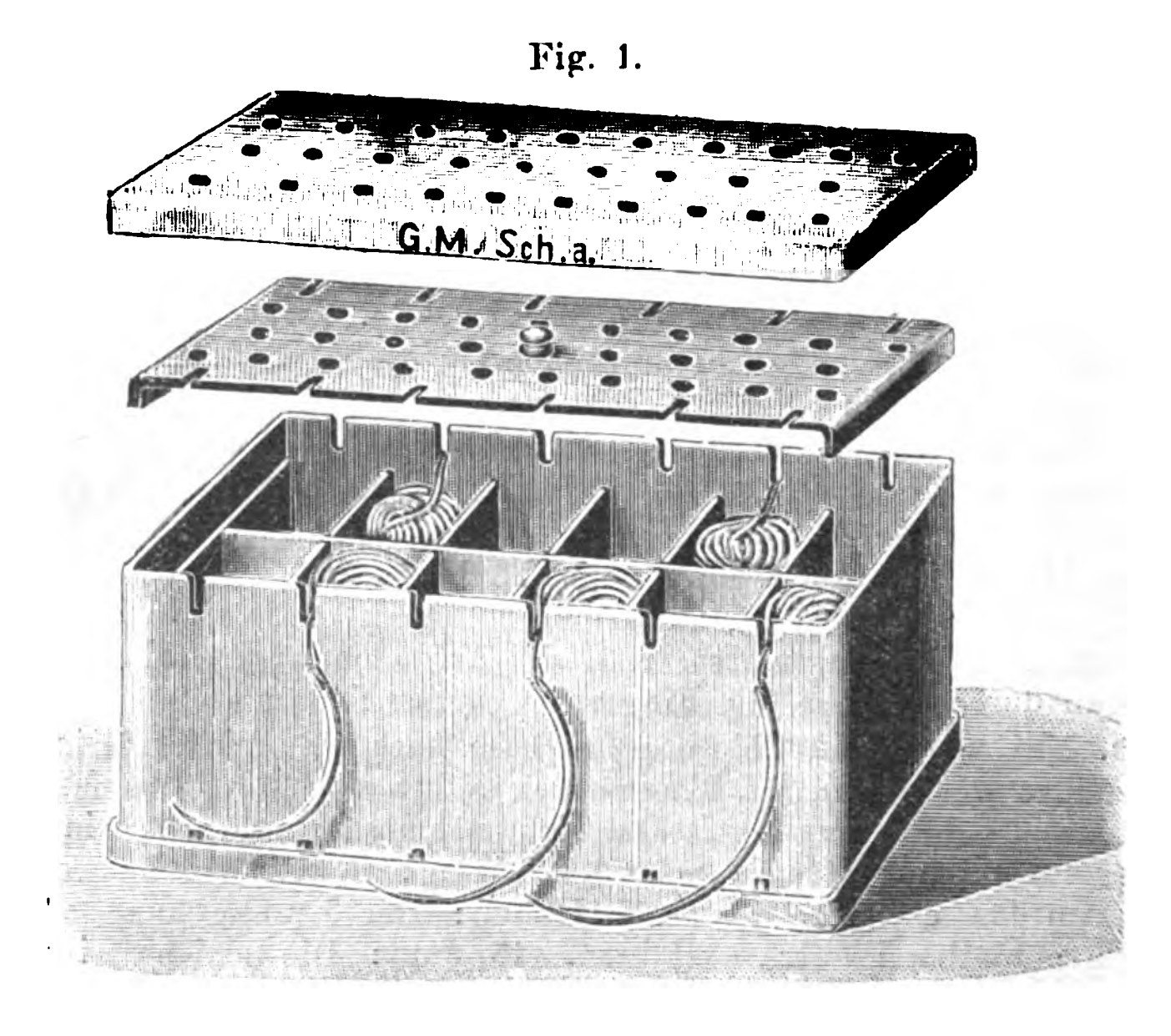
Sterilisirbarer Behälter für eingefädelte Nadeln.

Von

Dr. **H. Eckstein.**

Mein Apparat stellt ein oben und unten offenes längliches Kästchen dar, das in der Mitte durch eine horizontale Wand halbirt wird. Der Raum oberhalb und unterhalb dieser Wand wird durch 1 Längs- und 5 Querwände in je 12 Abtheilungen getheilt, deren Wände etwa 1 cm lang sind. Die Außenwand einer jeden Abtheilung trägt einen kleinen schlitzförmigen Ausschnitt. Die 12 Abtheilungen werden jederseits verdeckt von einem kantenlosen Deckel, der gegenüber den senkrechten Ausschnitten genau anschließende horizontale trägt. Darüber schließt ein gewöhnlicher Deckel das Kästchen nach oben und nach unten ab.

Fig. 1.




Zum Gebrauch werden zunächst beide Deckel einer Seite abgenommen. Darauf werden die nicht sterilisirten Nadeln eingefädelt; der Faden wird etwas zusammengeballt in ein Kästchen gelegt, die Nadel aus dem Ausschnitt ganz herausgehängt (vgl. Fig. 1) oder nur zur Hälfte. Wenn in dieser Weise alle 12 Fächer gefüllt sind, setzt man den Innendeckel ein und klappt nun die Nadeln von der Seite

auf ihn hinauf (vgl. Fig. 2). Darauf wird der Außendeckel aufgesetzt und nun mit der anderen Seite eben so verfahren.

Vor der Benutzung wird der ganze Behälter mit den Instrumenten ausgekocht, zu welchem Zwecke die Einsätze und Deckel mehrfach perforirt sind. Beim Gebrauch wird der Außendeckel einer Seite abgenommen, die Nadeln mit der Hand oder der Pincette in den Nadelhalter geklemmt, wobei der Faden aus dem Schlitz gezogen wird, ohne mit einem anderen Faden oder der Hand in Berührung zu kommen oder sich zu verwirren.

Fig. 2.



Die gebrauchten Nadeln finden ihren Platz in dem Deckel. Genügen die 12 Nadeln einer Seite nicht, so klappt man das Kästchen um und benutzt es von der anderen Seite. Die Entnahme geschieht auf diese Weise so rasch und glatt, dass keine besondere Assistenz dafür nöthig ist. Außerdem kommt der Faden nach der Sterilisation überhaupt nicht mehr wie sonst mit der Hand des Einfädelnden in die bekannte, mehr als intime Berührung, wodurch selbst bei Mangel jeder Assistenz eine absolute Asepsis gewährleistet ist. Der Apparat gestattet die Benutzung beliebiger Faden und Nadeln; nach der Sterilisation einen Moment in absoluten Alkohol getaucht (zur Vermeidung des Rostens) und in sterile Gaze gehüllt giebt er die Möglichkeit, jederzeit — in der Sprechstunde, in der Nacht, in der Landpraxis — sofort sicher steriles Nahtmaterial zu verwenden.

Für größeren Bedarf kann er in doppelter Länge, für 48 Nadeln passend, hergestellt werden.

Der Behälter, der sich in einer Reihe von Fällen mir und Anderen bestens bewährt hat, wird von Lütgenau & Co., Berlin, Ziegelstraße, geliefert.

---

15) **O. Torri** (Pisa). Angiomi ed encondromi multipli nello stesso individuo.

(Clinica chirurgica 1902. No. 2.)

T. hat einen Fall des äußerst seltenen, bisher nur in 6 Beobachtungen beschriebenen Vorkommens von kavernösen Angiomen und Enchondromen mit mehr oder minder typischem Sitz an demselben Individuum zu behandeln Gelegenheit gehabt. Es ist wohl kein Zweifel, dass zwei Neubildungsarten von solchem Charakter für die Kenntnis der Entwicklung und der Entwicklungsdefekte des Mesoderms, und zwar der Gefäßbildung und der Knochenbildung, von besonderer Wichtigkeit sind.

Die exakte, histologische und kritische Studie, deren detaillirte Wiedergabe den Rahmen des Referates weitaus überschreiten müsste, gipfelt in folgenden Schlüssen: 1) Eine echte klinische Form von multiplen Enchondromen und Angiomen mit chronischem Verlaufe und später, extra-uteriner Entwicklung steht außer Zweifel. 2) Die Geschwülste bleiben an die Knochen bezw. die Haut gebunden, ohne Metastasen in den inneren Organen nach sich zu ziehen. 3) Die Ursache ist in einer Entwicklungsanomalie gelegen, und zwar im Mesenchym.

J. Sternberg (Wien).

16) **H. Stark.** Über multiple cartilaginäre Exostosen und deren klinische Bedeutung.

(Beiträge zur klin. Chirurgie Bd. XXXIV.)

An der Hand eines in der Heidelberger medicinischen Klinik zur Beobachtung gekommenen, später in der Czerny'schen Klinik operirten Falles von multiplen cartilaginären Exostosen mit Lokalisirung einer solchen Exostose im Wirbelkanal will S. darauf hinweisen, dass unter Umständen diese sonst so gutartige Affektion eine hohe praktische Bedeutung gewinnen und durch ihren Sitz zu schweren Störungen Anlass geben kann. Auf Einzelheiten der sehr ausführlich mitgetheilten Krankheitsgeschichte kann hier nicht eingegangen werden. Es handelte sich um einen 21jährigen jungen Mann, der aus einer typischen Exostosenfamilie stammte. Die Diagnose war auf Kompressionsmyelitis des Rückenmarks im 3. oder 4. Dorsalsegment durch eine cartilaginäre Exostose am 2. Wirbel gestellt worden. Die Operation bestätigte dieselbe vollkommen. Es fand sich an der rechten Seite des Rückenmarkskanals, dem 2. Brustwirbel angehörig, eine haselnussgroße, mit Knorpel bedeckte Exostose. Eine zweite kleinere saß an der Vorderfläche des Wirbelkanals.

Die Entfernung der Exostosen hatte nicht den gewünschten Erfolg. Es trat vielmehr komplete Paraplegie ein und später alle Erscheinungen einer schweren chronischen Kompressionsmyelitis. Dieser Misserfolg ist durch den Druck zu erklären, welchen das Rückenmark bei der Operation erleiden musste, und welcher genügte, um die schon vorher lädirte Stelle weiter zu schädigen.

Zum Schluss wird noch der innigen Beziehungen der multiplen cartilaginären Exostosen zu den multiplen Knochenenchondromen gedacht.

Blauel (Tübingen).

17) **Gaucher et Sergent.** Sarcomatose mélanique cutanée généralisée.

(Société française de dermatol. et de syphil. Séance du 7. Nov. 1901.)

(Ann. de dermatol. et de syphil. 1901. No. 11.)

G. und S. beschreiben einen Fall von allgemeiner Sarkomatose, welcher 3 Typen von Hautveränderungen zeigte: Knoten im Hypoderm von kleinerer Dimension und Knoten in der Haut, welche größer als die ersten waren, und Pigmentflecke. Die Affektion beginne mit den ersteren, aus welchen sich die zweite Form entwickle. Durch sekundäre Entzündung vereitern die Knoten und heilen mit einer pigmentirten Narbe aus. Es bestand ausgezeichnetes Allgemeinbefinden, und die inneren Organe waren nachweisbar nicht erkrankt, trotzdem die Affektion bereits seit 3 Jahren bestand. Die Diagnose wurde bestätigt durch die histologische Untersuchung. **Klingmüller** (Breslau).

18) **O. K. Winberg.** Inoperable round-celled sarcoma of the upper jaw with metastases successfully treated with the mixed toxins of erysipelas and bacillus prodigiosus.

(New York med. record 1902. Mai 3.)

Wunderbare Heilung durch Injektionen von »Coley's Toxingemisch« (erhältlich bei Parke Davis & Co). Der Erfolg wird bestätigt durch die Zeugnisse der behandelnden Ärzte und die mikroskopische Untersuchung im John Hopkins Hospital. Es wurden Bestandtheile eines inoperablen Rundzellensarkoms des Ober-



kiefers als sicher bösartiger Natur angesprochen und Metastasen in der Leber angeblich festgestellt. Aus den Abbildungen ist nicht zu erkennen, ob vielleicht nicht eine Lues vorgelegen hat. Immerhin soll der Fall registrirt werden, weil nach Behauptung des Autors auch eine Anzahl anderer günstiger Fälle bereits vorliegen, welche der medicinischen Gesellschaft in Baltimore (übrigens nicht unwidersprochen) am 11. Januar 1902 vorgestellt wurden.

Das Mittel besteht aus den Toxinen von Prodigiosus und Erysipelas.

Loewenhardt (Breslau).

19) **J. Antonelli** (Grosseto). Contributo alla casuistica dell' adenocarcinoma delle ghiandole sudoripare.

(Clinica chirurgica 1902. No. 6.)

A. hat einen Fall von Adenocarcinom der Schweißdrüsen der Leistengegend operirt. Der durch seinen Sitz und seine Genese interessante und sehr seltene Fall betraf eine 43jährige Frau aus den toskanischen Maremmen, welche die dort landesübliche schwere Malaria erworben hatte. Die Erkrankung, welche sich innerhalb weniger Monate entwickelt hat, umfasste den vorderen Theil der rechten Seite der Scheide, das Labium majus, den Mons Veneris, die rechtsseitigen Leistendrüsen und vor Allem die ganze Haut der rechten Leistenbeuge vom Oberschenkel bis über die Symphysenhöhe. Auf der Haut und der Scheidenschleimhaut waren zahlreiche, abnorme Vorragungen, in Linien, parallel den Hautfalten gestellt, derb, grob rundlich, mit der Haut innig verbunden. Die Haut selbst nirgends ulcerirt. Die Drüsen geschwellt, mäßig derb. A. stellte die Diagnose auf Carcinom der Schweißdrüsen und exstirpirte die ganze betroffene Partie bis auf die Fascien, entfernte die Leistendrüsen beider Seiten, die Schamlippen rechts und die rechte Hälfte der Scheide und konnte durch eine geeignete Plastik den ganzen Defekt decken. Dauernde Heilung. Die histologische Untersuchung ergab ein Adenom der Schweißdrüsen, an welchem an vielen Stellen der Übergang ins Carcinom deutlich war.

A. will diesen Beitrag speciell gegenüber Loeffler's Hypothese von der Unvereinbarkeit von Malaria und Carcinom verwerthet wissen und kündigt aus seinen reichen Erfahrungen eine ausführliche Zusammenstellung über dieses Thema an. **J. Sternberg** (Wien).

20) **Rinehart.** The use of the Röntgen rays in skin cancer etc., with report of a case.

(Amer. journ. of the med. sciences 1902. Juli.)

Verf. gelang es, in gleicher Weise, wie bereits in 4 Fällen von Hautkrebs und Sycosis non parasitaria, ein Carcinom am unteren Augenlid, welches bis dicht an die geröthete und verdickte Conjunctiva reichte, durch Röntgenstrahlen vollständig zu heilen. Es handelte sich um ein etwa markstückgroßes Recidiv; die primäre Geschwulst war vor einem Jahre chirurgisch entfernt worden. Auge und benachbarte Weichtheile wurden während der 30 Sitzungen (5—20 Minuten lang, in 8—4 Zoll Entfernung) durch Leder geschützt; entzündliche Reizungen traten nicht auf. Weiche Röhren sind stets wirksamer, wie harte. — Gleichen Erfolg soll die Bestrahlung von Keloiden haben. **Bender** (Leipzig).

21) **A. Giese.** Ein Fall von Osteom der linken Stirnhöhle und Orbita.

Inaug.-Diss., Kiel, 1902.

Bei dem von G. beschriebenen Falle handelte es sich um eine 35jährige Frau. Seit einem Jahre zunehmende Ptosis links, seit Kurzem harte Anschwellung am linken oberen Orbitalrande. Bei der Operation (Helferich) fand sich ein etwa hühnereigroßes Osteom, zum größten Theil in der Stirnhöhle liegend, während ein etwa kastaniengroßer Abschnitt in die Orbita gewuchert war. Glatte Heilung. Dauerresultat unbekannt. — Nach G.'s Zusammenstellung ist die Prognose der Stirnhöhlenosteome im Allgemeinen schlecht; sich selbst überlassen, führen sie oft



durch Hineinwachsen in die Schädelhöhle und Gehirnkompression zum Tode. Die operative Behandlung ergab bisher sehr schlechte Resultate. G. berechnet eine Mortalität von 50%. Bei frühzeitiger Operation ist die Prognose wesentlich besser.

Hinsberg (Breslau).

22) **J. Möller.** Zwei Fälle von Rhinitis fibrinosa.

(Zeitschrift für Ohrenheilkunde Bd. XLI. p. 353.)

M. berichtet über zwei Fälle von Rhinitis fibrinosa, die beide den charakteristischen klinischen Verlauf zeigten und sich in keiner Weise von einander unterschieden, trotzdem sich als Erreger im einen Falle Diphtheriebacillen, im anderen Fränkel'sche Pneumokokken nachweisen ließen.

Hinsberg (Breslau).

23) **P. Marie et G. Guillain.** Sur trois cas de rhinelcose (ulcération d'une narine) coincidant avec des lésions des cordons postérieurs de la moelle.

(Annal des malad. de l'oreille etc. 1902. Mai.)

Die Autoren beobachteten bei 3 Pat. eigenthümliche ulceröse Zerstörungen eines Nasenflügels neben nervösen Störungen, als deren anatomisches Substrat bei 2 zur Autopsie gekommenen Pat. sklerotische Veränderungen in den Burdach-schen Strängen nachgewiesen werden konnten. Ein direkter Zusammenhang zwischen beiden Affektionen, etwa derart, dass die Ulcerationen als durch die Nervenerkrankung bedingte trophische Störungen aufzufassen wären, besteht nach Ansicht der Autoren nicht. Es handelt sich vielmehr um von einander unabhängige Manifestationen alter Lues. **Hinsberg** (Breslau).

24) **P. J. Kusmin.** Eine neue Methode der Wiederherstellung des zerstörten Nasenseptums.

(Med. obosrenje 1902. No. 15.)

Bei der Methode von Liston wird bekanntlich ein Lappen aus der Mitte der Oberlippe benutzt, wobei aber die Schleimhaut nach außen gekehrt wird und das Septum eine unschöne rothe Farbe erhält. Um diesen Übelstand zu vermeiden, schnitt K. den Streifen aus der Oberlippe so heraus, dass der Stiel des Lappens unten — am Lippenrand saß; das abgelöste obere Ende wurde in die Nasenspitze eingenäht, der Stiel unten nach 8—10 Tagen durchtrennt (mittels Fortführung der vertikalen Schnitte bis zum Lippenrand). Das Resultat war im Falle des Verf. vorzüglich. **Gückel** (Kondal, Saratow).

25) **J. Molinié.** Tumeur tuberculeuse de la cloison.

(Revue hebdom. de laryngol., d'otol. et de rhinol. 1902. No. 37.)

Die Geschwulst gab nur zu Verstopfung der Nase, aber nicht zu Blutungen Anlass. Verf. hebt die Seltenheit tuberkulöser Nasenaffektionen bei Phthisikern hervor und beruft sich auf eine Statistik von Wellick, der unter 476 Tuberkulösen nur eine fand. **F. Alexander** (Frankfurt a/M.).

26) **W. Grosskopf** (Osnabrück). Ein Fall von Epilepsie, geheilt durch Operation von Nasenpolypen und Nebenhöhleneiterung.

(Archiv für Laryngologie und Rhinologie Bd. XIII. p. 142.)

Die Überschrift enthält den Inhalt der Abhandlung.

Manasse (Straßburg i/E.).

27) **Metz.** Ein klinischer Beitrag zur Kasuistik der Carcinome und Sarkome des Oberkiefers.

Inaug.-Diss., Jena, 1902.

M. berichtet über 14 in der chirurgischen Klinik zu Jena seit 1889 beobachtete Fälle von bösartiger Geschwulstbildung am Oberkiefer (10 Carcinome, 4 Sarkome)

mit Ausgangspunkt 6mal von der Schleimhaut der Highmorshöhle, 5mal von dem Proc. alveol., 3mal von der Gaumenplatte.

Die Beobachtungen verdienen Interesse als Illustration der verschiedenen Operationsmethoden:

I. Vorhergehende Tracheotomie unter Verwendung der Trendelenburg'schen Tamponkanüle. Operation an 3 Pat. ausgeführt; 2 † an Pneumonie.

II. Operation am hängenden Kopf, ebenfalls bei 3 Pat.: 2 † in Folge des Blutverlustes.

Seitdem III. Methode: Anfangs tiefe Narkose, dann Aufwachenlassen, so dass der Schlussakt der Operation (Verlegung des Operationsgebietes in die Mundhöhle) im halbwachen Zustand der Pat. vorgenommen wird. Anwendung bei 8 Kranken; keinmal Tod an den Folgen der Operation.

Bei einem dieser 14 Pat. ergab die Operation inoperables Carcinom.

Es sind somit 9 Operirte als geheilt entlassen worden. Die Nachforschungen, die M. anstellte, haben über das weitere Schicksal ergeben, dass 3 Pat. noch leben (Carcinom vor 9, 7 und 5 Jahren operirt), die übrigen 6 sind † (1 wahrscheinlich an Recidiv nach 6 Jahren, 1 sicher an diesem nach 5 Jahren), an Recidiv weitere 2 innerhalb eines Jahres, schließlich 2 an interkurrenten Krankheiten kurz nach der Entlassung.

Das Ergebnis wird von M., im Vergleich zu dem anderer Statistiken, als »ein relativ nicht ungünstiges« bezeichnet. **Gross** (Jena).

28) J. Fr. McCaw. Primary epithelioma of the uvula and soft palate and treatment with the Röntgen rays.

(New York med. journ. 1902. August.)

Verf. berichtet über einen 37jährigen Mann, der 8 Monate vor Beginn der Behandlung über leichte Reizung und Wundsein des Schlundsinus klagte. Bei der Untersuchung fand sich eine derbe Masse, welche die Uvula des Gaumensegel, die beiden hinteren Gaumenbögen und den größten Theil des Schlundkopfes, insbesondere an der rechten Seite, ausfüllte. Irgend eine radikale Entfernung der Neubildung, die sich als Epitheliom erwies, war unmöglich; desshalb entfernte Verf. mit einem Elektrokauter so viel er konnte, wartete 14 Tage und ließ dann Röntgenstrahlen einwirken. Er kleidete die Innenfläche des Mundes und die Zunge, so wie das Gesicht mit Zinnstückchen aus, so dass eine Öffnung für eine Röntgenröhre blieb, welche nun 3mal wöchentlich innerhalb 7 Wochen angewendet wurde, und zwar jedes Mal für 20 Minuten. Nach 5 Wochen wurde ein Stückchen excidirt und eine auffallende colloidale Degeneration konstatirt.

Pat. soll jetzt — ein genauer Zeitpunkt ist nicht angegeben — geheilt sein. Die oberflächlichen Ulcerationen sind völlig geheilt, das Narbengewebe ist, abgesehen von einer kleinen Einziehung am Velum, nicht mehr zu sehen, und die Organe wirken ausgezeichnet. **Scheuer** (Berlin).

29) H. Fortmann. Über retropharyngeale Lymphosarkome, nebst Mittheilung eines Falles von Lymphosarcoma colli et pharyngis.

Inaug.-Diss., Kiel, 1902.

Die Dissertation enthält neben einer Zusammenstellung des über diese seltene Geschwulstform Bekannten, die Krankengeschichte eines in der Helferich'schen Klinik beobachteten Falles. — 22jähriger Mann, bei dem 6 Wochen vor der Aufnahme in die Klinik beide Mandeln exstirpirt wurden. An der rechten Seite der hinteren Rachenwand geschwulstartige Vorwölbung, von wenig veränderter Schleimhaut überzogen. An der rechten Halsseite zahlreiche geschwollene Lymphdrüsen. Zunächst Exstirpation der letzteren, die bis zum Schlüsselbein herabreichen, dann wird vom vorderen Rand der großen Gefäße her, unterhalb des Hypoglossus, gegen die Geschwulst in die Tiefe vorgegangen. Sie lässt sich stumpf ausschälen und erweist sich als hühnereigroß. Pat. wird zunächst geheilt entlassen, endgiltiges Schicksal unbekannt. **Hinsberg** (Breslau).

30) **A. Ruault.** Note sur la technique du morcellement des amygdales.

(Revue hebdom. de laryngol., d'otol. et de rhinol. 1902. No. 35.)

Das Instrument, welches Verf. im Jahre 1892 für die Zerstückelung der Gaumenmandeln angegeben hat, ist seitdem mehrfach modificirt worden, aber in nicht sehr glücklicher Weise, wie R. meint. So plaidirt Verf. für seine Zange mit nicht schneidenden Enden, die er nunmehr in 10jähriger Praxis erprobt. In der äußeren Form ähnelt dieselbe dem bekannten Hartmann'schen Instrument. Verf. rühmt vor Allem das Fehlen jeglicher lokalen Reaktion, die Möglichkeit, es bei allen Formen der Hypertrophie, so wie auch bei fibrösem Gewebe anzuwenden. Endlich sei die Schmerzhaftigkeit gering.

F. Alexander (Frankfurt a/M.).

31) **E. Escat.** Hémorragie amygdalienne consécutive à un morcellement fait avec une pince à mors tranchants, arrêt de l'hémorragie par le tamponnement de la loge amygdalienne combiné à la suture des piliers.

(Revue hebdom. de laryngol., d'otol. et de rhinol. 1902. No. 39.)

Bei einem fetten, plethorischen Manne erfolgte eine Viertelstunde nach Abtragung einer Mandel eine Blutung, welche von einer Arterie der oberen Gaumenbucht stammte. Weder die Applikation von Eis, Hämostaticis, noch langdauernde Kompression, noch Kaustik waren von Erfolg begleitet. Selbst 2 durch die Gaumenbögen geführte Nähte genügten nicht zur Stillung der Blutung, sondern erst nach Einführung eines Tampon in die hierdurch gebildete Rinne kam die Blutung zum Stehen. **F. Alexander** (Frankfurt a/M.).

32) **J. Fein** (Wien). Zur Operation der adenoiden Wucherungen im Nasenrachen.

(Archiv für Laryngologie und Rhinologie Bd. XIII. p. 124.)

Verf. hat eine neue Curette zur Exstirpation der Rachenmandel konstruirt.

Manasse (Straßburg i/E.).

33) **P. K. Haller.** Malarisches Pharynxgeschwür.

(Russki Wratsch 1902. No. 41. [Russisch.])

Ein 45 Jahre alter Arzt leidet seit 3 Jahren an Wechselfieber. Chinin wird schlecht vertragen; Behandlung unregelmäßig. Im Juni 1901 entstanden an der hinteren Rachenwand 5 kleine Erosionen, von denen die eine nach und nach größer und tiefer wurde, das Schlucken mehr und mehr erschwerte und den Pat. sehr herunterbrachte. Pat. wurde von mehreren erfahrenen Ärzten behandelt; man versuchte antisyphilitische Mittel, lokale Behandlung — Alles ohne Erfolg. Als der Kranke fast schon in extremis war, versuchte H. subkutane Chinininjektionen, die nach 4 Wochen zu voller Heilung führten. — Die Hartnäckigkeit des Geschwürs wurde in diesem Falle durch die Malariakachexie verursacht.

Gückel (Kondal, Saratow).

34) **B. Schlüter.** Ein Fall von Carcinom des Pharynx und Larynx, und Exstirpation des Pharynx und Larynx.

Inaug.-Diss., Kiel, 1902.

Den Ausgangspunkt der S.'schen Arbeit bildet ein Fall aus der Helferich-schen Klinik. 60jähriger Mann, Exstirpation des Kehlkopfs und der vorderen Rachenwand wegen eines primär von letzterer ausgehenden, in den Kehlkopf eingewucherten Carcinoms. Nach der Operation zunächst befriedigender Verlauf, nach 5 Monaten jedoch Auftreten eines lokalen Recidivs, desshalb Gastrostomie, um die Sondenfütterung für die letzte Lebenszeit entbehrlich zu machen. Tod 2 Tage später an Pneumonie. — Im Anschluss an die Mittheilung des Falles bespricht S. das Rachencarcinom im Allgemeinen. Häufigkeit, Eigenthümlichkeiten des klinischen Verlaufs, Therapie und Prognose. **Hinsberg** (Breslau).

35) **E. Barth** (Sensburg). **Eine Schnittverletzung des Kehlkopfs.**

(Archiv für Laryngologie und Rhinologie Bd. XIII. p. 142.)

Es handelte sich um einen Selbstmordversuch bei einem 52jährigen Arbeiter, der sich mit einem großen Taschenmesser die Kehle durchschnitt und erst mehrere Tage nach dem Trauma mit inficirter Wunde in Behandlung kam: 4 cm breit klaffende Hautwunde, Membrana hyothyreoidea vollständig durchtrennt, Kehldeckel abgeschnitten, ist am oberen Wundrand geblieben, rechter Schildknorpel nicht verletzt, links ein Stück vom oberen Rand und oberes Horn abgetrennt, aryepiglottische Falten zwischen vorderem und mittlerem Drittel durchtrennt. Kehlkopfeingang von der Wundspalte aus gut sichtbar. Hintere Rachenwand unverletzt. Starke entzündliche Infiltration sämmtlicher verletzter Theile. Die lateralen Wundwinkel wurden gleich vernäht, die mittlere Partie der Wunde, also der Schildknorpel später durch Hautlappen gedeckt; vollständige Heilung nach 5 Monaten. Epiglottis steht andauernd hoch, jedoch keine Beschwerden beim Schlucken und Sprechen.

Manasse (Straßburg i/E.).

36) **G. Favilli** (Florenz). **Contributo alla statistica della difterite e specialmente delle tracheotomie per croup durante l'uso del siero antidifterico.**

(Clinica chirurgica 1901. No. 10.)

F. hat seit der Einführung der Serumbehandlung bei Diphtherie unter 304 Fällen 34mal die Tracheotomie ausgeführt, nachdem die Injektion vollzogen war. Davon endeten 7 tödlich (20%), gegen die früheren Verhältnisse die vollständige Umkehrung des Heilungsprocents nach Tracheotomien. F. hat die Tracheotomie für die Fälle äußerster Noth reservirt und im Moment der beginnenden Asphyxie ausgeführt. Dadurch ist die Narkose überflüssig gemacht. Nach einer Woche wird womöglich die Kanüle entfernt. — F. misst neben der exakten Ausführung des Eingriffes, der antiseptischen Wundbehandlung, der sorgfältigen Überwachung der Athmung das größte Verdienst der Anwendung des Antitoxins bei.

J. Sternberg (Wien).

37) **K. Hühn.** **Zur Behandlung der Trachealstenosen mit besonderer Berücksichtigung der retrograden Intubation.**

(Liečnički viestnik 1902. No. 10. [Kroatisch.])

H. berichtet über 4 Fälle aus Wikerhauser's Abtheilung, wo das erschwerte Decanulement nach Tracheotomie mit retrograder Intubation nach v. Cačković (cf. dieses Centralblatt 1901. p. 325) behandelt wurde. Die retrograde Intubation ist besonders angezeigt bei tiefsitzenden Granulomen, die dann durch Druck des Drains abgeflacht werden und atrophiren, zweitens bei Winkelbildung in der Luftröhrenwand durch Knorpelnekrose, wo das retrograde Rohr durch gleichmäßigen elastischen Druck den Winkel ausgleicht und schließlich Durchtrennung und Ausschabung von hyperplastischem, subglottischem Bindegewebe, welches nach Art eines Diaphragmas die Luftröhrenlichtung oberhalb der Kanüle verengert.

In 2 Fällen handelte es sich um erschwertes Decanulement nach Tracheotomie wegen Diphtherie (8 und 12 Monate). In einem Falle hatte die retrograde Tube keinen Erfolg. Im zweiten blieb der erste Versuch, so wie die Ausschabung der Granulome mit Einlegen des retrograden Drains erfolglos. Nach einem Monat wieder Tracheofissur, Ausschabung und retrograde Intubation, welche schließlich zum Ziele führte.

Im 3. Falle (Fremdkörperstenose durch Hühnerknochen) hatte die retrograde Intubation keinen Erfolg, das Decanulement glückte erst durch anterograde Intubation nach O'Dwyer.

Der 4. Fall (Trachealstenose nach Keuchhusten) wurde schon im Warasdiner Krankenhause von Maixner mit anterograder und retrograder Intubation erfolglos

behandelt. Nach Dilatation der Stenose von der Tracheotomiefistel mittels Péan wurde ein retrogrades Drain eingeführt, welches 7 Tage liegen blieb, worauf Extubation und anstandslose Athmung auf natürlichem Wege.

Schließlich verwendete v. Mašek die retrograde Tube mit gutem Erfolge bei einer Luftröhrenplastik nach Mangoldt. Das retrograde Drain schließt besser ab als eine Tamponkanüle und hat den weiteren Vortheil, dass es im Operationsfelde keinen Platz einnimmt, also den Operateur nicht stört.

Nach Verf. waren die Misserfolge bei den ersten Fällen offenbar dadurch bedingt, dass das Rohr zu kurze Zeit liegen blieb. Manchmal ist der Gummidrain zu weich, wird durch Außendruck zusammengepresst und dadurch die Athmung unmöglich. Man müsste also ein widerstandsfähigeres aber gleich elastisches Material finden. Das könnte man vielleicht am leichtesten durch Einlegen einer Spirale von dünnem Metalldraht erreichen. **v. Cačković** (Agram).

38) **C. v. Eicken.** Ein Kragenknopf im linken Hauptbronchus.

(Beiträge zur klin. Chirurgie Bd. XXXIV.)

Nach kurzer Aufzählung der bisher veröffentlichten Fälle von Fremdkörperentfernung durch Bronchoskopie geht v. E. zur Beschreibung eines Falles über, bei welchem es Prof. Killian-Freiburg gelang, einen aspirirten großen Kragenknopf aus dem linken Hauptbronchus zu entfernen. Es handelte sich um einen 18 Jahre alten Bäcker, bei welchem als Folge der Aspiration des Knopfes sich im Oberlappen der linken Lunge eine Abscesshöhle und Atelektase, im Unterlappen Atelektase und Retraktion der Lunge ausgebildet hatte. Das schwierige Manöver der Extraktion des Knopfes, welcher mit seiner Platte nach oben lag, gelang erst bei der 3. Operation. Die beiden ersten Male wurde die obere Bronchoskopie, das letzte Mal, nachdem einige Tage vorher die Tracheotomie gemacht, die untere Bronchoskopie ausgeführt. Durch Anwendung eines besonders für diesen Zweck geformten Lister'schen Häkchens gelang es, den Knopf etwas zu drehen, den Haken um den Hals herum zu bringen und dann, unter Anpressung des Knopfes an das Rohr des Bronchoskops, denselben zu extrahiren. Pat. überstand die verschiedenen Eingriffe recht gut. **Blauel** (Tübingen).

39) **O. Schild.** Zur Kasuistik der traumatischen Pneumonie.

(Münchener med. Wochenschrift 1902. No. 38.)

Ein 64jähriger gesunder Mann fiel, auf der Straße ausgleitend, auf die rechte Seite und vermochte sich wegen heftiger Schmerzen, besonders in der rechten Brusthälfte, kaum zu erhalten. Ca. 10 Stunden später Schüttelfrost, am nächsten Tage sich wiederholend, Abends Fieber. Bei der Aufnahme ins Dortmunder Krankenhaus wurde eine rechtsseitige Oberlappenpneumonie nachgewiesen. Tod am 4. Tage. Die Sektion ergab eine echte krupöse Pneumonie des rechten Oberlappens mit Pneumokokkenbefund. Der kausale Zusammenhang derselben mit dem erlittenen Unfall wird als wahrscheinlich angenommen. **Kramer** (Glogau).

40) **Rosenbaum.** Behandlung des Erysipels mit Metakresolanytol.

(Fortschritte der Medicin 1902. No. 16.)

In der II. Abtheilung des städt. Krankenhauses Am Urban wurden mittels Pinselung einer 3%igen Lösung von Metakresolanytol 59 mit Erysipel behaftete Pat. behandelt, nur bei 28 zeigte sich ein günstiger Einfluss; auf den Krankheitsverlauf der übrigen hatte das Mittel keinen Einfluss.

Nach diesen Erfahrungen hat sich dieses Mittel durchaus nicht als ein Specificum gegen Erysipel, wie erhofft, bewährt. **Kronacher** (München).

Originalmittheilungen, Monographien und Separatabdrücke wolle man an *Prof. E. Richter* in Breslau (Kaiser Wilhelmstraße 115), oder an die Verlagshandlung *Breitkopf & Härtel*, einsenden.

Druck und Verlag von Breitkopf & Härtel in Leipzig.



Centralblatt
für
CHIRURGIE

herausgegeben
von

E. von Bergmann, in Berlin, **F. König,** in Berlin, **E. Richter,** in Breslau.

Neunundzwanzigster Jahrgang.

Wöchentlich eine Nummer. Preis des Jahrgangs 20 Mark, bei halbjähriger Pränumeration. Zu beziehen durch alle Buchhandlungen und Postanstalten.

No. 52. **Sonnabend, den 27. December.** **1902.**

(Aus der chirurg. Abtheilung des Stadtkrankenhauses in Chemnitz.)

Zur Technik der Magenausspülung.

Von

Dr. C. Neck, Sekundärarzt.

Bei der Magenausspülung bedient man sich heut zu Tage wohl allgemein des sog. Ausheberungsverfahrens. Man führt dabei eine Sonde in den Magen ein und verbindet sie durch einen Glasansatz mit einem längeren Kautschukschlauch, welcher an seinem anderen Ende einen größeren Glastrichter trägt. Nach dem Einbringen der Spülflüssigkeit in den Magen wird der Trichter gesenkt und dann durch Heberwirkung der Inhalt aus dem Magen herausbefördert. In

vielen Fällen gelingt die Ausheberung so leicht und scheinbar vollständig.

Manchmal stellen sich jedoch Schwierigkeiten ein. Es entleert sich nichts, trotzdem reichlich Inhalt im Magen vorhanden ist. Man greift zu Hilfsmitteln, sucht z. B. durch mehrmaliges Hin- und Herbewegen der Sonde die Mitwirkung der Bauchpresse zu erreichen; eine Entleerung des Magens will aber entweder gar nicht oder nur theilweise gelingen.

Solche Störungen bei der Ausheberung des Magens beobachtet man namentlich in Fällen von motorischer Insufficienz des Organs, wie sie bei Gastrektasie im Anschluss an Pylorusstenosen ja so häufig aufzutreten pflegt.

Besonders für den Chirurgen wird die Frage der Möglichkeit einer völligen Magenentleerung bei der Ausführung bestimmter Operationen an diesem Organe von großer Bedeutung. Ich habe häufiger erlebt, dass bei solchen Operationen auch nach unmittelbar vorher vorgenommener Ausspülung doch bei der Eröffnung des Magens größere Mengen Inhalts sich bemerkbar machten, welche die Operation in unnöthiger Weise complicirten. Man ist überrascht, noch solche Mengen vorzufinden, da doch bei der Ausheberung Alles herausbefördert zu sein schien. Dass unter diesen Umständen durch Ausfließen größerer Mengen Mageninhalts schon häufig ein unglücklicher Ausgang veranlasst worden ist, unterliegt keinem Zweifel.

Zur Vermeidung der genannten Übelstände habe ich nun den Versuch gemacht, ein Verfahren ausfindig zu machen, welches eine vollständige Entleerung des Magens in all den Fällen gestattet, bei denen das Ausheberungsverfahren überhaupt anwendbar ist. Bei den Magenausspülungen befindet sich der Kranke gewöhnlich in horizontaler Lage oder nimmt eine sitzende Stellung ein. In der Annahme, dass es in diesen Stellungen überhaupt nicht gelingt, einen insufficienten Magen völlig zu entleeren, habe ich die Horizontallage nur so lange beibehalten, bis die Spülflüssigkeit annähernd klar war und nichts mehr abfloss. Diese Spülungen nehmen meist eine längere Zeit in Anspruch und die Horizontallage ist desshalb für die Kranken die angenehmste. Um nun sicher zu gehen, dass thatsächlich nichts mehr im Magen war, wurde der Kranke in steile Beckenhochlagerung gebracht. Jedes Mal floss noch eine beträchtliche Menge aus der Sonde heraus. Ich möchte hier gleich darauf aufmerksam machen, dass es wichtig ist, in Beckenhochlagerung die Sonde langsam herauszuziehen, damit auch der letzte Rest des Mageninhalts herausfließen kann. So oft der Magen in dieser Weise ausgespült wurde, war er bei der Operation völlig leer[1].

Im Anschluss an diese Beobachtungen beim Lebenden habe ich

[1] Die von Leroy erwähnte Schräglagerung des Kranken während der Ausführung einer Gastroenteroanastomose, wodurch das Ausfließen von Mageninhalt vermieden werden soll, wird dann überflüssig. (Centralblatt für Chir. 1902 p. 881.)

Leichenversuche angestellt. Nach Einführung einer Magensonde in horizontaler Lage der Leiche floss die Spülflüssigkeit gut ein und aus. Nachdem keine Flüssigkeit mehr durch den Heberschlauch abgeflossen war — der Magen also leer zu sein schien —, wurde die Bauchhöhle eröffnet. Dabei zeigte sich, dass im Magen immer noch eine beträchtliche Menge Inhalts vorhanden war. Brachte man dann die Leiche in steile Beckenhochlagerung, so entleerte sich der Magen durch die Sonde, wenn letztere gleichzeitig langsam herausgezogen wurde. Der Anfangs durch seinen Inhalt noch vergrößerte Magen wurde vor unseren Augen immer kleiner, und nach dessen Eröffnung war kein Inhalt mehr vorhanden. Bei diesen Leichenversuchen konnte man auch genau verfolgen, dass das allmähliche Herausziehen der Sonde bei gleichzeitig eingenommener Beckenhochlagerung zur vollständigen Entleerung des Magens erforderlich ist. Blieb die Sonde noch mit einem größeren Abschnitt im Magen liegen, so sammelte sich ein nicht unbeträchtlicher Theil des Inhalts in der Pars cardiaca um die Sonde herum an. Die Abflussöffnung der Sonde lag nicht mehr in der Flüssigkeit, und es erfolgte eben erst dann wieder ein weiterer Abfluss, wenn man durch langsames Herausziehen der Sonde die Abflussöffnung immer wieder in die Flüssigkeit hineinbrachte.

Das geschilderte Verfahren ist so einfach, schonend und unbedenklich, dass es verdient überall da in Anwendung gezogen zu werden, wo es darauf ankommt, eine völlige Entleerung des Magens bei der Ausheberung zu erreichen[2]. Unmittelbar vor den Operationen sind Ausspülungen, welche die Kranken so sehr anstrengen, bei Anwendung der Beckenhochlagerung meist ganz vermeidbar. Sollten sich solche aber nöthig erweisen, so können sie auch sehr gut in Beckenhochlagerung ausgeführt werden.

Ich möchte schließlich noch erwähnen, dass es Fälle giebt, in denen der Magen so mit größeren Speisetheilen angefüllt ist, dass nur nach mehrmaligen Ausspülungen eine annähernde Säuberung gelingt. Für diese Fälle eignet sich selbstverständlich auch die einmalige Beckenhochlagerung zur gründlichen Entleerung des Magens nicht.

---

1) **Grasberger** und **Schattenfroh.** Über den Bacillus des malignen Ödems (Vibrion septique).

(Münchener med. Wochenschrift 1902. No. 38.)

Dieser Bacillus, ein streng anaërobes Bakterium mit schwacher bis lebhafter Eigenbewegung, in den Kulturen und im Thiere reich-

[2] In der chirurgischen Operationslehre von Kocher finde ich auf p. 324 Folgendes vermerkt: Eine kurze Spülung ohne Hochdruck mit völliger Entleerung durch geeignete Lagerung etc. hat keine üblen Folgen. Ob Kocher die Beckenhochlagerung meint unter geeigneter Lagerung?

lich Sporen bildend, kommt durch eine Reihe von Eigenschaften rasche (Gelatineverflüssigung, Erregung von Eiweißfäulnis, Äthylalkoholbildung etc.) dem »fäulniserregenden« Buttersäurebacillus sehr nahe, unterscheidet sich aber von ihm, abgesehen von morphologischen Differenzen, durch das Fehlen der Fähigkeit, die geronnenen Eiweißkörper wieder in Lösung zu bringen. Gegenüber dem Rauschbrandbacillus zeigt er zahlreiche Unterschiede, namentlich auch in Bezug auf die Kulturen. **Kramer** (Glogau).

---

2) **E. d'Anna.** Alcune considerazioni sullo shok traumatico.
(Clinica chirurgica 1901. No. 11.)

d'A. bringt zu den vielbesprochenen Symptomen des traumatischen Chok: Erblassen, Pulsverlangsamung, Temperaturerniedrigung, Herzschwäche, Anästhesie, Bewusstlosigkeit, unwillkürlicher Abgang von Harn und Stuhl, einige Modifikationen vor, die mehreren exakten Beobachtungen entspringen. Er hält nur die ersten 5 Erscheinungen für konstante, die übrigen dürften noch von zufälligen Befunden abgeleitet sein. In seinen Fällen überwog die starke Abnahme der Harnsekretion, verbunden mit Retention. Ferner war in allen Fällen Albumen in reichlicher Menge vorhanden, doch ohne Cylinder und Blutkörperchen. Als ein sehr ernstes Zeichen muss Singultus angesehen werden, ja d'A. möchte es als striktes Hilfsmittel für eine letale Prognose benutzen, während alle anderen trügen können. Soll man einen Kranken im Chok operiren? Auch dafür soll der Singultus eine Kontraindikation abgeben, wie Redard sie in der niedrigen Temperatur sieht.

J. Sternberg (Wien).

---

3) **Jendrassik.** Über neurasthenische Neuralgien.
(Deutsche med. Wochenschrift 1902. No. 36 u. 37.)

Die Krankheit entsteht an sonst auch nachweisbar neurasthenischen Individuen. Wenn auch die Schmerzen völlig in den Vordergrund treten, so lässt sich doch bei sorgfältiger Anamnese und Untersuchung die neurasthenische Diathese und Heredität nachweisen. Charakteristisch für die neurasthenischen Neuralgien ist die Kontinuität der Schmerzen, das Hinüberziehen derselben auf andere Nervengebiete und besonders auf die andere Körperseite. Hierzu kommen die die Schmerzen begleitenden Parästhesien. Es fehlen die objektiven Symptome der echten Neuralgie. Derartige Fälle geben für chirurgische Eingriffe eine schlechte Prognose, sie gehören in das Gebiet der internen Therapie. **Borchard** (Posen).

---

4) **Fibich.** Experimenteller Beitrag zur Theorie von der Einwirkung der Knochenbrüche auf den Kreislauf und die Temperatur.

(Wiener klin. Wochenschrift 1902. No. 4.)

Die Ansichten über die Entstehung des sog. aseptischen Fiebers nach subkutanen Knochenbrüchen laufen zur Zeit noch weit aus einander. F. unternahm zur Klärung dieser nicht unwichtigen Frage eine Reihe von Hundeversuchen, denen subkutan Frakturen beigebracht wurden, nachdem tagelange Messungen der Temperatur vorhergegangen waren.

F. zieht folgende Schlüsse:

1) Bei Hunden ist eine »fieberhafte« oder »nicht fieberhafte« Temperatursteigerung nach subkutanen Knochenbrüchen, event. nach Reibung der Fragmente eine fast konstante Erscheinung.

2) Bei kymographischen Versuchen ist diese Temperatursteigerung von einer manchmal auch dem palpirenden Finger fühlbaren Acceleration des Pulses begleitet. Dieselbe dauert sehr kurze Zeit und ist dann von einer geringeren Pulsfrequenz gefolgt, die aber bei curaresirten Thieren nicht zu beobachten ist.

3) Zugleich findet eine Blutdruckerhöhung statt.

4) Alle diese Erscheinungen machen sich so rasch nach der Einwirkung des Traumas geltend, dass an irgend eine Resorption nicht zu denken ist. Auch von einer Infektion kann keine Rede sein, da die Frakturen subkutan ausgeführt waren. Eine so rasche Einwirkung kann demnach nur durch Nervenbahnen vermittelt werden.

5) Der event. Erklärung der Temperatursteigerung durch Muskelaktion widerspricht die längere Dauer der Temperaturerhöhung.

6) Die kymographisch nachgewiesene Pulsacceleration kann nicht nur durch Abschwächung des Vagustonus bedingt sein, da sie auch bei atropinisirten Thieren auftrat. **Hübener** (Dresden).

---

5) **N. N. Petrow.** Experimentelle Beiträge zur Frage von der Gelenktuberkulose im Zusammenhange mit Verletzungen.

(Russki Wratsch 1902. No. 34.)

In einer vorläufigen Mittheilung berichtet P. über die Resultate seiner Versuche an Kaninchen und Meerschweinchen. Die ersten Versuche fielen negativ aus: die verletzten Gelenke erkrankten nicht an Tuberkulose. Doch gab endlich eine Reihe von 21 Experimenten mit Infektion einige Stunden nach dem Trauma (schwere Distorsion des einen Kniegelenks, leichte Verletzung des anderen) ein positives Resultat; bei 18 Kaninchen, die 3—3$^1/_2$ Monate nach dem Versuch getödtet wurden, fand man 11 stark verletzte und 2 leicht traumatisirte Gelenke erkrankt; leichte Kontusion gab keine Erkrankung; endlich waren 2 Gelenke erkrankt, die nicht verletzt worden waren. — Weitere Versuche von Injektion der Tuberkelkulturen in verletzte

und unverletzte Gelenke zeigte, dass erstere schneller und stärker erkranken; je schwerer die Verletzung, desto stürmischer die Gelenktuberkulose. — Die Details sollen bald veröffentlicht werden.

Glückel (Kondal, Saratow).

---

6) **Ekgren.** Das Verhalten der Leukocyten im menschlichen Blute unter dem Einfluss der Massage.

(Deutsche med. Wochenschrift 1902. No. 29.)

Verf. konnte eine erhebliche Zunahme der Leukocyten überhaupt und speciell des Procentgehaltes an multinucleären Leukocyten und eine dem entsprechende Abnahme des Procentgehaltes an uninucleären Elementen sowohl nach der allgemeinen wie nach der abdominellen Massage konstatiren. Die Vermehrung tritt schon nach 10 Minuten ein, wird nur in Ausnahmefällen nach 20 oder 25 Minuten stärker, um später wieder allmählich zu verschwinden. Die abdominelle Massage hat vielleicht einen etwas größeren Einfluss als die allgemeine Körpermassage.

Borchard (Posen).

---

7) **Chaput.** Les différentes procédés d'anésthesie chirurgicale.

(Presse méd. 1902. No. 47.)

Eine Besprechung der Äther-, Chloräthyl-, Chloroformnarkose, der Rachicocainisation und der lokalen Cocainanwendung.

Namentlich für kurze Operationen zieht C. das Chloräthyl zur allgemeinen Anästhesie vor. Das Chloroform ist zur Zeit bei ihm der »Paria« unter den Anästhesirungsmitteln. C. ist ein großer Freund der Rachicocainisation. 260 Fälle hat er nach Cocaininjektionen in den Lumbalkanal ohne unangenehmen Zwischenfall operirt. Er hält das p. 1154 berichtete Verfahren von Guinard, der das Cocain mit dem Liquor-cerebro-spinalis selbst mischt, für das einzig zulässige.

Bertelsmann (Hamburg).

---

8) **L. Vacher.** Emploi du chlorure d'éthyle chimiquement pur comme anesthésique général.

(Annal. des malad. de l'oreille etc. 1902. Juni.)

V. empfiehlt warm das Chloräthyl zur Allgemeinnarkose. Er hat nur günstige Erfahrungen bei seiner Anwendung gemacht und glaubt, dass es dem Bromäthyl in mancher Hinsicht vorzuziehen sei.

Hinsberg (Breslau).

---

9) **U. Baccarani-Solimei** (Modena). L'ematologia della cloronarcosi.

(Clinica chirurgica 1902. No. 3 u. 4.)

Der durch seine zahlreichen hämatologischen Untersuchungen bekannte Autor hat die oft erörterte Frage nach der Einwirkung der dosirten Chloroformvergiftung auf das Blut und seine Bestandtheile

bearbeitet. Die Versuche, an Thieren und im Glase ausgeführt, erstrekten sich auf folgende Punkte:

Farbe: Das Blut wird dunkler.

Geruch: Es richt deutlich nach Chloroform, besonders wenn es geschüttelt oder im Wasserbade erwärmt wird.

Gerinnung: Das Coagulum bildet sich viel langsamer und ist schlaffer.

Dichte: Nach ganz kurzer Narkose ist kaum ein Unterschied wahrzunehmen, nach längerer Inhalation steigt das specifische Gewicht entsprechend der Dauer an und bleibt noch ziemlich lange nachher erhöht. Eben so im Glase nach Einwirkung von Chloroformdämpfen auf defibrinirtes Blut.

Alkalescenz: Diese verringert sich im Ganzen, und zwar entsprechend der Tiefe und Dauer der Narkose, kehrt aber bald mit kleinen Schwankungen zur Norm zurück.

Blutkörperchen: Rothe: Chloroform verringert die Zahl derselben in den oberflächlichen wie in den tiefen Gefäßen, im direkten Verhältnis zur Dauer der Einwirkung. Die Verringerung ist noch nach 48 Stunden nachweisbar. Weiße: die Zahl der Leukocyten steigt, speciell in den oberflächlich gelegenen Gefäßen, im Verhältnis zur Dauer der Narkose sehr schnell an und bleibt mehr als 2 Tage hoch. Erheblich ist demnach die Änderung des Verhältnisses der Zahl der weißen zu den rothen Elementen: Es fällt von 1 : 800 auf 1 : 559 bezw. 707 auf 415, 613 auf 406, 482 auf 330, 724 auf 631 etc., je nach der Lage der Gefäße, Dauer und Intensität der Cloroformeinwirkung.

Hämoglobin: Die hämometrischen Untersuchungen ergaben keine Unterschiede gegenüber der Norm. Spektroskopisch zeigten sich Absorptionsstreifen des Methämoglobin nach langer und tiefer Narkose. Danach war auch der Effekt der Hämoglobinolyse deutlich. (Die Resultate der Untersuchungen in Bezug auf den Hayem'schen Quotienten, die Isotonie etc. sind von geringer Bedeutung.)

Nekrobiose (Maragliano): Die »langsame Nekrobiose« findet weitaus schneller und stürmischer als in der Norm statt; es cirkuliren auch sehr schwer geschädigte Erythrocyten, deren Formen unter dem Mikroskop gut definirbar sind. Bald nach der Narkose sind sie verschwunden (Regeneration?).

Serum: Die Hyperisotonie des Blutserums nimmt rasch ab, ist aber nach wenigen Stunden wieder normal. Die globulicide Kraft steigt wesentlich.

Chemotaxis: Chloroform ist negativ chemotaktisch.

Bakteriologie des Serums: Im Blute selbst waren keine Mikroorganismen nachweisbar. Die baktericide Kraft des Blutserums stieg ganz bedeutend mit der Chloroformwirkung.

J. Sternberg (Wien).

---

10) H. Marx. Ein Beitrag zur Kenntnis der Chininwirkung.

(Wiener klin. Rundschau 1902. No. 37.)

M. macht nochmals die von ihm zur Blutstillung und Desinfektion vorgeschlagene 0,3—0,6 %ige Chininlösung zum Gegenstand der Besprechung. Die Erklärung der günstigen Einwirkung sucht er in der unter dem Mikroskop eintretenden Agglutination von Bakterien, Leukocyten und Erythrocyten, so wie in der Koagulation lebenden Eiweißes; Einwirkungen, die besonders dann nachweisbar sind, wenn die Chininlösung bei 37° applicirt wird. **Schmieden** (Bonn).

---

11) M. Blumberg. Untersuchungen über die Wirkung des Sublamins (Quecksilbersulfatäthylendiamin) als Desinfektionsmittel.

(Münchener med. Wochenschrift 1902. No. 37.)

Nach B.'s Versuchen ist das Sublamin ein Desinfektionsmittel, welches dem Sublimat an Desinfektionskraft nicht nachsteht, vor ihm den Vorzug besitzt, dass es selbst in höchsten Koncentrationen die Haut nicht reizt, in solchen also bei Infektion unserer Hände mit hochvirulentem Material ohne Schaden angewendet werden kann, und zwar um so mehr, als es eine viel größere Tiefenwirkung als das Sublimat ausübt, und dass es sich, auch in Pastillenform, bedeutend schneller in Wasser löst, als jenes Mittel. (Leider ist das Sublamin zur Zeit noch zu theuer, um an Stelle des Sublimats allgemeine Verwendung finden zu können. Ref.) **Kramer** (Glogau).

---

12) H. Oppenheim. Die Geschwülste des Gehirns. Zweite, vermehrte Auflage.

Wien, **Alfred Hölder,** 1902. 341 S. Mit 32 Abbildgn. im Text.

In der Einleitung betont Verf. vor Allem die Fortschritte in der Erkenntnis der Funktionen des Gehirns und der Diagnose der Hirngeschwülste, die durch die chirurgischen Eingriffe in den letzten Jahren wesentlich gefördert sind. Die große Fülle der Litteratur macht dem Einzelnen den Überblick fast unmöglich. O. hat sich bestrebt, seit Anfang der 80er Jahre alle Monographien und Originalabhandlungen kennen zu lernen und erwähnt von diesen besonders die Arbeiten von Bernhardt, Nothnagel, Wernicke, Gowers, Bramwell, Allen Starr, Knapp, Bruns und v. Bergmann.

Als Gehirngeschwülste will Verf. die Geschwülste im engeren Sinne, aber auch die Cysten — zumal als Folge- und Begleiterscheinungen — aufgefasst wissen, eben so die Aneurysmen wegen ihrer symptomatologischen Verwandtschaft. Die syphilitischen und entzündlichen Erkrankungen behandeln besondere Abschnitte. In dem pathologisch-anatomischen und histologischen Theil finden wir eingehende Schilderungen der Unterschiede der einzelnen Affektionen

mit recht guten Abbildungen, durch die sich das Buch ebenfalls auszeichnet. Das Genauere lese man im Original nach. Nach einer Auseinandersetzung über den Einfluss endokranieller Neubildungen auf das Gehirn (Entzündung, Erweichung, Hirndrucksteigerung, Veränderung der Hirnnerven), in der der Hirndruck und die Stauungspapille und ihr Zusammenhang eine eingehende Erwähnung findet, gelangt O. zu dem Kapitel der Ätiologie der Hirngeschwülste, wobei die Frage der ätiologischen Bedeutung des Traumas als noch zweifelhaft hingestellt wird.

Hiernach folgt eine umfangreiche, sehr ausführliche, stets die Lokalisation im Auge behaltende Besprechung der Symptomatologie. Es würde weit über den Rahmen eines Referates gehen, auch nur in gedrängtester Kürze anführen zu wollen, was O. aus dem reichen Schatz seiner Erfahrungen und der umfangreichen, aufs sorgfältigste zusammengestellten Litteratur hier niedergelegt hat. Die Verwerthung der festgestellten Symptome zur Lokalisation, d. i. zur Diagnose, wird in einem höchst lesenswerthen Abschnitt aus einander gesetzt. Diesem schließen sich die Erörterungen über Prognose und Therapie an. Bei der Therapie wird der Darreichung von Jodpräparaten nicht nur für luetische Erkrankungen, sondern bei jeder Art der Hirnaffektionen ein gewisser Werth beigemessen. Für den chirurgischen Eingriff fordert Verf. eine vorherige genaue Lokalisationsbestimmung, wenn er auch die Grenzen nicht so eng gezogen wissen will, wie v. Bergmann es verlangt. O. macht dabei darauf aufmerksam, dass schon die einfache Eröffnung des Schädels mit Spaltung der Dura die Beschwerden herabsetzen und objektive Erscheinungen günstig beeinflussen kann. Die Punktion der Ventrikel oder des Wirbelkanals erscheint ihm nicht so geeignet.

Den Schluss des vortrefflichen Buches bildet die kraniocerebrale Topographie mit guten Abbildungen, der noch ein sehr umfangreiches Litteraturverzeichnis folgt. **Grosse** (Kassel).

---

13) **Gussenbauer.** Erfahrungen über die osteoplastische Schädeltrepanation wegen Hirngeschwülsten.

(Wiener klin. Wochenschrift 1902. No. 6.)

G. theilt seine reichhaltigen, durch Wiedergabe von 17 bis ins Einzelne hinein beobachteten Fällen seiner Spitals- und Privatpraxis aufs genaueste illustrirten Erfahrungen in vorliegender Arbeit mit. Sie lehren in Übereinstimmung mit den in der Litteratur niedergelegten, dass die Entfernung von Hirngeschwülsten, selbst wenn sich ihr Sitz durch prägnante Herdsymptome in der motorischen Region der Centralwindungen mit großer Wahrscheinlichkeit bestimmen lässt, noch immer auf große Schwierigkeiten stößt. Ausgesprochene Herdsymptome zeigen wohl Erkrankung der ergriffenen Gegend, aber nicht mit Nothwendigkeit eine Geschwulst im engeren Sinne an. Herdsymptome im Bereiche der motorischen Zone der

Centralwindungen können sich auch als Fernwirkungen tiefer gelegener Geschwülste erweisen. Ein Gliosarkom lässt eine günstige Prognose in Bezug auf Recidive, selbst wenn die Entfernung der Geschwulst scheinbar im normalen Hirngewebe ausgeführt wurde, nur mit großer Reserve aufstellen. In einem derartigen Falle traten die Recidiverscheinungen erst im 3. Jahre nach der Operation deutlich hervor. 2 Fälle von Kleinhirngeschwulst, in welchen die Diagnose durch Obduktion sichergestellt werden konnte, zeigten nicht die Symptome, welche manche Fälle in der Litteratur, besonders jene von Schede, auszeichneten. G. konnte sich daher auch nicht entschließen, das Kleinhirn freizulegen, um in demselben nach den Geschwülsten zu suchen.

In Bezug auf die Folgen der Operation gelang es G., in allen Fällen die Infektion und damit die Meningitis zu vermeiden. Der einzige Todesfall im Anschluss an die Operation erfolgte an einer durch große Unruhe bedingten Nachblutung. In einem Falle erfolgte der Tod 10 Tage p. op. an Pneumonie (Benommenheit und dadurch mangelhafte Expektoration in Folge einer durch Protusio cerebri verursachten Hirnerweichung).

Als wesentlicher Erfolg der Operation ist das Aufhören von Kopfschmerzen anzusehen in allen Fällen, in welchen dasselbe bestand, so wie die temporäre und selbst bleibende Rückbildung der Stauungspapillen und damit die Wiederherstellung des Sehvermögens, wenn nicht bereits Sehnervenatrophie eingetreten war. Auch die theilweise Rückbildung von Motilitäts- und Sensibilitätsstörungen im Bereiche des Facialis und der Extremitäten kann man auf die intrakranielle Druckherabsetzung durch die Operation beziehen. Die kontralateralen Lähmungen, welche auch in solchen Fällen auftraten, in denen Geschwulstexstirpationen nicht vorgenommen sind, kann man wohl als Folgen von vorübergehenden Cirkulationsstörungen im Cortex deuten, da dieselben in wenigen Tagen sich zurückbildeten.

Man kann dieselben nach G. auch beobachten, wenn man z. B. Zwecks einer Geschwulstexstirpation der Schädelknochen genöthigt ist, auch die Dura in größerer Ausdehnung zu entfernen. Die Lähmungen dürften stets verschwinden, wenn sie nicht auf Substanzverluste in den motorischen Rindengebieten zu beziehen sind.

Wenn auch die Technik der osteoplastischen Schädeltrepanation im letzten Decennium große Vervollkommnung durch das Doyen-sche Verfahren, die Verwerthung der Gigli'schen Säge und die Sudeck'sche Fraise erreicht hat, begnügt sich G. noch heute mit der Durchtrennung der Schädelknochen in schräger Richtung von außen nach innen mittels einer feinen Blattsäge mit gut sitzendem Stiel nach eigener Angabe. Das Verfahren habe den Vorzug, dass der Substanzverlust im Knochen auf einen feinen Spalt beschränkt ist, welcher bei der schrägen Durchtrennung durch Knochen gedeckt wird.

Hübener (Dresden).

(Aus der II. chirurgischen Abtheilung des Prof. Dr. Albert R. v. Mosetig-Moorhof im k. k. allgemeinen Krankenhause in Wien.)

Zur chirurgischen Technik.

Von

Dr. M. Silbermark,

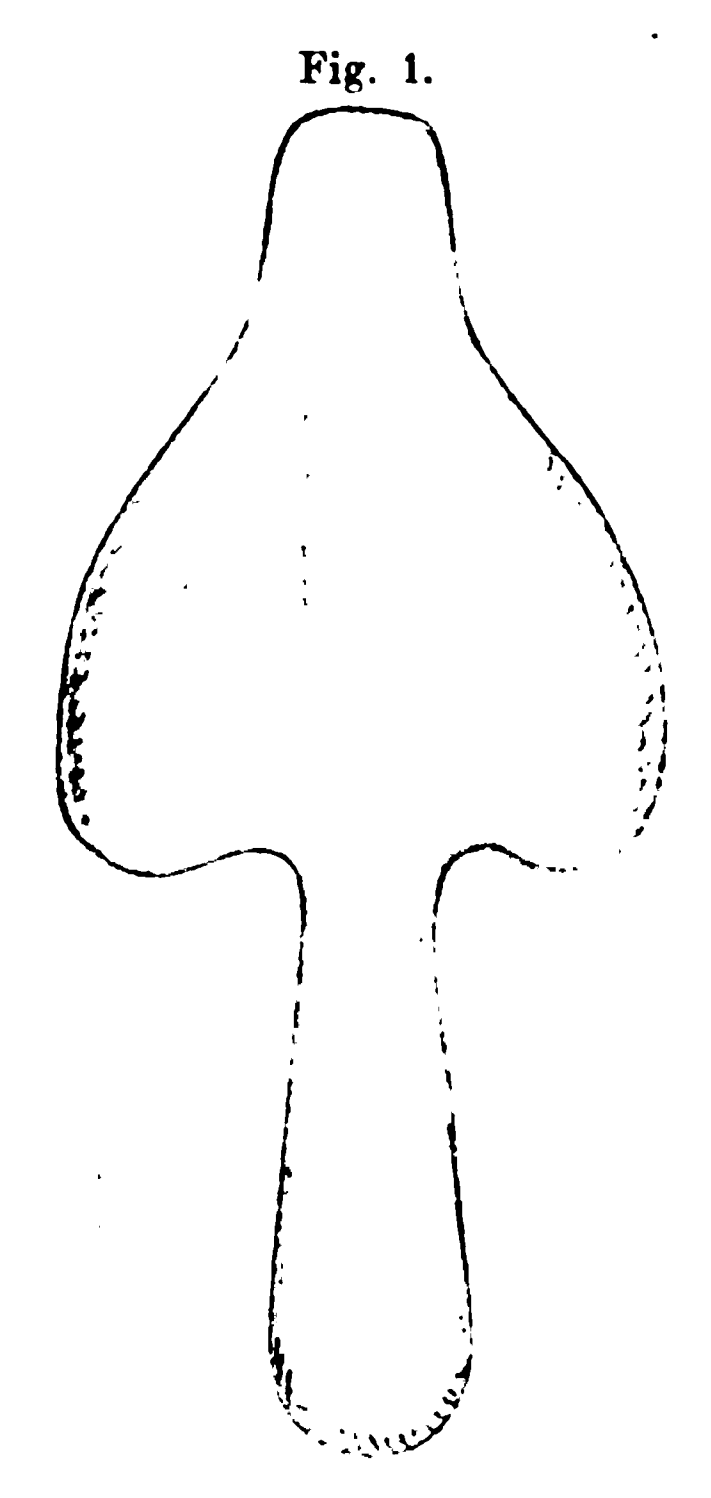
Sekundararzt an obiger Abtheilung.

Im Folgenden will ich zwei chirurgische Behelfe beschreiben, welche den Zweck verfolgen, unserem Bestreben, jede Operation möglichst aseptisch durchzuführen, Vorschub zu leisten.

Die chirurgische Technik trachtet heute vor Allem eine Infektion von außen zu verhindern; sie sucht dies erstlich durch Abkürzung der Operationszeit, insbesondere aber durch Verminderung der Zahl der mit der Wunde in Berührung kommenden Finger, die überhaupt nicht direkt die Wundfläche betasten sollen, zu erreichen. Manche Operateure behelfen sich aus diesem Grunde in allen Fällen mit einem einzigen Assistenten und dem Instrumentarius, andere gehen sogar so weit, auch den Instrumentarius zu eliminiren, indem sie sich selbst instrumentiren.

Auch an unserer Station wird jenen oben erwähnten Principien dadurch Rechnung getragen, dass wir eine ganze Anzahl von größeren Operationen nur mit einem einzigen Gehilfen ausführen. Wir gewinnen dadurch wohl größere Sicherheit, dass die Wunde nicht inficirt wird; andererseits aber macht sich in manchen Phasen der Operation der Mangel eines zweiten Paares von Händen fühlbar, wodurch die Operationszeit merklich verlängert erscheint.

Fig. 1.



Bei geschulter Assistenz ist es nun thatsächlich möglich, den zweiten Gehilfen vollständig zu entbehren, ohne dass desshalb die Operation länger dauert, wenn nur dem assistirenden Arzte Instrumente zur Verfügung stehen, welche einerseits den Gehilfen gewisser Handgriffe entheben, andererseits ihm die Möglichkeit bieten, mehrere ungezwungen zu vereinigen.

Die von mir angegebenen Behelfe sollen nun diesem Zwecke dienen. Es ist dies:

1) Eine Darm-Schutzplatte. Dieselbe besteht aus einem myrthenblattförmigen, 1 mm dicken, 12 cm langen und in seiner größten Ausdehnung 8 cm breiten Blechstück von Magnaliummetall mit einem flachen Griff. An den Rändern ist die Platte beiderseits ein wenig aufgebogen und entsprechend der Mittelrippe, gegen die Spitze zu sich verjüngend, mit einer ziemlich breiten Hohlrinne versehen. Dieses Instrument dient bei der Vereinigung des Peritoneums als Ersatz der mittels Kompresse die Därme schützenden Hand des zweiten Gehilfen. Bei Beginn der Naht wird die Platte zwischen die Därme und das parietale Peritoneum eingeschoben und verbleibt, indem beim Fortschreiten der Naht die Platte immer mehr und mehr herausgezogen wird, während des ganzen

Aktes sich selbst überlassen in der Bauchhöhle, da durch den intraabdominellen Druck das flache, leichte Instrument an das Peritoneum angepresst wird. Die Verjüngung gegen die Spitze hin besteht zu dem Zwecke, damit die Platte bis zum Schluss der Naht verwendet werden kann. Zu Beginn derselben muss das Instrument

Fig. 2.

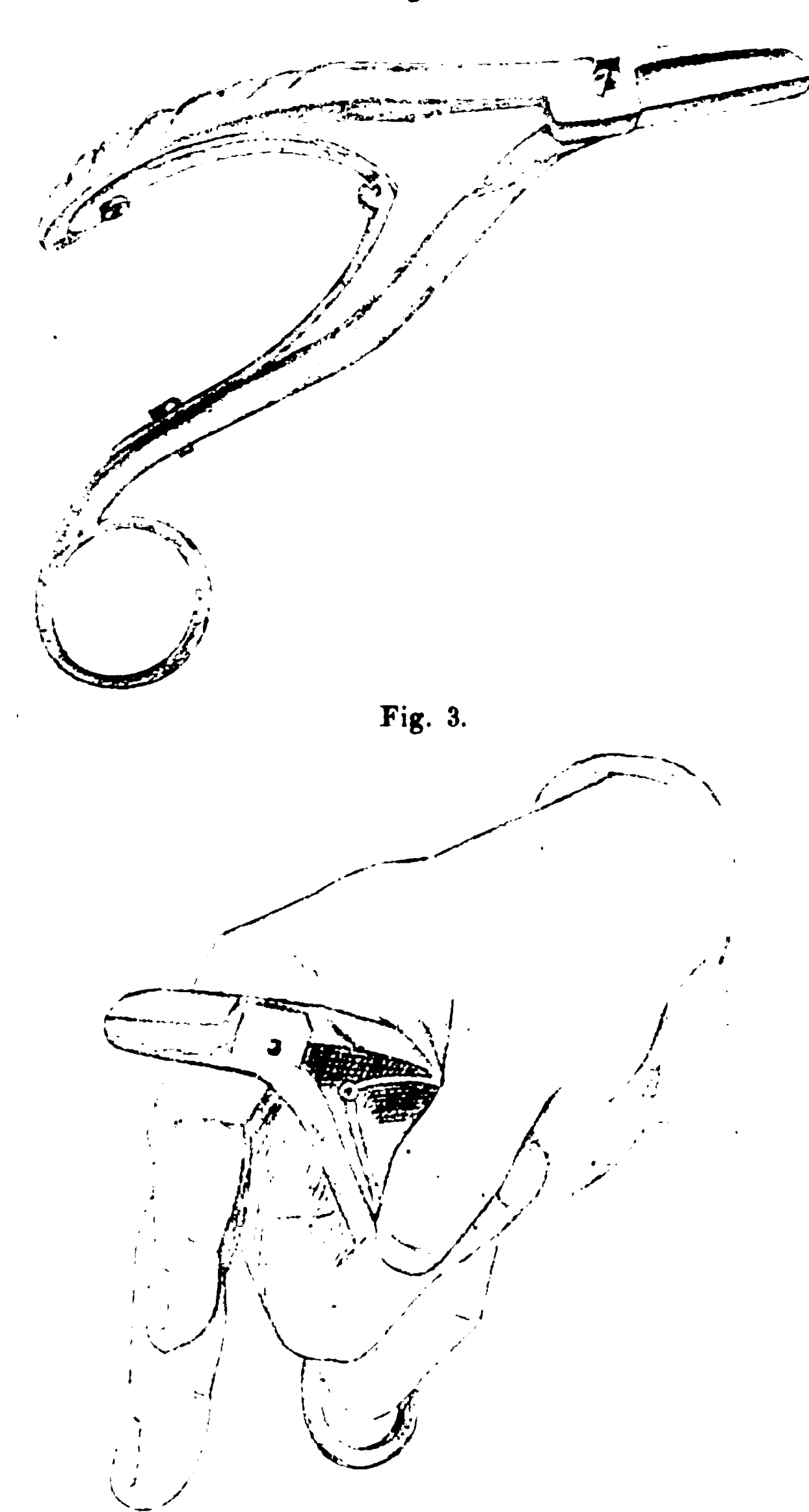


Fig. 3.

derart gelagert sein, dass seine größte Breite unter der Einstichstelle sich befindet. Die flache Vertiefung in der Mitte gewährt der Nadel für den Ein- und Ausstich genügend Spielraum.

2) Das zweite Instrument ist eine Schere, welche den assistirenden Gehilfen in die Lage versetzen soll, eine Ligatur oder eine Naht schlingen, knüpfen und die Fäden abschneiden zu können, ohne dass, wie bisher üblich, der zweite Assistent die letztere Funktion ausübte oder, wenn ein solcher nicht vorhanden war, die Schere immer weggelegt und wieder ergriffen werden musste. Der Zweck ist dadurch erreicht, dass die Schere in Folge ihrer Kleinheit und der Kanten- und Flächenkrümmung während des Ligirens und Nähens in der Hand des Assistirenden verbleiben kann, ohne ihn irgend wie zu behindern. Das Instrument besitzt eine kürzere, etwas verdickte und eine längere, in einem Ring endende Branche. Durch eine Feder werden diese in geringer Weite aus einander gehalten und zugleich die beiden kurzen, vollkommen rund abgeschliffenen Scherenblätter geschlossen, da es sich hier nicht um gekreuzte, sondern um gleichseitige Hebel handelt. Das ganze Instrument ist 12 cm lang. Beim Gebrauch kommt der kleine Finger der rechten Hand in den Ring der längeren Branche, während sich das Instrument in Folge seiner Krümmungen, ohne zu hindern, in die Hohlhand schmiegt. Der Assistirende ist somit im Stande, seine Finger beim Ligiren oder Nahtknüpfen verwenden zu können, worauf durch einen Druck auf die Branchen die Schere sich öffnet, und der eingelegte Faden gekürzt werden kann. Verletzungen sind ausgeschlossen, da die Schere stets geschlossen bleibt, und überdies die Blätter rund abgeschliffen sind.

Auch dieses Instrument ist bestimmt, ein Paar Hände vom Operationsfelde auszuschalten, ohne dass desshalb die Operationszeit verlängert wird.

Wir benutzen beide Instrumente nebst einem von mir modificirten Laparotomiespatel nach Bakeš seit längerer Zeit an unserer Station und sind dabei zur Überzeugung gekommen, dass der angestrebte Zweck durch dieselben erreicht wird.

Beide Instrumente wurden nach meinen Angaben von unserem bewährten Instrumentenfabrikanten Josef Leiter in Wien IX., Mariannengasse, angefertigt.

Ich bitte nunmehr auch die Herren Fachkollegen um Prüfung der oben angegebenen Behelfe und Mittheilung, ob sich dieselben ihnen bewährt haben oder nicht.

Nachtrag. Wie ich erst vor Kurzem in Erfahrung gebracht habe, soll Prof. Kocher in Bern eine denselben Zwecken dienende Schere, jedoch mit gekreuzten Branchen, bei Strumektomien verwenden. Weiter hat Prof. Graser in Erlangen einen Nadelhalter zur Darmnaht nach verwandten Grundsätzen angegeben.

---

14) **P. Wilde.** Kasuistischer Beitrag zur Embolie der Pulmonalarterie bei Frakturen.

Inaug.-Diss., Kiel, 1902.

W. berichtet aus Helferich's Klinik über 2 Fälle von tödlicher Embolie der Pulmonalarterie im Verlauf der Frakturbehandlung unter Anfügung von 5 aus der Litteratur gesammelten Fällen.

Diese Vorkommnisse rathen zur Vorsicht bei der Massagebehandlung der Frakturen. (Ref.) **Bertelsmann** (Hamburg).

15) **Boureau.** Un cas d'hémorragie cérébrale survenue au cours d'une anesthésie chloroformique.

(Revue de chir. XXII. ann. No. 7.)

Unter den verschiedenen Todesursachen, die Brouardel gelegentlich der Diskussion über Huchard's Vortrag (Ctbl. f. Chir. 1902 p. 728) bei seinen Autopsien Chloroformtodter gesammelt hatte, vermisst B. den Tod durch Apoplexie. Er theilt desshalb eine Beobachtung aus dem Hôpital de le Pitié mit. Sie betraf eine 52-jährige Frau mit Sarkom der Stirnhaut und Metastasen am Hals. Nach beendeter Operation, die etwa 47 Minuten mit etwa 28 ccm Chloroformverbrauch beansprucht

hatte, erwachte Pat. nicht. Am Abend stellte man linksseitige Hemiplegie fest, die in den nächsten Tagen unter Rückkehr des Bewusstseins schwand.

Die Narkose hatte nichts Auffallendes dargeboten. Von der Pat. erfahren wir nur, dass sie nichts Krankhaftes an Herz und Lungen aufwies. Leider fehlen Angaben über Verhalten der Nieren und Beschaffenheit der Arterien.

Warum sollte sich während einer Chloroformnarkose nicht auch einmal eine Hirnblutung ereignen können? Ref. verlor 1895 eine Pat. von 63 Jahren bei Resect. maxill. in Folge rechtsseitiger Apoplexie. Das Chloroform selbst dürfte hier wie dort als unmittelbare Ursache wohl auszuscheiden sein. **Christel** (Metz).

16) **R. Micheli** (Parma). Analgesia chirurgica per via spinale.

(Clinica chirurgica 1902. No. 3.)

M. giebt einen Bericht über die in der Klinik Ceccherelli's vorgenommenen Spinalanästhesirungen. Es sind 66 Fälle so operirt worden, darunter 25 *Hernien*, viele Hydrocelen, Beingeschwüre, Fungus, Uterusprolaps, Retroflexio, Hämorrhoiden, ferner 2 Magencarcinome, mehrere Perityphlitiden, Pyonephrosen etc. Es wurden im Allgemeinen wenig unangenehme Neben- und Folgeerscheinungen beobachtet; auch diese sind zum größten Theil ausgeblieben, nachdem auf den Vorschlag Cordero's Amylnitrit sofort nach dem Eintritt der Anästhesie, und zwar speciell der Cocainwirkung auf die Gefäßcentren, in der Form von Inhalationen gegeben wurde. Die Menge belief sich auf 3—5 bis schließlich 15—30 Tropfen. Die Parästhesien in den Füßen blieben unverändert, aber Nausea, Erbrechen, Durst, Kopfschmerzen, Temperatursteigerungen wurden nicht mehr beobachtet. 1 Todesfall nach einer Bruchoperation am 3. Tage unter starker Temperatursteigerung und dem Auftreten eines Erythems um die Einstichstelle wurde vom Obducenten beim Mangel einer jeden objektiven Veränderung einer beginnenden allgemeinen Infektionskrankheit (Influenza?) zugeschrieben. **J. Sternberg** (Wien).

17) **G. Senni.** Gli accidenti gravi della rachicocainizzazione.

(Malpighi 1902. No. 17.)

S. beobachtete nach Anwendung der Rückenmarkscocainisirung mehrere schwere Vergiftungszufälle: 1) 2mal tetanische Kontraktion der gesammten Körpermuskulatur; dieselbe begann an den Beinen, ging dann auf Arme, Kopf und Rückenmuskeln über; Morphiuminjektion brachte sie zum Verschwinden, so dass die Operationen beendigt werden konnten. 2) Zufälle von Ohnmacht, aussetzende Athmung, Ausbruch von Schweiß, Unregelmäßigkeit und Beschleunigung des Pulses 4mal. Alle Pat. waren herzleidend, meist in Folge von Arteriosklerose. Auch in der Litteratur fand S. solche Fälle berichtet und warnt daher bei Kranken mit Herz- und Gefäßanomalien vor Anwendung der Methode, im Gegensatz zu Tuffier, welcher sie für unschädlich erklärt hat. Die angewendeten Dosen scheinen in den Fällen S.'s nicht mehr als 1,5 g betragen zu haben.

E. Pagenstecher (Wiesbaden).

18) **Baisch.** Über die Gefährlichkeit der Tavel'schen Kochsalz-Sodalösung bei subkutaner Anwendung.

(Deutsche med. Wochenschrift 1902. No. 35.)

In der Klinik Döderlein trat in 6 Fällen ausgedehnte Gangrän der Haut über der Infusionsstelle ein, die in weiterer Folge einmal zum Tode führte, immer aber lange Zeit bis zur Heilung erforderte. Wie B. experimentell nachgewiesen hat, ist diese Schädigung des Gewebes auf Rechnung der Tavel'schen Lösung zu setzen, und zwar ist es die Soda, welche einen derartigen Einfluss auf die Gewebe übt. **Borchard** (Posen).

19) **W. Schwarz.** Zur Würdigung der subkutanen Gelatineinjektionen.

Inaug.-Diss., Kiel, 1902.

Beschreibung von 8 Fällen, bei denen Gelatineinjektionen angewendet wurden. Die Wirkung war zweifelhaft. Die Hälfte der behandelten Fälle wies unange-



nehme Nebenerscheinungen der Injektion auf. 3mal waren diese — es handelte sich um Abscess, Gangrän o. dgl. — mit Sicherheit auf den lokalen Effekt der Gelatine zurückzuführen, obwohl die letztere mit äußerster Sorgfalt sterilisirt wurde. Tetanus wurde nicht beobachtet. **Bertelsmann** (Hamburg).

20) **Hesse.** Innerliche Gelatinebehandlung bei Hämophilie.

(Therapie der Gegenwart 1902. No. 9.)

Nach Hinweis auf die Machtlosigkeit der bisherigen Therapie gegenüber der Hämophilie und kurzer Auseinandersetzung der zur Zeit über die Hämophilie bestehenden Theorien schildert Verf. die Heilwirkung, welche die innerliche Darreichung von Gelatine bei einem hereditär belasteten 8jährigen hämophilen Knaben zu Stande gebracht hat. Es wurden täglich 200 g einer 10%igen Gelatinelösung mit Beimengung von Himbeer- oder Citronensaft dargereicht. Die Darreichung musste 6 Monate lang erfolgen. Eine vorher unternommene, nur 4 Wochen dauernde Kur blieb erfolglos.

Die zu verzeichnenden Erfolge waren sehr gute. Eine gleiche derartige Beobachtung hat Verf. in der Litteratur noch nicht verzeichnet gefunden.

Silberberg (Breslau).

21) **G. Tomaselli** (Messina). Sutura circolare delle arterie coll' affrontamento dell' endotelio.

(Clinica chirurgica 1902. No. 6.)

T. hat versucht, der von Salomoni aufgestellten Forderung, eine Arteriennaht zu ermitteln, welche die Endothelflächen der Wundränder einander nähert und dann in Kontakt erhält, ohne Fremdkörper oder wunde Stellen der Gefäßwände dem Blutstrom auszusetzen, zu entsprechen. An den größeren Gefäßen von Hunden und Widdern hat er Wunden, welche die Circumferenz in wechselnder Ausdehnung betrafen, so genäht, dass zuerst die ganze Wand mehrere Millimeter weit umgekrämpt wurde und dann mit feinsten, gekrümmten, cylindrischen Nadeln und feinster Seide Knopfnähte, welche die ganze Dicke der Gefäßwände fassten, möglichst nahe an einander, $1^1/_2$—2 mm, gesetzt wurden; darüber wird die Gefäßscheide vereinigt. T. rühmt dieser Methode nach, dass sie für alle Arten von Arterienwunden geeignet sei; keine Verengerung der Lichtung, weder sofort durch Invagination oder Einstülpung noch später durch Thromben bedinge, trotzdem keine Aneurysmabildung befürchten lasse, da die Narbe genügend fest sei. Als Gegenindikation muss Arteriosklerose, auch in mäßigem Grade, berücksichtigt werden. Die histologischen Details und Zeichnungen lassen speciell die tadellos gebliebene Lichtung erkennen. **J. Sternberg** (Wien).

22) **Moure.** Sur un cas d'ostéo-myélite aiguë du temporal consécutive à l'influenza.

Bordeaux, 1899.

Eine 32jährige Frau wird mit schweren meningitischen Erscheinungen ins Hospital aufgenommen. Beginn der Erkrankung 4—5 Tage früher mit Schmerzen in der rechten Kopfseite. Über dem rechten Warzenfortsatz starker Druckschmerz, geringe Schwellung der Weichtheile. Rechtes Trommelfell kaum geröthet, keine Zeichen einer Mittelohreiterung. Bei der sofort vorgenommenen Eröffnung des Processus mastoid. erweist sich der Knochen als schwärzlich verfärbt, nekrotisch, stellenweise von Eiter durchsetzt. Die Nekrose reicht bis zur Dura. In Antrum und Paukenhöhle kein Eiter. — Glatte Heilung.

Der Fall könnte als primäre Osteomyelitis des Schläfenbeines angesehen werden. M. glaubt jedoch, dass diese Deutung nicht zutreffe, dass vielmehr die Infektion des Warzenfortsatzes auf dem gewöhnlichen Wege — Rachenhöhle, Tube, Paukenhöhle, Antrum — erfolgt sei, und dass die Infektionserreger nur in den Warzenfortsatzzellen günstige Entwicklungsbedingungen vorgefunden hätten,

während sie in der Paukenhöhle zu Grunde gingen, ehe es zu Eiterbildung kam. Beim vorliegenden Falle ließ sich die Richtigkeit dieser Annahme nicht mehr absolut sicher nachweisen, bei einem anderen Pat. jedoch konnte M. die einzelnen Etappen der Infektion genau verfolgen. **Hinsberg** (Breslau).

23) **G. Laurens.** Résection cranienne pour ostéomyélite de l'écaille du temporal, d'origine otique.

(Ann. des malad. de l'oreille etc. 1902. Juli.)

L. berichtet über 2 Fälle von ausgedehnter Osteomyelitis der Schädelknochen 1) 14jähriges Mädchen, bei dem vor 4 Jahren sich im Anschluss an Stirnhöhleneiterung eine Osteomyelitis des Stirnbeins entwickelt hatte, die dessen Resektion in einer Ausdehnung von ca. 15 qcm nöthig machte. Vom erhaltenen Periost aus hat sich ein neuer Knochen gebildet, so dass jetzt die Lücke vollkommen knöchern gedeckt ist. — 2) Bei der zweiten Pat., ebenfalls einem jungem Mädchen, hatte eine Mastoiditis sekundär eine Osteomyelitis der ganzen Schläfenschuppe verursacht. Bei der Operation fand sich, eben so wie beim ersten Fall, im Bereich der Knochenzerstörung einerseits ein subduraler, andererseits ein subperiostaler Abscess, aus dem afficirten Knochen selbst sah man bei der Operation Eiter hervorquellen. Heilung, nachdem die ganze Schläfenschuppe als Sequester entfernt worden. Auch bei dieser Pat. ließ sich bereits 3—4 Monate nach der Operation über dem entblößten Schläfenlappen neugebildeter Knochen nachweisen.

Hinsberg (Breslau).

24) **Rochard.** De la ponction lombaire comme moyen de traitement des accidents consécutifs aux fractures du crâne.

(Presse méd. 1902. No. 35.)

R. hat in 3 Fällen von nach Schädelverletzung bestehendem Koma die Lumbalpunktion angewendet. Er hat hiermit sehr gute Erfolge erzielt. Über die Höhe des vorhandenen Druckes im Lumbalkanal fehlen exakte Angaben. In einem Falle waren 8 Lumbalpunktionen nöthig, um zum Ziele zu gelangen. Auch nach unseren Erfahrungen lässt sich durch die Lumbalpunktion manchmal vorübergehende Entlastung des Gehirns schaffen (Druckhöhen bis zu 450 ccm); diagnosticirt man jedoch ein Hämatom, so ist die Trepanation am Platze. Ref.

Bertelsmann (Hamburg).

25) **A. Liscia** (Livorno). Sopra un caso di epilessia riflessa.

(Clinica chirurgica 1901. No. 12.)

Der Fall ist dadurch ein Unicum, dass die epileptischen Anfälle bei dem 21jährigen Burschen von einer schmerzhaften Exostose an der linken Tibia über dem Malleolus internus, wahrscheinlich nach einem Fall in der Kindheit entstanden, ausgingen. Mit der (glatten) Entfernung der Exostose schwanden die Anfälle vollständig.

L. führt noch einen Fall von reflektorischer Epilepsie bei einem 52jährigen Manne an, in welchem die Ausgangsstelle in einer eitrigen Cystitis mit polypoiden Vegetationen in der Nähe des Blasenhalses zu suchen war, da die Anfälle mit der Behandlung und Heilung der Cystitis verschwunden sind.

J. Sternberg (Wien).

26) **Ch. J. Aldrich** (Cleveland, Ohio). The curative effect of trephining per se.

(Annals of surgery 1902. Mai.)

Fall 1. Rechtsseitige Krämpfe mit Bewusstlosigkeit nach einem Falle auf den Kopf. Trepanation auf derselben Seite mit Freilegung des Sulcus Rolandi. Fast völliger Heilungseffekt. Ein zweiter Eingriff musste $1^1/_2$ Jahr später gemacht werden, da die Anfälle wieder auftraten. Es wurden nur Verwachsungen

gelöst, die sich inzwischen gebildet hatten. Seitdem Wohlbefinden, nur jährlich etwa 2 leichte Anfälle.

Fall 2. 16 Jahre nach einem Falle auf den Kopf mit mehrstündiger Bewusstlosigkeit allmähliches Auftreten von Kopfschmerzen, Schwermuth, Zittern, schwankendem Gang, Verwirrtheit ohne Bewusstseinsverlust. Trepanation oberhalb des Ansatzes des Tentorium, obgleich die Diagnose auf Kleinhirngeschwulst gestellt war. Es wurde nichts Pathologisches gefunden, jedoch das Knochenstück dauernd entfernt. Völlige Heilung.

In beiden Fällen war also an einer Stelle trepanirt, wo nach den Krankheitserscheinungen keine pathologische Veränderung zu erwarten war (aus welchem Grunde so vorgegangen wurde, ist nicht gesagt), und dennoch zufriedenstellender Erfolg.

Verf. lässt sich auch nicht auf eine Erklärung dieser Erscheinung ein, sondern theilt beide Fälle nur als Thatsachen mit.

A. beschränkt sich darauf, zu sagen, dass die Operationen zwei verschiedene Effekte hatten, nämlich 1) Herabsetzung des intracraniellen Druckes, 2) den psychischen Effekt, den er nicht unterschätzen zu müssen glaubt.

Wenn er auch nicht räth, stets zur Trepanation zu schreiten, so glaubt er im Hinblick auf Fälle, wie die beiden obigen, doch berechtigt zu sein, bei ausgesprochener Druckerscheinung vom Cerebellum aus, Vollsein im Kopf, Kopfschmerz, Schwindel, taumelndem Gang etc. die einfache Trepanation — gleichgültig an welcher Stelle — in Betracht zu ziehen. **Seefisch** (Berlin).

27) Voss. Drei Fälle von Encephalitis im Anschluss an Otitis media.

(Zeitschrift für Ohrenheilkunde Bd. XLI. p. 223.)

V. macht auf die Beobachtungen Oppenheim's über das gleichzeitige Vorkommen von Otitis media und Encephalitis acuta aufmerksam, das event. zu diagnostischen Irrthümern führen kann. Er selbst beobachtete 3 ähnliche Fälle:

1) 30jähriger Potator, vor einigen Monaten Kopftrauma, seit 4 Wochen Schmerzen im linken Ohre. Plötzlich apathische Erscheinungen unter Temperaturanstieg und Pulsbeschleunigung. Processus mastoideus druckempfindlich. Aufmeißelung ergiebt Granulationen im Antrum; Tegmen antri und Dura unverändert. Nach Incision der letzteren findet man den Schläfenlappen blauroth, verschiedene Punktionen führen nicht auf Eiter. Schnelle Heilung aller Symptome.

2) 11 Tage nach Radikaloperation tritt bei sonst gesundem 23jährigem Manne unter Pulsverlangsamung (48) und geringer Temperatursteigerung (37,7) Aphasie auf. Später Parese des Abducens auf der ohrgesunden Seite. In der Meinung, dass es sich um einen Schläfenlappenabscess handele, wird der Lobus temporalis punktirt. Es findet sich eine hämorrhagische Erweichung, in der Mitte ein kleiner Eiterpunkt. Die Aphasie geht langsam zurück. Heilung durch Erysipel und Bildung eines Hirnprolapses gestört.

3) Im Anschluss an akute Ohreiterung rechts entsteht bei 58jähriger Frau Trismus. Pat. entzieht sich der Behandlung und wird moribund wieder eingeliefert. Bei der Autopsie findet sich ein gelblicher Erweichungsherd an der Unterfläche des rechten Schläfenlappens. **Hinsberg** (Breslau).

28) G. Laurens. Abcès extra-dural avec pachyméningite d'origine otique. Evidement du rocher. Guérison.

(Annal. des malad. de l'oreille etc. 1902. Februar.)

Der von L. beschriebene Fall verdient desshalb Interesse, weil die klinischen Symptome auf das Vorhandensein einer Meningitis schließen ließen (hohe kontinuirliche Temperatur, starke Pulsbeschleunigung, Kernig'sches Phänomen, Hyperästhesie, Nackenstarre, Myosis). Nach Eliminirung des Eiterherdes schwanden die Erscheinungen. L. lässt die Frage offen, ob es sich nur um eine »meningitische Reizung«, um eine circumscripte Meningitis, oder um collaterales Hirnödem in der Umgebung des Eiterherdes gehandelt hat. **Hinsberg** (Königsberg i/Pr.).

29) **W. C. Phillips.** Otitis media acuta, Kleinhirnabscess; Tod in Folge von Meningitis.

(Zeitschrift für Ohrenheilkunde Bd. XLI. p. 77.)

Bei dem 21jährigen Pat. des Autors bestand eine Otitis media acuta mit Symptomen, die auf eine Betheiligung des Processus mastoideus hindeuteten. Zeichen eines Kleinhirnabscesses fehlten. Operation wegen plötzlicher Temperatursteigerung auf 39,4. Incision des Sinus, aus dem oberen Ende Blutung, aus dem unteren nicht. Nach der Operation zunächst Wohlbefinden, nach 10 Tagen plötzlich unter Steigerung der Temperatur und der bis dahin niedrigen Pulsfrequenz Koma.

Bei der daraufhin vorgenommenen Revision der Wunde fand sich in der medialen Sinuswand eine Fistel, die in einen Kleinhirnabscess führte. Freilegung und Drainage. Schnelle Verkleinerung der Abscesshöhle und Besserung des Allgemeinbefindens, so dass Pat. 4 Wochen nach der zweiten Operation mit fast geheilter Wunde aus der Hospitalbehandlung entlassen werden konnte. 8 Tage später erscheint Pat. wieder mit heftigen Kopfschmerzen, Puls langsam, Temperatur normal. Pat. rast vor Schmerzen, ist auch durch Morphium nicht zu beruhigen. Tod 2 Tage später in plötzlich eintretendem Koma.

Autopsiebefund: Eitrige Meningitis beider Hemisphären, Kleinhirnabscess bis auf minimale Höhle verheilt. Im Kleinhirn »an einer der Schädelöffnung gegenüber liegenden Stelle unregelmäßiger, blutbefleckter Bezirk«. Auf welche Weise die Meningen inficirt wurden, ist aus der Beschreibung nicht zu ersehen.

Hinsberg (Breslau).

30) **Sturm und Suckstorff.** Beiträge zur Kenntnis der otitischen Erkrankungen des Hirns, der Hirnhäute und der Blutleiter. V. Forts.

(Zeitschrift für Ohrenheilkunde Bd. XLI. p. 111.)

Die vorliegende Arbeit bildet die Fortsetzung früherer Berichte über die Fälle von intracraniellen Komplikationen aus der Rostocker Ohrenklinik. Ich skizzire im Folgenden kurz die einzelnen Fälle. Fall 44. Akute Mastoiditis bei einem Diabetiker, symptomlose Extraduralabscesse in der mittleren und hinteren Schädelgrube. Operation, Heilung. — 45. Auftreten beiderseitiger Stauungspapille und rechtsseitiger Abducenslähmung nach operativer Beseitigung eines perisinuösen Abscesses rechts, bei vollkommen ungestörtem Allgemeinbefinden. Spontanes Zurückgehen der Augensymptome, vollständige Heilung. — 46. Operation wegen Scharlachmastoiditis, dabei unbeabsichtigte Freilegung des Sinus transversus. 17 Tage nach der Operation pyämisches Fieber, wahrscheinlich auf sekundäre *Infektion* des Sinus zurückzuführen. Unterbindung der Jugularis und Sinuseröffnung. Trotzdem Fortdauer des Fiebers und leichte Gelenkmetastasen. Heilung. — Die Verff. warnen auf Grund dieser Beobachtung vor unnöthiger Aufdeckung des Sinus transv., die im Allgemeinen als harmlos angesehen wird. — 47, 48, 49 geheilte Extraduralabscesse der mittleren Schädelgrube. — 50. Sinusphlebitis bei chronischer Mastoiditis, Heilung nach Incision des Sinus ohne Unterbindung der V. jugularis. — 51, 52, 53 wahrscheinlich Meningitiden, Sektionsbefund fehlt.

Hinsberg (Breslau).

31) **E. Lombard.** Thrombo-phlébite suppurée des sinus caverneux d'origine otique, sans thrombo-phlébite du sinus latéral.

(Annal des malad. de l'oreille etc. 1902. September.)

Eine an chronischer Otitis media sin. leidende Pat. wird mit den Symptomen einer Phlebitis des Sinus cavernosus ins Hospital eingeliefert. Da der Zustand der Pat. bereits hoffnungslos erscheint, wird von einem größeren Eingriff Abstand genommen. Tod im Koma. Bei der Autopsie fanden sich beide Sinus cavernosi von Eiter angefüllt, während der Sinus transv. beiderseits unverändert war. Die Infektion war von der Paukenhöhle aus durch Vermittlung des die Carotis umgeben-

den Venenplexus erfolgt. Dieser war, wie sich deutlich nachweisen ließ, seinerseits durch zwischen ihm und dem Mittelohr verlaufende Gefäße inficirt. Auch die Havers'schen Kanälchen der vorderen Pyramidentheile waren von Eiter angefüllt.

Hinsberg (Breslau).

32) **R. Panse.** Zwei Fälle von Sinusbetheiligung nach Aufmeißelung.

(Archiv für Ohrenheilkunde Bd. LI.)

Der erste der beiden von P. mitgetheilten Fälle beweist, dass die Freilegung des gesunden Sinus bei einer Warzenfortsatzoperation nicht immer als harmloses Ereignis anzusehen ist. Bei P.'s Pat. wurde der Blutleiter von der eiternden Wundhöhle aus inficirt, die Folge war eine tödliche Pyämie.

Hinsberg (Breslau).

33) **L. Bar.** Contribution à l'étude de l'otite moyenne aiguë d'origine diabétique.

(Revue hebdom. de laryngol., d'otol. et de rhinol. 1902. No. 37.)

In längerer Ausführung über die Eigenthümlichkeiten der diabetischen Otitis berichtet Verf. über 3 geheilte Fälle; 2mal war eine Aufmeißelung nothwendig, 1mal genügte eine ausgiebige Paracenthese. Verf. betont die intensive Schmerzhaftigkeit, die selbst nach Durchbruch des Trommelfelles bei diesen Mittelohreiterungen anzuhalten pflegt, und die profuse, oft hämorrhagische Sekretion. Wenn der Zuckergehalt ein sehr hoher und die Acidität sehr ausgesprochen ist, so räth Verf., gleich wie bei anderen chirurgischen Eingriffen, die eine Narkose erfordern, vorher eine Verminderung beider Faktoren anzustreben.

F. Alexander (Frankfurt a/M.).

34) **Suckstorff.** Zur Kenntnis der Mastoiditis bei Diabetikern.

(Zeitschrift für Ohrenheilkunde Bd. XLI. p. 311.)

S. ergänzt die Beobachtungen Körner's über Ohr- und Schläfenbeineiterungen bei Diabetikern durch Mittheilung zweier neuer Fälle an der Rostocker Klinik.

1) Subakute Otitis media bei 56jähriger Frau, Heilung ohne Komplikationen.

2) 13jähriges Mädchen mit beiderseitiger Mastoiditis und Senkungsabscess bei sehr schwerer Form von Diabetes. Bei Eintritt in die Behandlung ist das Kind bereits sehr heruntergekommen. Die beiderseits vorgenommene Aufmeißelung des Warzenfortsatzes wird gut vertragen und schafft subjektive Erleichterung, sie hat auf den Verlauf des Diabetes keinen Einfluss. Tod 8 Tage nach der Operation ohne Koma.

Hinsberg (Breslau).

35) **Mounier.** Fausse otite suppureé par ganglions du cou ouverts dans le conduit.

(Revue hebdom. de laryngol., d'otol. et de rhinol. 1902. No. 35.)

Bei oberflächlicher Betrachtung schien es sich in obigem Falle um eine Bezold'sche Mastoiditis zu handeln; da aber das Trommelfell nach peinlichster Säuberung des Gehörkanals sich als gesund erwies und primäre Ostitiden des Warzenfortsatzes ungemein selten sind, so diagnosticirte Verf. einen von den Halsdrüsen ausgehenden Abscess, welcher durch eine Santorini'sche Incisur in den Gehörkanal durchgebrochen war. Derselbe kam ohne operativen Eingriff bei geeigneter Behandlung zur Heilung. Verf. betont mit Recht den Werth einer genauen otoskopischen Untersuchung in solchen Fällen.

F. Alexander (Frankfurt a/M.).

36) **Suckstorff.** Die Ohrkomplikationen bei einer schweren Typhusepidemie.

(Zeitschrift für Ohrenheilkunde Bd. XLI. p. 75.)

Bei einer schweren Typhusepidemie in Rostock und seiner Umgebung wurden bei 7,7% der Pat. Ohrerkrankungen festgestellt. 7mal kam es zur Entwicklung



einer Mittelohreiterung, die 2mal eine Mastoiditis im Gefolge hatte. Bei der Operation des einen Falles fand sich neben Zerstörung des Sinus sigmoideus ein Extraduralabscess in der hinteren Schädelgrube. **Hinsberg** (Breslau).

37) **M. Lanois et P. Vacher.** Surdité et diplégie faciale par fracture double des rochers.

(Annal des malad. de l'oreille etc. 1902. Mai.)

Während einseitige Lähmungen des Facialis und Acusticus bei Basisfrakturen ziemlich häufig vorkommen, ist doppelseitige Paralyse beider Nerven recht selten. L. und V. stellen die bisher beobachteten Fälle zusammen und bereichern die Kasuistik um einen neuen. Die Lähmung war bei dem betr. Pat. beiderseits fast vollständig, die Läsion des Acusticus bezw. seiner Endorgane zeigte sich außer durch Taubheit durch Schwindelerscheinungen. **Hinsberg** (Breslau).

38) **Van Buren Knott** (Sioux City, Iowa). A contribution to the surgery of spina bifida.

(Annals of surgery 1902. Mai.)

Verf. hat 4 Fälle von Spina bifida erfolgreich operirt, und zwar 2 Fälle von Meningocele und 2 von Meningomyelocele. In den beiden ersteren Fällen fehlten nervöse Störungen, im Fall 3 (Meningomyelocele) bestand Lähmung des Sphinkters und der unteren Extremitäten, im Fall 4 (Meningomyelocele) bestand Anästhesie der Unterschenkel. In allen 4 Fällen gelang der Verschluss gut, und die Lähmungen resp. Anästhesien in Fall 3 und 4 verschwanden ganz.

Verf. hält desshalb die Operation der Spina bifida — auch bei Meningomyelocele und Syringomyelocele — nicht für so aussichtslos wie von den meisten Chirurgen angenommen wird.

Im Einzelnen kommt er zu folgenden Schlüssen:

1) Ausgesprochene nervöse Störungen sind keine Kontraindikation für die Operation.

2) Peinlichste Asepsis ist absolut erforderlich.

3) Beim Vernähen der Meningen und der Haut muss man darauf sehen, dass beide Nähte in verschiedene Ebenen fallen, um das nachträgliche Ausfließen von Liquor cerebrospinalis zu verhüten.

4) Werthvoll ist Pearson's Rath, während der Operation den Kanal zur Verhütung des Ausfließens von Liquor mit Gaze zu tamponiren.

5) Große knöcherne Defekte werden zweckmäßiger nicht auf osteoplastischem Wege geschlossen, sondern durch Darüberlagern der mobilisirten seitlichen Muskeln.

6) Kinder können nach der Operation ruhig die Rückenlage beibehalten.

7) Gleichzeitiger Hydrocephalus kontraindicirt die Operation der Spina bifida. **Seefisch** (Berlin).

39) **T. Cavazzani** (Parma). Un caso di resezione del simpatico cervicale per affezione dolorosa dell' arto superiore (acinesia algera).

(Clinica chirurgica 1902. No. 5.)

C. bringt eine neue Indikation für die Verwendung der Sympathicusresektion vor: die Akinesia algera. Es handelte sich um ein 18jähriges Mädchen, welches seit 4 Jahren, im Anschluss an eine Verletzung des linken Zeigefingers, Schmerzen in der Narbe und deren nächster Umgebung hatte. Die Schmerzen werden als absolut permanent geschildert, ihre Intensität steigert sich bei jeder, auch noch so geringen Bewegung der Extremität. Die empfindliche Zone ergriff nach und nach die Hand, den Arm, die linke Brust und Gesichtshälfte. Zugleich bildete sich eine funktionelle Parese und Atrophie der Armmuskulatur aus; auch war die Haut der linken oberen Extremität blässer und kühler als rechts, selten röther und heiß. Alle möglichen therapeutischen Versuche (intern und lokal) schlugen fehl. C. fiel eine besondere Druckempfindlichkeit in der Gegend der Arteria sub-



clavia und des Gefäßnervenbündels am Halse auf, so wie die besondere Betheiligung der Kapillaren der Armhaut. Er resecirte das Ganglion cervicale medium und inferius des linken Sympathicus. Heilung p. pr. int. Für 4 Tage waren alle Schmerzen verschwunden; dann traten sie wieder in wesentlich gemilderter Intensität auf. Die Kraft und Beweglichkeit der Extremität aber nahm allmählich zu, so dass Pat. jede Arbeit verrichten konnte. Dagegen hat sich das Gebiet der mäßiger gewordenen Schmerzen weit ausgebreitet und — nach 6 Monaten — die ganze untere Extremität ergriffen. C. plant nun die Entfernung des Bauchsympathicus. **J. Sternberg** (Wien).

40) **Tuffier.** Intervention chirurgicale directe dans un anévrysme de la crosse de l'aorte. Ligature du sac.

(Presse méd. 1902. No. 23.)

Dem Titel ist noch hinzuzufügen, dass Pat. die Operation zuerst gut überstand, dann aber einer profusen Blutung erlag, die in Gangrän des Sackes, Sekundärinfektion, Lockerung der Unterbindung ihren Grund fand.

Bertelsmann (Hamburg).

41) **Guinard.** Traitement des anévrismes de la crosse.

(Presse méd. 1902. No. 31.)

G. hält eine erfolgreiche Exstirpation von Aortenaneurysma für unmöglich, empfiehlt aber für alle Aneurysmen des aufsteigenden Theiles der Aorta Ligatur der rechten Carotis communis und der rechten Subclavia. Er hat diese Operation 12mal gemacht mit 2 Todesfällen, die nicht der Methode zur Last fielen.

Bertelsmann (Hamburg).

42) **M. B. Schmidt** (Straßburg i/E.). Über traumatische Herzklappen- und Aortenzerreißung.

(Münchener med. Wochenschrift 1902. No. 38.)

Der mitgetheilte Fall beweist nach S., dass in einer den Brustkorb treffenden äußeren Gewalteinwirkung die Möglichkeit gegeben ist, eine Herzklappe zu sprengen, ohne dass eine Endokarditis besteht, welche die Gefahr einer spontanen Zerstörung in sich trägt. Bei einem 85(!)jährigen Manne, der 2 Stockwerke hinabgestürzt war, fanden sich bei der Sektion außer Brüchen mehrerer Rippen und anderen schweren Verletzungen multiple Einrisse in der Aorta und eine Zerreißung der hinteren Aortenklappe, so wie des vorderen Mitralsegels, ohne dass sonst endokarditische Veränderungen am Herzen nachzuweisen waren.

Kramer (Glogau).

43) **C. Flemming.** Notes on three pathological specimens.

(Bristol med.-chir. journ. 1902. September.)

1) Stichverletzung der Arteria pulmonalis. Dem 6jährigen Pat. wurde von einem Spielkameraden eine feine Nähnadel in der Herzgegend eingestoßen; in den nächsten 2 Monaten keinerlei Beschwerden; Erbrechen im Anschluss an einen Diätfehler, gleich nachher kurzer Ohnmachtsanfall; 2 Tage später sank das Kind plötzlich um und starb nach wenigen Minuten. Befund: Im 2. Zwischenrippenraum hinter dem linken Sternalrand fand sich das abgebrochene Nadelende. Perikardialraum erweitert und mit Blutgerinnseln gefüllt; die Nadelspitze ragte 2 mm weit in ihn hinein. Entsprechend der Nadelspitze eine unregelmäßige, 8 : 3 mm große perforirende Wunde der A. pulmonalis, an der Innenseite der Arterie mit einem Thrombus verschlossen. Das parietale Perikard in der Umgebung der Nadel stark verdickt, einige Millimeter nach rechts von der Nadel fand sich eine kleine Narbe im Perikard, und entsprechend an der Vorderfläche der Aorta eine kleine, dunkelgefärbte umschriebene Schwellung. Verf. nimmt an, dass die Nadel ursprünglich an der Stelle der kleinen Narbe ins Perikard



eindrang und zunächst nur die Aorta oberflächlich anritzte. In Folge des oben erwähnten Erbrechens wurde sie dann neuerdings wieder in den Perikardialraum vorgestoßen und verletzte die Pulmonalis.

2) Traumatisches Fingerangiom. Entwicklung eines typischen kavernösen Angioms am Zeigefinger einer 23jährigen Pat. innerhalb 12 Monaten nach einer stumpfen Gewalteinwirkung an der betreffenden Stelle; Exstirpation. Verf. nimmt an, dass die Geschwulst sich aus dem traumatischen Hämatom direkt entwickelte. (3 Abbildungen.) **Mohr** (Bielefeld).

44) **Bérard et Viannay.** Plaie du coeur par balle de revolver.
(Presse méd. 1902. No. 46.)

Verff. geben die interessante Krankengeschichte einer beide Ventrikel und das Septum ventricolorum durchbohrenden Herzschussverletzung. Pat. lebte vom 17. Juli Abends bis zum 20. Abends. Am 18. legte man das Perikard operativ frei, sah in demselben ein Loch, schloss die Wunde jedoch wieder, da keine Spur von Blut aus dem Herzbeutel heraussickerte.

(Ich verfüge über eine ähnliche Beobachtung. Der Schusskanal ging hier durch den rechten Vorhof, Vorhofseptum und Vena pulmonalis; der Mann machte am 1. Tage eine Narkose durch, welche wir wegen Leberblutung unternahmen. Der Tod erfolgte 55 Stunden nach der Verletzung. Ref.)

Die Sektion ergab im Falle von B. und V. außer der genannten Verletzung keinerlei sonstige Todesursache, wie Hämoperikard o. dgl.

Bertelsmann (Hamburg).

45) **E. Šlajmer.** Beitrag zur Kasuistik der Herzverletzungen mit besonderer Berücksichtigung der Fremdkörper im Herzen.
(Liečnički viestnik 1902. No. 9. [Kroatisch.])

1) Ein Irrsinniger wurde wegen einer von ihm selbst erzeugten komplicirten Schädelfraktur mit Meningeaverletzung trepanirt. Er starb im Collaps die Nacht nach der Operation.

Bei der Sektion wurden im Herzbeutel ca. 50 g Blut und nahe der Herzspitze eine für die Sonde durchgängige penetrirende Wunde der linken Kammer, in der Herzhöhle eine 4,5 cm lange Nadel mit abgebrochenem Öhr, in der hinteren Wand ebenfalls eine der vorderen analoge, penetrirende Wunde gefunden.

Pat. hatte offenbar schon vor dem zweiten Versuche sich das Leben zu nehmen versucht, und Verf. hält es nicht für unmöglich, dass auch diese Verletzung durch Endo- und Perikarditis zum tödlichen Ende geführt hätte.

2) Ein 23jähriger Mann wurde bewusstlos aufgefunden und sofort ins Krankenhaus gebracht, wo ein Einschuss in der Herzgegend im 4. linken Interkostalraum gefunden wurde. Anfangs sehr unruhig und unbändig, wurde er am nächsten Morgen ruhiger, war sehr anämisch, der Puls kaum fühlbar. Nach Hypodermoklyse erholt er sich für kurze Zeit, starb dann aber mindestens 44 Stunden nach der Verletzung.

Bei der Sektion wird im Herzbeutel eine schon verklebte, dem Einschuss in der Haut entsprechende Wunde gefunden, in der Perikardialhöhle 4—500 ccm Blut. An der vorderen Wand der linken Kammer ein 6 mm langer und 2 cm breiter Einschuss, während das Geschoss die hintere Wand bis zum Perikard durchbohrt hat und dort stecken geblieben ist.

In diesem Falle hätte ein chirurgischer Eingriff (Ausräumung des Hämoperikards und Herznaht) erfolgreich sein können, wenn nicht die wüthende Unruhe des Pat. am 1. Tage jede genauere Untersuchung unmöglich gemacht hätte.

v. Cačković (Agram).

46) **Fischer.** Fremdkörper in der Herzwand und Caries der Wirbelsäule bei einem 13jährigen Knaben.
(Deutsche med. Wochenschrift 1902. No. 35.)

Bei dem Pat., der an den Folgen der Caries der Wirbelsäule gestorben war, fand sich eine ausgedehnte Verwachsung des Herzens und des Herzbeutels. In

der Wand des rechten Ventrikels ist in der Muskulatur, durch fibröses Gewebe fest fixirt, eine 3 cm lange, ziemlich starke, an einem Ende spitze Nadel. Die Spitze war nach dem Vorhof, das stumpfe Ende nach der Herzspitze zu gerichtet. Die Nadel ragte in die Herzhöhle hinein, es musste also der Fremdkörper schon relativ lange in der Herzwand gesessen haben. Klinisch hatte er nur die Erscheinungen von Pulsbeschleunigung gemacht. Da in der äußeren Haut Narben nicht gefunden wurden, hält es F. für nicht unwahrscheinlich, dass der Fremdkörper von der Speiseröhre aus eingewandert ist. **Borchard** (Posen).

47) **Th. Bryant.** An analysis of 46 cases of cancer of the breast, which have been operated upon and survived the operation from 5 to 32 years.

(Brit. med. journ. 1902. Mai 17.)

Die betreffenden Fälle werden in 3 Gruppen zusammengestellt. Die 1. Gruppe umfasst 17 Fälle, welche während der Beobachtungszeit frei von Recidiv geblieben sind, 5 (1), 6 (1), 8 (3), 9 (3), 10 (2), 14 (2) und 16 (1) Jahre nach der Operation. Die Sektion ergab in diesen Fällen das völlige Freisein von Krebs.

Die 2. Gruppe bilden 19 Fälle, bei welchen ein Recidiv aufgetreten ist. Bei 3 zeigte sich das Recidiv bald nach der Operation und machte einen weiteren Eingriff 1 Jahr nach der ersten Operation erforderlich. Bei 9 Fällen lag zwischen Operation und Auftreten des Recidivs ein Zeitraum von 3—7 Jahren, in 7 ein solcher von 10—30 Jahren.

Bei 8 Kranken wurde von einem weiteren Eingriff Abstand genommen. Der Zeitraum zwischen Primär- und Sekundäroperation schwankt zwischen 1 und 13 Jahren. Er handelte sich ausschließlich um Recidive in der Narbe. 1mal war die Achselhöhle betheiligt. Letztere Kranke ging an Lungenkomplikationen 9 Jahre nach der ersten Operation zu Grunde, in einem weiteren Falle waren 5 Jahre nach der zweiten, 10 Jahre nach der ersten Operation Lungensymptome nachweisbar. 3mal wurde noch eine dritte Operation ausgeführt. Dann wird noch über 10 Fälle berichtet, bei denen ein Recidiv auftrat mit Betheiligung der anderen Mamma. Das Intervall betrug 2—24 Jahre. 5 der Fälle wurden nicht weiter operirt. Bei den übrigen wurde auch die zweite Mamma entfernt. Bei 1 Pat. war 6 Jahre später kein Recidiv nachweisbar. Bei 3 wird 3 bezw. 5 Jahre nach der zweiten Operation »Wohlbefinden« berichtet. 1mal war keine weitere Nachricht zu erlangen.

Dabei steht B. dem in neuester Zeit vorgeschlagenen äußerst radikalen Verfahren durchaus ablehnend gegenüber. Die Wegnahme des M. prectoralis betrachtet er meist als überflüssig. Weniger Anklang dürfte finden, dass B. die Achselhöhle nur dann ausräumen will, wenn erkrankte Lymphdrüsen sich vorfinden. Zur Untersuchung wird in jedem Falle ein Schnitt durch die Achselhöhle geführt. Hauptsache ist möglichst frühzeitige Operation, und aus den mitgetheilten Fällen geht hervor, dass ungeachtet eines sich neuerdings sehr breit machenden Pessimismus die operative Chirurgie im Kampfe gegen die Krebskrankheit Erfolge erzielt und noch größere Erfolge erzielen wird, wenn es gelingt, diesen Mangel an Vertrauen in ärztlichen Kreisen und vor Allem die Indolenz des Publikums erfolgreich zu bekämpfen. **Weiss** (Düsseldorf).

48) **Erdt.** Unfallverletzung mit Todesfolge.

(Münchener med. Wochenschrift 1902. No. 36.)

In dem Falle handelte es sich um eine durch Einwirkung einer schweren stumpfen Gewalt (Auffallen von Balken auf die linke Körperseite) entstandene Zwerchfellruptur mit Rippenbruch, ohne Verletzung der Lungen, nebst Luxatio femoris obturatoria sin. Während der folgenden Tage traten bei dem 24jährigen Manne Unterleibsschmerzen, Erbrechen, bei Fehlen von Winden, ein; Pat. ging am 4. Tage im Collaps zu Grunde. Die Sektion ergab einen Durchtritt des Magens, z. Th. des Colon transversum und Netzes durch den handbreiten Zwerchfellriss in die linke Brusthöhle, eine Kompression der linken Lunge, eine Ver-

drängung des Herzbeutels in die rechte Brustseite mit Kompression des Mittellappens der rechten Lunge etc., Zerreißung der Pleura costalis linkerseits etc. Das Bestehen einer schon früher vorhandenen und durch das Trauma eingerissenen Öffnung im Zwerchfell war bestimmt auszuschließen. **Kramer** (Glogau).

49) **R. Wagner** (Hanau). Zur Kenntnis der Knochenmetastasen bei Schilddrüsentumoren.

(Münchener med. Wochenschrift 1902. No. 35.)

Dr mitgeetheilte Fall bestätigt die Richtigkeit des von v. Eiselsberg gegebenen Rathes, in Fällen von Knochengeschwülsten, die den klinischen Eindruck von Sarkomen machen, eine Kropfmetastase mit in den Bereich der Erwägung zu ziehen, ohne sich durch die in der Anamnese behauptete lange Dauer der Geschwulst beirren zu lassen. Die betr. 48jährige Pat., welche seit ihren Mädchenjahren einen erst in letzter Zeit beim Schlucken ein Gefühl der Spannung verursachenden Kropf hatte, war plötzlich mit heftigen Schmerzen in der linken Hüfte und Oberschenkel erkrankt; die linke Leistengegend war leicht infiltrirt und zeigte oberhalb des Poupart'schen Bandes eine geringe Resistenz. Das Hüftgelenk war passiv beweglich; bei der geringsten Extension, so wie bei Druck auf den distalen Theil des Femur entstanden sehr starke Schmerzen. Die Wahrscheinlichkeitsdiagnose lautete auf eine Kropfmetastase im Schenkelhalse und wurde bei der Sektion der unter zunehmenden Schluck- und Athembeschwerden rasch zu Grunde gegangenen Pat. bestätigt. In der Struma parenchymatosa war ein umschriebenes Spindelzellensarkom entwickelt, welches neben kleineren Knoten in der Markhöhle eine größere Metastase im Halse des Oberschenkelknochens, ohne Metastasenbildung in den übrigen Organen, gesetzt hatte. In den Venen der Schilddrüse fanden sich Geschwulstthromben. **Kramer** (Glogau).

50) v. **Eiselsberg**. Accessorische Schilddrüse in der Regio subhyoidea.

(Wiener klin. Wochenschrift 1902. No. 3.)

39jähriger Pat. aus einer Kropfgegend Baierns wurde in Wien vor 18 Jahren vom damaligen Assistenten Billroth's, Wölfler, wegen eines großen, Athem- und Schluckbeschwerden verursachenden Kropfes operirt. Es wurde damals (1882) die Totalexstirpation gemacht. Keinerlei Ausfallsymptome. 8 Wochen nach der Operation bildete sich in der Regio subhyoidea eine auf Orangengröße heranwachsende Geschwulst, die keinerlei Beschwerden verursachte. 5 Jahre später kam Pat. auf der Wanderschaft nach Tübingen und wünschte aus kosmetischen Gründen in der Klinik v. Bruns' Exstirpation der Geschwulst. v. Bruns stellte die Diagnose auf Struma accessoria. Untersuchung durch Nauwerck nach Probeexcision ergab typisches Schilddrüsengewebe.

Jetzt besteht ein hühnereigroßer median gelegener, dem Kehlkopf innig anhaftender Kropf. An Stelle der normalen Schilddrüse keinerlei Reste oder Recidiv (Adenoma gelatinosum mit fötalen Adenomknoten 1882). Auch jetzt wird die wieder aus kosmetischen Rücksichten gewünschte Operation von v. Eiselsberg abgeschlagen. **Hübener** (Dresden).

51) J. A. **Killian** (Worms). Akuter Verschluss der Speiseröhre bei einem 5jährigen Kinde.


(Münchener med. Wochenschrift 1902. No. 38.)

Der Verschluss war durch ein oberhalb der Cardia steckengebliebenes Fleischstück zu Stande gekommen, nachdem schon seit über 2 Jahren in Folge einer Laugenverätzung der Speiseröhre Schwierigkeiten beim Verschlucken fester Speisen bestanden hatten. Mittels Ösophagoskopie wurde in Narkose die Diagnose gesichert und die allmähliche Entfernung der Fleischmassen mit Zange vorgenommen; eine Ätzstriktur war nicht vorhanden. **Kramer** (Glogau).

Originalmittheilungen, Monographien und Separatabdrücke wolle man an *Prof. E. Richter* in Breslau (Kaiser Wilhelmstraße 115), oder an die Verlagshandlung *Breitkopf & Härtel*, einsenden.

Druck und Verlag von Breitkopf & Härtel in Leipzig.




UNIVERSITY OF MINNESOTA
biom,per jahrg.29:no.27-52
stack no.164
Zentralblatt f ur Chirurgie.
3 1951 002 693 366 G